

ISSN 1684-9280

Травматология
ЖӘНЕ
Ортопедия

УДК 615.262.2: 616-001.17: 617.5-089.844

ВЛИЯНИЕ ФИТОПРЕПАРАТА «ЭФМАТОЛ» НА ДИНАМИКУ МОРФОЛОГИЧЕСКИХ ИЗМЕНЕНИЙ ОЖГОВОЙ РАНЫ В ПЕРИОД ПОДГОТОВКИ К АУТОДЕРМОПЛАСТИКЕ

**Ш.А. БАЙМАГАМБЕТОВ, Е.А. БЕЛАН, К.Б. МАНЕКЕНОВА,
Ж.К. РАМАЗАНОВ, С.И. ИЛЬЧЕНКО, М.И. НАЙ**

Научно-исследовательский институт травматологии и ортопедии, Астана

Грануляциялық тіннің пісіп - жетілу дәрежесін анықтау мақсатында өткізілген, шекаралық күйікті жаралардың IIIБ - IV дәрежесінің шеткі биопттарының морфологиялық зерттеулері «Эфматол» дәрісі эпителиальді жасушалардың ерте пролиферативтік белсенділігіне, эпидермистің васкуляризация үрдістерінің күшеюіне, фибробласттардың және функционалды белсенді макрофагтардың сандарының ұлғаюына әкеле отырып, репаративтік регенерация үрдісін күшейтетінін көрсетті.

Morphological study of biopsy materials from the edges of the IIIAB and deep IIIB - IV degrees burns, conducted to define the level of ripeness of granulation tissue, showed that «Efmamol» phytomedication stimulates process of reparative regeneration and helps early proliferative activity of epithelial cells, reinforces process of epidermis vascularization and increases the number of fibroblast and functional macrophage.

Ожоги представляют собой тяжелые повреждения, составляя от 4,6 до 8,0% от общего количества травм [1,2]. По материалам Донецкого ожогового центра, больные с глубокими ожогами составляют 47,1% от общего числа обожженных [3]. В комплексном лечении обожженных с глубокими повреждениями основополагающая роль принадлежит местному консервативному лечению и, в частности, выбору медикаментозных препаратов в предоперационном периоде.

В ожоговом отделении НИИ травматологии и ортопедии проводились клинические испытания фитопрепарата «Эфматол», синтезируемого из почек тополя бальзамического (*Populus balsamifera* L.). Микробиологические и иммунологические исследова-

ния показали, что препарат обладает антимикробными свойствами и позитивно воздействует как на специфические механизмы защиты, так и на факторы неспецифической резистентности организма [4,5,6]. Однако механизм действия эфирных масел тополя на репаративные процессы в грануляционной ткани ожоговой раны, происходящий в период подготовки к аутодермопластике, ранее не изучался.

С целью определения готовности ожоговой раны к аутодермопластике на фоне традиционного местного лечения и лечения фитопрепаратом «Эфматол», нами совместно с профессором К.Б. Манекеновой на кафедре судебной медицины КазГМА были проведены морфологические исследования биоптатов пограничных и глубоких ожоговых ран на

1, 3, 5 и 7 сутки после проведения некрэктомии.

Для проведения гистологических исследований биоптаты из ожоговых ран фиксировали в 10% растворе нейтрализованного мелом формалина в течение 7 – 10 суток. Затем фиксированные ткани биоптатов подвергались общепринятой гистологической обработке с последующей заливкой в парафин. Из парафиновых блоков изготавливали микротомные срезы толщиной 7–10 микрон. Полученные таким образом гистологические препараты окрашивали гематоксилином и эозином [7,8]. Микроскопические исследования и микрофотографирование обнаруженных изменений проводили на микроскопе МБИ – 15 на фотопленку «Кописа» со светочувствительностью – 200 с использованием окуляра x10 и объективов x 10 и x 20

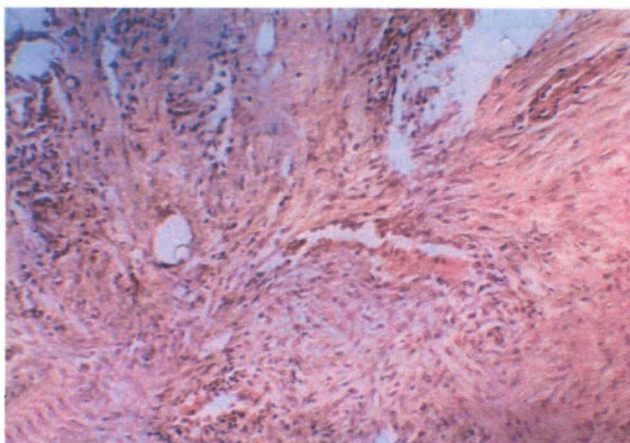
Больные с ожоговыми ранами были разделены на 4 группы. К первой группе были отнесены 10 больных с пограничными ожогами III АБ степени (до 1 % площади тела), местное лечение ран у которых проводилось традиционными средствами, вторую группу составили 15 больных с ожогами III АБ степени с площадью ран до 1% , которым в качестве местной медикаментозной терапии применяли фитопрепарат «Эфматол». Третью группу составили 15 больных с глубокими ожогами III Б – IV степени, подготовка к аутодермопластике которых проводилась с применением традиционной местной терапии. Четвертая группа наблюдений была представлена 20 больными,

которым в период подготовки к аутодермопластике местное лечение ран проводилось фитопрепаратом «Эфматол».

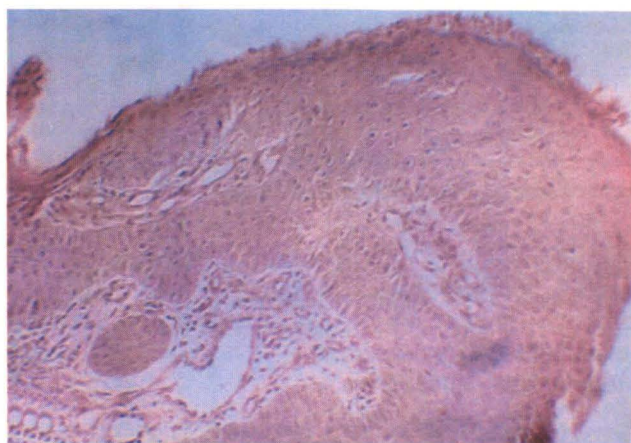
Для морфологических исследований были взяты биоптаты ожоговой раны больных в различные сроки подготовки к аутодермопластике:

- через 1 сутки после удаления струпа (некрэктомии);
- через 3 – 5 суток от начала терапии после визуализации грануляционной ткани;
- через 7 суток от начала терапии накануне проведения аутодермопластики.

При проведении визуальных клинических наблюдений за динамикой изменения ожоговых ран у больной первой группы полного заживления ран к исходу наблюдения (на 7 сутки от начала терапии) не происходило. При морфологическом исследовании биоптатов из пограничных ран было выявлено, что на фоне применения традиционной местной терапии заживление ран происходит преимущественно за счет процессов организации путем рубцевания. Процессы эпителизации наблюдаются только в краях раны. В соответствии с рисунком 1а, рубцевание области дна ожоговой раны происходит на фоне сохраняющихся проявлений периваскулярного продуктивного воспаления, а в краях раны отмечается подрастание многослойного плоского эпителия, что свидетельствует о незрелости эпидермиса (рисунок 1б).



а



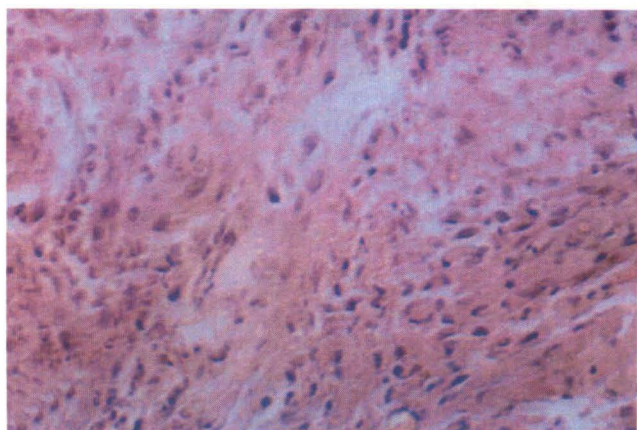
б

Рисунок 1 – Морфологические изменения пограничной ожоговой раны на 7 сутки традиционной терапии. Окраска гематоксилином и эозином. Увеличение x 100

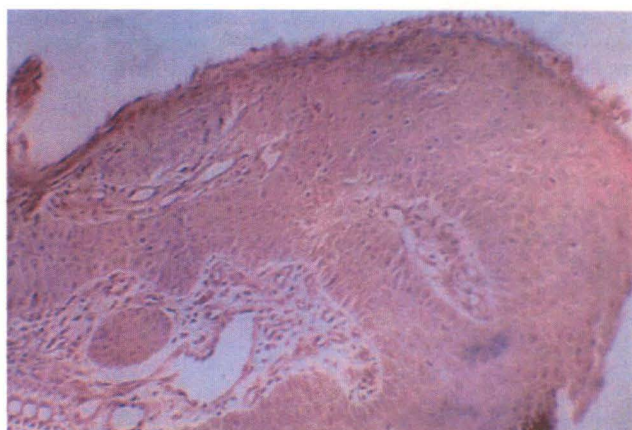
- а) рубцовые изменения в области дна пограничной ожоговой раны с явлениями периваскулярного продуктивного воспаления;
- б) подрастание многослойного покровного эпителия в краях пограничной ожоговой раны с признаками функциональной активности клеток базального слоя.

В то же время, при местном применении фитопрепарата «Эфматол» у больных второй группы на 7 сутки исследований преобладали явления эпителизации раневой поверхности, а рубцовые изменения характеризовались отсутствием продуктивной воспалительной реакции вокруг сосудов и разрастанием рыхло – волокнистой фиброзной ткани с большим содержанием фибробластов и зрелых фиброцитов. Из полученных результатов следует, что на фоне

традиционной терапии происходит неполная репаративная регенерация кожного дефекта за счет склеротических процессов, развивающихся в исходе продуктивного воспаления, применение фитопрепарата «Эфматол» способствует ранней активации пролиферативной активности эпителиальных клеток с восстановлением структур эпидермиса и усилением процессов его васкуляризации к исходу наблюдений (рисунок 2а,б).



а



б

Рисунок 2 – Морфологические изменения пограничной ожоговой раны на 7 сутки местной терапии фитопрепаратом «Эфматол – 2». Окраска гематоксилином и эозином. Увеличение x100

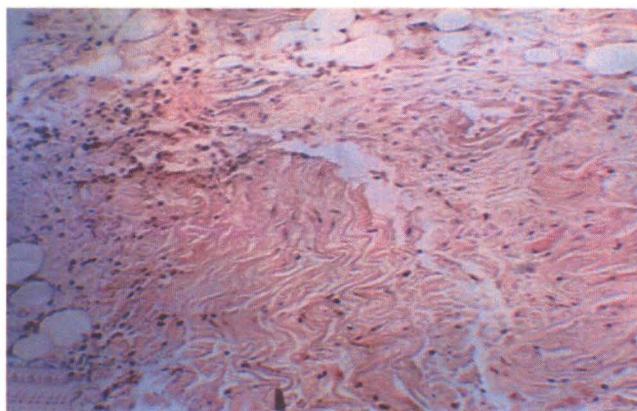
- а) разрастания рыхло – волокнистой фиброзной ткани в пограничной ожоговой ране с большим содержанием фибробластов и зрелых фиброцитов;
- б) зрелый эпидермис на поверхности пограничной ожоговой раны с явлениями кератоза и умеренно выраженного акантоза с островками васкуляризации.

О готовности глубоких ожоговых ран к аутодермопластике у больных 3 и 4 групп судили по степени зрелости грануляционной ткани. При визуальных клинических наблюдениях формирование грануляционной ткани обнаруживали через 2 – 4 суток от начала терапии. Для оценки степени зрелости грануляционной ткани биоптаты ожоговых ран подвергали микроскопическому исследованию через 1,3,5 и 7 суток после проведения некрэктомии.

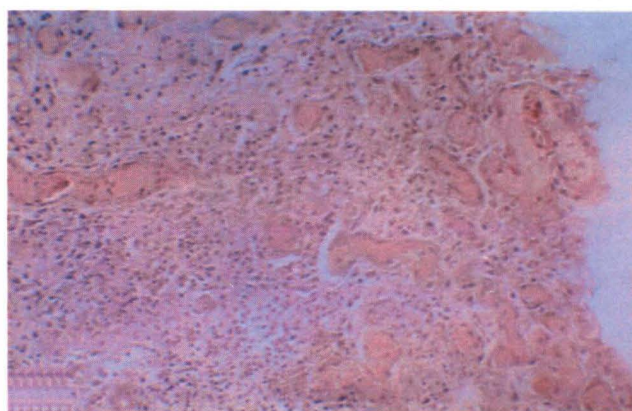
Динамика морфологических изменений краев раны при проведении местного лечения традиционными препаратами выглядела следующим образом: в

соответствии с рисунком 3а, в первые сутки поверхность раны была представлена гомогенными некротизированными волокнами рыхло – волокнистой ткани дермы с очагами лимфоцитарно – лейкоцитарной инфильтрации.

Через 3 суток в краях раны отмечали реваскуляризацию волокнистой ткани дермы и периваскулярную клеточную реакцию лимфоцитов, плазмоцитов и единичных нейтрофилов, что соответствует началу формирования грануляционной ткани (в соответствии с рисунком 3б).



а



б

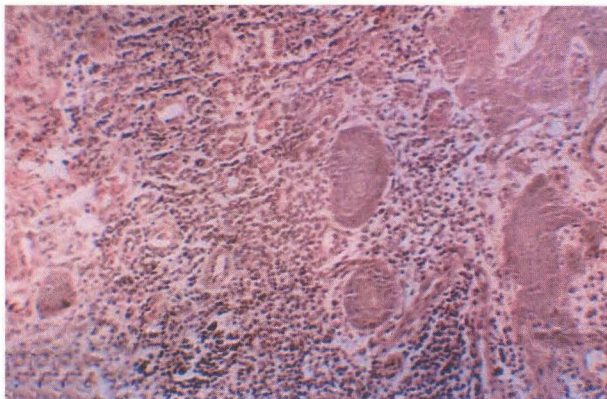
Рисунок 3 – Морфологические изменения глубокой ожоговой раны в период подготовки к аутодермопластике (1, 3 сутки) на фоне проведения местной традиционной терапии. Окраска гематоксилином и эозином. Увеличение x 100

- а) гомогенизация и некроз фиброзных волокон дермы в краях глубокой ожоговой раны с мелкими очагами лимфоцитарно – лейкоцитарной инфильтрации через 1 сутки от начала местной традиционной терапии;
- б) реваскуляризация волокнистой стромы дермы с периваскулярной клеточной инфильтрацией лимфоцитами, плазмоцитами и лейкоцитами через 3 суток от начала местной традиционной терапии.

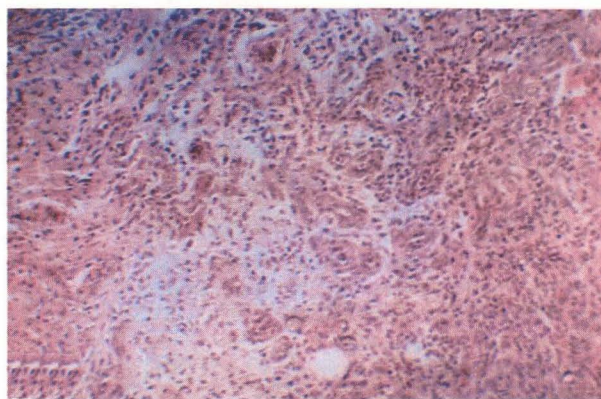
В соответствии с рисунком 4а, на 5 сутки наблюдений грануляционная ткань в поверхностных слоях дермы содержала большое количество полнокровных капилляров, а воспалительная клеточная реакция характеризовалась преобладанием лейкоцитов.

Снижение количества лейкоцитов в составе грануляционной ткани, спадение капилляров с утолще-

нием их стенки и умеренно выраженная периваскулярная пролиферация гистиоцитов и фибробластов отмечалась через 7 суток от начала подготовки к аутодермопластике (рисунок 4б). Указанные изменения характеризуют стадию созревания грануляционной ткани.



а



б

Рисунок 4 – Морфологические изменения глубокой ожоговой раны в период подготовки к аутодермопластике (6, 8 сутки) на фоне проведения местной традиционной терапии. Окраска гематоксилином и эозином. Увеличение x100

а) преобладание лейкоцитов в составе грануляционной ткани в краях глубокой ожоговой раны через 5 суток от начала местной традиционной терапии;

б) грануляционная ткань в краях глубокой ожоговой раны с признаками начала созревания и явлениями пролиферации гистиоцитов и фибробластов через 7 суток от начала местной традиционной терапии.

Морфологические изменения в биоптатах ожоговой раны больных четвертой группы, на фоне использования в местном лечении фитопрепарата «Эфматол», имели некоторые отличия в сравнении с результатами больных 3 группы.

Так, в соответствии с рисунком 5а, через 3 суток от начала терапии в краях ожоговой раны отмечалось акантотическое врастание многослойного плоского эпителия в толщу сформированной грануляци-

онной ткани, содержащей наряду с капиллярами и лейкоцитами большое количество круглоклеточных элементов (лимфоцитов, плазмочитов и гистиоцитов).

В соответствии с рисунком 5б, через 5 суток в краях раны на фоне лимфоцитарно – гистиоцитарной инфильтрации с примесью макрофагов, фибробластов и зрелых фиброцитов определялись разрастания коллагеновых волокон.

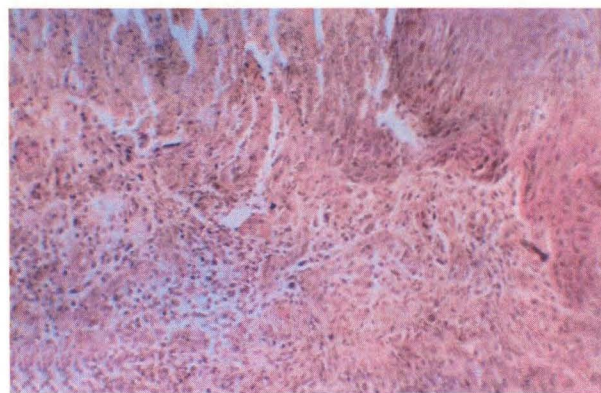
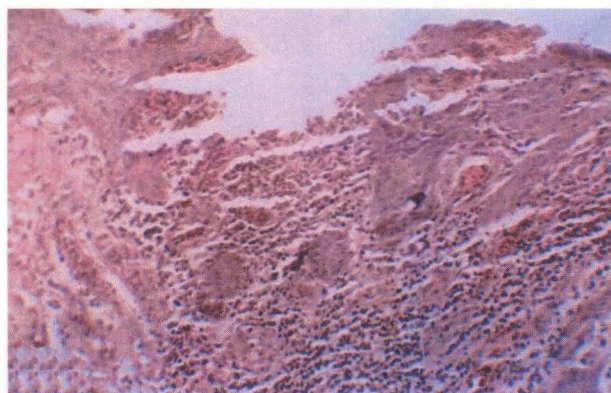


Рисунок 5 – Морфологические изменения глубокой ожоговой раны в период подготовки к аутодермопластике (3, 6 сутки) на фоне проведения местной терапии фитопрепаратом «Эфматол – 2». Окраска гематоксилином и эозином. Увеличение x 100.

а) акантотическое врастание многослойного плоского эпителия в толщу грануляционной ткани в краях глубокой ожоговой раны через 3 суток от начала местной терапии фитопрепаратом «Эфматол – 2»;

б) разрастания коллагеновых волокон на фоне инфильтрации краев глубокой ожоговой раны лимфоцитами и гистиоцитами с примесью макрофагов, фибробластов и единичных фиброцитов через 5 суток от начала местной терапии фитопрепаратом «Эфматол – 2».

К исходу наблюдения, в соответствии с рисунком 6, через 7 суток от начала терапии, в биоптатах из ожоговой раны определялись пучково – волокни-

стые структуры, построенные из зрелых веретенообразных фиброцитов.

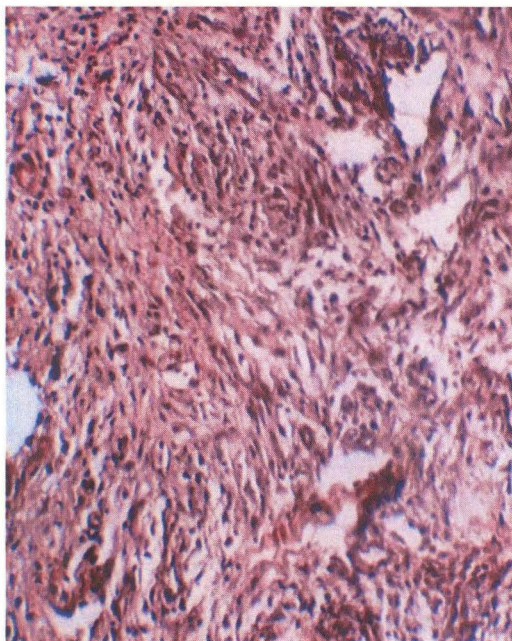


Рисунок 6 – Морфологические изменения глубокой ожоговой раны в период подготовки к аутодермопластике (8 сутки) на фоне проведения местной терапии фитопрепаратом «Эфматол – 2» - в краях ожоговой раны пучково-волокнистые структуры из зрелых веретенообразных фиброцитов. Окраска гематоксилином и эозином. Увеличение x100.

Таким образом, проведенные морфологические исследования биоптатов ожоговых ран III АБ степени показали, что фитопрепарат «Эфматол» способствует ранней активации пролиферативной активности эпителиальных клеток с восстановлением структур эпидермиса и усилением процессов его васкуляризации; ускорение процесса репарации в ожоговых ранах III Б – IV степени происходит за счет увеличения числа фибробластов и функционально активных макрофагов; происходит более раннее формирование грануляционной ткани, что сокращает сроки проведения эффе́ктивной аутодермопластики.

ЛИТЕРАТУРА

1. Дмитриенко О.Д. Анализ ожогового травматизма в Санкт – Петербурге // Травматология и ортопедия России. – 1994. - №4. – С.142 – 149.
2. Корнилов Н.В., Шапиро К.И. Организация и совершенствование травматолога – ортопедической службы России // Анналы травматологии и ортопедии. – 1996. - №3. – С. 5 – 7.
3. Гусак В.К., Фисталь Э.Я., Баринов Э.Ф., Штутин А.А. Термические субфасциальные поражения. – Донецк, 2000. – 191 с.

4. Асемова Г.Д., Белан Е.А. Новый метод лечения ожоговой инфекции: материалы международной научно – практической конф., посвященной 40 – летию Казахской государственной медицинской академии «Актуальные вопросы медицины». – Астана, 2004. – С. 27 – 28.

5. Белан Е.А., Ильченко С.И., Щербакова Е.В. Влияние фитопрепарата «Эфматол» на функциональные свойства фагоцитов ожоговых больных // Травматология және ортопедия. – 2005. – № 2 (8). – С. 135 – 136.

6. Баймагамбетов Ш.А., Зуева О.М., Белан Е.А., Щербакова Е.В. Особенности гуморального иммунитета у ожоговых больных на фоне применения фитопрепарата «Эфматол» // Травматология және ортопедия. – 2006. – № 1 – С. 12 – 15.

7. Белан Е.А., Зуева О.М., Попова О.Ю., Ильченко С.И. Влияние термической травмы на уровень цитокинов // Астана медициналық журналы.- Астана, 2006. - № 2. – С. 109 – 111.

8. Меркулов Г.А. Курс патогистологической техники. – Л.: Медицина, 1969. – 423 с.

9. Кисели Д. Гистологическая микротехника и гистохимия. – Будапешт, 1978. – 399 с.