

«ҚАЗАҚСТАН НЕЙРОХИРУРГИЯСЫ
ЖӘНЕ НЕВРОЛОГИЯСЫ» ЖУРНАЛЫ

ЖУРНАЛ «НЕЙРОХИРУРГИЯ
И НЕВРОЛОГИЯ КАЗАХСТАНА»

JOURNAL «NEUROSURGERY AND
NEUROLOGY OF KAZAKHSTAN»

№2 (35), 2014
Научно-практический журнал
выходит 4 раза в год

Журнал издается с 2004 года

Адрес редакции:
г. Астана, пр-т Туран 34/1,
АО НЦН, 010000
Тел/факс: (7172) 51-15-94
E-mail: nsnkz@gmail.com
www.neurojournal.kz

Свидетельство о постановке на
учет в Министерстве культуры и
информации РК
№ 10442-Ж от 30.10.09 г.

Учредитель журнала:
АО «Национальный центр
нейрохирургии».
Журнал находится под
управлением «Казахской
Ассоциации Нейрохирургов».

Зак. №3031/1. Тираж 300 экз.

Сверстано и отпечатано
в типографии «Жарқын Ко»,
г. Астана, пр. Абая, 57/1,
тел.: +7 (7172) 21 50 86
e-mail: info@zharkyn.kz
www.zharkyn.kz

Редакционная коллегия:

| | |
|--------------------------------|---|
| Главный редактор | С.К. Акшулаков |
| Зам. главного редактора | А.С. Жусупова |
| Ответственный секретарь | Е.Т. Махамбетов |
| Технический редактор | З.К. Шаймерденова |
| Члены редколлегии | Ч.С. Шашкин Н.Т. Алдиярова Б.Б. Байжигитов С.Д. Карибай Т.Т. Керимбаев А.З. Нурпеисов Т.Т. Пазылбеков М.Р. Рабандияров Н.А. Рыскельдиев А.М. Садыков |

Редакционный совет:

М.Г. Абдрахманова, Ж.А. Арзыкулов,
Н.С. Игисинов, Т.С. Нургожин, С.В. Савинов,
Н.И. Турсынов, А.В. Чемерис, А.Т. Шарман,
Г.Н. Авакян (Россия), Г.М. Кариев (Узбекистан),
В.А. Лазарев (Россия), А.К. Сариев (Россия),
В.А. Хачатрян (Россия), Г.Г. Шагинян (Россия),
К.Н. Mauritz (Германия), Н.М. Mehdorn (Германия),
N. Tribolet (Швейцария).


The Kazakh Association of Neurosurgeons



СОДЕРЖАНИЕ

| | |
|---|-----------|
| ОРИГИНАЛЬНЫЕ СТАТЬИ | 3 |
| <i>Жданова В.Н.</i> | |
| ГЛАЗОДВИГАТЕЛЬНЫЕ НАРУШЕНИЯ У НЕЙРОХИРУРГИЧЕСКИХ БОЛЬНЫХ | 3 |
| <i>Кәрібаев Б.М., Мұхаметжанов Х., Бекарисов О.С.</i> | |
| ОМЫРТҚАНЫҢ КЕУДЕ ЖӘНЕ БЕЛ БӨЛІКТЕРІНІҢ ЖАРАҚАТТАРЫН ЖӘНЕ ОНЫҢ АСҚЫНУЛАРЫН ХИРУРГИЯЛЫҚ ЕМДЕУ | 7 |
| <i>Есикова Е.В.</i> | |
| СРАВНИТЕЛЬНЫЙ АНАЛИЗ ПОСТИНСУЛЬТНЫХ КОГНИТИВНЫХ НАРУШЕНИЙ В ЗАВИСИМОСТИ ОТ ТИПА ИНСУЛЬТА..... | 10 |
| <i>Керімбаев Т.Т., Алейников В.Г., Сипабеков С.Ж., Урунбаев Е.А., Кисаев Е.В., Ережелбеков Б.С.</i> | |
| МАЛОИНВАЗИВНАЯ ХИРУРГИЯ ПРИ НЕСТАБИЛЬНОСТИ ПОЗВОНОЧНОГО СЕГМЕНТА ДЕГЕНЕРАТИВНЫХ ЗАБОЛЕВАНИЙ ПОЯСНИЧНОГО ОТДЕЛА ПОЗВОНОЧНИКА..... | 13 |
| <i>Садықов А.М., Адильбеков Е.Б., Ахметов К.К., Қарибай С.Д., Қорабаев Р.С., Шакиров Ж.С.</i> | |
| АЛГОРИТМ ЛЕЧЕНИЯ ТРАВМАТИЧЕСКИХ ОСТРЫХ МАЛЫХ СУБДУРАЛЬНЫХ ГЕМАТОМ..... | 18 |
| ОБЗОР ЛИТЕРАТУРЫ | 23 |
| <i>Тайлаков Ш.Т., Шишкина Л. В.</i> | |
| ГЕАНГИОПЕРИЦИТОМЫ ОБОЛОЧЕК МОЗГА | 23 |
| СЛУЧАЙ ИЗ ПРАКТИКИ..... | 27 |
| <i>Шкарубо А. Н., Тайлаков Ш. Т., Шишкина Л. В., Дорош К. В., Хромов А.П.</i> | |
| ХИРУРГИЧЕСКОЕ ЛЕЧЕНИЕ ГИГАНТСКОЙ ГЕАНГИОПЕРИЦИТОМЫ | 27 |
| <i>Михайлова Н.В., Савинов С.В., Акчурина Я.Е., Гребенюкова И.В., Утебеков Ж.Е., Ситников И.Ю., Абедимова Р.А., Есимова Г.Н., Синицына Т.Н.</i> | |
| ФУНКЦИОНАЛЬНАЯ ДИАГНОСТИКА И НЕЙРОВИЗУАЛИЗАЦИЯ В ДИАГНОСТИКЕ ГЕМИМЕГАЛЭНЦЕФАЛИИ И СПЕЦИФИЧЕСКИХ ЭПИЛЕПТИЧЕСКИХ СИНДРОМОВ | 33 |
| <i>Mustafaeva A.S.</i> | |
| CLINICAL AND PATHOGENETIC ASPECTS OF CHANGES IN VEGETATIVE IMBALANCE RECOVERY IN THE ACUTE SEVERE TRAUMATIC BRAIN INJURY | 38 |
| К 100-ЛЕТИЮ ЕВГЕНИИ АНДРЕЕВНЫ АЗАРОВОЙ | 44 |
| НОВОСТИ НАУКИ | 46 |

ОРИГИНАЛЬНЫЕ СТАТЬИ

УДК 616.833.13-08-06

В.Н. Жданова (к.м.н.)

Государственное учреждение "Институт нейрохирургии им акад. А.П.Ромоданова НАМН Украины", г. Киев, Украина

ГЛАЗОДВИГАТЕЛЬНЫЕ НАРУШЕНИЯ У НЕЙРОХИРУРГИЧЕСКИХ БОЛЬНЫХ

Цель исследования. Анализ причин глазодвигательных нарушений, обусловленных дисфункцией III, IV, VI черепных нервов у нейрохирургических больных.

Методы. Работа выполнена на анализе историй болезни 700 пациентов с ГДН, обследовано 368 женщин и 332 мужчин, в возрасте 18-78 лет (средний возраст 38 ± 3 года). Проводилось комплексное клиничко-неврологическое, нейроофтальмологическое обследование, МРТ, КТ головного мозга, краниография.

Результаты и выводы. Изолированные нарушения функции III ЧН наблюдаются при патологии в бассейне ВСА (мешотчатые аневризмы), опухолях головного мозга (менингеомы малого крыла основной кости), опухолях орбиты, а также у пациентов с тяжелой ЧМТ (ушиб мозга, переломы костей основания черепа, субдуральная гематома). Изолированные поражение VI ЧН наблюдаются у пациентов с патологией в вертебро-базиллярном бассейне, опухолях мосто-мозжечкового угла, аденомах гипофиза, у пациентов с тяжелой ЧМТ (ушиб мозга, переломы костей основания черепа). Сочетанные поражения III, IV, VI ЧН различной степени дисфункции наблюдаются у больных с патологией инфраклиноидного отдела ВСА (чаще всего при каротидно-кавернозных соустьях), опухолях головного мозга (менингеомы малого крыла основной кости, аденомы гипофиза), опухолях орбиты, сочетанной ЧМТ и краниоорбитальной травмой (перелом костей орбиты, малых и больших крыльев основной кости), воспалительных поражениях тканей орбиты сопровождающихся синдромом верхней глазничной щели и кавернозного синуса. Причинами ГДН у больных с нейрохирургической патологией, по нашим данным, являются сосудистые (41,4%), опухолевые (37,2%) процессы, тяжелая ЧМТ (20,1%), воспалительные поражения тканей орбиты (1,3%).

Ключевые слова: черепные нервы, глазодвигательные нарушения, церебральные артериальные аневризмы, черепно-мозговая травма, опухоли мозга

Введение

Нарушения подвижности глазного яблока или глазодвигательные нарушения (ГДН) встречаются у пациентов с различными заболеваниями [1, 2, 3, 4]. Сопровождаются тягостными субъективными ощущениями двоения, головокружением, тошнотой, нарушением ориентировки в пространстве, а также косметическим дефектом (расходящееся или сходящееся косоглазие, отсутствие подвижности глазного яблока, опущение века). Различают миогенные и неврогенные нарушения подвижности глазного яблока. Миогенные офтальмопатии обусловлены поражением мышц глаза в орбите, чаще всего наблюдаются при травмах глаза, воспалительных процессах в орбите, эндокринологической патологии, аутоиммунных процессах. Неврогенные офтальмопатии – поражения III, IV, VI черепных нервов (ЧН) наблюдаются у пациентов с различными заболеваниями нервной системы. Особенности клинической картины, данные параклинических методов обследования, проведенные в оптимальном объеме, как правило, выявляют этиологию процесса. [6, 7, 8, 9, 10]. По данным разных авторов частота поражений III, IV, VI ЧН неизвестной этиологии в 60-х годах XX века составляла 30%, в 70-80-е годы - 10-20%, в 90-е - 4-6%. Внедрение в клиническую практику нейровизуализирующих методов (компьютерной томографии, магнито-резонансной томографии головного мозга) позволяет определить причину ГДН [5]. Очень часто ГДН наблюдаются у больных с нейрохирургической патологией. Наличие ГДН заставляет пациентов обращаться за

медицинской помощью, прежде всего к офтальмологу. Необходима настороженность врача по поводу объемных, сосудистых образований головного мозга, направление пациентов на консультацию к неврологу или нейрохирургу для уточнения этиологии процесса. Выяснение этиологии ГДН способствует определению тактики дальнейшего лечения больных у профильных специалистов, а ранняя диагностика основного заболевания, приведшего к ГДН позволяет сохранить пациенту жизнь и поддерживать качество жизни.

Цель работы

Анализ причин ГДН, обусловленных дисфункцией III, IV, VI ЧН у нейрохирургических больных.

Материалы и методы

Работа выполнена на анализе историй болезни 700 пациентов с ГДН, находившихся на лечении в 2000-2013 гг. в Институте нейрохирургии. ГДН в виде изолированного или сочетанного поражения III, IV, VI ЧН различной степени наблюдались у 368 женщин и 332 мужчин. Возраст больных 18-78 лет, средний возраст 38 ± 3 года, т.е. люди наиболее зрелого и трудоспособного возраста. ГДН справа были у 374 пациентов, слева – у 326 больных. Клиничко-инструментальная диагностика включала неврологическое, нейроофтальмологическое обследование, нейровизуализирующие методы (аксиальную компьютерную томографию, магнитно-резонансную томографию головного мозга), иногда дополнялась краниографией.

Результаты и их обсуждение

ГДН были обусловлены изолированными или сочетанными нарушениями функции III, IV, VI ЧН, в нашем исследовании они выявлены у больных с сосудистыми, опухолевыми процессами, черепно-мозговой травмой различной степени тяжести, воспалительными процессами в орбите.

Сосудистые нарушения наблюдались у 290 (41,4%) пациентов, из них у 196 (67,6%) - патология в бассейне внутренней сонной артерии (ВСА), у 94 (32,4%) больных - в вертебро-базиллярном бассейне (ВББ). У больных с локализацией процесса в бассейне ВСА у 142 (72,4%), диагностированы мешотчатые аневризмы супраклиноидного отдела ВСА в месте отхождения задней соединительной артерии. Патология инфраклиноидного отдела ВСА обнаружена у 54 (27,6%), среди этих больных каротидно-кавернозные соустья (ККС) наблюдались у 43 (79,6%).

Нарушение функции III ЧН клинически проявлялось разной степенью дисфункции: от легкого птоза до полного опущения верхнего века и полного отсутствия движений глазного яблока кверху, книзу, кнутри от средней линии, расходящимся косоглазием, анизокорией, мидриазом (наружной и внутренней офтальмоплегией). Такие нарушения были выявлены у больных с аневризмами ВСА в месте отхождения задней соединительной артерии. У больных с патологией инфраклиноидного отдела кроме поражения III ЧН наблюдались поражения IV, VI, а также тройничного (V) ЧН. Дисфункция VI ЧН проявлялась сходящимся косоглазием, ограничением или отсутствием движений глазного яблока до средней линии. Нарушение функции IV, VI и V ЧН по степени проявления условно разделялись на три синдрома кавернозного синуса (КС): задний, средний и передний. Задний синдром КС был у 9 (16,6%) пациентов, кроме ГДН определялось повреждение всех трех ветвей V ЧН. Средний синдром КС (ГДН и раздражение I и II ветвей V ЧН, проявляющееся болью в глазу и лобной области) был у 29 (53,7%) больных. Передний синдром КС (ГДН и повреждение I ветви V ЧН: боль в глазу и лобной области) выявлен у 16 (29,6%). Поражение тройничного нерва выявлено различной степени - от легкой гипестезии в зоне иннервации (29 (53,7%) пациентов) до тяжелых невралгических болей - у 24 (44,4%) пациентов.

Наиболее частой причиной развития ККС была черепно-мозговая травма - у 36 (83,7%) больного, однако у 7 (16,3%) выявлены спонтанные ККС. При травме наблюдалось быстрое нарастание ГДН с развитием пульсирующего экзофтальма, хемоз, гиперемия конъюнктивы, развитие застойных явлений и нарушения венозного кровообращения в глазном яблоке, а также на глазном дне. При аускультации глаза и одноименной половины головы прослушивался сосудистый шум. Травматические ККС, обычно, образовывались на месте травмы, но у 6 пациентов они возникли на противоположной стороне, а у 2 - наблюдались с 2-х сторон. У больных со спонтанными ККС клинические проявления чаще развиваются исподволь, менее выражены, и тогда возникают определенные трудности в постановке диагноза. Решающим является проведение каротидной ангиографии

или КТ головного мозга, особенно при артерио-синусных соустьях [6].

Изолированные нарушения функции VI ЧН различной степени: от паралитического сходящегося косоглазия и отсутствия движений глазного яблока кнутри до средней линии и от средней линии к переносице, были у больных с сосудистыми заболеваниями. Они наблюдались у 94 пациентов с патологией в ВББ. Поражение VI ЧН были выявлены у 38 (40,4%) человек, перенесших острые нарушения кровообращения в ВББ, а также у 56 (59,6%) больных с хроническими нарушениями мозгового кровообращения (дисциркуляторной энцефалопатией).

Большую группу больных с ГДН составили пациенты с объемными процессами головного мозга, их было 260 (37,2%). В зависимости от места исходного роста опухоли выявлено 103 (39,6%) пациента с опухолями мосто-мозжечкового угла, у 94 (36,2%) больных - опухоли основания мозга, у 63 (24,2%) - опухоли гипофиза. По гистоструктуре опухолей мосто-мозжечкового угла было 65 (63,1%) больных с акустической невриномой VIII нерва, 27 (26,2%) - с менингеомой задней черепной ямы (ЗЧЯ), холестеотома ЗЧЯ была у 11 (10,7%) пациента. Изолированное поражение VI ЧН наблюдалось у пациентов с опухолями мосто-мозжечкового угла с медико-оральным распространением акустических неврином, менингеомах задней грани пирамидки височной кости и ската, холестеотомах. При новообразованиях, локализующихся в пределах задней черепной ямки, редко были сочетанные поражения III, IV, VI ЧН (12 больных). Зависимость клинических проявлений ГДН от величины опухоли прослеживалась при невриномах слухового нерва, ГДН были значительно выражены и чаще наблюдались у пациентов с большими размерами опухолевого узла. В тоже время такая закономерность не прослеживалась у больных с менингеомами и холестеотомами. При этих новообразованиях, локализующихся в пределах задней черепной ямы, ГДН были как у больных с малыми размерами опухолевого узла, так и с большими.

У пациентов с опухолями гипофиза чаще (41 человек) наблюдались сочетанные поражения III, IV, VI ЧН различной степени дисфункции, однако были и изолированные поражение VI ЧН (22 человека). Гистологически у всех пациентов были выявлены аденомы гипофиза. Наличие сочетанных поражений III, IV, VI ЧН свидетельствовало о параселлярном росте аденомы и распространении опухоли в кавернозный синус.

Сочетанные поражения III, IV, VI ЧН различной степени выраженности чаще (69 больных) наблюдались у пациентов с опухолями основания мозга, изолированное поражение III ЧН было у 17 человек. Среди больных с опухолями основания мозга у 86 (91,5%) наблюдались менингеомы малого крыла основной кости. Отдельную группу составили больные с поражениями III, IV, VI ЧН, обусловленные немозговыми опухолями с распространением в орбиту, они выявлены у 8 (8,5%) человек. Опухоль орбиты сдавливала зрительный нерв (II ЧН), у этих пациентов ГДН сочетались с нарушением функций зрения, вследствие развития отека зрительного нерва или его атрофии.

Особенности топографо-анатомических взаимоотношений III, IV, VI ЧН с опухолями различной локализации указывают на то, что в зависимости от места исходного роста и преимущественного распространения новообразования на определенном этапе заболевания начинают проявляться функциональные нарушения III, IV, VI ЧН. Необходима осторожность врачей, проведение нейровизуализирующих методов обследования с целью раннего выявления объемных образований головного мозга, так, длительность существования ГДН у больных, направленных на консультацию в Институт нейрохирургии составила около года – у 48 (20,8%) человек, 3-6 месяцев – у 131 (57%), 2-4 недели – у 29 (12,6%) больных.

ГДН диагностированы у пациентов, перенесших тяжелую черепно-мозговую травму (ЧМТ). В нашем исследовании они были выявлены у 141 (20,1%) больных. Тяжелая ЧМТ, ушиб мозга, переломы костей основания черепа диагностированы у 86 (61%) больных; сочетанная тяжелая ЧМТ и кранио-орбитальная травма – у 11 (7,8%); тяжелая ЧМТ, субдуральная гематома – у 44 (31,2%). Одностороннее поражение VI ЧН было у 56 (39,7%) человек, поражение III ЧН – у 48 (34,1%), сочетанное III, IV, VI ЧН различной степени дисфункции – у 19 (13,5%), у всех на стороне травмы. Кроме того, двустороннее поражение III ЧН наблюдалось у 5 (3,5%) пациентов, а VI нерва – у 13 (9,2%).

У больных с ЧМТ, переломами костей орбиты, малых и больших крыльев основной кости наблюдались кровоизлияния в мягкие ткани орбиты с развитием экзофтальма, вследствие ретробульбарной гематомы. У 4 пациентов стенки орбиты разошлись, увеличился объем, наблюдался экзофтальм. У 5 пациентов экзофтальм возник позже в результате атрофии орбитальной клетчатки и рубцовых изменений в тканях орбиты.

ГДН воспалительного генеза, проявлявшиеся синдромом верхней глазничной щели и кавернозного синуса, наблюдались у 9 (1,3%) больных. У 7 выставлен диагноз синдром Толоса-Ханта, у 2 – височный артериит. Синдром Толоса-Ханта или болезненная офтальмоплегия – гранулематозное воспаление с пролиферацией фибробластов и инфильтрацией пе-

регородки и стенки кавернозного синуса лимфоцитами и плазмócитами. Резкая боль в орбите и лобной области, иногда, предшествовала развитию ГДН (у 3 человек) или возникала одновременно с развитием поражения III, IV, VI ЧН в различных комбинациях. У 2 больных отмечалось поражение зрительного (II ЧН) в виде ретробульбарного неврита со снижением зрения, центральной скотомой. Поражение III ЧН у 2 пациентов пожилого возраста (71 и 73 года) было обусловлено височным гигантоклеточным артериитом. Диагноз был установлен на основании клинической картины, лабораторных методов исследования (высокое СОЭ), МРТ или КТ обследований, позволивших исключить опухолевый характер поражения.

Выводы:

1. Изолированные нарушения функции III ЧН наблюдаются при патологии в бассейне ВСА (чаще всего при мешотчатых аневризмах), опухолях головного мозга (менингеомы малого крыла основной кости), опухолях орбиты, а также у пациентов с тяжелой ЧМТ (ушиб мозга, переломы костей основания черепа, субдуральная гематома).

2. Изолированные поражения VI ЧН наблюдаются у пациентов с патологией в ВББ, опухолях мостомозжечкового угла, аденомах гипофиза, у пациентов с тяжелой ЧМТ (ушиб мозга, переломы костей основания черепа).

3. Сочетанные поражения III, IV, VI ЧН различной степени дисфункции наблюдаются у больных с патологией инфраклиноидного отдела ВСА (чаще всего при ККС), опухолях головного мозга (менингеомы малого крыла основной кости, аденомы гипофиза) и опухолях орбиты, сочетанной ЧМТ и краниоорбитальной травмой (перелом костей орбиты, малых и больших крыльев основной кости), воспалительных поражениях тканей орбиты сопровождающихся синдромом верхней глазничной щели и кавернозного синуса.

4. Причинами ГДН у больных с нейрохирургической патологией, по нашим данным, являются сосудистые (41,4%), опухолевые (37,2%) процессы, тяжелая ЧМТ (20,1%), воспалительные поражения тканей орбиты (1,3%).

СПИСОК ЛИТЕРАТУРЫ

- 1 Егоров Е.А., Ставицкая Т.В., Тутаява Е.С. Офтальмологические проявления общих заболеваний. – М.: Медицина, 2006. – 361с.
- 2 Черепно-мозговая травма: современные принципы неотложной помощи; Учеб. метод. пособ. / Е. Г. Педаченко, И.П. Шпак, А.П. Гук, М.Н. Пилипенко. 2-е изд., перераб. и дополн. – К.: ЗАО «Випол», 2009. – 216с.
- 3 Штульман Д.Р., Левин О.С. Неврология. – М.: МЕДпресс-информ, 2004. – Т.1. – С.654.
- 4 Danchaivijit C., Kennard C. Diplopia and eye movement disorders // J. Neurol. Neurosurg. Psychiatry. – 2004. – Vol. 75. – P. 24-31.
- 5 Jacobson D.M., Trobe J.D. The emerging role of magnetic resonance angiography in the management of patients with third cranial nerve palsy // Am. J. Ophthalmol. – 1999. – Vol. 128. – P. 94-96.
- 6 Ferrante L. Acqui M. Trillo G. et al. Aneurysms of the posterior cerebral artery: do they present specific characteristics? // Acta Neurochir. – 2006. – V. 138. – P.840-852.
- 7 Harper S.L., Letko E., Samson M. et al. Wegener's granulomatosis: The relationship between ocular and systematic disease // J.Reumatol. – 2001. – Vol. 28, №5. – P. 1025-1032.
- 8 Kanski J.J. Clinical Ophthalmology. – 2004. – 779 p.
- 9 Leigh R., Zee D. The Neurology of Eye Movements. – New York; Oxford: Oxford University Press, 1999. – P.27-61.
- 10 Patel P., Kalyanaraman S., Reginald J. et al. Post-traumatic Cranial Nerve injury // Indian J. of Neurotrauma (IJNT). – 2005. – Vol. 2. – P. 27-32.

ТҮЙІНДЕМЕ

V.N. Zhdanova (M.F.Sc.)

«Украина MFFA Академик А.П. Ромоданов атындағы нейрохирургия институты» мемлекеттік мекемесі, Киев, Украина

НЕЙРОХИРУРГИЯЛЫҚ НАУҚАСТАРДАҒЫ КӨЗДІ ҚОЗҒАЛТУ БҰЗЫЛЫСТАРЫ

Мақсаты. Көзді қозғалту бұзылыстарының себептерін талдау, нейрохирургиялық науқастардағы III, IV, VI бассүйек нервтерінің дисфункциясы.

Зерттеудің Әдістері. Жұмыс КҚБ бойынша 700 пациенттің ауру тарихының талдаулары бойынша орындалды, 18-78 жас аралығындағы (орта жас 38 ± 3 жыл) 368 әйел және 332 ер адам қаралды. Кешенді клиника-неврологиялық, нейроофтальмологиялық зерттеу, мидың МРТ, КТ зерттеуі, краниография жүргізілді.

Қорытындылар мен ұйғарымдар.

БН III функциясының жекелеген бұзылыстары ВСА бассейні (торқабықты аневризмалар) патологияларында, мидың ісіктерінде (негізгі сүйектің кіші қанатының менингиомалары), көз орбиталарының ісіктерінде, сонымен қатар ауыр БМЖ бар пациенттерде (мидың соғылуы, бассүйек негізі сүйектерінің сынықтары, субдуральды гематома) байқалады.

БН VI жекелеген зақымданулары вертебробазиллярлы бассейн патологиясы бар, көпір-мишық бұрышының ісіктерінде, гипофиз аденомаларында, ауыр БМЖ (мидың соғылуы, бассүйек негізі

сүйектерінің сынықтары) бар пациенттерде кездеседі. Түрлі деңгейлердегі дисфункциялы БН III, IV, VI жанама зақымданулары ВСА инфраклиноидты бөлігінің (көбіне каротидті-кавернозды сағалықтарында) патологиялы науқастарында, ми ісіктерінде (негізгі сүйектің кіші қанатының менингиомалары, гипофиз аденомалары), көз орбиталарының ісіктерінде, жанама БМЖ және краниоорбитальды жарақатты (орбита сүйектерінің сынықтары, негізгі сүйектің үлкен және кіші қанаттарының сынықтары), көз тіндерінің үстіңгі көз жарығы синдромы бірге жүретін және кавернозды синустың қабынбалы зақымданулары бар пациенттерде байқалады.

Біздің деректер бойынша нейрохирургиялық патологиялы науқастардағы көзді қозғалту бұзылыстарының себептері қан тамырлы (41,4%), ісікті (37,2%) процесстер, ауыр БМЖ (20,1%) көз орбитасының қабынбалы зақымданулары (1,3%) болып табылады.

Негізгі сөздер: бассүйек нервтері, көзді қозғалту бұзылыстары, церебралды артериялық аневризмалар, бассүйек-ми жарақаты, ми ісіктері.

SUMMARY

V.N. Zhdanova (Cand. Med. Sci.)

The State Institution "Institute of Neurosurgery, named by acad. A. Romodanov" "National Academy of Medical Sciences of Ukraine", Kiev, Ukraine

OCULOMOTOR DISODERS IN NEUROSURGICAL PATIENTS

Objectives. Review the causes of the oculomotor disorders and dysfunctions of the III, IV, VI cranial nerves in neurosurgical patients.

Methods. The study involved the analysis of case histories of 700 patients with oculomotor disorders, treated in 2000-2013 at the Institute of Neurosurgery. Oculomotor disturbances were found in 368 women and 332 men, aged 18-78 years (mean age 38 ± 3 years), to the right - the 374, on the left - the 326. Comprehensive clinical, neurological and neuroophthalmological examination, neurovisual methods (magnetic resonance, computer tomography of the brain, craniography) were made.

Results and Conclusions. Isolated dysfunction III cranial nerve observed in patients with pathology of the internal carotid artery (saccular aneurysms), brain tumors (meningiomas of medial part sphenoid bone), tumors of the orbit, in patients with brain injury (severe traumatic brain injury, fractures of the skull base, subdural hematoma). Isolated defeat VI cranial

nerve seen in patients with pathology in vertebral-basilar pool, tumors of the cerebellopontine angle, in patients with severe traumatic brain injury (brain injury, fractures of the skull base). Associated lesions III, IV, VI cranial nerves varying degrees of dysfunction observed in patients with pathology of the infraklinoid part of the internal carotid artery (carotid-cavernous fistula), brain tumors (meningiomas of medial part sphenoid bone, pituitary adenoma), tumors of the orbit, combined brain injury and kranioorbital trauma (fracture orbital bones, small and large wings sphenoid bone), inflammatory diseases involving the superior orbital fissure syndrome and syndrome of the cavernous sinus. The reasons of the oculomotor disorders in patients with neurosurgical diseases, to our knowledge, are vascular processes (41,4%), brain tumors (37,2%), severe brain injury (20,1%), inflammation (1.3%).

Key words: cranial nerves, oculomotor disorder, cerebral arterial aneurysms, brain injury, brain tumors.

УДК 616.711.5/6-089-06

Б.М.Кәрібаев (м.ғ.к.), Х.Мұхаметжанов (м.ғ.д.), О.С. Бекарисов

«Травматология және ортопедия ғылыми-зерттеу институты», Астана, Қазақстан

ОМЫРТҚАНЫҢ КЕУДЕ ЖӘНЕ БЕЛ БӨЛІКТЕРІНІҢ ЖАРАҚАТТАРЫН ЖӘНЕ ОНЫҢ АСҚЫНУЛАРЫН ХИРУРГИЯЛЫҚ ЕМДЕУ

Омыртқаның кеуде және бел бөліктерінің жарақаттарының хирургиялық емдеу және болған асқынулардың хирургиялық емінің зерттеуі откізілді. Операция жасалынған 351 науқастардың еміне талдауы жүргізілді. Барлық асқынулар жарақат ағымының ерекшеліктеріне және хирургиялық еміне байланысты бөлінеді. Жиі кездесетін ортопедиялық асқынуларға өзектердің, бұрандалардың сынуы мен миграцияға ұшырауы, қатты ми қабыршасының зақымдануы, кифоздың үдеуі, сүйек резорбциясы салдарына жүйенің дәрменсіздігі, аяқ тамырларының тромбофлебиті, жаралардың инфекциялануы, жауыржаралар, сепсистер жатады. Транспедикулярлы жүйе- омыртқаның омыртқа-жұлыны жарақаты кезіндегі кеуде және бел бөліктерін әбден тұрақтандыру болып табылады, бұл жүйені қолданғанда асқынулар болуы мүмкін. Бұл асқынулар конструкцияны бекітуде технологияларды қатаң сақтау, операциядан кейінгі кезеңде оларға жазылған ортопедиялық режимдегі науқастарды қадағалауда асқынуларды болдырмаудағы мүмкіндік.

Негізгі сөздер: кеуде және бел омыртқаларының сынықтары, жұлын миы жарақаты, транспедикулярды бекіту

Кіріспе

Соңғы жылдары омыртқаның кеуде және бел бөліктерінің жарақаттары бар науқастарды хирургиялық емдеуде омыртқаның білік өсін басқарып репозициялауға және түзетуге мүмкіндік беретін, сондай-ақ сүйек блогын қалыптастырудың барлық кезеңінде омыртқаның операция жасалған бөлігін тұрақтауда транспедикулярлық бекіту кең қолданылуда [1, 2, 3, 4]. Омыртқаны транспедикулярлық бекітуді қолдану операциядан кейінгі асқынуларды білгенде, оларды мезгілінде ескергенде және оларды емдеуде тиімді болуы мүмкін. Қайталап жасалған операциялардың себептері диагностиканың қателіктері ғана емес, сондай-ақ операция жасауға көрсетілімді қате таңдау болуы мүмкін. Әдебиеттердегі мәліметтер бойынша омыртқаның кеуде және бел бөліктерінің жарақаттарымен науқастарды хирургиялық емдеу кезінде асқынулардың жиілігі 16,5-28,3%-ды құрайды [5, 6, 7, 8].

Жұмыстың мақсаты

Омыртқаның кеуде және бел бөліктерінің жарақаттары бар науқастарды хирургиялық емдеуде операциядан кейінгі асқынулардың даму себептерін зерттеу.

Материалдар мен әдістері

Омыртқаның кеуде және бел бөліктерінің жарақаттары бойынша операция жасалған 351 науқастың еміне талдауы жүргізілді. Бұл ретте асқынулар 59 науқаста (16,8%) дамыған, соның ішінде ер адамдар саны 30 (8,5%) болса, әйел адамдар – 29(8,2%).

Нәтижелер және оның асқынулары

Біз асқынулардың көптеген себептеріне талдау жүргіздік. Барлық асқынулар жарақат ағымының ерекшеліктеріне және хирургиялық еміне байланысты бөлінеді. Омыртқа мен жұлын жарақаттарының ерте дамыған асқынуларына қан кету және неврологиялық түсулер жатады. Жиі кез-

десетін ортопедиялық асқынуларға өзектердің, бұрандалардың сынуы мен миграцияға ұшырауы, қатты ми қабыршасының зақымдануы, кифоздың үдеуі, сүйек резорбциясы салдарынан жүйенің дәрменсіздігі, аяқ тамырларының тромбофлебиті, жаралардың инфекциялануы, жауыржаралар, сепсистер жатады. Науқастарды аяғына тұрғызғанда және жүргізе бастағанда құрылғыға салмақ түседі және жүйенің дәрменсіздігі құрылғының бұрандалары мен өзектеріне иілгіш қысым түскенде пайда болуы мүмкін. Ол омыртқалардың сүйек тіндері беріктік қасиетімен және олардың жүктемеге қарсыласу қабілетімен анықталады, жүйе әлсірегенде құрылғы тетіктері сынады. Құрылғылар сынуының басқа себептеріне сапасыз тетіктер, металдың нашарлығы немесе оның «қажуы» жатады. Кейде өзектер мен бұрандалардың біржақты және екіжақты сынулары байқалады. Олардың екіжақты сынулары кеуде және бел бөліктерде жиі кездесті. Бұл кеудебел өткелінің анатомды-физиологиялық ерекшеліктерімен түсіндіріледі және 4-бұрандалы құрылғы дәрменсіз болып, нәтижесінде үдемелі кифоздық деформацияға әкеліп соқтырады. Транспедикулярлық бекітудегі ортопедиялық асқынулардың басты себептері: транспедикулярлық бұрандалар айналасындағы сүйек тінінде ерте резорбция үрдісінен, металлоз салдарынан бекітуші гайкалардың босауы - 7 (1,1%) науқаста, бұрандалар миграциясы 3 (0,5%) науқаста орын алды. Құрылғыға білік өсі бойымен түскен күштің әрқелкі таралуын туғызған бекітуден бұрандалардың сынуы 13 (2,2%), өзектердің сынуы 11 (1,8%), пішінді сақтаушы қапсырма шегелердің сынуы 3 (0,5) науқаста байқалды. Науқастардың басты бөлігінде гайкалардың босау немесе құрылғының сыну себептеріне, оларға ұсынылған ортопедиялық тәртіпті сақтамаулар немесе құлаулар, сондай - ақ, тұрақтаушы жүйелердің сапасыздығы жатты.

Интраоперациялық асқынулар мен ликворлық жастықтардың қалыптасуымен жасырын ликворея 7 (1,1%) науқаста байқалды. Бұл асқынулар трансепикулярлық жүйені игеру мен енгіздің ерте кезеңдерінде дамыды. Жасырын ликворея бұрандаларды енгізген немесе оларды дистракция-

лануы шамадан тыс болған кезде түбіршектің дуральды манжетканың жаралануына байланысты дамыды, соңғысы жеңіл люмбалды пункцияларды жүргізу жолымен конвервативті амалмен тоқтатылады, төсек тәртібінің мерзімдері ұзартылады, жабысқақ пластырмен операциядан кейінгі жараның шеттерін қатты қысып жақындату, жұлын қанайналымының бұзылуы 1 (0,1%); аяқ тамырларының тромбофлебит 2 (0,3%) зардап шеккендерде болады.

Инфекциялық асқынулар операциялық жараның іріңдеу кезінде 3(0,5%), іріңді бурситтердің пайда болумен миграцияланған өзектермен тері жамылғысын тесу 4 (0,6%) науқаста орын алды. Іріңді бурсит металды құрылғыны алғаннан кейін және антисептикалық ерітінділер, антибиотиктермен ошақты интраоперациялық санациядан кейін жазылды, бұл кезде операциядан кейінгі жаралар бірінші реттік жетілу жолымен жазылды. Жұлын өткізгіштігінің толық бұзылу синдромымен омыртқаның кеуде және бел бөліктері зақымдалған ауыр асқынулары бар науқастарда жауыржара 8 (1,3%) науқаста байқалды. Жауыржаралардан кейін сепсисті инфекция 4 (0,6%) науқаста дамыды, екі жағдайда бекітетін жүйелер остеомиелиттің даму қауіпіне байланысты алынып тасталды.

Жұлын зақымдалған ошағына және жауыржараларға операцияларының әсерінен басқа, трофикалық бұзушылықтарды кешенді емдеу жүйесінде организмнің жалпы жағдайды жақсартуға

көңіл бөлді. Операциядан кейінгі кезеңінде асқынуларды туындататын болжамды қолайсыз факторлар: пневмания, ішек парезі, жауыржаралар, урологиялық инфекциялар, гастроэнтерит, гипертермия. Жаралар іріңдегенде жарақатты ашық дренаждау, бактерияға қарсы ерітінділерімен жуу, антибиотиктерге сезімталдығын анықтауымен бактериологиялық зерттеулер жүргізілді. Инфекциялық асқынулары бар науқастарды кешенді емдеу жараларының жазылуына мүмкіндік туғызды. Қабыну асқынулардың ауырлық деңгейін және инфекцияның жайылу қауіпін ескере отырып, антибиотиктерді 3-4 рет операцияға дейінгі, интраоперациялық және операциядан кейінгі енгізетін адекватты антибиотикпен емдеу жүргізілді. Асқынуларды емдеу нәтижесі жазылуымен аяқталды.

Қорытынды:

Сонымен, омыртқаның кеуде және бел бөліктерінің жарақаттарын хирургиялық емдеуде асқынулар 16,8%-ды құрастырды. Бұл асқынуларды құрылғыларды орнату технологиясын қатаң сақтағанда, науқастар операциядан кейінгі кезеңде ұсынылған ортопедиялық тәртіпті ұстанғанда шектеуге болады. Заманауи жүйелерді қолдану омыртқаның зақымдалған сегменттерін сенімді бекітуге және тұрақтандыруға мүмкіндік береді, науқастарды ерте белсендіруге, сонымен қатар жойылған функцияларды тез арада қалпына келтіруге, науқастардың өмір сапасын жақсартуға жағадайлар туғызады.

ӘДЕБИЕТТЕР

1 Басков А., Древаль О., Каримов Ф., Амин Ф и др. Анализ причин осложнений транспедикулярной стабилизации позвоночника на основе восьмилетнего опыта // IV Съезд нейрохирургов России. Материалы съезда. Москва, 18-22 июня, 2006. - С.10;

2 Гринь А.А. Хирургическое лечение больных с повреждением позвоночника и спинного мозга при сочетанной травме: автореф.дис... д-ра.мед.наук. - Москва, 2007. -С.48;

3 Дзукаев Д.Н., Крылов В.В. Осложнения при транспедикулярной фиксации позвоночника // Современные медицинские технологии и перспективы развития военной травматологии и ортопедии: Материалы конференции. СПб., 2000. С.98;

4 Дулаев А.К., Дыдыкин А.В., Булахтин Ю.А. и др. Ревизионная хирургия при дегенеративных заболеваниях позвоночника. //Российский нейрохирургический журнал. 2011.Т.III.С.35-36;

5 Крылов В.В., и др. Причины летальных исходов и ошибки диагностики при повреждениях позвоночника и спинного мозга у больных с сочетанной травмой // Нейрохирургия. – 2003. -№3. – С.17-21;

6 Усиков В.В. Ошибки и осложнения транспедикулярного остеосинтеза при нестабильных повреждениях позвоночника их профилактика и лечение: автореф.дис... канд.мед.наук - Санкт-Петербург, 2006. С-14-18.

7 Godlewski P., Mazurkiewicz T. Use of tranpedicular fixation in treatment of thoracolumbar spinal injuries //Neurol Neurochiz Pol. 2000. Vol.34,N6.P.1187-1195;

8 Yue. J.J., Sossan A., Selgrath C., et al. The treatment of unstable thoracic spine fractures with transpedicular screw instrumentation: a 3-year consecutive series //Spine. 2002. Vol.27,N24. P.82-87.

РЕЗЮМЕ

Б.М. Карибаев (к.м.н.), Х. Мухаметжанов (д.м.н.), О.С. Бекарисов

«Научно-исследовательский институт травматологии и ортопедии», Астана, Казахстан

ХИРУРГИЧЕСКОЕ ЛЕЧЕНИЕ ТРАВМЫ ГРУДНОГО И ПОЯСНИЧНОГО ОТДЕЛОВ ПОЗВОНОЧНИКА И ЕЕ ОСЛОЖНЕНИЯ

В работе представлены результаты лечения 351 пациента с травмой грудного и поясничного отделов позвоночника. Послеоперационные осложнения, связанные с хирургическим вмешательством, возникли у 59 больных (16,8%); из них мужчин было 30(8,5%), женщин – 29(8,2%). К наиболее частым осложнениям относятся переломы стержней, винтов и их миграции, повреждение твердой мозговой оболочки, прогрессирование кифотической деформации, несостоятельность системы за счет резорбции кости, тромбоз сосудов нижних конечностей, инфицирование раны, пролежни, сепсис. Транспедикулярная система является наиболее надежной стабилизацией при позвоночно-спинномозговой травме грудного и поясничного отделов позвоночника, применение этой системы может сопровождаться осложнениями. Этих осложнений можно было избежать при строгом соблюдении технологии установки конструкции, соблюдении больными ортопедического режима предписанного им в послеоперационном периоде.

дикулярная система является наиболее надежной стабилизацией при позвоночно-спинномозговой травме грудного и поясничного отделов позвоночника, применение этой системы может сопровождаться осложнениями. Этих осложнений можно было избежать при строгом соблюдении технологии установки конструкции, соблюдении больными ортопедического режима предписанного им в послеоперационном периоде.

Ключевые слова: переломы грудного и поясничного отдела позвоночника, повреждение спинного мозга, транспедикулярная фиксация.

SUMMARY

B.M.Karibaev (C.Med. Sc.), Mukhametzhanov (D.Med. Sc.), O.S.Bekarissov

«Research institute of traumatology and orthopedy», Astana, Kazakhstan

SURGICAL TREATMENT OF THORACIC AND LUMBAR SPINE INJURIES, AND THEIR COMPLICATIONS

The article presents results of treatment of 351 patients with thoracic and lumbar spine injuries. Postoperative complications due to surgical intervention occurred at 59 patients (16.8%), there were 30(8.5%) men and 29(8.2%) women. The most repeated complications are fractures and migration of rods and screws, brain tunic injuries, kyphotic deformation advance, failure of system due to bone resorption, thrombophlebitis of lower limb vessels, wound infection, decubitus, and sepsis.

Transpedicular fixation is the most reliable stabilization in thoracic and lumbar spine and cerebrospinal injuries, use of this system can be accompanied with complications. These complications can be avoided if technique of construction fixation is strongly observed, and also orthopedic regime is observed by patients at postoperative period.

Key words: thoracic and lumbar backbone fractures, spine injuries, transpedicular fixation.

УДК 616.831-005.1-06

Е.В.Есикова

КГУ «МСУ для престарелых и инвалидов общего типа» г. Семей, Казахстан

СРАВНИТЕЛЬНЫЙ АНАЛИЗ ПОСТИНСУЛЬТНЫХ КОГНИТИВНЫХ НАРУШЕНИЙ В ЗАВИСИМОСТИ ОТ ТИПА ИНСУЛЬТА

Цель исследования. изучить распространенность, характер и степень выраженности когнитивных нарушений у лиц с перенесенным инсультом, проживающих в «Медико-социальном учреждении для престарелых и инвалидов общего типа г.Семей».

Методы. Проанализированы медицинские карты пациентов с ранее перенесенными инсультами, наблюдающиеся в медико-реабилитационном отделении «МСУ для престарелых и инвалидов общего типа г.Семей». Для выявления когнитивного дефицита использовался тест «Мини-ког» (Borson S., 2000), который является сочетанием тестов на запоминание, воспроизведение и рисование часов. Тест позволяет выявить предметные нарушения и деменцию. Чувствительность теста составляет 99 %, специфичность - 93 %.

Результаты. Изучены медицинские карты 27 человек, перенесших инсульт, из них с инфарктом мозга 23, с мозговым кровоизлиянием - 4 человека. В обеих исследованных группах преобладают лица мужского пола (15 мужчин и 8 женщин при ишемических поражениях мозга, 3 мужчины 1 женщина при геморрагических инсультах). Соотношение геморрагических поражений к ишемическим инсультам составило 1:6, мужской пол к женскому соответственно - 2:1.

Заключение. Когнитивный дефицит преобладает при ишемических поражениях головного мозга. Результаты обследования с использованием «Мини-ког» (Borson S., 2000), который является сочетанием двух шкал; тестов на запоминание, воспроизведение и рисование часов показали зависимость когнитивных нарушений от возраста, что свидетельствует об истощении так называемого «церебрального резерва» и должно учитываться при медикаментозном лечении.

Ключевые слова: когнитивное нарушение, инсульт, старческий возраст

Хорошо известно, что инсульт занимает лидирующие позиции в смертности и инвалидизации населения. Нельзя недооценивать в этом роль нарушений когнитивной сферы, весьма распространенных у лиц, перенесших инсульт. Наличие когнитивных нарушений негативно влияет на продолжительность жизни постинсультного больного. Показано, что смертность в течение 1 года после инсульта у пациентов с постинсультной деменцией достоверно выше, чем у пациентов без деменции. При этом негативное влияние постинсультной деменции является самостоятельным и не зависит от таких факторов, как возраст или сопутствующая соматическая патология. Среди пациентов с постинсультной деменцией также выше риск повторного инсульта, что, вероятно, связано с трудностями проведения вторичной профилактики у этой категории больных. Восстановление двигательных функций у пациентов с более выраженными КН протекает медленнее и обычно бывает менее значительным [1, 2, 3].

Цель исследования: изучить распространенность, характер и степень выраженности когнитивных нарушений у лиц с перенесенным инсультом, проживающих в «Медико-социальное учреждение для престарелых и инвалидов общего типа г.Семей».

Материалы и методы: медицинские карты пациентов с ранее перенесенными инсультами, наблюдающиеся в медико-реабилитационном отделении «МСУ для престарелых и инвалидов общего типа г.Семей». В работе для выявления когнитивного дефицита использовался тест «Мини-ког» (Borson S., 2000), который является сочетанием тестов на запоминание, воспроизведение и рисование часов. Тест позволяет выявить предметные нарушения и деменцию. Чувствительность теста составляет 99 %, специфичность - 93 %. Еще одним преимуществом теста является незначительная затрата времени: проведение теста «Мини-ког» занимает лишь 3 минуты и может использоваться на приеме врача.

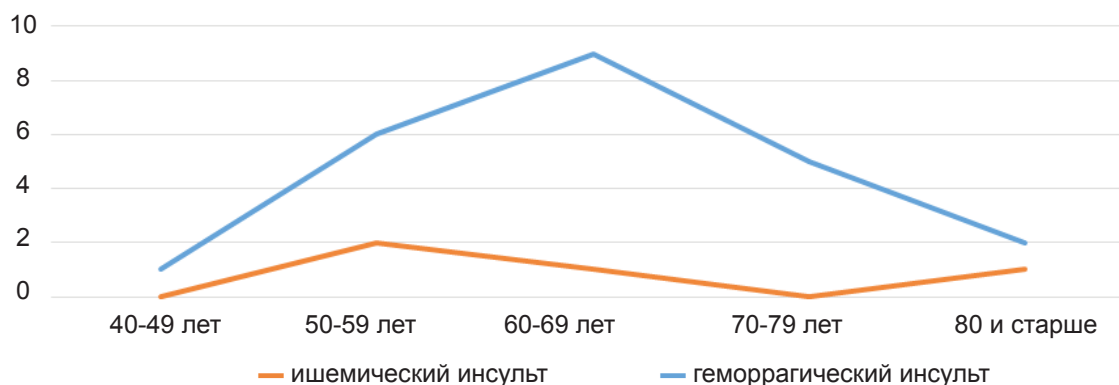


Рисунок 1 - Распространенность инфарктов и геморрагий в головной мозг у жителей дома престарелых с учетом возраста

Результаты

Изучены медицинские карты 27 человек, перенесших инсульт, из них с инфарктом мозга 23, с мозговым кровоизлиянием - 4 человека. В качестве критериев для отбора пациентов в данное исследование явились резидуальный период заболевания и отсутствие афатических нарушений. В обеих исследуемых

группах преобладают лица мужского пола (15 мужчин и 8 женщин при ишемических поражениях мозга, и 3 против 1 при геморрагиях). Соотношение геморрагий к инфарктам составило 1:6, мужской пол к женскому – 2:1. Данные результаты совпадают с международными показателями. Также с ними соотносится преобладание геморрагических инсультов в более молодом возрасте, что отражено в рисунке 1.

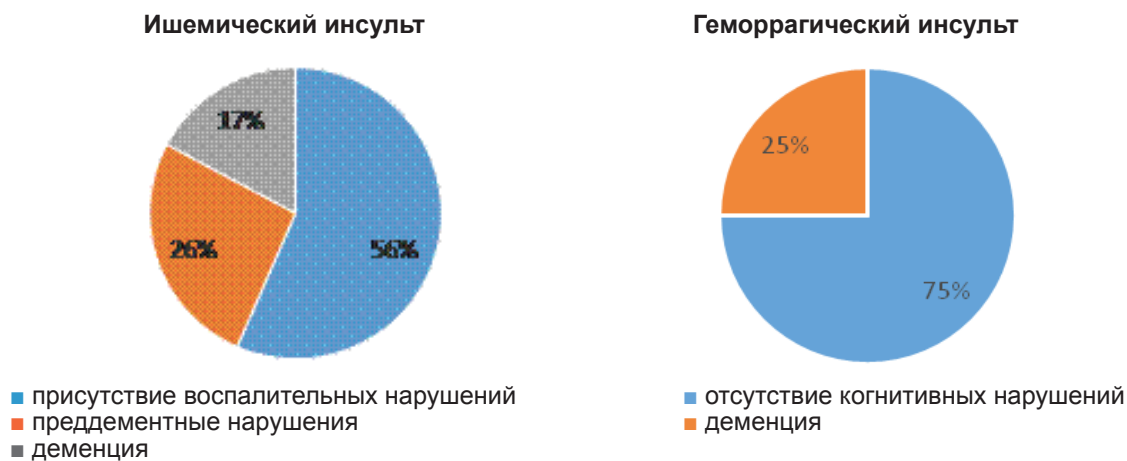


Рисунок 2 - Характеристика распространенности когнитивных нарушений у проживающих в доме престарелых в зависимости от типа инсульта

Из рисунка 2 видно, что процент когнитивных нарушений более высок при ишемических инсультах, чем при геморрагических. Это можно объяснить преморбидным сосудистым состоянием, характеризующимся наличием атеросклеротического поражения сосудов шеи, подтвержденного данными дуплексного обследования, а также других соматических патологий (к примеру, 6 человек с когнитивным дефицитом страдают сахарным диабетом).

Использование теста Мини-ког позволило также дифференцировать додементные нарушения

и деменцию, которые составили при ишемическом инсульте 26% и 17% соответственно.

При проведении теста нарисования часов типы деменции распределились следующим образом: у 3-х сосудистый тип, у 2-х - нейродегенеративный. У последних при нейровизуализации выявлялись признаки церебрального атрофического процесса преимущественно задней локализации, что также является косвенным признаком нейродегенеративных изменений.

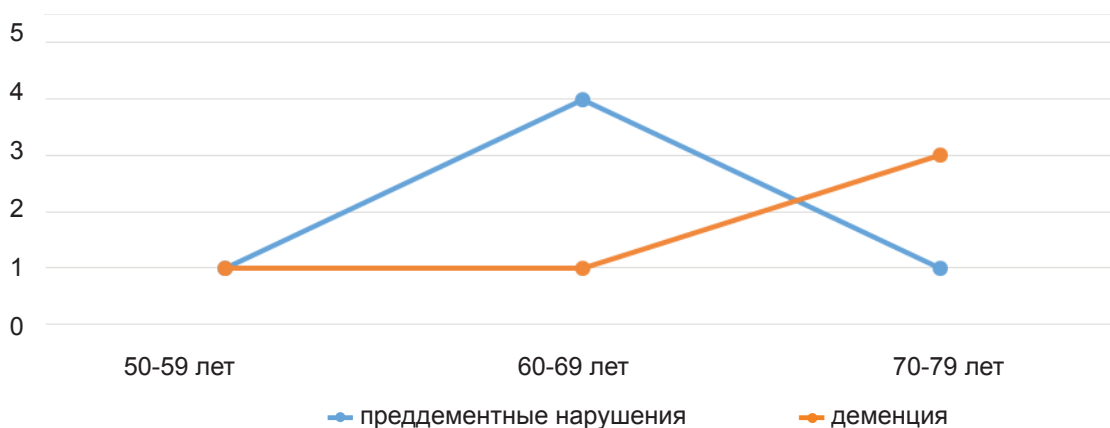


Рисунок 3 - Распространение постинсультных когнитивных нарушений по возрастным группам

Из рисунка 3 видно, что в возрастной категории от 60 до 69 лет преобладают преддементные изменения, а в возрасте 70-79 лет превалирует деменция.

Выводы:

1. Понятие «постинсультные когнитивные нарушения» носит относительный характер в отношении

к пациентам в резидуальном периоде инсульта. Когнитивный дефицит преобладает при ишемических поражениях головного мозга. Можно предположить, что сам по себе инсульт не является главной причиной деменции, а, как правило, декомпенсирует уже существующее сосудистое или дегенеративное поражение головного мозга.

2. Результаты обследования жителей дома престарелых, перенесших инсульт, с использованием теста «Мини-ког» (Borson S., 2000), который является сочетанием тестов на запоминание, воспроизведение и рисование часов. Тест позволяет выявить преддементные нарушения и деменцию. Показали зависимость когнитивных нарушений от возраста,

что свидетельствует об истощении так называемого «церебрального резерва» и должно учитываться при медикаментозном лечении.

3. Ранняя диагностика церебральных заболеваний, на стадии додементных когнитивных нарушений, существенно увеличивает шансы на успешность терапевтических мероприятий.

СПИСОК ЛИТЕРАТУРЫ

1 Левин О.С., Усольцева Н.И. Факторы риска и динамика когнитивных нарушений в раннем восстановительном периоде ишемического инсульта. Клиническая неврология. – 2007: 2:3-5.

2 Вахнина Н.В., Никитина Л.Ю., Парфенов В.А.

Постинсультные когнитивные нарушения. Журнал неврологии и психиатрии им.С.С.Корсакова. Приложение «Инсульт». - 2008;22:16-21.

3 Захаров В.В., Вахнина Н.В. Инсульт и когнитивные нарушения. Москва, -2009г.

ТҮЙІНДЕМЕ

Е.В.Есикова

ШҚО жұмыспен қамту және әлеуметтік бағдарламаларды үйлестіру басқармасының “Семей қаласының қарттар мен мүгедектерге арналған жалпы үлгідегі МӘМ” КММ, Семей қ, Қазақстан

ИНСУЛЬТТАН КЕЙІНГІ КОНГИТИВТІ ӨЗГЕРІСТЕРДІ ИНСУЛЬТ ТҮРІНЕ БАЙЛАНЫСТЫ САЛЫСТЫРМАЛЫ ТАЛДАУ

Зерттеудің мақсаты. Семей қаласының қарттар мен мүгедектерге арналған медик-әлеуметті мекемесінің инсульт алған тұрғындарының арасында когнитивті өзгерістердің түрлерін, таралуын зерттеу.

Әдістері. Бұрын инсульт алған науқастардың медициналық карталары талданды. Когнитивті жетіспеушілікті анықтау үшін «Мини-ког» (Borson S., 2000) тесті пайдаланылды. Бұл тест есте сақтау, қайталау, сағаттарды салудың үйлестірілген түрі болып табылады. Тест деменция мен дементке дейінгі бұзылушылықтарды анықтауға мүмкіндік береді. Тест сезімталдығы 99 %, спецификациясы - 93 %.

Нәтижесі: барлығы 27 науқастың медициналық карталары зерттелді, олардың 23-і ми инфарктін

алған, 4 –і миына қан құйылған. Зерттелген екі топта да еркектердің саны көп (15 еркек және 8 әйел мидың ишемиялық зақымында, 3 еркек және 1 әйел геморрагиялық инсультта). Геморрагиялық ми зақымының инфаркті ми зақымына қатынасы 1:6, еркектердің әйелдерге қатынасы – 2:1 сәйкес.

Қорытындысы: когнитивті жетіспеушілік мидың ишемиялық зақымы кезінде жиірек кездеседі. Когнитивті жетіспеушілік науқастың жас мөлшеріне байланысты екенін көрсетті, ол өз кезегінде «церебральды резервтің» азаюын және оны дәрі-дәрмекпен емдеу кезінде ескерілуі керектігін көрсетеді.

Негізгі сөздер: когнитивті өзгерістер, инсульт, қарт науқастар.

SUMMARY

Y.V. Yesikova

Municipal public utilities institution “Medical and social establishment for elderly people and handicapped of general type” Semey, Kazakhstan

THE STROKE TYPE DEPENDING COGNITIVE DYSFUNCTION COMPARATIVE ANALYSIS

Objectives. The purpose of the study is to investigate the prevalence, features and severity of cognitive dysfunctions in patients of the «Medical and social institutions for the elderly and disabled generic Semey.» with prior stroke attack.

Methods. The medical records of patients with prior stroke attack observed in the medical- rehabilitation department «MSU nursing generic Semey» was analyzed. «Mini- COG» (Borson S., 2000) test, which is a combination of tests on memorization, reproduction and drawing of clocks, was used to identify cognitive deficits. Test reveals predementia impairment and dementia. Sensitivity of the test is 99 %, specificity - 93%.

Results. The medical records of 27 patients who have had a stroke investigated, 23 due to cerebral infarction and 4 cerebral hemorrhage. 15 males and 8 females in ischemic brain lesions, and 3 males and 1 female in hemorrhage group. Hemorrhages to heart attacks ratio was 1:6, the male to female ratio was - 2:1.

Conclusion. Cognitive dysfunctions are prevalent in ischemic brain lesions. The results showed the age dependence of cognitive impairment, indicating the depletion of the so-called «cerebral reserve» and should be considered in a treatment plan.

Key words: cognitive dysfunction, stroke, old age

УДК 617.547:616.711.6

Т.Т.Керимбаев (д.м.н.), В.Г.Алейников, С.Ж.Сыпабеков, Е.А.Урунбаев, Е.В.Кисаев, Б.С. Ережелбеков
АО «Национальный центр нейрохирургии», г.Астана, Казахстан

МАЛОИНВАЗИВНАЯ ХИРУРГИЯ ПРИ НЕСТАБИЛЬНОСТИ ПОЗВОНОЧНОГО СЕГМЕНТА ПРИ ДЕГЕНЕРАТИВНЫХ ЗАБОЛЕВАНИЯХ ПОЯСНИЧНОГО ОТДЕЛА ПОЗВОНОЧНИКА

Цель исследования. Изучить эффективность методики тубулярного доступа с установкой межтелового PLIF-кейджа и чрескожной транспедикулярной фиксации.

Методы. Клинико-неврологическое исследование, инструментальное обследование (МРТ, КТ, рентгенография с функциональными нагрузками, электронейромиография) до поступления, на момент выписки и через 3, 6, 12 месяцев после операции. Для оценки результатов лечения применялась шкала боли ВАШ (визуальная аналоговая шкала) и шкала оценки качества жизни Освестри. Доступ осуществлялся посредством тубулярного ретрактора (Quadrant®, Medtronic) с микроскопическим удалением диска, и установкой PLIF - кейджа (PEEK cage Capstone®, Medtronic). Для чрескожной транспедикулярной фиксации использовались системы Sextant 2, Medtronic и Viper 2, De Puy.

Результаты. Послеоперационная оценка боли на основе ВАШ показала клинически значимое улучшение ($P < 0,05$) между предоперационным периодом (в среднем, 6/10) и в день выписки из клиники (в среднем, 2/10), по шкале Освестри также отмечено улучшение ($P < 0,07$) в сравнении до операции (в среднем 43,5%) и после выписки (12,8%). В течение последующего 6-12 месячного наблюдения исчезновение клинических симптомов наблюдалось у 38 пациентов, остаточная люмбалгия у 6 пациентов, у 3 умеренные корешковые боли. Хорошая консолидация по данным КТ отмечена в большинстве случаев, в 2 - недостаточная на фоне остеопороза. Среднее послеоперационное пребывание в стационаре составило 7,5 дней.

Заключение. Задний поясничный межтеловой спондилодез посредством одностороннего тубулярного подхода и последующей чрескожной фиксацией является малоинвазивным и эффективным методом в хирургии нестабильности позвоночного сегмента.

Ключевые слова: нестабильность позвоночного сегмента, спондилолистез, чрескожная транспедикулярная фиксация, PLIF-кейдж

Хирургическое лечение дегенеративных заболеваний позвоночника является сегодня динамично развивающимся направлением нейрохирургии [1, 2, 3]. До 50% всех оперативных вмешательств в нейрохирургических стационарах выполняются по поводу протрузии и пролапсов поясничных межпозвонковых дисков. В ответ на увеличение количества пациентов с дегенеративными заболеваниями позвоночника, наблюдается стремительное развитие высокотехнологичных видов медицинской помощи. Высокие темпы развития тесно связаны с достижениями технических дисциплин [4]. Иллюстрацией этого служит появление в арсенале хирургов большого количества различных имплантатов и устройств, а число операций с их применением увеличивается [5].

Концепция минимально-инвазивной технологии в хирургии позвоночника на сегодняшний день является приоритетным направлением во всем мире. Одним из направлений малоинвазивной хирургии позвоночника является применение тубулярных доступов и методика чрескожной транспедикулярной фиксации.

Имеются многочисленные системы чрескожных транспедикулярных фиксаций различных фирм производителей Medtronic (Sextant I, Sextant II), Jonson@Jonson (Viper I, Viper II), Stryker (Mathis) и другие. Зарубежные авторы, использующие эти системы указывают на высокую эффективность применения при меньшей травматизации мягких тканей, уменьшение степени кровопотери во время операции [6, 7].

Цель исследования

Для оценки хирургической техники и послеоперационных результатов лечения изучено 47 пациентов с нестабильностью позвоночно-двигательного сегмента вследствие дегенеративных изменений поясничного отдела позвоночника посредством малоинвазивного одностороннего тубулярного подхода с установкой межтелового PLIF-кейджа и чрескожной транспедикулярной фиксации с другой стороны.

Материал и методы

В отделении спинальной нейрохирургии и патологии периферической нервной системы АО «НЦН» в период с 2012 по 2013 годы оперировано 47 пациентов с дегенеративными заболеваниями поясничного отдела позвоночника. Средний возраст составил 49 лет (диапазон 33-78 лет). У всех была диагностирована нестабильность позвоночного сегмента на поясничном отделе, причем у 23 спондилолистез 1 степени (по классификации Meerding).

К нестабильности позвоночного сегмента понимали комплекс структурно-функциональных и клинических нарушений, которые включали в себя следующие факторы:

- интенсивный люмбалгический болевой синдром и его преобладание над корешковым или отсутствие последнего;
- наличие субхдральной краевой жировой дегенерации на МРТ;
- значительное снижение (более 50%) высоты межпозвоночного диска (по данным МРТ и КТ);

- нестабильность позвоночного сегмента на функциональных рентгенограммах - смещение тел позвонков более чем на 4 мм (передне-заднее или боковое) или угловое смещение более 10° по сравнению со смежными уровнями (8, 9).

Операции на уровне диска Л5-1 проведены у 15 пациентов, Л4-Л5 - 28 пациентов, Л3-Л4 - 4 пациентов. Критериями диагностики были неврологическое исследование (люмбалгический синдром, радикулопатический синдром) и рентгенологическое исследование (МРТ, КТ, рентгенография с функциональными нагрузками). Для оценки результатов лечения применялась шкала боли ВАШ и шкала оценки качества жизни Освестри. Проводился неврологический и рентгенологический (МРТ, КТ) осмотр до поступления, на момент выписки и через 3, 6, 12 месяцев после операции.

Операция проводилась по следующей методике. Первым этапом под контролем рентген С-дуги на уровне измененного межпозвоночного диска латеральнее 1,5 см от остистых отростков вводилась спица. Проводился разрез около 3,0 см и по спице вводились тубусы различного диаметра до суставного отростка и дужек позвонка с раздвижением (без рассечения и повреждения) мышц и апоневроза (рисунок 1).

Далее устанавливался тубулярный ретрактор (Quadrant®, Medtronic). Как видно, на рисунке 2, при небольшом разрезе и минимальной травматизации мягких тканей система позволяет достаточно широко скелетировать необходимый для операционной визуализации участок позвоночника.

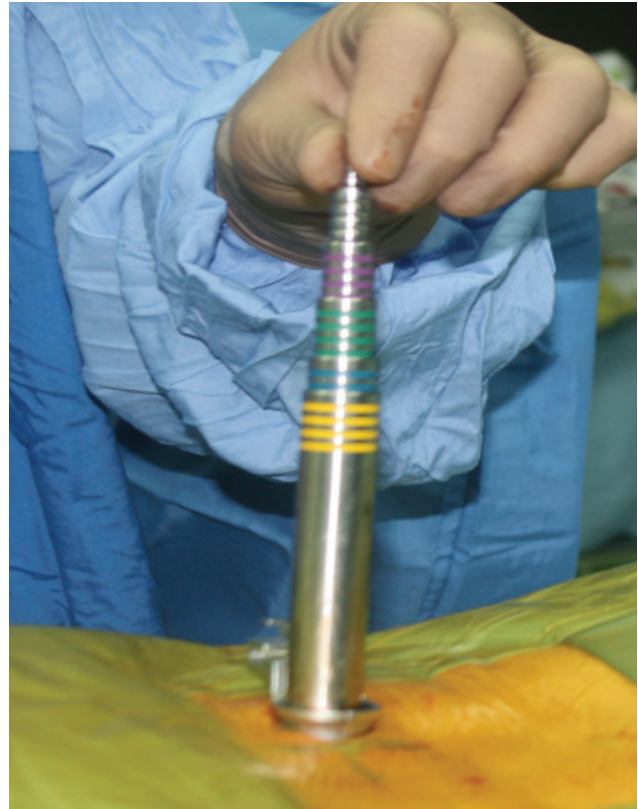


Рисунок 1 - Поэтапное введение тубусов различного диаметра до суставного отростка и дужек позвоночника

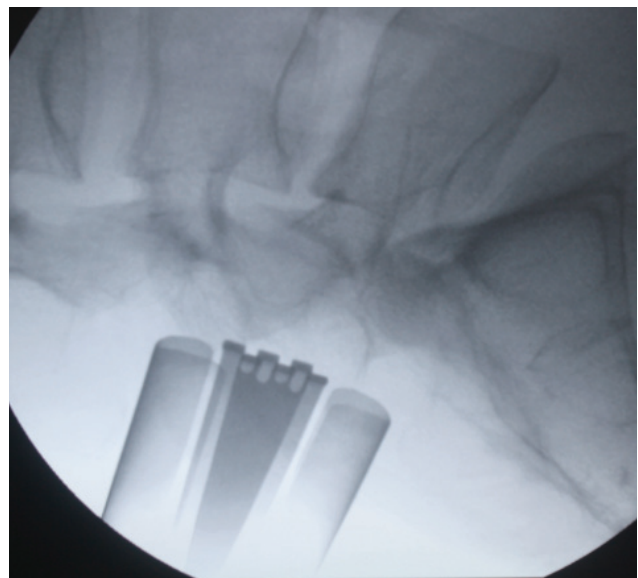


Рисунок 2 - Тубулярный ретрактор (Quadrant®, Medtronic) – внешний вид и визуализация на рентген С-дуге

Далее устанавливается микроскоп выделяется дуральный мешок с нервными корешками.

На рисунке 3 – скелетирован суставной отросток, мобилизован дуральный мешок, произведена частичная резекция суставного отростка, удален межпозвоночный диск, проведен его кюретаж и

устанавливается PLIF – кейдж. Важным моментом является обязательное использование интраоперационного микроскопа и микроскопического инструментария, а также достаточная резекция суставного отростка и мобилизация нервного корешка, для предотвращения его избыточной тракции.

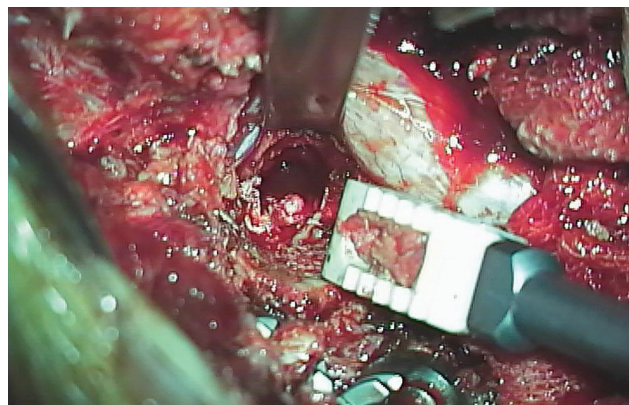
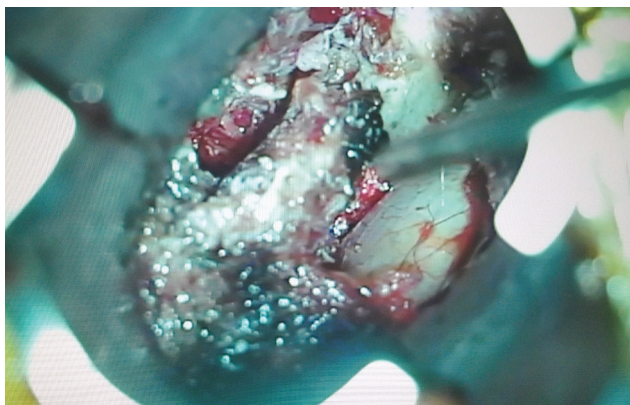

Рисунок 3 - Интраоперационная визуализация под микроскопом удаления межпозвоночного диска и этап установки PLIF – кейджа

Следующим этапом проводится установка канюлированных (чрезкожная система) винтов с монтированием транспедикулярной конструкции. На рисунке 4 представлена моносегментарная установ-

ка транспедикулярной системы и межпозвоночного кейджа с использованием тубулярной системы (под микроскопом) и показана длина кожного разреза (не более 3,0 см).

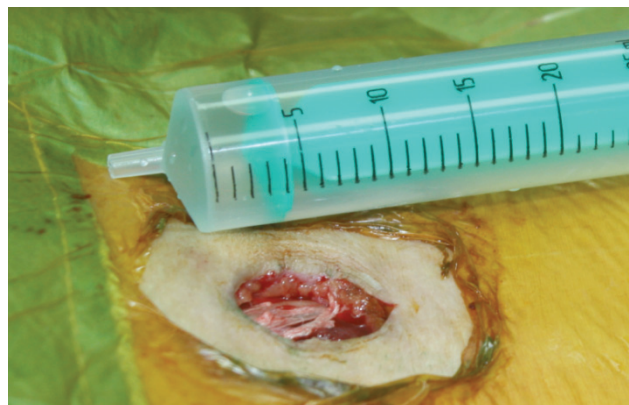


Рисунок 4 - Интраоперационная визуализация (под микроскопом) транспедикулярной системы (слева) и длина кожного разреза (не более 3,0 см) (справа) после удаления тубулярного ретрактора

Следующим этапом с другой стороны также устанавливается чрезкожная транспедикулярная система. На рисунке 5 показан принцип установки канюлированных винтов: под контролем рентген С-дуги устанавливается спица по которой проводятся канюлированные винты через небольшие (до 1,0 см)

точечные разрезы. Монтировалась транспедикулярная система, устанавливался стержень при помощи специального инструмента (в зависимости от типа конструкции). Использовались чрезкожные транспедикулярные системы Sextant 2., Medtronic и Viper 2, De Puy.

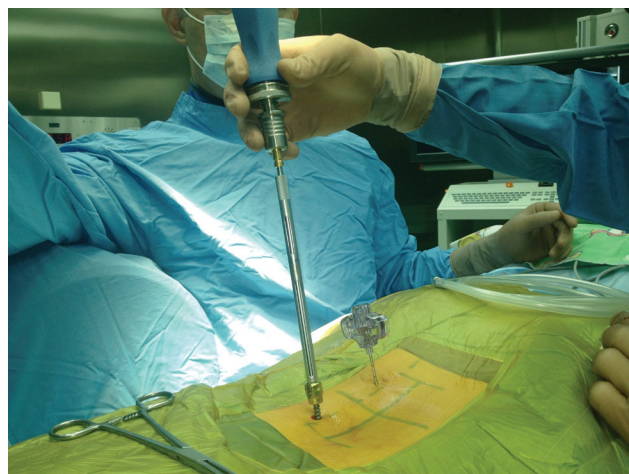
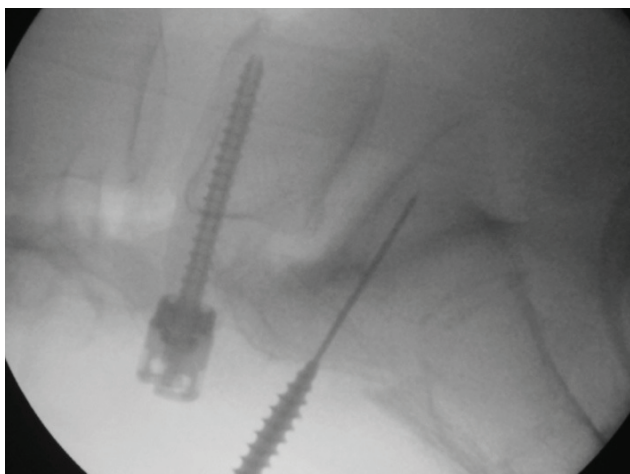


Рисунок 5 - Установка канюлированных винтов через спицу посредством точечных разрезов – интраоперационный рентген-снимок и внешний вид

Использовались PEEK cage Capstone®, Medtronic и чрезкожные транспедикулярные системы Sextant 2., Medtronic и Viper 2, De Puy.

Результаты и обсуждения

Операции выполнялись по стандартной методике с использованием интраоперационного микроскопа, нейронавигации и нейромониторинга. Интраоперационных технических проблем и осложнений не наблюдалось. Средняя продолжительность операции составила 120 минут (от 90 до 180 минут). Кровопотеря в среднем составила 100 мл (от 50 до 200 мл). Послеоперационная оценка боли на основе ВАШ показали клинически значимое улучшение ($P < 0,05$) между предоперационным периодом (в среднем, 6/10) и в день выписки из клиники (в среднем, 2/10), по шкале Освестри также отмечено улучшение ($P < 0,07$) в сравнении до операции (в среднем 43,5%) и после выписки (12,8%).

В течение последующего 6-12 месячного наблюдения исчезновение клинических симптомов наблюдалось у 38 пациентов, остаточная люмбалгия у 6 пациентов, у 3 умеренные корешковые боли. Хорошая консолидация по данным КТ отмечена в большинстве случаев, в 2 - недостаточная на фоне осте-

опороза. Среднее послеоперационное пребывание в стационаре составила 7,5 дней.

Выводы

Задний поясничный межтеловой спондилодез посредством одностороннего тубулярного подхода и последующей чрезкожной фиксации является малоинвазивным и эффективным методом в хирургии нестабильности позвоночно-двигательного сегмента. Клинические и радиологические результаты показывают хорошие результаты в сравнении с обычными методиками. Данный тип хирургического вмешательства является новым этапом развития стабилизации позвоночника. Основным преимуществом по сравнению с традиционной транспедикулярной фиксацией, выполняемой из открытого доступа, является сохранение целостности мышц поясничного отдела. Это предотвращает их травматизацию и развитие фиброза в послеоперационном периоде, что снижает уровень болевого синдрома в пояснице, как в раннем, так и в отдаленном периоде.

Тем не менее, методика требует дальнейшего изучения для оценки долгосрочных результатов этого вида хирургического лечения.

СПИСОК ЛИТЕРАТУРЫ

1 Акшулаков С.К. Современные проблемы хирургического лечения дегенеративно-дистрофических заболеваний позвоночника. / С.К. Акшулаков, Т.Т. Керимбаев, В.Г. Алейников, Е.А. Урунбаев, Е.В. Кисаев, Е.Г. Рогочева // Нейрохирургия и неврология Казахстана. 2013, - №1, С. 9-13.

2 Eliyas J.K. Review Surgery for degenerative lumbar spine disease / J.K. Eliyas, D. Karahalios // Dis Mon. 2011. – Oct. – V. 57(10). – P. 592-606.

3 José-Antonio S.S. Philosophy and concepts of modern spine surgery / S.S. José-Antonio, M. Baabon-Aqueveque, F. Silva-Morales // Acta Neurochir Suppl. 2011. -V.108. - P.23-31.

4 Haldeman S. A supermarket approach to the evidence-informed management of chronic low back pain / S. Haldeman, S. Dagenais // The Spine Journal. – 2008. - V. 8. - P.1–7.

5 Deyo R.A. Trends and variations in the use of spine surgery / R.A. Deyo, S.K. Mirza // Clin. Orthop. Relat. Res. – 2006. - V.443. - P.139-146.

6 Kotani Y, Abumi K, Ito M, Sudo H, Abe Y, Minami A. Mid-term clinical results of minimally invasive decompression and posterolateral fusion with percutaneous pedicle screws versus conventional approach for degenerative spondylolisthesis with spinal stenosis / Y. Kotani, K. Abumi, M. Ito, H. Sudo, Y. Abe, A. Minami // Eur Spine J. – 2012. – V. 21(6). – P.1171-7.

7 Mobbs R.J. Technique, challenges and indications for percutaneous pedicle screw fixation / R.J. Mobbs, P. Sivabalan, J. Li // J. Clin Neurosci. – 2011. – V.18(6). – P. 741-9.

8 Iida Y. Postoperative lumbar spinal instability occurring or progressing secondary to laminectomy / Y. Iida, O. Kataoka, T. Sho // Spine. – 1990. – V.15. –P.1186–1189.

9 Tuite G.F. Outcome after laminectomy for lumbar spinal stenosis. Part II: Radiographic changes and clinical correlations / G.F. Tuite, S.E. Doran, J.D. Stern // J. Neurosurg. – 1994. – V. 81. P.707–715.

ТҮЙІНДЕМЕ

Керімбаев Т.Т.(м.ғ.д.), Алейников В.Г., Сипабекоев С.Ж., Урунбаев Е.А., Кисаев Е.В., Ережелбеков Б.С.

АҚ «Ұлттық нейрохирургия орталығы, Астана қ., Қазақстан

ОМЫРТҚАНЫҢ ДЕГЕНЕРАТИВТІ СЫРҚАТЫ КЕЗІНДЕГІ ОМЫРТҚА СЕГМЕНТІНІҢ ОРНЫҚСЫЗДЫҒЫНЫҢ КІШІ ИНВАЗИЯЛЫ ХИРУРГИЯСЫ

Зерттеудің мақсаты: Тубулярлы тәсілмен омыртқа аралық PLIF кейдж және тері арқылы транспедикулярлы бекіту кіші инвазиялық әдісінің тиімділігін зерттеу.

Әдістері: Диагностикалық өлшем ретінде неврологиялық (люмбалгиялық синдром, радикулопатиялық синдром) және рентгенологиялық зерттеулер (МРТ, КТ, функционалды жүктемелермен

түсірілген рентген, электронейромиография) алынды. Науқас ауруханаға түске дейінгі, ауруханадан шығар алдындағы және операциядан 3, 6, 12 ай өткеннен кейінгі неврологиялық және рентгенологиялық тексеру нәтижелері талданды. Ем нәтижелерін бағалау үшін ауырсыну өлшемі-визуалды аналогты шкала (ВАШ), өмір сапасын бағалау үшін Освестри шкаласы қолданылды. Түгел жағдайда тубулярлы ретрактор

(Quadrant®, Medtronic) арқылы артқы унилатералды тәсілмен омыртқа аралық дискті микроскоптық әдіспен алып, жұлын түбіршіктерін декомпрессиялап, омыртқа аралық PLIF кейджін (PEEK Cage Capstone®, Medtronic) орнату операциясынан кейінгі науқастар қарастырылды. Соңынан тері арқылы транспедикулярлы бекіту (Sextant 2, Medtronic және Viper 2, DePuy жүйелері) орындалды.

Нәтижесі: Операциядан кейін визуалды аналогты шкала (ВАШ) арқылы ауырсыну ота жасағанға дейін (орташа 6/10) және ауруханадан шығар кезінде (орташа 2/10) зерттеу клиникалық маңызды өзгерістерді көрсетті ($P < 0,05$).

Овестри шкаласымен де ота жасалғанға дейінгімен салыстырғанда (орташа 43,5%), ауруханадан шыққаннан кейін (12,8%) жақсару ($P < 0,07$) байқалды.

Одан кейінгі 6 - 12 ай бақылау кезінде 38 науқаста клиникалық симптомдардың жоғалуы байқалды. 6 науқаста люмбалгиялық синдром, 3 науқаста орташа түбіршекті синдром сақталды. КТ нәтижелері бойын-

ша науқастардың көпшілігінде қанағаттанарлық дәрежедегі консолидация атап өтілді. Екі науқаста остеопороз себебімен қанағаттанарлықсыз консолидация тіркелді. Операциядан кейінгі стационарлық ем орта есеппен 7,5 күнді құрады.

Қорытындысы: бел омыртқаға бір жақты тубулярлы тәсілмен омыртқа аралық спондилодез және тері арқылы транспедикулярлы бекіту омыртқа сегментінің орнықсыздығы хирургиясының кіші инвазиялық және тиімді тәсілі болып табылады.

Клиникалық және радиологиялық зерттеулер, әдеттегі әдістемелермен салыстырғанда жақсы нәтижелерге қол жеткенін көрсетті. Десе дағы, әдістеме осы тәсілмен жасалған хирургиялық емнің ұзақ уақытты нәтижелерін бағалау үшін ары қарайғы зерттеулерді қажет етеді.

Негізгі сөздер: омыртқа сегментінің орнықсыздығы, спондилолистез, тері арқылы транспедикулярлы бекіту, PLIF-кейдж.

SUMMARY

Kerimbayev T.T. (D.Med. Sc.), Aleinikov V.G., Sypabekov S.Zh., Urunbayev Y.A., Kissayev Y.V., Yerezhepbekov B.S. "National Centre for Neurosurgery", JSC, Astana, Kazakhstan

MINIMALLY INVASIVE SURGERY FOR DEGENERATIVE SEGMENTAL INSTABILITY OF THE LUMBAR SPINE

Objectives. To evaluate the effectiveness of tubular access technique of interbody PLIF- Cage fusion and percutaneous pedicle fixation.

Methods. Radiological and clinical outcomes were evaluated, including the MRI, CT, X-ray with functional loads, electroneuromyography, Visual analog score (VAS) for lower back pain (VAS-BP) and leg pain (VAS-LP), and Oswestry Disability Index, before admission, at discharge and at 3, 6, 12 months after surgery. The average follow-up was 6 - 12 months. The tubular Access through (Quadrant®, Medtronic) retractor with microscopical discectomy and PLIF - Cage (PEEK cage Capstone®, Medtronic) and percutaneous pedicle screw fixation with the Sextant 2, Medtronic and Viper 2, De Puy system, was performed.

Results. Clinical VAS-BP, VAS-LP and JOA scores were significantly improved at ($P < 0,05$) between the

preoperative period (average, 6/10) and on the day of discharge (on average, 2/10), in ODI scale also noted improvement ($P < 0,07$) compared to the pre-operation (average 43,5%) after discharge (12,8%). At the follow up period of 6 - 12 months the relief of clinical symptoms was observed in 38 patients, residual back pain in 6 patients, moderate radicular pain in 3 cases. Good consolidation according to CT observed in the majority of cases, insufficient in 2 – osteoporotic patients. The mean postoperative hospital stay was 7,5 days.

Conclusion. The minimally invasive posterior lumbar interbody fusion through a unilateral approach and subsequent tubular percutaneous fixation is an effective method of surgery for vertebral-motion segment instability.

Key words: spinal instability, spodylolistes, percutaneous transpedicular fixation, PLIF- cage.

УДК 616.831-001.31

Садықов А.М. (к.м.н.)¹, Адильбеков Е.Б.², Ахметов К.К.², Карибай С.Д.²,
Корабаев Р.С.¹, Шакиров Ж.С.¹,

ФАО «Железнодорожные госпитали медицины катастроф» - «Центральная дорожная больница»¹,
АО «Национальный центр нейрохирургии»², г.Астана, Казахстан

АЛГОРИТМ ЛЕЧЕНИЯ ТРАВМАТИЧЕСКИХ ОСТРЫХ МАЛЫХ СУБДУРАЛЬНЫХ ГЕМАТОМ

Цель исследования. Определить способ лечения внутричерепных травматических субдуральных гематом малого объема.

Методы. Проведен ретроспективный анализ 215 больных с марта 2009 г. по март 2012 г. в отделении экстренной нейрохирургии АО «Национальный центр нейрохирургии» с острыми малыми субдуральными гематомами, в том числе пациенты с показаниями к определенному виду хирургического лечения.

Результаты. У 123 больных после проведения консервативного лечения по данным КТ головного мозга наблюдалась полная резорбция гематомы в сроки до 10 суток. В 63 случаях удалось перевести острую гематому в хроническую форму и в последующем применить малоинвазивную тактику (закрытое наружное дренирование гематомы). 29 больным, в связи с отрицательной динамикой на фоне медикаментозного лечения, в течение 3-4 суток была проведена костно-пластическая трепанация (КПТЧ) с удалением гематомы.

Заключение. Представлен способ лечения травматических острых субдуральных гематом малого объема, базируемый на выжидательной тактике, что позволяет расширить показания для малоинвазивного лечения или полной резорбции гематомы на основании углубленного понимания патогенеза ТЧМТ.

Ключевые слова: черепно-мозговая травма (ЧМТ), травматическая острая субдуральная гематома, малая гематома (МГ), закрытое наружное дренирование гематомы, костно-пластическая трепанация черепа (КПТЧ).

Введение

Внутричерепные травматические гематомы малого объема (МГ) в структуре внутричерепных гематом (ВЧГ) составляют 3.0-18.2% [1,2,3]. При обнаружении МГ и компенсированном состоянии больного перед нейрохирургом возникает проблема определения показаний к хирургическому лечению. До появления компьютерной томографии (КТ) лечебная тактика в отношении гематом была однозначной - гематому удаляли в наиболее ранние сроки после её выявления [4,5,6]. С появлением КТ и магнитно-резонансной томографии (МРТ) стало возможным определять количественные (размеры, объем) характеристики гематомы, сроки её образования, локализацию, вид, а также степень ее воздействия на головной мозг, а также более углубленное изучение патогенеза эпи- субдуральных гематом. Появилась возможность динамического наблюдения за внутричерепной патологией в целом и за гематомами в частности [7,8]. Имеются работы, подтверждающие возможность рассасывания субдуральных и эпидуральных гематом [9, 10, 11], сообщения о бессимптомном их течении [12, 13, 14, 15]. Были существенно расширены показания к консервативному лечению ВЧГ [16,17,18,19]. Возможность у ряда больных с внутричерепными гематомами отказаться от операции и провести консервативное лечение не только снижает инвалидизацию и процент возможных послеоперационных осложнений, но и позволяет снизить затраты на их лечение.

Несмотря на большое количество проведенных исследований, до сих пор вопрос выбора тактики лечения МГ остается открытым и недостаточно освещенным в литературе. Поэтому данное исследование представляется нам актуальным.

Цель исследования

Определить способ лечения МГ.

Материалы и методы

За период с марта 2009г. по март 2012г. на стационарном лечении в отделении экстренной нейрохирургии АО «НЦН» находилось 215 больных с МГ. Мужчин было 161, женщин - 54. Возраст больных - от 15 до 86 лет. Средний возраст больных составил 37.8±17.0 лет.

Среди причин травмы превалировала бытовая - 67% и транспортная - 17%, производственная травма была у 3%, и у 13% пострадавших причина травмы осталась неизвестной. Больные поступали в сроки от 20 минут до 6 суток после травмы.

Всем больным проводили комплексное обследование: неврологический осмотр, рентгенографию черепа в двух проекциях, КТ. При выполнении КТ головного мозга вычисляли объем гематомы, сопутствующие очаги ушиба, гидромы и зоны перифокального отека. Также интересовал суммарный общий объем гематомы и гидромы, объем высокоплотной зоны очага ушиба с зоной перифокального отека, смещение срединных структур головного мозга (ССС), состояние цистерн головного мозга.

Уровень сознания пациента оценивали по шкале комы Глазго (ШКГ). В отделении экстренной нейрохирургии больных осматривал офтальмолог, при необходимости ЛОР-врач, терапевт, кардиолог, челюстно-лицевой хирург.

При выявлении МГ при компенсированном состоянии больного нами принималась выжидательная тактика лечения. В остром периоде проводилось динамическое наблюдение на фоне консервативного лечения, включающего ноотропную, нейропротекторную, обезболивающую, дегидратационную, сосудоулучшающую, сосудоукрепляющую, антибак-

териальную терапию и терапию, направленную на профилактику возникновения судорог. У пациентов в динамике мы наблюдали 3 исхода:

- 1) рассасывание гематомы
- 2) переход острой формы гематомы в хроническую (по данным КТ через 10 дней)
- 3) снижение уровня сознания менее 10 баллов по шкале комы Глазго на 3-4 сутки.

В первом случае разрешение процесса происходило без хирургического вмешательства. Во втором случае применялась малоинвазивная тактика лечения - закрытое наружное дренирование, показанием к которому служило сохранение стойкой общемозговой симптоматики. В третьем случае мы проводили костно-пластическую трепанацию черепа (КПТЧ) с удалением гематомы.

Результаты и обсуждение

На рисунке 1 представлен результат лечения МГ, где у 123 больных после проведения консервативного лечения по данным КТ головного мозга наблюдалась полная резорбция гематомы в сроки до 10 суток.

В 63 случаях удалось перевести острую гематому в хроническую форму и в последующем применить малоинвазивную тактику - закрытое наружное дренирование хронической субдуральной гематомы (ЗНД ХСГ).

29 больным в связи с отрицательной динамикой на фоне медикаментозного лечения в течение 3-4 суток была проведена КПТЧ с удалением гематомы.

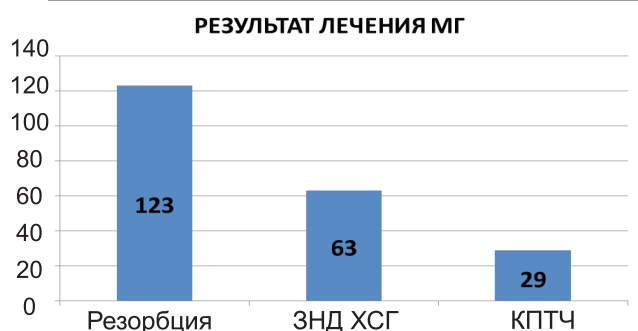


Рисунок 1 - Результат лечения МГ

Клинический пример №1. (ЗНД ХСГ)

Пациент О., 29 лет. Поступил в АО «НЦН» с диагнозом: Закрытая черепно-мозговая травма. Ушиб головного мозга средней степени тяжести. Острая пластинчатая субдуральная гематома малых размеров левой лобно-теменно-височной области. Ушибы мягких тканей головы (рисунок 2) Пациент поступил с уровнем сознания 15 баллов по ШКГ. Очаговой, менингеальной симптоматики не было. Общемозговая симптоматика. На КТ- головного мозга - МГ левой лобно-теменно-височной области. Смещение срединных структур головного мозга минимальное. Обводная цистерна свободная. Показаний к оперативному лечению нет. Проводилась консервативная терапия.

На 10-е сутки на КТ-контроле головного мозга визуализируется ХСГ левой лобно-теменно-височной области (рисунок 3). У пациента сохраняется цефалгия. Произведена операция ЗНД ХСГ. Через 7 дней после операции ЗНД ХСГ отмечается полная резорбция гематомы (рисунок 4). Пациент выписан в удовлетворительном состоянии.

Пациент П., 25 лет. Поступил в АО «НЦН» с диагнозом: Закрытая черепно-мозговая травма. Ушиб головного мозга средней степени тяжести. Острая пластинчатая субдуральная гематома малых размеров левой теменно-височной области. Ушибы мягких тканей головы (рисунок 5) Пациент поступил с уровнем сознания 15 баллов по ШКГ. Очаговой, менингеальной симптоматики не было. Общемозговая симптоматика. На КТ- головного мозга - МГ левой теменно-височной области. Смещения срединных структур головного мозга нет. Обводная цистерна свободная. Показаний к оперативному лечению нет. Проводилась консервативная терапия.

На 10-е сутки на КТ-контроле головного мозга отмечается полная резорбция гематомы (рисунок 6). Пациент выписан в удовлетворительном состоянии.

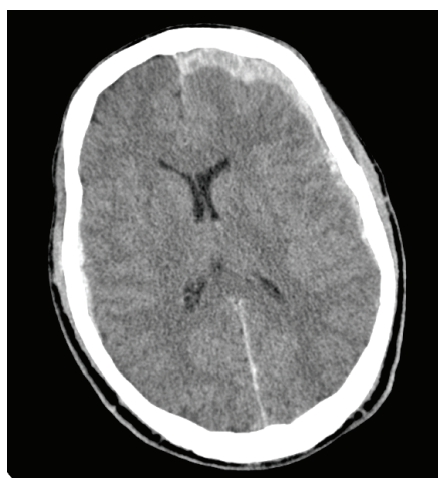


Рисунок 2 - Пациент О., 29 лет. КТ- головного мозга при поступлении (через 2 часа после получения травмы)

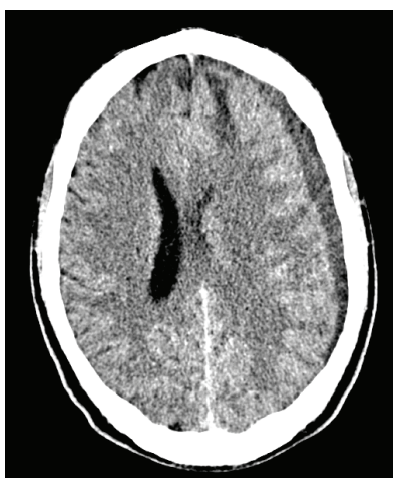

Рисунок 3 - Пациент О., 29 лет. КТ- головного мозга через 10 дней на фоне проведения консервативного лечения Клинический пример №2 (консервативное лечение)

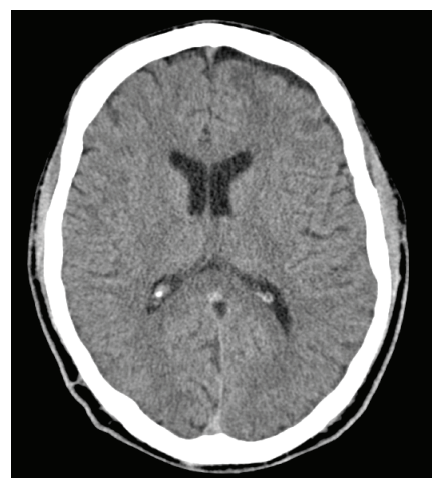

Рисунок 4 - Пациент О., 29 лет. КТ- головного мозга на 7 сутки после ЗНД ХСГ

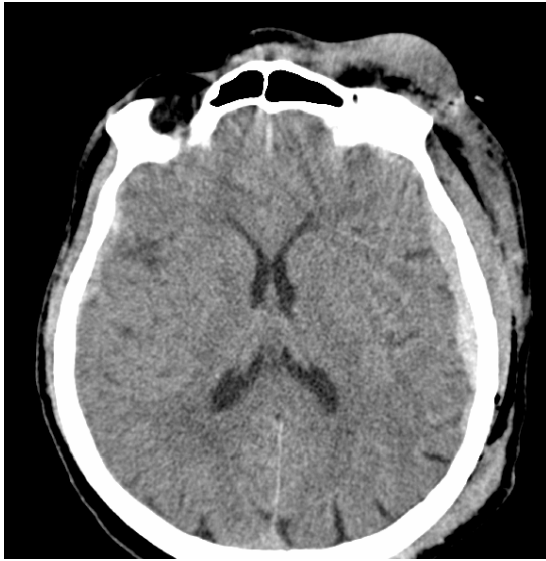

Рисунок 5 - Пациент П., 25 лет. КТ-головного мозга при поступлении

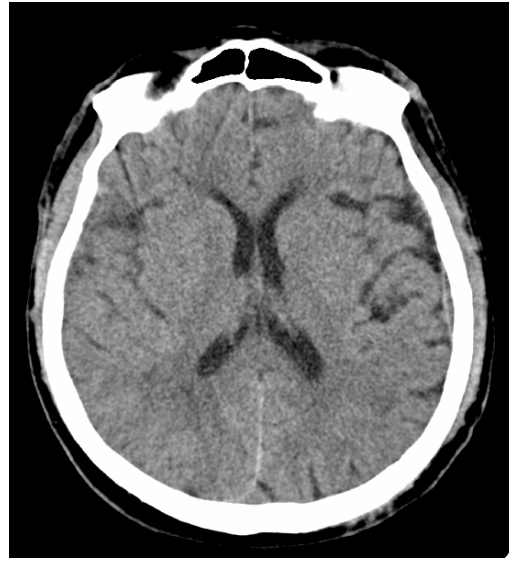

Рисунок 6 - Пациент П., 25 лет. КТ-головного мозга через 10 дней после консервативного лечения

Клинический пример №3 (КПТЧ)

Пациент С., 40 лет. Поступил в АО «НЦН» с диагнозом: Закрытая черепно-мозговая травма. Ушиб головного мозга средней степени тяжести. Острая субдуральная гематома правой лобно-теменно-височной области. Ушибы мягких тканей головы (рисунок 7) Пациент поступил с уровнем сознания 15 баллов по ШКГ. Очаговой, менингеальной симптоматики не было. Общемозговая симптоматика. На КТ-головного мозга – острая субдуральная гематома правой лобно-теменно-височной области. Смещение срединных структур головного мозга справа налево до 5 мм. Обводная цистерна свободная. Консилиумом решено проводить консервативную терапию с целью трансформации гематомы в хроническую форму с последующим проведением малоинвазивной хирургической операции (ЗНД ХСГ).

На 3-и сутки состояние пациента с ухудшением. Ухудшение в виде угнетения уровня сознания до 10-11 баллов по ШКГ. На КТ-контроле головного мозга – нарастание подострой субдуральной гематомы правой гемисферы со смещением срединных структур более 5 мм., компримированием правого бокового желудочка. (рисунок 8). Произведена операция КПТЧ правой теменно-височной области с удалением подострой субдуральной гематомы правой гемисферы. На следующий день после операции КПТЧ произведен КТ-контроль головного мозга, на которой отмечается положительная динамика в виде полного удаления субдуральной гематомы. (рисунок 9). Пациент выписан в удовлетворительном состоянии без неврологического дефицита.

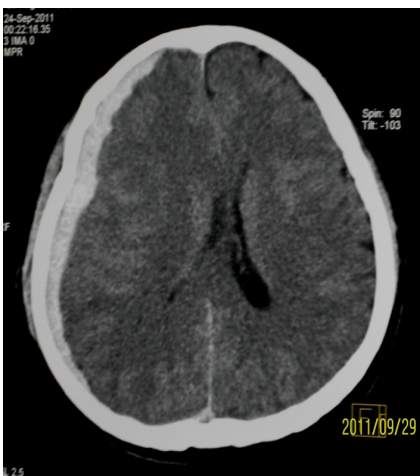

Рисунок 7 - Пациент С., 40 лет. КТ-головного мозга при поступлении

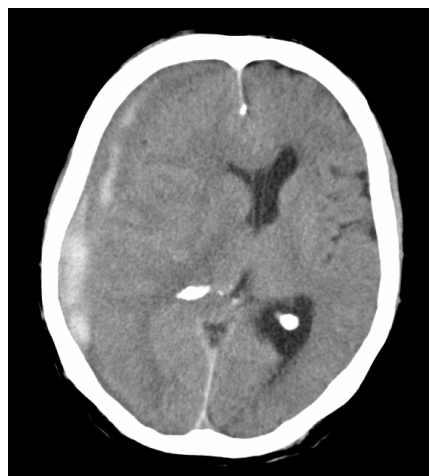

Рисунок 8 - Пациент С., 40 лет. КТ-головного мозга на 3-и сутки

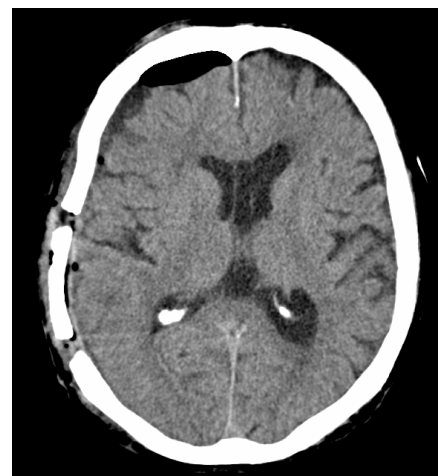


Рисунок 9 - Пациент С., 40 лет. КТ-головного мозга после операции КПТЧ

Выводы

Особенностями клинической картины МГ является компенсированное или субкомпенсированное состояние у большинства пострадавших. У больных с МГ от общего объема патологического очага достоверно зависят: уровень сознания, развитие дислокационного синдрома, ССС, нарушение ликвороциркуляции.

Критериями консервативного лечения больных с МГ являются: объем гематомы до 30 см³; удовлетворительное состояние больного; уровень сознания по ШКГ 14-15 баллов; отсутствие стволковой и дислокационной симптоматики; ССС менее 5 мм; визуализация базальных цистерн. Обязательным условием консервативного лечения является круглосуточное наблюдение нейрохирурга с возможностью КТ/МРТ контроля.

Критериями оперативного лечения больных с МГ являются: тяжелое или крайне тяжелое состояние больного; угнетение сознания по ШКГ до 10 бал-

лов и менее; наличие стволковой и дислокационной симптоматики; ССС более 5 мм; облитерация кровью базальных цистерн и/или выраженная деформация, сдавление обводной цистерны.

Выжидательная тактика в лечении больных с МГ возможна при: состоянии больного средней тяжести, сознании по ШКГ 12-13 баллов, наличии негрубой стволковой и отсутствии дислокационной симптоматики, небольшие объемы гематомы по данным КТ головного мозга, ССС до 5 мм включительно, визуализация базальных цистерн или небольшой деформации обводной цистерны.

Таким образом, применение резекционной трепанации черепа может привести к нежелательным осложнениям, возникновением больших рубцов, костных и кожных косметических дефектов. Применение малоинвазивной тактики влияет на более благоприятный исход, быстрое выздоровление и социальную адаптацию пациента, а также уменьшение затрат на лечение пациента в стационаре.

СПИСОК ЛИТЕРАТУРЫ

- 1 Акшулаков С.К., Касумова С.Ю., Садыков А.М. //Хроническая субдуральная гематома. Астана.- 2008 - С.89.
- 2 Фраерман А.П., Хитрин Л.Х., Кравец Л.Я. Диагностика и хирургия травматического сдавления головного мозга, Нижний Новгород., 1994. -371 с.
- 3 Lee K.S., Bae H.G., Yun I.G. Small-sized acute subdural hematoma: operate or not. //J. Korean Med. Sci.-2012. -Vol.7. -N 1. -P. 52-57.
- 4 Лебедев В.В., Крылов В.В., Гринь А.А., Корицаева И.В. Особенности клиники и хирургического лечения больных с малыми и большими травматическими внутримозжечковыми гематомами. //В кн.: Избранные вопросы неврологии и нейрохирургии. Ступино. -1997. -С. 39-40.
- 5 Kotwica Z., Brzezinski J. Acute subdural haematoma in adults: an analysis of outcome in comatose patients. //Acta Neurochir. Wien.-2012. -Vol.121. -N 3-4. -P. 95-99.
- 6 Pospiech J., Kalff R., Herwegen H. Prognostische Faktoren bei akuten traumatischen Epi- und Subduralhamatomen. //Aktuel. Traumatol.-2011. -Bd.23. -N 1. -S. 1-6.
- 7 Orlin J.R., Thuomas K.A., Ponten U., et al. MR imaging of experimental subdural bleeding. Correlates of brain deformation and tissue water content, and changes in vital physiological parameters. //Acta Radiol. -2007. -Vol.38. -N 4. -P. 610-620.
- 8 Orrison W.W., Gentry L.R., Stimac G.K., et al. Blinded comparison of cranial CT and MR in closed head injury evaluation. //Am. J. Neuroradiol.- 2012. -Vol.15. -N 2.-P.351-356.
- 9 Matsuyama T., Shimomura T., Okumura Y. Rapid resolution of symptomatic acute subdural hematoma: case report. //Surg. Neurol. -1997. -Vol.48. -N 2. -P. 193-196.
- 10 Tuncer R., Acikbas C., Ucar T., et al. Conservative management of extradural haematomas: effects of skull fractures on resorption rate. //Acta. Neurochir. Wien.- 2007. -Vol.139. -N 3. -P. 203-207.
- 11 Tuncer R., Kazan S., Ucar T., et al. Conservative management of epidural haematomas. Prospective study of 15 cases. //Acta. Neurochir. Wien.- 2010. -Vol.121. -N 1-2. -P. 48-52.
- 12 Фраерман А.П., Федоров А.Н., Козачук П.Н. Хирургическая тактика при травматическом сдавлении головного мозга гематомами малого объема. //В кн.: II съезд нейрохирургов Российской Федерации. Матер. съезда. Н.Новгород.- 1998 г. -С. 37.
- 13 Bezircioglu H., Ersahin Y., Demircivi F., et al. Nonoperative treatment of acute extradural hematomas: analysis of 80 cases. // J. Trauma.- 2011. -Vol.41. -N 4. -P. 696-698.
- 14 Croce M.A., Dent D.L., Menke P.G., et al. Acute subdural hematoma: nonsurgical management of selected patients. // J. Trauma.- 2012. -Vol.36. -N 6. -P. 820-826.
- 15 Riesgo P., Piquer J., Botella C., et al. Delayed extradural hematoma after mild head injury: report of three cases. //Surg. Neurol. -2007. -Vol.48. -N 3. -P. 226-231.
- 16 Chen T.Y., Wong C.W., Chang C.N., et al. The expectant treatment of «asymptomatic» supratentorial epidural hematomas. //Neurosurgery.-2003.-Vol.32. -N 2. -P.176-179.
- 17 Cucciniello B., Martellotta N., Nigro D., Citro E. Conservative management of extradural hematomas. // Acta Neurochir. Wien.- 2010. -Vol.120. -N 1-2. -P. 47-52.
- 18 Servadei F., Vergoni G. Extradural hematomas: surgical and nonsurgical treatment. //Am. J. Neuroradiol.-2003. -Vol.14. -N 2. -P. 506-507.
- 19 Wong C.W. Criteria for conservative treatment of supratentorial acute subdural haematomas. //Acta. Neurochir. Wien. -2013. -Vol.135. -N 1-2. -P. 38-43.

ТҮЙІНДЕМЕ

Садықов А.М. (м.ғ.д)¹, Адильбеков Е.Б.², Ахметов К.К.², Карибай С.Д.², Корабаев Р.С.¹, Шакиров Ж.С.¹,

*АҚ «Апаттар медицинасының темір жол госпитальдары»¹,
“Республикалық нейрохирургия ғылыми орталығы” АҚ², Астана қ., Қазақстан*

КІШІ СУБДУРАЛДЫ ЖІТІ ЖАРАҚАТ ГЕМАТОМАЛАРЫН ЕМДЕУ АЛГОРИТМІ

Зерттеудің мақсаты. Бассүйек ішіндегі кіші көлемдегі субдуралды жарақат гематомасын емдеу әдісін анықтау.

Әдістер. 2009 жылдың наурыз айы мен 2012 жылдың наурыз айы аралығында «Нейрохирургия ұлттық орталығы» АҚ Шұғыл нейрохирургия бөлімшесінде жіті кіші субдуралды гематомалармен емделген, оның ішінде белгілі бір хирургиялық емге айғағы бар 215 науқасқа ретроспективті талдау жасалды.

Нәтижесі. 123 науқасқа консервативті емдеу өткізгеннен соң бас ми КТ-сында 10 күн ішінде гематоманың толық сіңірілуі байқалды. 63 жағдайда жіті гематома созылмалы түрге айналып, кейін кіші инвазивті әдіс қолданылды (гематоманы жабық сыртқы дренаждау).

Дәрі-дәрмекпен емделіп жатқан динамикалық халі қолайсыз 29 науқасқа 3-4 күннің ішінде гематоманы алдырып тастайтын сүйек-пластикалық трепанациялау жасалды.

Қорытындысы. Күту тәсіліне негізделген кіші көлемдегі жіті субдуралды жарақат гематомасын емдеу әдісі берілген. Ауыр бас ми жарақатының патогенезін терең түсіну негізінде бұл кіші инвазивті емдеуге айғақтарды кеңейтуге немесе гематоманың толық сіңірілуіне мүмкіндік береді.

Негізгі сөздер: бассүйек жарақаты (БМЖ), субдуралды жіті жарақат гематомасы, кіші гематома (КГ), гематоманы жабық сыртқы дренаждау, бассүйекті пластикалық трепанациялау.

SUMMARY

*A.M. Sadykov (Can.Med.Sci.)¹, E.B Adilbekov ², K.K. Akhmetov², S.D.Karibay², R.S.Korabayev ¹, Zh.S.Shakirov¹
Branch of a JSC “Railway Disaster Medicine Hospitals” - “Central Railway Hospital”¹,
“Republican Research Center for Neurosurgery” JSC², Astana city, Kazakhstan*

ALGORITHM FOR TREATMENT OF SMALL TRAUMATIC ACUTE SUBDURAL HEMATOMAS

Objectives. Define a method for treating traumatic intracranial subdural hematomas of small volume.

Methods. A retrospective analysis of 215 patients from March 2009 to March 2012 in the emergency department of JSC “National Research Centre for Neurosurgery” with acute small subdural hematomas, including patients with indications for a certain type of surgical treatment.

Results. In 123 patients after conservative treatment brain CT showed complete resorption of hematoma within 10 days. In 63 cases it was possible to convert acute hematoma into chronic form and then to apply minimally invasive tactics (closed external drainage of hematoma). For 29 patients with undesirable course

of condition under medication treatment osteoplastic trepanation was performed within 3-4 days to remove the hematoma.

Conclusion. A method of treating acute traumatic subdural hematomas small volume is suggested, which is based on expectant management that allows expanding the indications for minimally invasive treatment or complete resorption of hematoma on the basis of in-depth understanding of severe traumatic brain injury pathogenesis.

Key words: traumatic brain injury (TBI), traumatic acute subdural hematoma, small hematoma, closed external drainage of hematoma, osteoplastic skull trepanation.

ОБЗОР ЛИТЕРАТУРЫ

УДК 616.832.9-006.311.3

Ш. Т. Тайлаков (к.м.н.)¹, Л. В. Шишкина(к.м.н.)²

ФГБУ НКЦ оториноларингологии ФМБА России, г.Москва, Россия ¹

ФГБУ НИИ нейрохирургии имени акад. Н.Н. Бурденко РАМН, г.Москва, Россия²

ГЕАНГИОПЕРИЦИТОМЫ ОБОЛОЧЕК МОЗГА

Гемангиоперицитома является злокачественной опухолью, происходящей из перикапиллярных клеток или перицитов Циммермана. Эти опухоли обычно возникают в области нижних конечностей, полости таза и в забрюшинном пространстве. Внутричерепные гемангиоперицитомы встречаются достаточно редко. В нашей статье представлен анализ данных мировой литературы, посвященной проблемам диагностики, методов лечения и прогнозу менингеальных гемангиоперицитом. Очевидно, что биологическое поведение гемангиоперицитомой отлично от менингиом, в связи с чем важно идентифицировать истинную гистологическую природу опухоли в начале заболевания для определения тактики лечения и прогноза.

Ключевые слова: гемангиоперицитома, менингеальная, лечение, прогноз

Этиология и гистологическая характеристика

Гистологическое происхождение гемангиоперицитом (ГП) центральной нервной системы (ЦНС) было предметом разногласий в течение долгого времени. Длительное время считалось, что эти опухоли растут из менингеальных капиллярных перицитов и они были включены в группу менингеальных, мезенхимальных неменинготелиальных опухолей с достаточно высокой степенью злокачественности [1, 2].

Согласно классификации опухолей ЦНС ВОЗ 2007г. гистогенез менингеальных ГП до настоящего времени остается неясным [3]. Происхождение опухоли из клеток перикитарной дифференцировки, как считалось ранее, не очевидно [4, 5], большинство опухолей, обозначенных термином гемангиоперицитомы, являются фибробластическими по природе и морфологически и иммунофенотипически сходны с солитарными фиброзными опухолями [6].

Согласно последней международной классификации опухолей мягких тканей и костей ВОЗ 2013г. [7] гемангиоперицитомы включены в качестве гистологического варианта в единую нозологическую форму - экстрадуральную солитарную фиброзную опухоль под названием «солитарная фиброзная опухоль с преобладанием гемангиоперицитарно подобного сосудистого компонента». Термин «гемангиоперицитома» рассматривается как устаревший синоним.

Несмотря на это, мы, учитывая локализацию процесса и основываясь на классификации опухолей ЦНС ВОЗ от 2007г., анализируя ретроспективно источники литературы, посвященные опухолям, ранее диагностированным как гемангиоперицитомы, оставляем за собой право использования этого термина в данной (представляемой) работе.

Световая микроскопия, ультраструктурные и иммуногистохимические данные свидетельствуют, что менингеальные ГП представляют внутричерепную копию ГП мягких тканей [8]. Многие авторы не выявили тенденции к увеличению степени анаплазии, когда проводили сравнение рецидивных и первичных опухолей. Отмечалось лишь умеренное повышение клеточной плотности опухолевой ткани при рецидиве [9].

Корреляционный анализ между гистологией и конечным результатом выдает противоречивые результаты. Некоторые авторы отмечают зависимость определенных гистологических особенностей (включая пролиферативный индекс) и прогноза, в то же время в работах других корреляция отсутствует [8, 9, 10, 11].

В любом случае, очевидно, что биологическое поведение ГП отлично от менингиом. Для ГП характерна высокая частота рецидивирования и, даже в случаях отсутствия рецидива опухоли, сохраняется риск отдаленных метастазов в отдаленном послеоперационном периоде. Таким образом, очень важно идентифицировать истинную гистологическую природу опухоли в начале заболевания, для определения тактики лечения и прогноза.

Клиническая картина

Менингеальные ГП составляют 1,8% всех интракраниальных менингиом.

По данным различных авторов мужчины составляют 50-70 % пациентов [10, 12-14]. Средний возраст больных с ГП колеблется от 38 до 42 лет [13-15].

Интервал между начальными симптомами и установкой диагноза короче у ГП по сравнению с менингиомами, у которых это время составляет в среднем 1-2 года. Средний интервал между начальными симптомами и диагнозом у наших пациентов составил 3.1 месяца, который короче чем в другом ряду [10,12-15].

Наиболее часто первым симптомом заболевания была общемозговая и гипертензионная симптоматика. Также у многих пациентов клиническая картина была представлена двигательными и чувствительными нарушениями и редко эпилептическими [5, 9, 13, 15].

Подобно менингиомам ГП локализуются чаще в парасагитальной области, фальксе и конвекситально, реже в задней ямке [9, 12, 14, 15]. Некоторые авторы отмечают случаи расположения ГП в пинеальной, селлярной и параселлярной областях и III желудочке [9, 14].

Нейровизуализация

При рентгенологическом исследовании ГП в общих чертах не отличаются от менингиом [5, 16, 17].

При компьютерной томографии (КТ) ГП обычно имеют широкий матрикс на твердой оболочке, хотя Chiechi M.V. и соавт. указывают, что узкое прикрепление является признаком ГП в отличие от «классической» менингиомы [17, 18]. По сравнению с менингиомами ГП имеют ряд особенностей, которые связаны с агрессивным поведением, таких как инвазивный рост, нечеткие или многодольчатые границы, эрозия кости и гетерогенная структура [5, 16-18]. Было отмечено, что в отличие от менингиом у ГП нет кальцификатов. Перитуморозный отек обычно выражен умеренно [4, 5, 12, 17].

Картина при магнитно-резонансной томографии (МРТ) ГП и менингиом также имеет много общего [16, 17]. ГП изоинтенсивны в T1 и T2 взвешенных режимах. Однако, по сравнению с менингиомами они чаще имеют гетерогенное повышение сигнала. Может выявляться так называемый «дуральный хвост» и умеренно выраженный перитуморозный отек мозговой ткани [4, 12, 16].

На основании анализа 18 случаев церебральных ангиографий ГП, Магс и соавт. выявили следующие особенности: артериальное кровоснабжение матрикса из ветвей как внутренней, так и наружной сонных артерий; несколько крупных питающих сосудов (1-3), которые образуют большое количество сосудов малого калибра в виде штопора; выраженная сосудистая сеть, замедленная циркуляция и задержка венозной фазы [19]. Однако, Guthrie и соавт. полагают, что в их серии из 20 ангиографических исследований у пациентов с менингеальными ГП только у одного имелись отличительные признаки [2, 15].

Di Chigo и соавт. обнаружили, что ГП и метаболически активные менингиомы, включая ангиобластический тип, могут быть дифференцированы на основании гиперметаболической активности при позитронной эмиссионной томографии (ПЭТ), указав, что наличие «горячих точек» в них имеет неблагоприятное прогностическое значение [20]. Однако, эти находки не имели обоснованных результатов.

На основании исследований было высказано предположение, что возможны различия между менингиомами и ГП при использовании *in vivo* магнитно-резонансной спектроскопии связанных с более высоким уровнем мио-инозитола в последнем [16]

Лечение

Оперативное лечение – первый и основной метод лечения ГП и, вследствие частого рецидивирования новообразования, удаление опухоли должно быть максимально радикальным [9, 12, 14, 15]. К сожалению, тотальное удаление было возможно только в 50-67% случаев [4, 12, 15], у некоторых авторов она достигала 80% случаев [9, 14].

Характерной особенностью этих опухолей является богатая васкуляризация, которая может привести к массивной интраоперационной кровопотере. Учитывая данное обстоятельство, когда имеется подозрение на ГП, некоторые хирурги рекомендуют предоперационную эмболизацию питающих сосудов

для уменьшения интраоперационного кровотечения [18, 19, 21].

Высокий процент рецидивирования ГП вместе с их особенностью экстракраниального метастазирования ясно дает понять, что хирургическое лечение, даже если оно проведено радикально, нельзя рассматривать как единственный метод в лечении данных опухолей [11, 22, 23].

Некоторые авторы применяют термин «богато васкуляризированные» или «гемангиоперицитарные» менингиомы и рекомендуют предоперационную лучевую терапию, что по их мнению уменьшает кровоснабжение и облегчает удаление опухоли [23, 24].

В литературе имеется большое количество сообщений о положительных результатах проведения дооперационной лучевой терапии вне мозговых ГП различной локализации [22], но в случаях менингеальных ГП обычно использовалась послеоперационная лучевая терапия. Jaaskelainen и соавт. описали двух пациентов с менингеальными ГП, прошедшими послеоперационное облучение в дозе 40 и 60 Gy, безрецидивный период у которых составил 167 и 263 месяцев соответственно [14]. Guthrie и соавт. продемонстрировали роль послеоперационной лучевой терапии. У больших, прошедших радиотерапевтическое лечение после операции, отмечается значительное увеличение безрецидивного периода (в среднем 74 месяца против 29 месяцев, $p < 0.05$), а также средняя продолжительность жизни (СПЖ) (92 месяца против 62 месяцев). Согласно этим авторам, локальные рецидивы развивались реже у пациентов, получивших СОД > 51 Gy [15]. Аналогичные данные положительного влияния комбинированного лечения больных с ГП приводятся и другими авторами [9, 22].

Стереотаксическая радиохирургия применялась в лечении больных с рецидивами ГП в случаях высокого хирургического риска [25].

Результаты лечения

Сравнение результатов лечения больных с ГП разных авторов является затруднительным из-за вариабельности времени рецидива и оценки казначественных данных. У 44 пациентов Guthrie и соавт. отметили, что средняя продолжительность жизни (СПЖ) после первой операции составила 60 месяцев, а 5-ти, 10-ти и 15-ти летняя выживаемость – 67%, 40%, и 23% соответственно [2, 15]. По Мена и соавт. при анализе лечения 118 больных эти данные составили 65%, 45% и 15% [4]. Для сравнения, по данным Mirimanoff и соавт. у больных с менингиомами 5-ти и 10-ти летняя выживаемость 83% и 77% соответственно [26].

Как отмечалось ранее, у ГП выраженная тенденция к частым рецидивам. По данным Guthrie и соавт. в среднем безрецидивный период составил 47 месяцев, а частота рецидивирования в течение 5, 10 и 15 лет составляла 65%, 76% и 87% соответственно [2]. У Jaaskelainen и соавт. безрецидивный период – 78 месяцев [14].

Летальность у больных с менингеальными ГП колеблется по данным разных авторов от 0 до 27% [4, 9, 12]. Guthrie и соавт. (в наблюдениях летальность – 0) для исключения послеоперационной летальности и снижения хирургических осложнений рекомен-

дуют обязательное использование микрохирургических методик [2].

Метастазирование

В отличие от других первичных внутримозговых опухолей, менингеальные ГП часто метастазируют вне ЦНС, что значительно сокращает продолжительность жизни. Самые частые локализации метастазирования в порядке убывания - кости, легкие и печень [9,12,13,27]. Некоторые авторы полагают, что в результате хирургических манипуляций опухолевые клетки могут поступать в кровеносное русло через поврежденные вены, в результате чего и появляются отдаленные метастазы [13].

Метастазирование в раннем послеоперационном периоде бывает достаточно редко, вероятность появления метастазов в течение 15-ти лет достигает 64% [27]. В различных наблюдениях метастазирование отмечалось в диапазоне от 1 года до 20 лет (в среднем 84-99 месяцев). Понимание того, что отдаленные метастазы могут развиваться после длительно безрецидивного периода, важно для определения адекватного наблюдения за этими пациентами в послеоперационном периоде.

Заключение

Менингеальные ГП – редкие опухоли, биологическое поведение которых значительно отличается от менингиом. Хотя есть характерные клиничко-радиологические особенности в диагностике ГП, тем не менее, дифференциальный диагноз ГП и менингиомы при дооперационном обследовании сложен вследствие множества общих черт в их радиологическом представлении. Радикальное хирургическое лечение – метод выбора, но оно должно дополняться послеоперационной лучевой терапией, которая оказывает существенное влияние на конечный прогноз заболевания. Метастазы вне ЦНС могут появиться даже спустя многие годы после постановки диагноза и проведенного адекватного лечения первично очага интракраниальной ГП. До настоящего времени не ясно, что является методом выбора в лечении рецидивных ГП, но вероятно, что тактика должна быть как при первичных опухолях. Радиохирургия показала свою эффективность в лечении рецидивов, если ранее была проведена обычная лучевая терапия или проведение повторного хирургического лечения было невозможно. Средняя продолжительность жизни после комбинированного лечения составляет 65%- 70% для 5-ти летней и 40%-45% для 10-ти летней выживаемости.

СПИСОК ЛИТЕРАТУРЫ

- 1 Stout A.P., Murray M.R. (1942) Hemangiopericytoma: a vascular tumor featuring Zimmerman's pericytes. *Ann Surg* 116: 26-33.
- 2 Guthrie B.L. (1995) Meningeal Hemangiopericytomas. In: Kaye AN et al (eds) *Brain tumors*. Churchill Livingstone, Edinburgh, pp. 705-711.
- 3 WHO Classification of Tumors of Central Nervous System. Edited by Louis D., Ohgaki H., Wiestler O., Cavenee W. pp. 178-181 Lyon 2007.
- 4 Mena H., Ribas J.L., Pezeshkpour G.H., Cowan D.N., Parisi J.E. (1991) Hemangiopericytoma of the Central Nervous System: a review of 94 cases. *Hum pathol* 22: 84-91.
- 5 Uttley D., Clifton A.C., Wilkins P.R. (1995) Hemangiopericytoma: a clinical and radiological comparison with atypical meningiomas. *Brit J Neurosurg* 9: 127-134.
- 6 Winek R.R., Scheithauer B.W., Wick M.R. (1989) Meningioma, meningeal hemangiopericytoma (angioblastic meningioma), peripheral hemangiopericytoma, and acoustic schwannoma. A comparative immunohistochemical study. *Am J Surg Pathol* 13: 251-261.
- 7 WHO Classification of Tumors of Soft Tissue and Bone. Edited by Fletcher C., Bridge J., Hogendoorn P., Mertens F. pp. 80-83 Lyon 2007.
- 8 Kochanek S., Shroder R., Firsching R. (1986) Hemangiopericytoma of the meninges. Histopathological variability and differential diagnosis. *Zentralbl Neurochir* 47: 183-190.
- 9 Ecker R.D., Marsh W.R., Pollock B.E., Kurtkaya-Yapicier O., McClelland R., Scheithauer B.W., Buckner J.C. (2003) Hemangiopericytoma in the central nervous system: treatment, pathological features and long-term follow up in 38 patients. *J neurosurg* 98: 1182-1187.
- 10 Gengler C., Guillou L. (2006) Solitary fibrous tumor and hemangiopericytoma: evolution of a concept. *Histopathology* 48: 63-74.
- 11 Galanis E., Buckner J.C., Scheithauer B.W., Kimmel D.W., Schomberg P.J., Piepgras D.G. (1998) Management of recurrent meningeal hemangiopericytoma. *Cancer* 82: 1915-1920.
- 12 Dufour H., Boulliot P., Ndoye N., Regis J., Njee Bugha T., Grisoli F. (1998) Hemangiopericytomes meninges. *Revue retrospective de 20 cas. Neurochirurgie* 44: 5-18.
- 13 Ebersold M.J., Quast L.M. (1996) Meningeal hemangiopericytomas. In: Wilkins R.H., Rengachary S.S. (eds) *Neurosurgery*, 2nd edn., vol.2 McGraw-Hill, New York, pp. 1733-1740
- 14 Jaaskelainen J., Servo A., Haltia M., Walstrom T., Valtonen S. (1985) Intracranial hemangiopericytoma: radiology, surgery, radiotherapy and outcome in 21 patients. *Surg Neurol* 23: 227-236.
- 15 Guthrie B.L., Ebersold M.J., Scheithauer B.W., Shaw E.G. (1989) Meningeal hemangiopericytoma: histopathological features, treatment and long-term follow up of 44 cases. *Neurosurgery* 25: 514-522.
- 16 Barba I., Moreno A., Martinez-Perez I., Tate A.R., Cabanas M.E., Baquero M., Capdevila A., Arus C. (2001) Magnetic resonance spectroscopy of brain hemangiopericytomas: high myoinositol concentrations and discrimination from meningiomas. *J Neurosurg* 94:55-60.
- 17 Chiechi M.V., Mena H. (1996) Intracranial hemangiopericytomas: MR and CT features. *AJNR* 17: 1365-1371.
- 18 Servo A., Jaaskelainen J., Wahlsrom T., Haltia M.

(1985) Diagnosis of intracranial hemangiopericytoma with angiography and CT scanning. *Neuroradiology* 27: 38-43.

19 Marc J.A., Takei Y., Schechter M.M., Hoffman J.C. (1975) Intracranial hemangiopericytomas: angiography, pathology and differential diagnosis. *Radiology* 125(4): 823-832.

20 Di Chiro G., Hatazawa J., Katz D.A., Rizzoli H.V., De Michele D.J. (1987) Glucose utilization by intracranial meningiomas as an index of tumour aggressivity and probability of recurrence: a PET study. *Radiology* 167: 521-526.

21 George B., Casasco A., Deffrennes D., Houdart E. (1994) Intratumoral embolization of intracranial and extracranial tumors: technical note. *Neurosurgery* 35: 771-773.

22 Hara M., Aoyagi M., Nagashima G., Wakimoto H., Mikami T., Yamamoto S., Tamaki M., Hirakawa K. (1998) Recurrence in meningeal hemangiopericytomas. *Surg Neurol* 50: 586-591.

23 Coffey R.J., Cascino T.L., Shaw E.G. (1993) Radiosurgical treatment of recurrent hemangiopericytomas of the meninges: preliminary results. *J Neurosurg* 78: 903-908.

24 Bastin K.T., Metha M.P. (1992) Meningeal hemangiopericytoma: defining the role for radiation therapy. *J Neurooncol* 14: 277-287.

25 Payne B.R., Prasad D., Steiner M., Steiner L. (2000) Gamma surgery for hemangiopericytomas. *Acta Neurochir (Wien)* 142: 527-537.

26 Mirimanoff R.O., Dosoretz D.E., Linggood R.M., Ojemann R.G., Martuza R.L. (1985) Meningioma: analysis of recurrence and progression following neurosurgical resection. *J Neurosurg* 62: 18-24.

27 Kaneko T., Harada A., Isshiki K., Murakami H., Nakao A., Nonami T., Yano M., Kanumu S., Takagi H. (1993) Hemangiopericytomatous meningioma metastasized to the liver: report of case and review of the literature. *Surg Today* 23: 644-648.

ТҮЙІНДЕМЕ

Ш. Т. Тайлаков¹ (м.ф.к.), Л. В. Шишкина² (м.ф.к.)

¹ Ресей ФГУ НКЦ оториноларингология ФМБА, Мәскеу;

² академик Н.Н. Бурденко атындағы РМФА нейрохирургия ФЗИ ФГБУ, Мәскеу, Ресей

МИ ҚАБЫҒЫНЫҢ ГЕАНГИОПЕРИЦИТОМАЛАРЫ

Гемангиоперицитомы перикапиллярлы жасушалардан немесе Циммерман перициттерінен шығатын қатерлі ісік болып табылады. Бұл ісіктер әдетте аяқта, жамбас және құрсақ қуысының аумағында пайда болады. Бассүйекшілік гемангиоперицитомалар өте сирек кездеседі. Біздің мақаламызда менингеальды гемангиоперициталарды диагностикалау, емдеу әдістері және болжамдау проблемаларына арналған әлемдік әдебиет деректерін

талдау ұсынылады. Менингиомаларға қарағанда гемангиоперицитомалардың биологиялық қалпы айтарлықтай жақсы екені анық, сондықтан осыған байланысты емдеу тәсілін анықтау мен болжамдау үшін ауру басталғаннан-ақ ісіктің анық гистологиялық жаратылысын идентификациялау маңызды.

Негізгі сөздер: гемангиоперицитомы; менингеальды; емдеу; болжамдау.

SUMMARY

Sh.T. Taylakov¹ (C.Med. Sc.), L.V. Schischkina² (C.Med. Sc.)

Research and clinical Center of Otorinolaryngology FMBA of Russia, Moscow, Russia¹

Burdenko research-studying Center of Neurosurgery, Moscow, Russia²

HEMANGIOPERICYTOMAS OF MENINGES

Most hemangiopericytomas are located in the musculo-skeletal system and the skin, while the intracranial location is rare. In a review paper, an analysis of publications in the world literature on the problem of diagnostic method and treatment of hemangiopericytomas. Radical surgery is the treatment of choice, but must be completed with postoperative radiotherapy, which has proved to be

the therapy most strongly related to the final prognosis. Hemangiopericytomas have a relentless tendency for local recurrence and metastases outside the central nervous system which can appear even many years after diagnosis and adequate treatment of the primary tumour.

Key words: hemangiopericytoma; meningeal; treatment; prognosis.

СЛУЧАЙ ИЗ ПРАКТИКИ

УДК 616-006.311.3-089

А. Н. Шкарубо (д.м.н.)¹, Ш. Т. Тайлаков (к.м.н.)², Л. В. Шишкина (к.м.н.)¹, К. В. Дорош³, А.П. Хромов³

ФГБУ НИИ нейрохирургии имени акад. Н.Н. Бурденко РАМН, Москва, Россия ¹

ФГУ НКЦ оториноларингологии ФМБА, Москва, Россия ²

ФГКУ ЦКВГ ФСБ, Москва, Россия ³

ХИРУРГИЧЕСКОЕ ЛЕЧЕНИЕ ГИГАНТСКОЙ ГЕМАНГИОПЕРИЦИТОМЫ

Приводится пример успешного лечения больного с гигантской интракраниальной гемангиоперицитомой. Гемангиоперицитомы являются агрессивными опухолями с высокой частотой рецидивирования и отдаленного метастазирования. Хотя эти опухоли и относятся к злокачественным новообразованиям, но часто достигают больших размеров при незначительных клинических проявлениях. Хирургический метод лечения до настоящего времени остается основным в лечении данных новообразований.

Ключевые слова: гемангиоперицинома; хирургия менингеальной гемангиоперицитомы

Менингеальные гемангиоперицитомы (ГП) являются агрессивными опухолями с высокой частотой рецидивирования и отдаленного метастазирования. Хотя эти опухоли и относятся к злокачественным новообразованиям, но часто достигают больших размеров при незначительных клинических проявлениях. Хирургический метод лечения до настоящего времени остается основным в лечении данных новообразований.

Гемангиоперицинома (ГП) является злокачественной опухолью, происходящей из перикапиллярных клеток или перицитов Циммермана. Эти опухоли обычно возникают в нижних конечностях, тазу и забрюшинном пространстве.

Внутричерепные ГП редки, поскольку они составляют 2-4% всех менингеальных опухолей и менее 1% всех внутричерепных опухолей.

Согласно последней международной классификации опухолей мягких тканей и костей ВОЗ 2013г. [1] гемангиоперицитомы включены в качестве гистологического варианта в единую нозологическую форму - экстраплевральную солитарную фиброзную опухоль под названием «солитарная фиброзная опухоль с преобладанием гемангиоперицитарно подобного сосудистого компонента». Термин «гемангиоперицинома» рассматривается как устаревший синоним.

Несмотря на это, мы, учитывая локализацию процесса и основываясь на классификации опухолей ЦНС ВОЗ от 2007г. [2], анализируя ретроспективно источники литературы, посвященные опухолям, ранее диагностированным как гемангиоперицитомы, оставляем за собой право использования этого термина в данной работе.

Клиническое наблюдение

Больной П., 40 лет, поступил 13/III-2009 г. в ФГКУ ЦКВГ ФСБ России с жалобами на снижение зрения обоими глазами, двоение, выраженные постоянные головные боли преимущественно в лобно-теменных областях.

По данным медицинских документов и со слов больного начало заболевания с декабря 2008 года, когда появились головные боли. В дальнейшем, в течение месяца развились зрительные нарушения – диплопия, центрическое сужение полей зрения. В январе 2009 года при диспансеризации осмотрен офтальмологом, выявлен застой на глазном дне и был направлен на стационарное лечение и обследование в лечебное учреждение по месту житель-

ства. При обследовании диагностировано гигантское объемное образование левой гемисферы головного мозга, предположительно менигиома области переднего наклоненного отростка левого крыла основной кости. Для продолжения обследования и лечения госпитализирован в отделение нейрохирургии ЦКВГ ФСБ России, где при дообследовании диагноз подтвержден, начата противоотечная и дегидратационная терапия кортикостероидами.

При обследовании патологии внутренних органов не обнаружено. Больной в сознании, контактен. Критика к своему состоянию и к окружающему снижена. На вопросы отвечает адекватно, но периодически с элементами копролалии. В неврологическом статусе: не доводит глазные яблоки наружу влево, парез взора вверх, аккомодация отсутствует, лицо асимметричное, правый угол рта опущен. Мышечная сила в руках и ногах достаточная – 5 баллов с 2-х сторон. Сухожильные рефлексы повышены, анизорефлексия с повышением сухожильных рефлексов справа с расширением рефлексогенных зон. Клонусы надколенников и стоп, больше справа. Положительные симптомы Оппенгейма и Пуссепа слева. Симптом Маринеску-Радовичи с обеих сторон. Дистальный гипергидроз. При осмотре окулиста: VIS OS = 0,9, VIS OD = 1,0. Поля зрения: концентрическое сужение полей зрения до 20-30 градусов справа от точки фиксации и до 30-40 градусов слева от точки фиксации, абсолютные парацентральные скотомы обоих глаз. На глазном дне: диски зрительных нервов гиперемированы, отечны, границы смазаны, проминируют в стекловидное тело, перипапиллярно – отек, мелкие кровоизлияния, экссудаты, артерии резко сужены, спазмированы; вены расширены с разрывами, экссудацией. Застойные диски зрительных нервов обоих глаз.

При тотальной селективной каротидной ангиографии (КАГ) выявлено гипер-вазкуляризованное образование передней и средней черепной ямок слева, размерами 7 x 7 см, питающееся ветвями левой средней мозговой артерии (СМА), наружной сонной артерии (НСА), интракраниального сегмента внутренней сонной артерии (ВСА). Венозные синусы проходимы, без признаков тромбоза. (Рисунок 1 а, б, в).

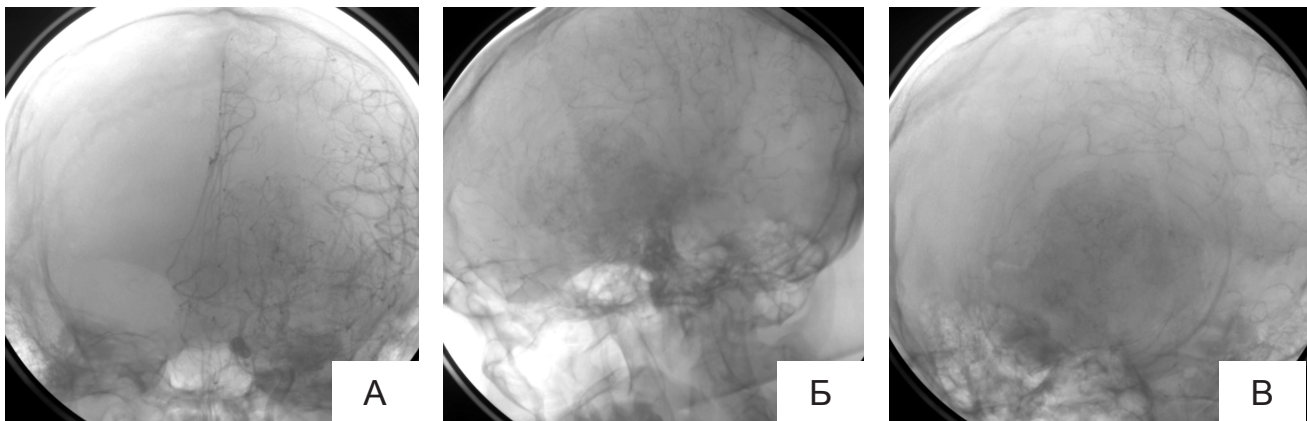


Рисунок 1 - Селективная КАГ(S) выявляет гиперваскуляризированное образование передней и средней черепной ямок слева, размерами 7 x 7 см, питающееся ветвями левых СМА, НСА, интракраниального сегмента ВСА. Венозные синусы проходимы, без признаков тромбоза

При КТ головного мозга преимущественно в левой лобно-височно-теменной области определяется крупное объемное образование с достаточно четкими бугристыми контурами размерами 78 x 76 x 64 мм., в базальных отделах прорастающее в правую лобную долю на 10-12 мм. Образование интимно прилежит к левому сифону внутренней сонной артерии, дну передней черепной ямки и к переднему бугорку турецкого седла, кости образующие дно передней черепной ямки «изъедены». Образование компримирует передние отделы левого бокового желудоч-

ка и, вероятно, распространяется в его просвет. При внутривенном контрастном усилении образование несколько неравномерно накапливает контрастный препарат (до +60 - +85 Ед.Н). К образованию подходит множество артериальных сосудов диаметром до 2-3 мм, преимущественно с медиальной и передней сторон образования. Определяется незначительно выраженный перифокальный отек (максимально до 7 мм у латерального края образования в левой височной области). (Рисунок 2 а, б).

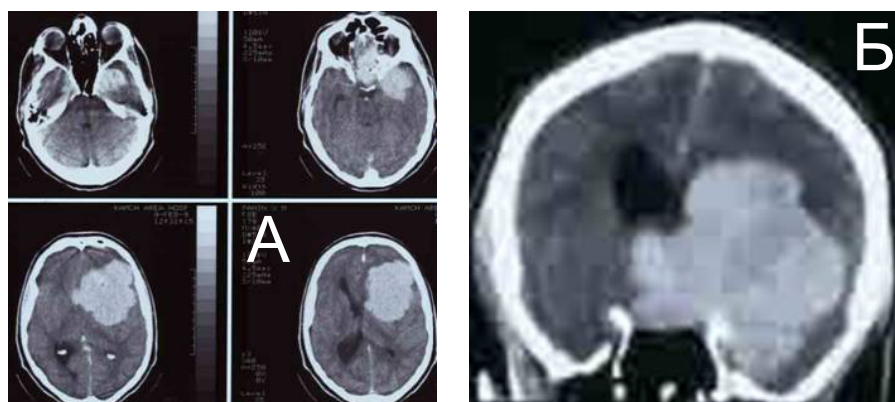


Рисунок 2 - КТ с контрастным усилением до операции (а – аксиальная проекция, б-фронтальная проекция). В левой лобно-височно-теменной области определяется крупное объемное образование с достаточно четкими бугристыми контурами размерами 78 x 76 x 64 мм, в базальных отделах прорастающее в правую лобную долю на 10-12 мм. Образование компримирует передние отделы левого бокового желудочка и, вероятно, распространяется в его просвет, образование неравномерно накапливает контрастный препарат. Определяется незначительно выраженный перифокальный отек.

25.03.09г. произведена операция. Осуществлен дугообразный разрез в левой лобно-теменно-височной области. Произведен расширенный птериональный доступ. Экстрадурально осуществлена резекция наружных отделов левого крыла основной кости. Твердая мозговая оболочка (ТМО) резко напряжена, выбухает, пульсация головной мозга не определяется. ТМО вскрыта по наружному краю базальных отделов левой лобной доли. Дальнейший ход операции с использованием операционного микроскопа и микрохирургического инструментария. Отведена от основания черепа лобная доля. Обнаружена ярко-розового цвета отграниченная от вещества головного мозга, мелкобугристая опухоль, мягкая, легко

кровооточивая – по виду больше похожа на параганглиому, чем на менингиому. Кровотечение интенсивное (алая кровь), гемостаз произведен при помощи придавливания опухоли ватниками с перекисью водорода. Возникло острое набухание и вспучивание мозга с грибовидным выбуханием его в дефект ТМО. Проведены противоотечные мероприятия. После устойчивого уменьшения напряжения и выбухания мозга возобновлены микрохирургические действия. Опухоль довольно легко фрагментировалась и удалялась обычным вакуумным отсосом. Часть опухоли отправлена на срочное гистологическое исследование, предварительный результат – менингиома смешанного строения. В основном опухоль гомогенная,

кровооточивая, лишь в медиобазальных отделах опухоль по строению напоминает бугристую с плотной стромой ячеистую менингиому, где имеет более отчетливо сформированные сосуды в строме и более плотная. Кровоснабжение опухоли осуществлялось преимущественно из переходных пиальных сосудов, в связи с чем, при удалении опухоли по границе с веществом головного мозга сопровождалось особенно интенсивным кровотечением. Матрикс опухоли обнаружен в медиальных отделах крыла основной кости на границе с передним наклоненным отростком, где стромальная структура опухоли наиболее выражена. Твердая мозговая оболочка в этой области узурирована, кровооточива, тщательно коагулирована. Опухоль удалена радикально. Визуализирована левая внутренняя сонная артерия (ВСА) в супраклиноидном отделе, бифуркация ВСА, начальные сегменты средней мозговой артерии и передней мозговой артерии. Окончательный гемостаз аппликацией кровоостанавливающей ваты «Суржичель». Появилась

отчётливая пульсация мозга. Мозг расправился, частично запал. Анатомических повреждений мозгового вещества в следствии тракции мозга не произошло. ТМО без натяжения ушита непрерывным швом атравматической нитью. Костный лоскут уложен на место, фиксирован костным швом. Послойное ушивание раны. Интраоперационная кровопотеря около 3500 мл.

Гистологический диагноз: исследование, проведенное в условиях ГКВГ ФСБ России - менингиома смешанного строения, отмечается плотное расположение клеток, очаги некрозов и фигуры митозов не определяются.

После иммуногистохимического исследования в лаборатории патоморфологии НИИ нейрохирургии им. акад. Н.Н. Бурденко РАМН: гемангиоперицитомы, выраженная экспрессия Vim, CD 34, Factor XIII, ИМ пролиферативного маркера Ki-67 очагово более 5 %, Grade III. (Рисунок 3 а, б, в).

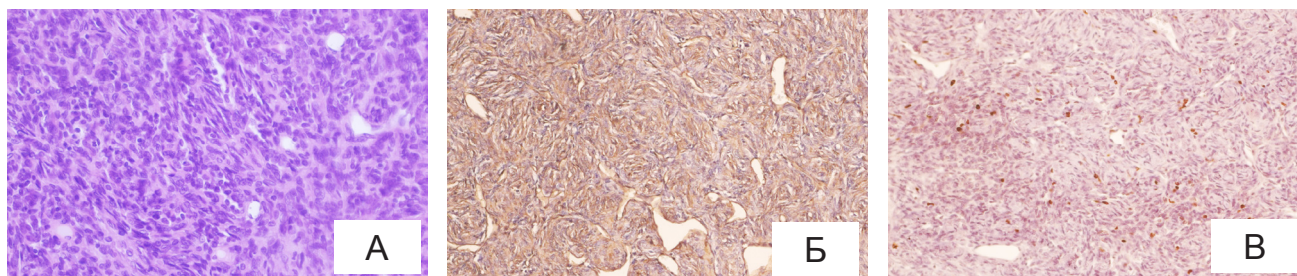


Рисунок 3 - Микропрепараты опухоли.

- а. гемангиоперицитомы типичного строения с немногочисленными митозами, окраска гематоксилином и эозином, увеличение x 400;
- б. экспрессия CD 34 в клетках гемангиоперицитомы, увеличение x 400;
- в. ядерная экспрессия Ki 67 в опухоли, увеличение x 400

Послеоперационный период осложнился правосторонней плевропневмонией, формированием эпидуральной гидромы в области операции, сохранялся цефалгический синдром. Получал комплексную терапию: восполнение послеоперационной кровопотери (трансфузия эритроцитарной массы – общий объем 1745 мл и свежезамороженной плазмы - 4900 мл), антибактериальную терапию, санационные люмбальные пункции, противоотечную терапию.

Посевы ликвора – стерильны, роста нет. Рана зажила первичным натяжением. В ближайшем послеоперационном периоде отмечен регресс общемозговой и очаговой неврологической симптоматики, регресс психических нарушений.

Проведенная КТ с контрастным усилением на 1-е сутки после операции не выявила участков патологического накопления контраста. Опухоль удалена радикально. (Рисунок 4 а, б).

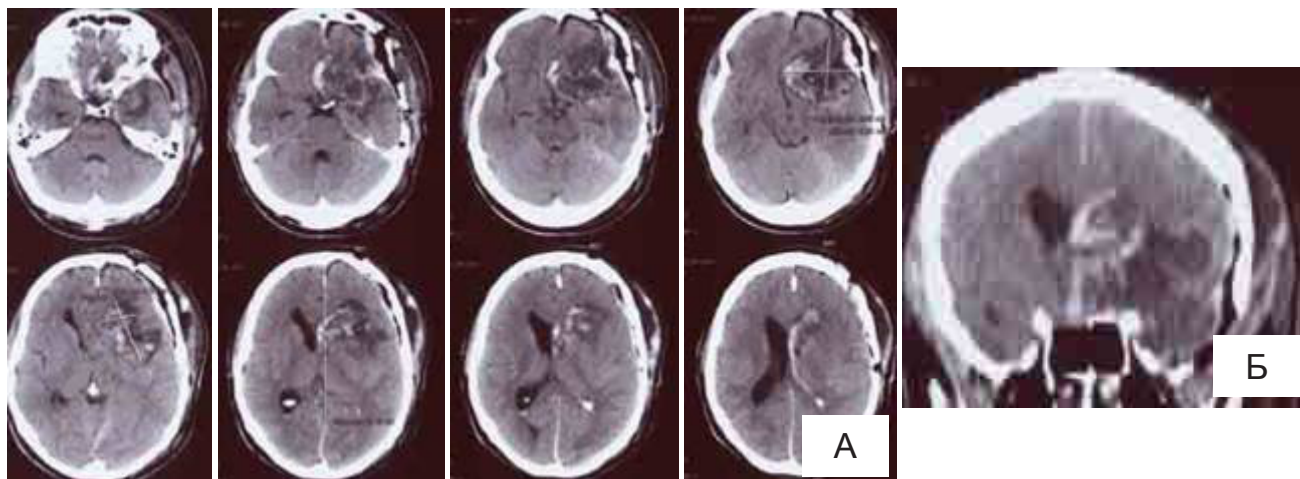
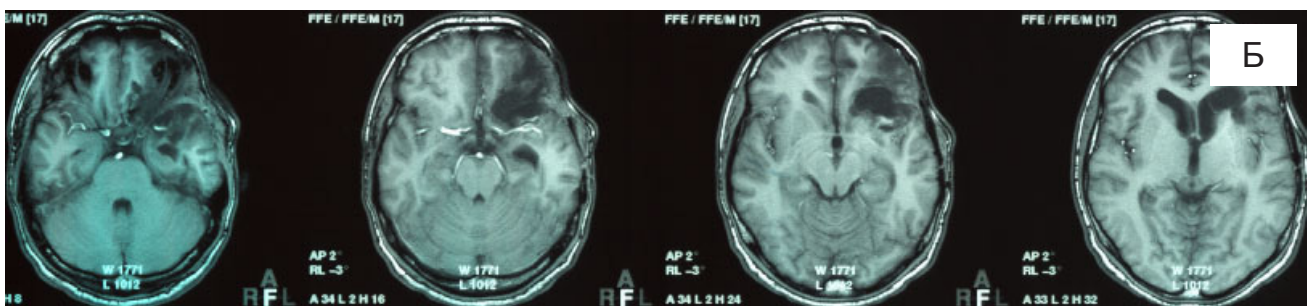
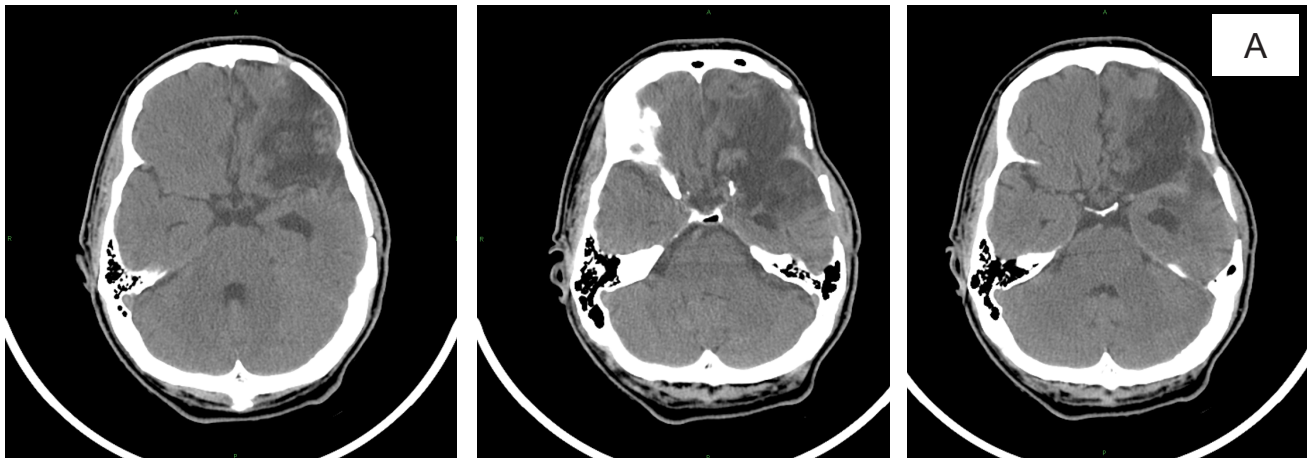


Рисунок 4 - КТ с контрастным усилением 1-е сутки после операции (а-аксиальная проекция, б-фронтальная проекция). Опухоль удалена радикально, геморрагических осложнений в ложе удаленной опухоли нет

При контрольных КТ и МРТ с контрастным усилением через 5 месяцев после операции нет признаков рецидива (Рисунок 5 а, б, в).



Однако, учитывая гистологию, радиологами НИИ нейрохирургии РАМН рекомендовано проведение лучевой терапии на область удаленной опухоли по месту жительства в СОД 56 Гр.

Катамнез у больного прослежен в течение 5-ти лет. Рецидива опухоли нет.

Обсуждение

Термин «гемангиоперицитома» впервые применили Stout A.P. и Murray M.R. в 1942 г. для описания новообразования, расположенного в забрюшинном пространстве и состоящего преимущественно из пролиферирующих перicyтов [3].

Менингеальные ГП впервые описаны в 1928 г. Bailey P. и соавторами и считались ангиобластическим вариантом менингиом [4]. Иммуногистохимические, ультраструктурные и генетические исследования впоследствии показали полное отличие ГП от всех других типов менингиом [5]. В классификации ВОЗ (2007) опухолей центральной нервной системы ГП отнесены к мезенхимальным неменинготелиальным опухолям и подразделяются на 2 степени злокачественности: II и III по пролиферативному потенциалу [2]. ГП состоит из мелких овальных клеток с большим количеством тонкостенных сосудов различного калибра, имея характерный сосудистый рисунок в виде «оленьего рога». Многие авторы указывают на наличие характерных нейрорентгенологических и ангиографических особенностей гемангиоперицитом [6-8]. В отличие от менингиом большинство ГП имеет многодольчатое строение с нечеткими границами и инфильтрацией окружающей мозговой ткани, без гиперостоза, костных эрозий и кальцификатов. Также отмечается наличие перифокального отека. Кровос-

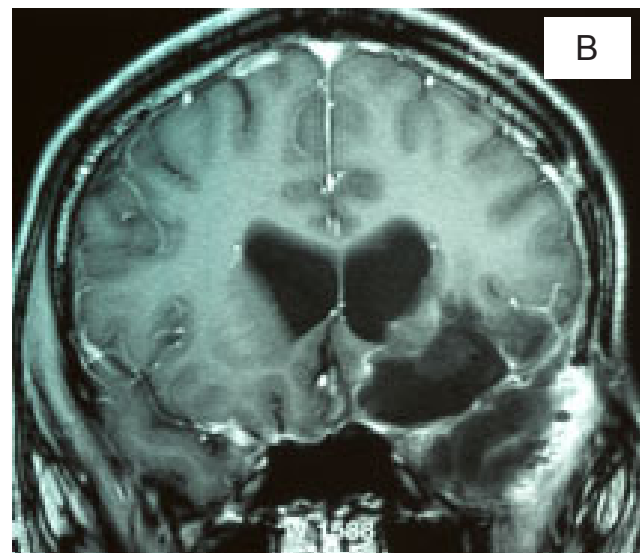


Рисунок 5 – а - КТ с контрастным усилением в аксиальной проекции 5 месяцев после операции б, в - МРТ с контрастным усилением в аксиальной и фронтальной проекциях 5 месяцев после операции.

Нет признаков рецидива опухоли

набжение ГП осуществляется преимущественно из ветвей внутренней сонной артерии (ВСА) и задней мозговой артерии (ЗМА), в отличие от менингиом, которые питаются в основном из оболочечных артерий наружной сонной артерии (НСА). Некоторые авторы отмечают наличие большого количества мелких штопорообразных сосудов в строме и выраженную сосудистую сеть, что является отличительной особенностью ГП [7, 9, 10].

Предоперационная эмболизация питающих сосудов опухоли, по литературным данным, является эффективной в уменьшении кровоснабжения, но учитывая особенности кровоснабжения ГП это не всегда возможно [11].

В настоящее время хирургия расценивается как основной метод лечения менингеальных ГП [7-10]. Частота «локальных» рецидивов высока, даже после радикального удаления ГП, у некоторых авторов данный показатель доходил до 50% [3]. Послеоперационная лучевая терапия, уменьшает частоту рецидива гемангиоперицитом [12]. В случаях труднодоступной локализации опухолей, предпочтительна «щадящая» операция в комбинации с послеоперационной лучевой терапией [13]. Наиболее эффективная СОД составляла по мнению большинства авторов 50-60 Гр [12-14].

Химиотерапия была неэффективна в лечении пациентов с менингеальными ГП. По данным Galanis E и соавторов, только у одного из семи больных была положительная динамика при проведении химиотерапии доксорубицином [15]. Однако, некоторые авторы сообщают об эффективности использования комбинации ифосфамида и эпирубицина [16].

Интракраниальные гемангиоперицитомы агрессивные опухоли с высокой частотой рецидивирования и отдаленного метастазирования [14, 15, 18]. Мена Н. и соавторы наблюдали 94 случаев ГП, сообщали о 70% частоте рецидивирования и метастазах в 27% случаев [9]. Кости, легкие и печень – наиболее частые локализации метастазов, но есть сообщения о метастазах другой локализации [11, 13, 14]. По данным литературы чаще всего метастазы

наблюдались через 63-99 месяцев после установки диагноза, был описан случай метастазирования ГП спустя 20 лет. [8]. Костные метастазы проявляются как остеолитические поражения на простых рентгенограммах. Рецидив опухоли в большинстве случаев имеет тенденцию предшествовать появлению отдаленного метастаза [6].

Заключение

Анализ нашего клинического наблюдения и данных мировой литературы указывает на эффективность хирургического удаления менингеальных гемангиоперицитом как первый и основной метод лечения.

Особенностью данного клинического наблюдения является то, что опухоль достигла гигантских размеров с минимальными клиническими проявлениями. Несмотря на тщательное дообследование, крайне сложно представлялось выставление правильного клинического диагноза до операции.

Учитывая богатую васкуляризацию гемангиоперицитомы, основным условием успешного хирургического лечения и исключения послеоперационного геморрагического осложнения является радикальное удаление опухоли. Лучевая терапия является вспомогательным методом лечения после хирургии. В сомнительных случаях установления гистологического диагноза при световой микроскопии необходимым условием для точного диагноза является проведение иммуногистохимического исследования.

СПИСОК ЛИТЕРАТУРЫ

- 1 WHO Classification of Tumours of Soft Tissue and Bone. Edited by Fletcher C., Bridge J., Hogendoorn P., Mertens F. P 80-83. Lyon 2013.
- 2 WHO Classification of Tumours of Central Nervous System. Edited by Louis D., Ohgaki H., Wiestler O., Cavenee W. P. 178-181. Lyon 2007.
- 3 Stout A.P., Murray M.R. Haemangiopericytoma: a vascular tumour featuring Zimmerman's pericytes. *Ann. Surg.* 1942;116:26-33.
- 4 Bailey P., Cushing H., Eisenhardt L. Angioblastic meningioma. *Arch Pathol Lab Med* 1928; 6: 453-90.
- 5 Perry A., Scheithauer B.W., Nascimento A.G. The immunophenotypic spectrum of meningeal HPC: a comparison with fibrous meningioma and solitary fibrous tumour of meninges. *Am. J. Surg. Pathol.* 1997;21:1354-60.
- 6 Craven J.P., Quigley T.M., Bolen J.W., Raker E.J. Current management and clinical outcome of haemangiopericytoma. *Am J Surg* 1992;163:490-3.
- 7 Enzinger F.M., Smith B.H. Haemangiopericytoma: an analysis of 106 cases. *Hum. Pathol.* 1976;7:61-82.
- 8 Fountas K.N., Kapsalaki E., Kassam M., Feltes C.H., Dimopoulos V.G., Robinson J.S., Smith J.R. Management of intracranial meningeal hemangiopericytomas: outcome and experience. *Neurosurg Rev.* 2006; 29: 145-153.
- 9 Mena H., Jorge L., Gholam H., Pezeshkpour, Cowan D.N., Parsi J.E. Haemangiopericytoma of the central nervous system: a review of 94 cases. *Hum Pathol* 1991;22:84-91.
- 10 Guthrie B.L., Ebersold M.J., Scheithauer B.W., Shaw E.G. Meningeal haemangiopericytoma: histopathological features, treatment and long-term follow-up of 44 cases. *Neurosurgery* 1989;25:514-22.
- 11 Iwamuro N., Nakamura S., Shiraha H., Kobayashi Y., Fukatsu H. and Yamamoto K. A case of primary intracranial hemangiopericytoma with hepatic metastases: successful treatment with radiofrequency ablation and transcatheter arterial chemoembolization. *Clinical Journal of Gastroenterology*. 2008.; Vol.2: 30-35
- 12 Rees J.H., Kitchen N.D., Beaney R.P, Brada M. Cerebral haemangiopericytoma treated with conservative surgery and radiotherapy. *Clin. Oncol. (RColl Radiol)* 2000; 12:124-7.
- 13 Sakata K., Aoki Y., Tago M., et al. Radiotherapy of bone metastasis of a spinal haemangiopericytoma. *Strahlenther Onkol.* 1998;174:217-9.
- 14 Sheehan J., Kondziolka D., Flickinger J., Lunsford L.D. Radiosurgery for treatment of recurrent intracranial hemangiopericytomas. *Neurosurgery.* 2002; 51: 905-910.
- 15 Galanis E., Buckner J.C., Scheithauer B.W.,

KimmeI D.W., Schomberg P.J., Piepgras D.G. Management of recurrent haemangiopericytoma. *Cancer*. 1998;82: 1915-20.

16 Kim J.H., Jung H.W., Kim Y.S., Kim C.J., Hwang S.K., Paek S.H., Kim D.G., Kwun B.D. Meningeal

hemangiopericytomas: long-term outcome and biological behavior. *Surg Neurol*. 2003; 59: 47-53.

17 Nonaka M, Kohmura E, Hirata M, Hayakawa T. Metastatic meningeal haemangiopericytoma of thoracic spine. *Clin Neurol Neurosurg* 1998;100:228-30.

ТҮЙІНДЕМЕ

А. Н. Шкарубо¹ (м.ғ.д.), Ш. Т. Тайлаков² (м.ғ.к.), Л. В. Шишкина¹ (м.ғ.к.), К. В. Дорош³, А.П. Хромов³

¹ академик Н.Н. Бурденко атындағы РМФА нейрохирургия ҒЗИ ФГБУ, Мәскеу, Ресей ¹

² Ресей ФГУ НКЦ оториноларингология ФМБА, Мәскеу, Ресей ²

³ ФГКУ ЦКВГ ФСБ, Мәскеу, Ресей ³

АЛЫП ГЕАНГИОПЕРИЦИТОМАНЫ ХИРУРГИЯЛЫҚ ЕМДЕУ

Алып интракраниальды гемангиоперицитомалы науқасты сәтті емдеудің мысалы келтірілген. Гемангиоперицитомалар жиі қайталануы жоғары және алыс метазданушы агрессиялы ісіктер болып табылады. Бұл ісіктер қатерлі өспелерге жатқызылса да, көп жағдайда кішкене ғана клиникалық көріністерінді

өзінде үлкен көлемдерге дейін өседі. Аталған жаңа өспелерді емдеуде негізгі тәсіл қазіргі уақытқа дейін хирургиялық әдіс болып қала бермек.

Негізгі сөздер: гемангиоперицитома; менингеальды гемангиоперицитома, хирургия

SUMMARY

A.N. Shkarubo (Doc.Med.Sci.)¹, Sh.T. Taylakov (Cand.Med.Sci.)², L.V. Schischkina (Cand.Med.Sci.)¹, K.V. Dorosh³, A.P. Chromov³

Burdenko research-studiing Center of Neurosurgery, Moscow, Russia¹

Research and clinical Center of Otorinolaringology FMBA of Russia, Moscow, Russia²

Central hospital of The Federal Security Service, Moscow, Russia³

SURGICAL TREATMENT OF GIANT HEMANGIOPERICYTOMA

In article an example of successful treatment of patient with giant intracranial hemangiopericytoma. Hemangiopericytoma are aggressive tumors with a high rate of recurrence and distant metastasis. Although these tumors are malignant, they often reach large sizes

with minimal clinical manifestations. Surgery is still the main and first step in the treatment of these tumors.

Key words: Hemangiopericytoma; surgery of meningeal hemangiopericytoma.

УДК 616.853-008.6-053.1-071.3-07

Н.В. Михайлова, С.В. Савинов, Я.Е. Акчурина, И.В. Гребенюкова, Ж.Е. Утебеков, И.Ю. Ситников, Р.А. Абедимова, Г.Н. Есимова, Т.Н. Сеницына

Кафедра функциональной диагностики с курсом нейрофизиологии и реабилитологии КРМУ, Алматы, Казахстан
SVS Лаборатория изучения эпилепсии, судорожных состояний
и семейного мониторинга имени В.М. Савинова, Алматы, Казахстан

ФУНКЦИОНАЛЬНАЯ ДИАГНОСТИКА И НЕЙРОВИЗУАЛИЗАЦИЯ В ДИАГНОСТИКЕ ГЕМИМЕГАЛЭНЦЕФАЛИИ И СПЕЦИФИЧЕСКИХ ЭПИЛЕПТИЧЕСКИХ СИНДРОМОВ

Гемимегалэнцефалия – серьезный порок развития головного мозга, который всегда сочетается с тяжелыми симптоматическими формами эпилепсии. Последние, в свою очередь, усугубляют течение и ухудшают прогноз для ребенка. Невозможно добиться стойкого положительного результата на фоне подбора противосудорожной терапии.

В SVS Лаборатории изучения эпилепсий, судорожных состояний и семейного мониторинга им. В.М. Савинова наблюдается ребенок с врожденным пороком развития головного мозга - гемимегалэнцефалией. Порок развития головного мозга поставлен на уровне пренатальной диагностики с помощью УЗИ, после чего подтвержден путем пренатального КТ сканирования. После рождения неоднократно проводилось видео ЭЭГ- мониторинг с регистрацией периода сна и бодрствования и том числе приступного периода, неврологическое обследование, МРТ диагностика (1,5 Tsl). Назначали комбинации противосудорожных препаратов с малоэффективным результатом. Была проведена операция – функциональная вертикальная гемисферотомия слева. В послеоперационном периоде судорожные приступы не отмечались.

В результате, нами были сделаны выводы: Методом выбора лечения пациентов является хирургическое на фоне приема АЭП. Хирургическое лечение основано на резекции пораженного полушария для обеспечения лучших компенсаторных возможностей головного мозга за счет здоровой гемисферы.

Ранняя диагностика и вынесение решения об оперативном лечении имеет огромное прогностическое значение. Чем раньше проведена операция, тем лучше работа адаптационных механизмов организма.

Основным показанием для отсрочки операции может служить малый вес ребенка из-за повышенного риска нарушения ОЦК в интраоперационных условиях.

Ключевые слова: гемимегалэнцефалия (ГМЭ), пренатальная диагностика врожденных пороков развития головного мозга (ВПР ГМ), гемисферотомия, гемисферэктомия

Врожденные пороки развития (ВПР) у детей представляют серьезную медицинскую и социальную проблему, так как они занимают одно из первых мест среди причин детской заболеваемости, инвалидности и смертности [2, 10].

За последние годы отмечается увеличение врожденных пороков развития (ВПР) в структуре заболеваемости новорожденных.

По данным ВОЗ, 20% детской заболеваемости и инвалидности, а также 15–20% детской смертности вызваны ВПР, среди которых пороки центральной нервной системы (ЦНС) занимают 2-е место [3], уступая ВПР системы кровообращения. ВПР ЦНС составляют около 30% от всех врожденных пороков у детей [1, 7].

По статистическим данным ВОЗ ежегодно в странах мира рождается до 5-6% детей с пороками развития, при этом в половине случаев - это летальные и тяжелые пороки, требующие сложной хирургической коррекции [6].

Гемимегалэнцефалия - редко встречающийся врожденный порок развития головного мозга, зачастую осложняющийся центральным гемипарезом, умственной отсталостью и эпилептическими приступами.

В таблице 1 приведены данные об основных причинах мегалэнцефалии [4].

Таблица 1

| Причины мегалэнцефалии | |
|---|--|
| Морфологическая | Метаболическая |
| Генетически обусловленная | Болезнь Александра |
| Мегалэнцефалия с ахондроплазией | Болезнь Канаван |
| Мегалэнцефалия с гигантизмом (с. Сотоса) | Галактоземия: дефицит трансферазы |
| Мегалэнцефалия с неврологическими нарушениями | Ганглиозидоз |
| Нейрокожные заболевания • Гипомеланоз Ито • С. Недержания пигмента • С. Линейного невуса • Нейрофиброматоз • Туберозный склероз | Глободно-клеточная лейкодистрофия |
| | Глутаровая ацидурия, тип 1 |
| | Лейкоэнцефалопатия с легким клиническим течением |
| | Болезнь «кленового сиропа» |
| | Метахроматическая лейкодистрофия |
| | Мукополисахаридоз |

Одним из важных признаков гемимелэнцефалии является чрезмерное развитие одной гемисферы при

нормальных размерах другой. Нарушение устройства рисунка извилин (сулькации) может быть представлено участками коры с увеличенными, утолщенными (пахигирия) или удлинненными и истонченными (полимикрогирия) зонами. В гипертрофию обычно вовлекаются глубинные структуры полушарий, реже мозжечок. Гемигипертрофия ствола мозга или спинного мозга является редкостью [11]. Диспластические нарушения могут обнаруживаться и в контралатеральном «здоровом» полушарии.

Патоморфологическая основа гемимегалэнцефалии состоит в ненормальном увеличении толщины коры с аномалией образования извилин и дезорганизацией корковых слоев без четкой границы между ними.

Микроскопический анализ констатирует аномальное развитие обеих гистологических составляющих: нейрональной и глиальной [8]. Нейрональные миграционные изменения заключаются в грубых нарушениях горизонтальной кортикальной организации (дисламнация), нечеткости серо-белой демаркации, аномально расположенных нейрональных скоплениях (гетеротопии). Глиальные нарушения выявляются в 50% случаев и заключаются в увеличенном количестве гипертрофированных (в том числе за счет повышенного количества ДНК) глиальных клеток [9]. По мнению А. Tjait, гистологическая картина отражает функциональную незрелость коры в области пораженного очага, который в свою очередь может служить в роли эпилептогенного очага. [5]

Гемимегалэнцефалия может являться этиологическим фактором при развитии синдрома инфантильных спазмов и других ранних детских форм эпилепсий. Описываются случаи различных типов припадков при гемимегалэнцефалии, таких как парциальные моторные приступы, тонические и атонические приступы, спазмы, миоклонические подергивания и т.д. также могут наблюдаться разнообразные синдромы – ранняя эпилептическая энцефалопатия с паттерном «вспышка-угнетение», парциальные эпилепсии, синдром Веста, эпилепсия с продолженными парциальными приступами. Они могут встречаться как изолированно, так и последовательно дебютировать у одного пациента в различные возрастные сроки. Наиболее часто встречается следующая процессуальность припадков: ранняя эпилептическая энцефалопатия в неонатальном периоде сменяется синдромом Веста в 3-4 мес., затем – парциальными припадками в возрасте 1-2 лет и завершается развитием *epilepsia partialis continua* в 3-4 года. [5]

Внутричерепная асимметрия может быть не диагностирована у новорожденного, если не была проведена визуальная диагностика. Среди уникальных диагностических протоколов – пренатальная УЗИ диагностика. КТ-снимки демонстрирует степень расширения полушария или части этого, что первоначально может быть навести на мысли о ВПР. МРТ – лучший диагностический метод. [12] Магнитно-резонансная томография за последние годы стала одним из ведущих методов диагностики. Совершенствуются техническое оснащение, программное обеспечение, развиваются методики получения изображений, что позволяет находить новые сферы применения МРТ.

МРТ плода представляет собой новый неинвазивный и безвредный метод визуализации, позволяющий детально рассмотреть плод, материнские структуры, родовые пути. До последнего времени

получение качественных изображений плода было затруднено артефактами от его движения за время достаточно продолжительного исследования. С появлением высокопольных (1,5-3Т) томографов появилась возможность минимизировать этот недостаток за счет использования сверх быстрых (до 400 мс на срез) последовательностей. [5]

ЭЭГ может характеризоваться быстрым ритмом, паттерном «вспышка-подавление» или диффузной медленноволновой активностью. При раннем дебюте припадков, межприступная ЭЭГ показывает полиморфные изменения, включающие высокоамплитудные спайки и спайк-волновые комплексы в пораженной гемисфере. [5]

Врожденные пороки развития являются большой социальной, экономической проблемой. Во-первых, врожденная патология является причиной многих потерянных лет жизни для самого ребенка и для родных. А также является основной причиной гибели детей до пяти лет жизни. Во-вторых, экономические проблемы тяжелым бременем ложатся на бюджет семьи и государства.

Как правило, значимого улучшения на фоне терапии невозможно добиться. Рекомендуемым видом лечения является гемисферэктомия. Уже в первые месяцы после операции наблюдается улучшение. Прогноз после гемисферэктомии, в первую очередь зависит от функционального статуса контралатерального полушария. У четырех из восьми младенцев после операции отмечалась выраженная положительная динамика в результате мощной компенсации за счет здорового полушария. Ранняя гемисферэктомия прогностически выгодна, компенсаторные возможности здорового полушария высоки. Позже происходят серьезные изменения в контралатеральном полушарии [12].

Клинический случай

Пациентка К.А. 05.01.2013

Жалобы на серии эпилептических приступов.

Анамнез жизни:

Ребенок от 1 беременности, протекавшей на фоне ОРВИ в 1 триместре, гайморита, анемии.

На сроке беременности 28-29 недель на УЗИ было подозрение на ВПР головного мозга. Тогда была проведена МРТ плода и выставлен ДЗ: ЗВРП по асимметричному типу. Вентрикуломегалия у плода. ВПР ЦНС гидроцефалия.

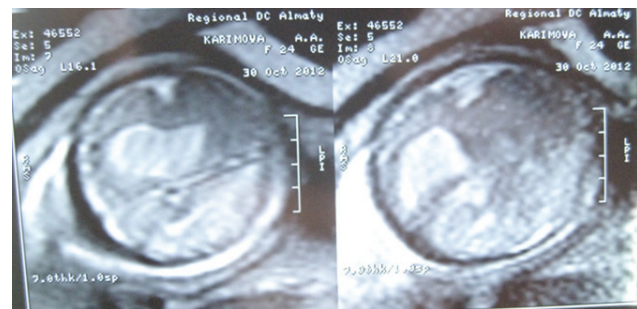


Рисунок 1 - МРТ снимки из архива SVS Лаборатории. Пациентка Каримова Анна, 05/01/2013г.р. На сканах определяются постишемические изменения в правой гемисфере. Вентрикуломегалия слева. Гипоплазия мозолистого тела. (проф.Грушин Ю.В., 30.10.2012.)

Роды в сроке 38-39 недель. На фоне угрожающего состояния плода. Самостоятельное дородовое излитие ОПВ, безводный период около 10 часов. Учитывая все это, а также, заключение МРТ, было решено родоразрешить путем кесарева сечения в экстренном порядке.

Вес при рождении 2930, рост 50, окружность головы 34 см, груди 32 см, большой родничок 3,5*3,5 см. По Апгар 6-7 баллов. Состояние при рождении удовлетворительное. Крик громкий, тонус мышц физиологичный.

Анамнез заболевания: Первые жалобы появились 31.01.13 в возрасте 26 дней. Днем, на фоне соматического здоровья, в период бодрствования, отмечались эпизоды остановки дыхания. В это время ребенок становился вялым, отмечался цианоз носогубного треугольника. Длительность каждого эпизода остановки дыхания около 5 секунд. Постепенно стали учащаться, начали происходить с промежутком в 30 минут. Самостоятельно обратились за медицинской помощью. После стационарного лечения были выписаны с улучшением.

10.04.13 после пробуждения начались приступы по типу спазмов. Сознание не нарушено, на маму реагировала. Длилось около 15 минут, до приезда

скорой. Дыхание в этот период было прерывистым. Госпитализированы, в стационаре был назначен депакин 110 мг/сут. Через день после выписки приступ повторился, протекал в виде подергивания правой ножки. Без потери сознания. Были повторно госпитализированы. Депакин заменили на конвулекс 450 мг/сут и топомакс 31 мг/сут. На этом фоне приступы сохранялись.

Данные лабораторных и инструментальных исследований:

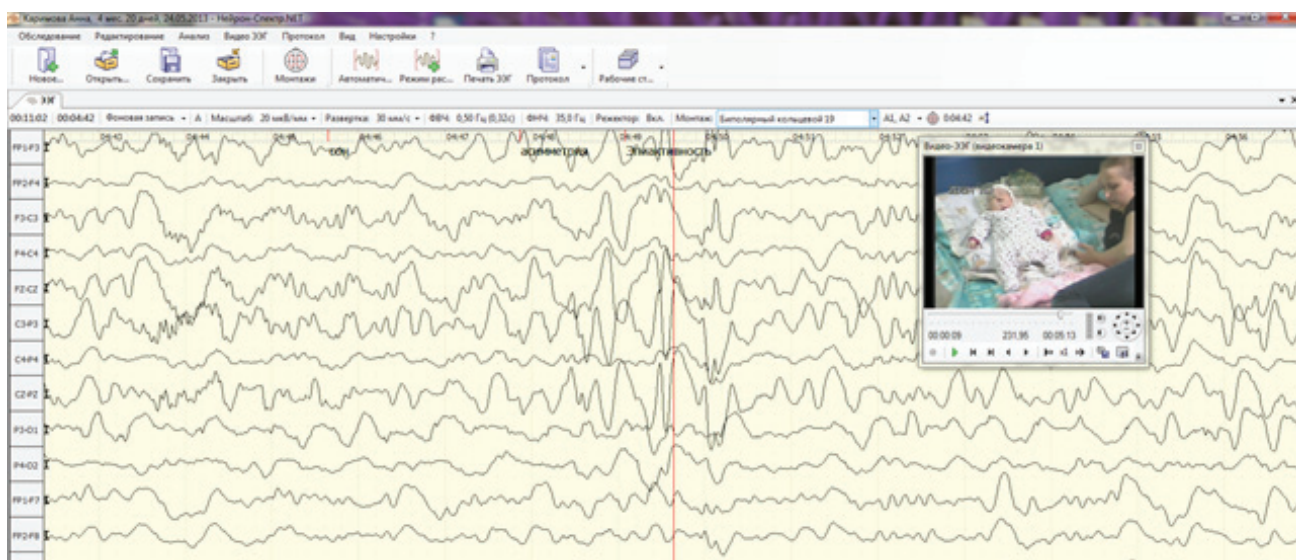
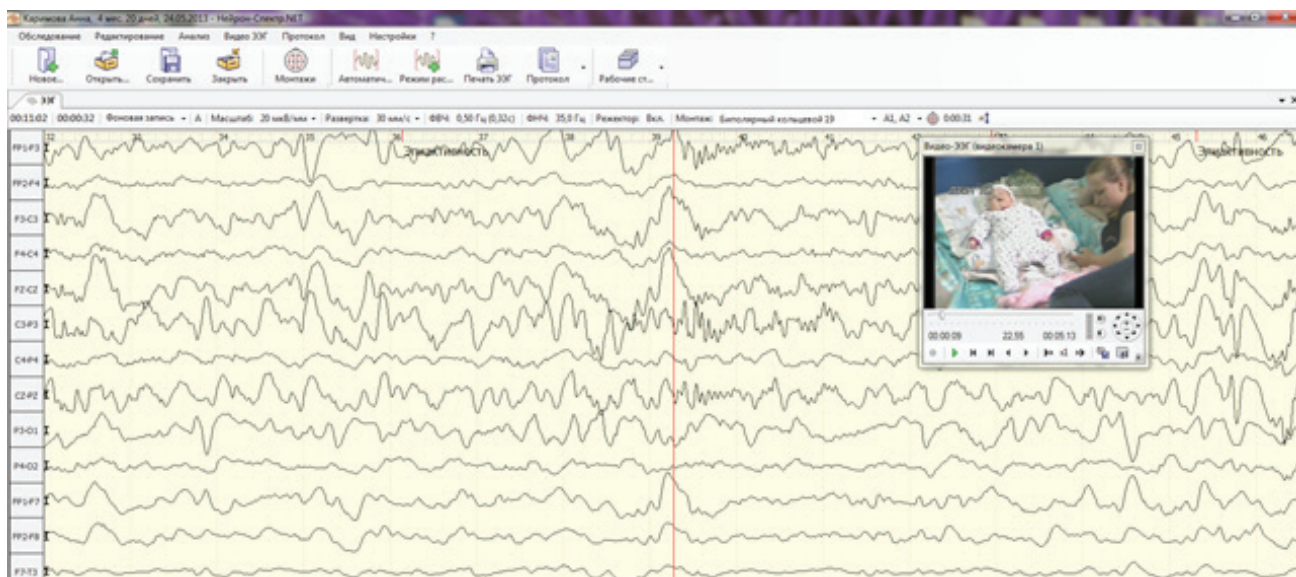
ИФА на ВУИ от 31.01.13 — отрицательный.

КТ от 31.01.13 — выраженный гипоксический процесс в левой гемисфере. Энцефалит. Субарахноидальное кровоизлияние в затылочной области слева в стадии рассасывания.

НСГ от 11.02.13 — вентрикуломегалия слева. Стриарная васкулопатия по ишемическому типу.

Осмотр офтальмолога от 05.01.13 — ангиопатия сосудов сетчатки.

МРТ от 13.05.2013 — левосторонняя мегалэнцефалия в области сочетания с фокальной кортикальной дисплазией в левой теменной области. Гипогенезия мозолистого тела. (Завьялова М.Ю.) ЭЭГ от 10.05.2013



Заключение: патологический тип ЭЭГ, представленная гипсаритмией. На фоне асимметрии за счет тета-дельта замедления над левыми лобно-центрально-височными отведениями и депрессии в отведениях от правой гемисферы, регистрируется патологическая активность. Эпиактивность представлена комплексами острая-медленная волна, пик-полипик-медленная волна, острыми волнами над левыми центрально-теменно-височными отведениями. Стадии бодрствования и сна трудно дифференцируются. Сон rozpoзнается по увеличению индекса выраженности эпиактивности и наличием фрагментов веретен сна и К-комплексами. Во сне индекс выраженности эпиактивности возрастает. Также, независимо, начинает регистрироваться полипиковая активность над левой лобно-центральной областью с распространением на теменные отведения. После пробуждения в период кормления зарегистрирован сложно-парциальный приступ с ороалиментарными и моторными автоматизмами и вегетативным компонентом. (Михайлова Н.В., Акчурина Я.Е., Ситников И.Ю.).

В июне 2013 были проконсультированы проф. Меликьяном А.Г., в.н.с. Архиповой Н.А., Гриненко О.А.

Из приведённых данных следует, что у ребенка наблюдается редкая аномалия развития головного мозга – гемимегалэнцефалия.

Повторная консультация была рекомендована через 6 месяцев после прибавки массы тела до 10-12 кг для решения вопросов о проведении функционального удаления пораженного полушария. Причина отсрочки операции – большой риск нарушения гемодинамики из-за недостаточной массы тела.

С 22.04.2014 по 05.05.2014 ребенок находился на лечении в нейрохирургическом отделении Российской Детской Клинической Больницы. 24.05.2014 проведена операция: костнопластическая трепанация костей свода черепа, функциональная вертикальная гемисферотомия слева.

В послеоперационном периоде в неврологическом статусе отмечалось нарастание правостороннего гемипареза. Судорожных приступов не отмечается.

На ЭЭГ от 05.05.2014 - грубая асимметрия фоновой ритмики с выраженным замедлением слева, эпилептиформной активностью строго слева в виде комплексов пик\полипик-медленная волна, формирующие унилатеральный «супрессивно-взрывной» паттерн. Иктального периода не зарегистрировано. Пропагации эпилептиформной активности в правое полушарие не выявлено. (Доцент, к.м.н. Чадаев В.А.)

Рекомендована постепенная отмена топомакса и сабрила. После контрольного видео ЭЭГ мониторинга ночного сна решение вопроса об отмене конвулекса. А также реабилитационные мероприятия (гимнастика, массаж, ЛФК, бассейн) с сентября 2014.

Выводы:

Несомненно, ранняя диагностика врожденных пороков развития играет ключевую роль в выборе дальнейшей тактики лечения и имеет огромное прогностическое значение.

Распознавание гемимегалэнцефалии может быть проведено в условиях пренатального УЗИ обследования. Следующим шагом после чего назначается пренатальная МРТ диагностика, которая позволяет детально исследовать структуры головного мозга плода.

Приоритетным методом лечения гемимегалэнцефалии является резекция пораженного полушария для обеспечения условий образования новых нейрональных связей в результате компенсаторных возможностей здорового полушария. Хирургическое лечение проводится на фоне приема противоэпилептических препаратов.

Существует два операционных метода функционального удаления пораженного полушария: гемисферэктомия, которая подразумевает отсечение пораженного полушария и полное его удаление и гемисферотомия, при которой объем резекции мозговых структур минимален, при этом проводится только пересечение проводящих путей головного мозга. Достигается полное отсечение коры пораженного полушария от подкорковых ядер, ствола головного мозга и от другого полушария. Выбор тактики ведения операций в каждом случае индивидуален и зависит от каждого конкретного случая.

СПИСОК ЛИТЕРАТУРЫ

1 Бокерия Л.А., Ступаков И.Н., Зайченко Н.М. и соавт. Научно-практический журнал «Детская больница» - 2003. - № 1. С. 7-14

2 Барашнев Ю.И. и соавт., Диагностика и лечение врожденных и наследственных заболеваний у детей (Путеводитель по клинической генетике). М., 2004. «Триада-Х». – С.550.

3 Барашнев Ю.И., Розанов А.В., Волобуев А.И., Панов В.О., 2005 «Врожденные пороки развития головного мозга, выявляемые у плодов и новорожденных» (Российский вестник перинатологии и педиатрии) - Том50, №6. - С. 9-12

4 Джеральд М.Феничел, под редакцией Н.Н. Заваденко. М, «Педиатрическая неврология. Основы клинической диагностики», 2004. С.590

5 Петрухин А.С. «Эпилептология детского возраста» - стр 426,446 – М, 2000

6 Чепурна Г.И., Орловский В.В., 1995;

7 Banovic J., Banovic V., Roje D., 2001.

8 Barcovich A.J. и соавт., 1990.

9 Manz H.J. и соавт., 2000.

10 Muller R.F., Yong I.D., 2001.

11 Tuxhorn I. и соавт., 1997.

12 Volpe J.J., fifth edition «Neurology of the newborn», 2008.

ТҮЙІНДЕМЕ

Михайлова Н.В., Савинов С.В., Акчурина Я.Е., Гребенюкова И.В., Утебеков Ж.Е., Ситников И.Ю., Абедимова Р.А., Есимова Г.Н., Синицына Т.Н.

Нейрофизиология және реабилитология курсымен функционалды диагностика кафедрасы КРМУ Алматы, Қазақстан

В.М. Савинов атындағы эпилепсияны, құрысу жағдайларын және отбасылық мониторингті зерттеу SVS зертханасы, Алматы, Қазақстан

ГЕМИМЕГАЛЭНЦЕФАЛИЯ ЖӘНЕ СПЕЦИФИКАЛЫҚ ЭПИЛЕПСИЯЛЫҚ СИНДРОМДАР ДИАГНОСТИКАСЫНДАҒЫ ФУНКЦИОНАЛДЫҚ ДИАГНОСТИКА ЖӘНЕ НЕЙРОВИЗУАЛИЗАЦИЯ

Гемимегалэнцефалия – эпилепсияның әрдайым ауыр симптомдық түрлерімен бірге жүретін ми дамуының қатерлі кемістіктері. Эпилепсияның ауыр симптомдық түрлері ауру ағымын қиындатады және баланың жағдайын нашарлатады. Құрысуға қарсы терапияны таңдау барысында біркелкі оңтайлы нәтижеге қол жеткізу мүмкін емес.

В.М.Савинов атындағы эпилепсияны, құрысу жағдайларын және отбасылық мониторингті зерттеу SVS зертханасында ми дамуының қатерлі кемістіктері-гемимегалэнцефалиямен ауыратын бала емделуде. Мидың даму кемістіктері УДЗ көмегімен пренаталды диагностика арқылы қойылды, кейіннен пренаталды КТ сканерлеу арқылы расталды. Туылғаннан кейін бірнеше рет ұйқы уақытында оянғаннан кейінгі уақытта, сонымен қатар ұстамалы ауру кезеңінде бейне ЭЭГ- мониторинг, неврологиялық тексеру, МРТ тексеру (1,5 Tsl) жүргізілді. Тиімділігі төмен нәтижелі құрысуға қарсы дәрілер кешені тағайындалды. Операция жасалды – сол жақ функционалды тік гемис-

феротомия. Операциядан кейінгі кезеңде құрысу ұстамалары байқалмады.

Нәтижесінде, келесі шешімге келдік: Емдеу шаралары: пациенттерді емдеу әдісі болып АЭП қабылдау жағдайында хирургиялық емдеу таңдалды. Хирургиялық емдеу сау гемисфера арқылы мидың оңтайлы өтемдеуші мүмкіндіктерін қамтамасыздандыру үшін зақымданған жарты шар резекциясына негізделген.

Ерте диагностика және операциялық шешімді шығару үлкен болжамалы мәнге ие. Операцияның ерте өткізілуі ағзаның бейімделу механизмінің жақсы жұмыс істеуіне оңтайлы әсер етеді.

Операцияны жасалу мерзімінің кейінге шегерілуінің негізгі себебі баланың аз салмағынан интраоперациялық жағдайда ОЦК бұзылуының үлкен қауіпі болып табылады.

Негізгі сөздер: гемимегалэнцефалия (ГМЭ), ми дамуының туа біткен кемістіктерінің пренаталдық диагностикасы, гемисферотомия, гемисферэктомия.

SUMMARY

Mikhailova N.V., Savinov S.V., Akchurina I.E., Grebenyukova I.V., Utebekov Z.E., Sitnikov I.Y., Abedimova R.A., Esimova G.N., Sinitsina T.N.

Department of Functional Diagnostics with the course of neurophysiology and rehabilitation KRMU, V.M.Savinov SVS Laboratory study of epilepsy, convulsions and family monitoring, Almaty, Kazakhstan

FUNCTIONAL AND NEUROIMAGING DIAGNOSIS IN THE GEMIMEGALENTSEFALY DIAGNOSIS AND SPECIFIC EPILEPTIC SYNDROMES

Gemimegalentsefaly - serious malformation of the brain, which always combined with severe symptomatic forms of epilepsy. The latter, in turn, aggravate and worsen the prognosis for the child. Impossible to achieve a stable positive result against the background of selection of anticonvulsant therapy.

In SVS Laboratory study of epilepsy, convulsions and family monitoring after V.M.Savinova observed a child with congenital malformation of the brain - gemimegalentsefaly. Parencephaly put at prenatal diagnosis by ultrasound, and then confirmed by CT scan of prenatal. After the birth repeatedly held video EEG monitoring with the registration period of sleep and wakefulness and including attack period, neurological examination, MRI diagnosis (1,5 Tsl). Prescribed anticonvulsants combination, with low effect results. Underwent surgery –functional vertical gemisferotomy

in the left side. Postoperatively, seizures were not observed.

As a result, our conclusions were drawn:

Treatment of choice is surgical patients while taking AEDs. Surgical treatment is based on resection of the affected hemisphere to provide the best compensatory capacities of the brain due to a healthy hemisphere.

Early diagnosis and a decision on operative treatment is great prognostic value. The sooner an operation will be made, the better the work of adaptation mechanisms of the body.

The main indication for postponing surgery may serve as a small child's weight due to an increased risk of breaking bcc intraoperative conditions.

Key words: gemimegalentsefaly, prenatal diagnosis of congenital malformations of the brain, gemisferotomy, hemispherectomy.

ОРИГИНАЛЬНЫЕ СТАТЬИ

UDC 615.831.6:616.831-001

A. S. Mustafaeva

CLINICAL AND PATHOGENETIC ASPECTS OF CHANGES IN VEGETATIVE IMBALANCE RECOVERY IN THE ACUTE SEVERE TRAUMATIC BRAIN INJURY

*Russian scientific-research neurosurgery institute named after Prof. A. L. Polenov, Rosmedtechnologies, St. Petersburg
JSC «Republican Research Centre for Neurosurgery», Astana*

The key issues of adaptive compensatory responses of body in severe traumatic brain injury are reported. The analysis of relation between changes in vegetative tonus and dynamics of recovery of impaired neurologic functions in the patients with acute period of severe TBI was carried out. The experience of photochromic therapy using narrow-band LED radiation with a wavelength of 540 ± 20 nm in the complex rehabilitation treatment of patients with acute period of severe traumatic brain injury is represented. The analysis of outcomes of traumatic brain injury in patients of treatment and control groups was carried out. The more pronounced dynamics of recovery of neurovegetative status is observed in patients of treatment group compared with control group.

Key words: *severe traumatic brain injury, early rehabilitation, photochromic therapy, quality of life, outcomes of traumatic brain injury*

Introduction

Traumatic injuries of the central nervous system (CNS), accounting for up to 30-40% of the total injuries, are a topical problem not only in medicine, but also in any social system as a whole [6, 17, 22]. Severe traumatic brain injury (TBI) accounts for 20% of the total number of cases of TBI, the mortality caused by it remains at a high level despite the fact that a significant number of survived patients remain at different levels of disability, which gives rise to the urgency of the issue of rehabilitation of patients with severe TBI [1, 4].

In severe brain injuries, a deterioration of the system adaptive compensatory reactions at central and peripheral levels takes place [2, 3, 20, 26]. An important role in the functional outcomes of traumatic brain injuries belongs to the rate of stress of adaptation mechanisms (stress, eustress, and distress) [2, 26]. Discovered in 1960, the Selye adaptation syndrome reflects the somatic vegetative reaction of the body, caused by the descending hypothalamic-pituitary-adrenal influences [29, 30].

The issues of interaction of different functional systems in the dynamics of acute traumatic brain injury, functions of disorders of cerebral homeostasis of the vegetative imbalance, and hemodynamic disorders are not adequately covered in the domestic and foreign literature. The prevalence of particular vegetative disorders both in the direction of sympathicotonia (diencephalic-catastatic reactions) and in parasympathicotonia (diencephalic-areactive syndrome) is a form of deadaptation [3, 20, 26, 32]. The studies of a number of scientists found that in the severe cerebral affections the dynamics of recovery of vegetative tonus has undulating course and different time rhythm [29, 30]. However, at the same time, issues of the relation between changes in vegetative tonus and dynamics of recovery of impaired neurologic functions are still poorly studied to date.

Reports of a number of authors in the field of neurointensive-care medicine showed sanogenetic role of arterial blood pressure (ABP) in the regulation of

cerebral blood flow in response to ischemia in acute TBI and stroke [33, 35, 37]. According to the literature, the mechanism of formation of arterial hypertension in stress is caused by the hormones released by adrenal glands (adrenaline and hydrocortisone), which have an opposite effect on the reticular formation of the midbrain [29, 35]. Many studies focus on the need for antihypertensive therapy in peracute and acute brain injury [13, 20]. At the same time, the analysis of world literature revealed data about the risk of increase of focal neurological symptoms on application of antihypertensive therapy in peracute stroke [6, 19, 21]. However, in the world literature there is a lack of publications about the role and prediction of mean arterial pressure (MAP) in the peracute brain accidents. It is recognized that maintaining MAP within 90-110 mmHg allows to provide full cerebral perfusion ratio in the injured brain, and leads, as a consequence, to a favorable functional outcomes of the disease [32, 33, 35].

The main tasks of early rehabilitation of patients with severe TBI are creating conditions for a favorable course of compensatory recovery processes in the brain, providing anti-inflammatory, absorbing action in the area of localization of traumatic site, improvement of metabolism and cerebral blood supply, stress response management, providing sedative and tranquilizing effect on the central nervous system, recovering functional neurodynamic relations and impaired functions, prevention and treatment of complications of respiratory and cardiovascular systems, prevention of bedsores and contractures of paretic extremities [4, 7.8, 11, 38].

Thus, despite the fact that in recent years, many works were devoted to the study of adaptive capabilities of the body in traumatic cerebral affections, the problem of dynamics of formation of adaptive compensatory reactions in the represented patient population is not adequately revealed. Thus, further study of the adaptive and compensatory mechanisms in patients with peracute and acute TBI remains relevant question today.

Objective of the study

Study of possibility of application of narrow-band LED radiation with a wavelength of 540 ± 20 nm in the early rehabilitation of patients after severe TBI with a further comparative analysis of treatment outcomes and quality of life of patients of this nosology.

Materials and methods

100 patients with severe TBI, underwent medical treatment in the neurosurgery department of the hospital of St. Elizabeth in St. Petersburg, were surveyed. A treatment group of 55 (55%) patients who received early rehabilitation treatment combined with the photochromic therapy using narrow-band LED radiation with a wavelength of 540 ± 20 nm, and a control group of 45 (45%) patients who received only basic remedial treatment were identified by the method of randomization.

Neurological study included quantitative assessment of disorders of the level of consciousness on the Glasgow coma scale (GCS), assessment of the vegetative status on Kérdö index, the data of diagnostic neurosurgery complex (computer-aided and magnetic resonance imaging), and the data of biochemical analysis of blood. The assessment of TBI outcomes was conducted on the scale of life activity imbalance of Rapoport and on the Glasgow outcomes scale.

Along with traditional drug therapy, patients in the treatment group, received photochromic therapy (PCT) using narrow-band LED radiation with a wavelength of 540 ± 20 nm (green spectrum). The condition to conduct PCT was the stability of functions of life-supporting organs. The presence of tracheostomy, tube feeding, and urinary catheterization is allowable.

The "Spektr LC-02" device, consisting of a power supply and control unit and LED matrix with green emission type 1 was used to conduct photochromic therapy. Radiation parameters of LED matrix: radiation power - 3.2 mW, power density - 0.5 mW/cm², wavelength - 540 ± 20 nm. Radiation dosage - 0.6 J/cm², total exposure time - 20 minutes.

Radiation treatment was applied on the "collar" zone using contact-instable technique for 10 min and transorbital on both sides for 5 minutes using the contact-fixed technique with total exposure time of 20 minutes. The continuous mode was used, intensity of radiation - 100%. Course of treatment consisted of 10 procedures, which were carried out daily. In case of deterioration of the patient's condition, associated with the progression of meningocephalitis, encephalopathy, pneumonia, gastrointestinal bleeding, and hemorrhagic pyelonephritis, treatment was interrupted and resumed only after stabilization of functions of life-supporting organs.

At the end of the course of treatment of 10 procedures, a comprehensive study, evaluating the efficacy of rehabilitation physiotherapeutic treatment was repeated. The statistical analysis of findings was carried out using standard method of processing of scientific research.

Results and discussion

The structure of the treatment group included 46 men (83.6%), and 9 women (16.4%). Age of the injured

patients ranged from 19 to 80 years (median age - 45.2 ± 1.5 years). The mean age in the control group was 43.2 ± 1.5 . The control group consisted of 34 (75.5%) men, and 11 (24.5%) women. The majority of patients 40 (72.7%) - in the treatment group and 39 (86.5%) - in the control group were taken to the admission department of the hospital and admitted in the neurosurgery department within 1-6 hours after injury, which allowed to provide timely specialized medical care. Later times of admission were associated with either a late appealability of relatives of injured patients due to the fact that severe TBI in injured patients took place against the background of alcoholic intoxication, which makes difficult the contact with injured, or were caused by the late discovery of patients due to the absence of caregivers.

Distribution of injured patients in the treatment group and control group on the Glasgow Coma Scale (GCS) is presented in Table 1.

Table 1

Distribution of injured patients in the treatment group and control group on the Glasgow Coma Scale (GCS)

| Score | Treatment group | | Control group | |
|---------|-----------------|------|-----------------|------|
| | Absolute number | % | Absolute number | % |
| 13 – 14 | 9 | 16,4 | 7 | 15,6 |
| 10 – 12 | 14 | 25,5 | 10 | 22,2 |
| 8 – 9 | 12 | 21,8 | 10 | 22,2 |
| 6 – 7 | 12 | 21,8 | 10 | 22,2 |
| 5 – 4 | 8 | 14,5 | 8 | 17,8 |

In order to assess the dynamics of the neurovegetative status of injured patients a Kérdö vegetation index (VIC), which characterizes the ratio of diastolic blood pressure (DBP) to the heart rate (HR) was used, the index is calculated by the formula: $KVI = (1 - DBP/HR) \times 100$.

In the patients of treatment group at admission, normal values of VIC (from -10 to +10) were found in 15 (27.2%) observations, the prevalence of sympathetic ($KVI > +10$) and parasympathetic ($KVI < -10$) tonus took place in 20 (36.4%) and 20 (36.4%) cases, respectively. In dynamics (after conducted PCT sessions) normal values of KVI were observed in 38 (69%) patients, the prevalence of sympathetic tonus was registered in 14 (25.5%) patients, and parasympathetic tonus in 3 patients (5.5%).

In patients in the control group on 1st day, normal values of KVI (-10 to +10) were observed in 21 patients (46.7%), the prevalence of sympathetic tonus was registered in 11 patients (24.4%), the prevalence of the parasympathetic tonus - in 13 patients (28.9%). In observation over time of patients in the control group, the normalization of findings was observed in 27 patients (60%), the prevalence of sympathetic ($KVI > +10$) and parasympathetic tonus ($KVI < -10$), in 13 (29%) and 5 (11%) cases respectively.

The KVI values in patients in treatment and control groups at admission and in over time are shown in Figure 1.

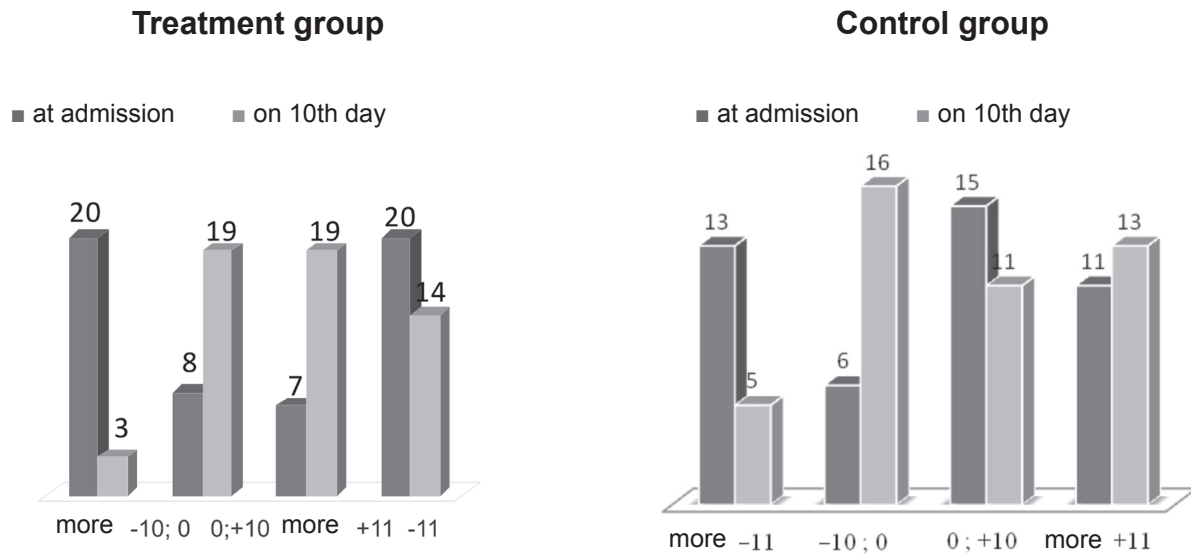


Figure 1.
The KVI values of patients in treatment and control groups.

The surgical treatment was applied in 39 patients (70.9%) in the treatment group and 41 patients (91.1%) in the control group. The lethal outcome was observed in 15 injured patients (27.2%) in the treatment group and 15 patients (33.5%) in the control group.

In the treatment group, a normal glucose levels in peripheral blood were observed in 8 (14.5%) patients, hypoglycaemia was observed in 1 (1.8%) case, increased glucose levels up to 8.5 mmol/l - in 25 (45.5%) patients, up to 11 mmol/l in 14 (25.5%) patients and a sharp increase in glucose level over 11 mmol/l was observed in 7 (12.7%) cases. After the PCT courses, the normalization of glucose level was observed in 28 (51%) patients, hypoglycemia was observed in 1 (1.8%) case, the increase of glucose levels up to 8.5 and 11

mmol/l was found in 24 (43.6%) and 1 (1.8%) patients, respectively, and the expressed hyperglycemia was observed in 1 (1.8%) case.

In the control group at admission, the glucose level in peripheral blood reached 8.5 mmol/l in 19 (42.3%) cases, over 8.6 mmol/l - in 16 (35.5%) patients, and over 11 mmol/l - in 10 (22.2%) observations. Over the time, in the patients of the same group, normal values of glucose level were observed in 20 patients (44.4%), increased level up to 8.5 mmol/l - in 18 (40%) patients, up to 11 mmol/l - in 6 patients (13.4%), and the expressed hyperglycemia was observed in 1 case (2.2%).

Changes in glucose level in patients with severe TBI in the acute period in the treatment and control group is presented in Figure 2.

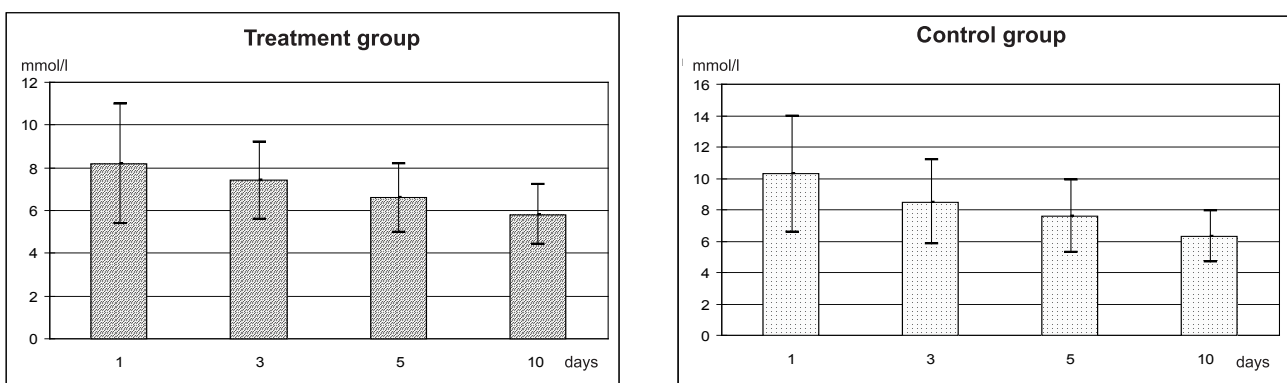


Figure 2.
Changes in glucose level in patients with acute severe traumatic brain injury

Assessment of treatment outcomes in patients with severe TBI was made based on the dynamics of clinic neurological symptomatology using the Swedish version of the Glasgow outcomes scale.

Figure 3 presents the outcomes of treatment in patients with severe TBI on the Swedish version of the Glasgow outcomes scale.

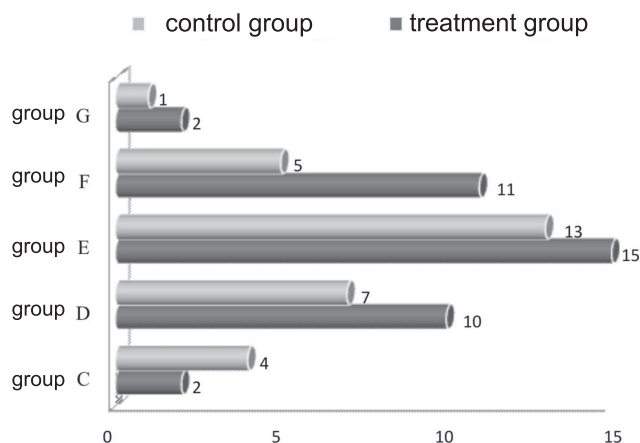


Figure 3.

Treatment outcomes in patients in treatment and control groups on the Glasgow outcomes scale (Swedish version): group G - good recovery of impaired functions, group F - high level of recovery of moderate impairments, group E - low level of recovery of moderate impairments of vital functions, group D - moderate disability, group C - severe disability, group B - vegetative state.

Conclusions

1. In severe traumatic brain injuries, a deterioration of the system of adaptive compensatory reactions at the central and peripheral levels takes place, which occurs

as a persistent stress of the sympathoadrenal and hypophysial-adrenal systems representing the main neuroendocrinal links of the stress.

2. The stress of the sympathoadrenal and hypophysial-adrenal systems in patients on admission was characterized by hyperglycemia (mean levels of glucose 8.9 ± 2.5 mmol/l), decrease in mean blood pressure (to 99.5 ± 19.2 mm Hg), changes in the tonus of vegetative nervous system both towards sympathicotonia (31%) and the parasympathicotonia (33% of observations).

3. Dynamics of recovery of impaired functions directly depends on the severity of the injury, early neurosurgery and remedial treatment.

4. The application of photochromic therapy using LED radiation with a wavelength of 540 ± 20 nm allows to create the most adequate conditions for a favorable course of a compensatory-regenerative mechanisms in the brain through recovering the broken autoregulation of cerebral circulation, reducing the severity of edema-swelling processes in the brain, improving the blood circulation in the microvasculature, reducing the glucose levels in peripheral blood and stabilization of the excitative and inhibitory processes in the central nervous system.

5. The more distinct dynamics of recovery of neurovegetative status, motor disorders, and psycho-emotional status was observed in patients treated with PCT using narrow-band LED radiation with a wavelength of 540 ± 20 nm.

REFERENCES

- V. G. Amcheslavskiy. Intensive care of secondary brain injury in acute traumatic brain injury: abstract of the thesis of Doctor of Medical Science / V. G. Amcheslavskiy. - M., 2002 - p. 3-7, 41-47.
- S. V. Astrakov. Variants of adaptation syndrome in acute cerebrovascular accident / M. A. Sycheva, N. Ye. Ivanova, A. N. Kondratiev et al // Readings from Polenov: Proceedings of the Anniversary All-Russia Scientific and Practical Conference - St. Petersburg, 2006 - p. 157-159.
- S. V. Astrakov. Non-specific syndromes in patients with severe brain injuries at the neurointensive care stage: Abstract of the thesis of Doctor of Medical Science / S. V. Astrakov. - St. Petersburg, 2006 - 358 p.
- A. N. Belova. Neurorehabilitation: Guidance for Physicians / A. N. Belova. - M.: Antidor, 2002 - p. 420 - 433.
- A. B. Veselovsky. Trends, development and research of physiotherapeutic equipment for photochromic therapy / A. B. Veselovsky [et al.] // Optical and laser technologies: Collection of articles. - St. Petersburg: St. Petersburg State Institute of Information technologies, mechanics and optics (Technical University), 2001 - p. 149-164.
- B. V. Gaydar. Principles of optimization of cerebral hemodynamics in neurosurgical brain pathology (clinical and experimental study): thesis of Doctor of Medical Science / B. V. Gaydar. - L. -1990. -p. 18-26.
- U. V. Goldblat, Medico-social rehabilitation in neurology / U. V. Goldblat. - St. Petersburg: Polytekhnik, 2006 - 606 p.
- A. M. Gurlenya, Physical therapy in neurology / A. M. Gurlenya, G. E. Bagel. - M.: Med. lit., 2008 - p. 213-215.
- P. I. Guzalov, Clinico-pathogenetic features of compression ischemic neuropathies and their correction using light radiation: thesis of candidate of medical science / P. I. Guzalov. - St. Petersburg, 2003 - p. 36-49.
- E. N. Zharova. Influence of LED radiation on visual disturbance in brain injury and its consequences: thesis of candidate of medical science / E. N. Zharova. - St. Petersburg, 2007 - p. 16-24.
- A. S. Kadykov. Rehabilitation of neurological patients / A. S. Kadykov, L. A. Chernikova, N. V. Shakhparonova. - M.: MEDpress-inform, 2009 - 560 p.
- O. V. Kamayeva. Multidisciplinary approach in management and early rehabilitation of neurological patients. Physical therapy: Guidance manual / O. V. Kamayeva, Z. F. Burakova, O. B. Zychkova. - St. Petersburg, 2003 - p. 40.
- R. D. Kassumov. Diagnostics and complex treatment of severe brain injury in presence of sites of

- brain crush injury: thesis of doctor of medical science / R. D. Kassumov. - L. - 1989 - p. 20-34.
14. A. V. Klimash, Specifics of clinical picture, diagnostics and surgery treatment of traumatic injuries of the brain stem: Thesis of candidate of medical science / A. V. Klimash - St. Petersburg, 2005 - 198 p.
 15. N. B. Klimenko. Prediction of early outcomes of severe brain injury, depending on the duration of neurological syndromes and occurrence of complications / N. B. Klimenko, R. D. Kassumov, S. G. Grigoriev. Bulletin of the Surgery named after I.I. Grekov. - 2001 – No.2. - p. 46-49.
 16. A. N. Kondratiyev. Basic principles of surgery treatment and intensive care of severe brain injury: Guidance for physicians / A. N. Kondratiyev, R. D. Kassumov - St. Petersburg, 2001 - 230 p.
 17. V. V. Krylov. Traumatic brain injury / V. V. Krylov, V. V. Lebedev//Vrach. - 2000. - No. 11. - p. 13-18.
 18. V. V. Lebedev, Emergency surgery of traumatic brain injury / V. V. Lebedev, N. V. Lebedev. - M.: Med. inform. agency LLC, 2008 - p. 528.
 19. L. B. Lichtermann. Neurology of traumatic brain injury: Clinical manual for physicians / L. B. Lichtermann. - M., 2009 - p. 385.
 20. M. A. Matsko. Change of adaptive and compensatory processes in the acute period of ischemic stroke / M. A. Matsko, N. Ye. Ivanova // Ter. archive. - 2003 - Vol. 75, No. 8. - p. 78-80.
 21. M. M. Odinak. Clinical diagnostics in neurology: Guidance for physicians / M. M. Odinak, D. Ye. Dyskin // St. Petersburg: Speclit, 2007 - 528 p.
 22. G. G. Orekhova. Epidemiology of cranial injury / G. G. Smith, A. Bambino//Honey. in Kuzbass. - 2008 – No. 2. - p. 10-13.
 23. F. Plum. Diagnosis of stupor and coma / F. Plum, J. B. Posner; Transl. from English. - 3 ed. - M.: Medicine, 1986 -79 p.
 24. A. A. Potapov. Evidence-based neurotraumatic surgery: Clin. Manual for physicians. / A. A. Potapov, V. L. Zelman, A. D. Kravchuk et al. -M., 2003 - 517 p.
 25. A. A. Potapov. Recent recommendations for diagnostics and treatment of severe traumatic brain injury / A. A. Potapov, V. V. Krylov, L. B. Lichtermann et al. // J. Problems of neurosurgery named after N. N. Burdenko. - 2006 - No. 1 - p. 3-8.
 26. M. G. Pshennikova. Phenomenon of stress. Emotional stress and its role in pathology / M. G. Pshennikova // Patol. physiology and experimental therapy. 2000, No.2, 24-31.
 27. A. N. Razumov. Rehabilitation medicine: 15 years of modern history - stages and trends / A. N. Razumov, I. P. Bobrovnikskiy // Bulletin of rehabilitation medicine. - 2008 – No.3. - p. 7-13.
 28. O. V. Rebrova. Statistical analysis of medical data using “Statistics” software package / O. V. Rebrova. - M.: Media Sphera, 2002 - 380 p.
 29. D. V. Sadchikov. Disorder of components of cerebral homeostasis in the acute period of severe traumatic brain injury / D. V. Sadchikov, V. N. Kolesov // Anesthesiology and critical care medicine. - 2003 – No. 2. - p. 49-51.
 30. N. V. Sudakov. New accents of the classical concept of stress / N. V. Sudakov// Bulletin of experimental biology - 2003 - No. 5. - p. 80-83.
 31. D. B. Sumnaya. Adaptive role of low intensity laser therapy in acute craniocerebral and craniofacial injury / D. B. Sumnaya, A. I. Kosel, P. K. Popov et al. // Proceedings of Chelyabinsk scientific centre - 2004 -Special edition 25. - p. 96-99.
 32. M. A. Sycheva. Variants of progression of adaptation syndrome in acute cerebrovascular accident. / M. A. Sycheva, N. Ye. Ivanova, A. N. Kondratiyev et al. // Readings from Polenov: Proceedings of M. A. Sycheva. Non-specific syndromes in patients with severe cerebral injury at neuroresuscitation stage / S. V. Astrakov, M. A. Sycheva, N. Ye. Ivanova et al. // Multifield hospital: problems and solutions: Proceedings of the II All-Russia scient. pract. conf. - Leninsk-Kuznetskiy, 2006 - p. 69-70.
 33. S. V. Tsarenko. Neurocritical care medicine. Intensive therapy of traumatic brain injuries / S. V. Tsarenko. - M.: Medicine, 2006 -352 p.
 34. Bullock, R. Guidelines for the Management of Severe Head Injury / R. Bullock [et al.] // J. neurotrauma. – 1996 – No.13. – p. 639–734.
 35. Chalmers, I. Perindopril protection against recurrent stroke study (PROGRESS): interpretation and implementation / I. Chalmers, S. MacMahon // Hypertens. – 2003. – Vol. 21, No.5. – P. 9-14.
 36. Eames, P. Outcome of intensive rehabilitation after severe brain injury: a long-term follow-up study / P. Eames, G. Cotterill, T.A. Kneale et al. // Brain injury. – 1996 – Vol. 10, No.9. – P. 631 – 650.
 37. Endres, M. Increased postischemic brain injury in mice deficient in uracil-DNA glycosylase / M. Endres, D. Biniszkiwicz, P. Mergenthaler et al. // J. clin. invest. – 2004 – Vol. 113. – P. 1711-1721.
 38. Walter, K. Rehabilitation bei posttraumatischer Hirnshädigung // Nervearzt. – 2003 -Vol. 35. – P. 4.

ТҮЙІНДЕМЕ

Мақалада ауыр бассүйек-ми жарақатынан кейінгі кезеңдегі ағзаның бейімделу-компенсаторлық реакцияларының негізгі сұрақтары талқыланды. Ауыр бассүйек-ми жарақатын алған сырқаттарда вегетативтікжүйе тонусымен бұзылған неврологиялық қызметтердің қалпына келуі динамикасы арасындағы байланыстың талдауы жасалды. Толқын жиілігі 540 ± 20 нм аралығындағы қысқажолақтық жарық-диодпен сәулелендірудің ауыр бассүйек-ми жарақатын алған сырқаттардың жүйелі қалыптастыру

емінде қолдану тәжірибесі сипатталған. Сырқаттардың негізгі және бақылау тобы арасындағы емдеу нәтижелері салыстырылды. Негізгі топ сырқаттарында бақылау тобы сырқаттарымен салыстырғанда нейровегетативтік жағдайының қалпына келуі айқынырақ жүрді.

Негізгі сөздер: ауыр бассүйек-ми жарақаты, ерте оңалту, фотохромотерапия, өмір сапасы, бассүйек-ми жарақатының нәтижелері.

РЕЗЮМЕ

Освещаются основные вопросы адаптационно-компенсаторных реакций организма при тяжелой черепно-мозговой травме. Проведен анализ зависимости между изменениями вегетативного тонуса и динамикой восстановления нарушенных неврологических функций у пациентов в остром периоде тяжелой ЧМТ. Представлен опыт применения фотохромотерапии с помощью узкополосного светодиодного излучения с длиной волны 540 ± 20 нм в комплексном восстановительном лечении больных в остром пе-

риоде тяжелой черепно-мозговой травмы. Проведен анализ исходов черепно-мозговой травмы у больных основной и контрольной групп. У пациентов основной группы в сравнении с контрольной отмечается более выраженная динамика восстановления нейровегетативного статуса.

Ключевые слова: тяжелая черепно-мозговая травма, ранняя реабилитация, фотохромотерапия, качество жизни, исходы черепно-мозговой травмы

К 100-ЛЕТИЮ ЕВГЕНИИ АНДРЕЕВНЫ АЗАРОВОЙ

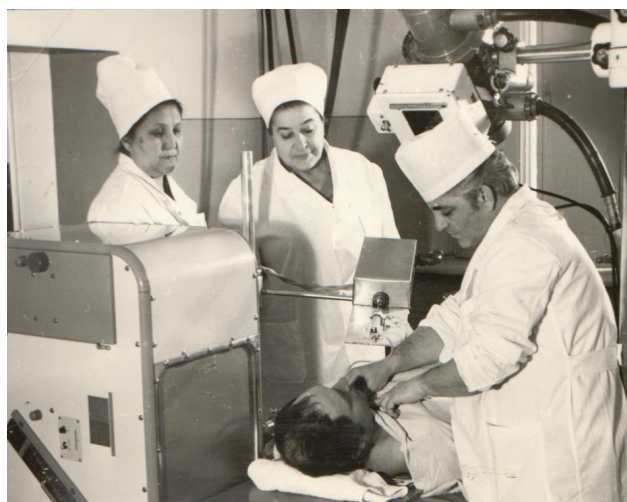

Е.А. Азарова
(1913 – 1996 гг.)

14 декабря 2013 года исполнилось 100 лет со дня рождения видного деятеля казахстанской медицины, основоположника нейрохирургии в республике Евгении Андреевны Азаровой. Она родилась в селе Обаянь Курской области. Закончив Курский медицинский институт, с началом Великой Отечественной войны, она переехала в город Алма-Ату и работала врачом-ординатором в эвакогоспитале. Практическую работу она сочетала с научно-преподавательской деятельностью на кафедре госпитальной хирургии АГМИ. Как и многие врачи военного времени, Евгения Андреевна, в первую очередь, занималась проблемами общей хирургии и травматологии. В то время остро стояла проблема лечения пострадавших с ранениями в голову и позвоночник, а также с повреждениями периферической нервной системы. 600-коечный госпиталь был организован на базе городской больницы. В числе других отделений хирургического профиля, впервые в Казахстане, было создано нейрохирургическое отделение. Это отделение возглавила Е.А. Азарова. Работая под руководством видного организатора здравоохранения и первого заведующего кафедрой госпитальной хирургии профессора Виктора Васильевича Зикеева, Евгения Андреевна, совместно с ним, оказывала нейрохирургическую помощь раненым и больным. Практическую работу она успешно сочетала с научной деятельностью. Ею разрабатывались следующие вопросы: «Течение огнестрельных ранений черепа, их периодизация. (В.В. Зикеев, Е.А. Азарова, И.Г. Калиничева)», «Классификация и хирургическое лечение поздних инфекционных осложнений ранений черепа и мозга. (Е.А. Азарова, И.Г. Калиничева)». Внедренные Е.А.

Азаровой методы одномоментного удаления поздних абсцессов мозга по разработанной кафедрой методике, обработки огнестрельных ранений головного мозга и периферических нервов, позволили значительно уменьшить летальность и риск развития осложнений, позволили вернуть в строй до 70% раненых, снизить летальность до 4-5 %. В г. Москве ею была защищена кандидатская диссертация, и, когда в 1959 году на кафедре хирургии АГМИ открылся курс нейрохирургии, Евгения Андреевна возглавила его, что и связало ее дальнейшую судьбу с нейрохирургией.

В 1964 году в Алматинском Государственном институте для усовершенствования врачей была организована кафедра нейрохирургии, где, под руководством Е.А. Азаровой, нейрохирургия стала преподаваться как отдельный предмет. На базе кафедры проходили специализацию и усовершенствование врачи из республик Советского Союза. За годы работы руководителем нейрохирургической службы республики она успешно развивала сотрудничество с кафедрами и нейрохирургическими клиниками Москвы, Ленинграда, Киева, Ташкента, Фрунзе, Минска и др. К 1974 году в г. Алма-Ате было организовано три нейрохирургических отделения, в последующем, по ее инициативе, нейрохирургические отделения были открыты во всех областных центрах страны. В 1973 году в Алма-Ате впервые была проведена конференция нейрохирургов Казахстана и республик Средней Азии под патронажем Министерства здравоохранения Казахской ССР. Признанием казахстанской нейрохирургии было то, что в конференции приняли участие ведущие нейрохирурги Советского Союза – Бабчин И.С., Хилько В.А., Коновалов А.Н., Кандель Э.И., Злотник Э.И., Кариев М.Х., Ромоданов А.П., Бабиченко Е.И. и др.



*А.А. Беремжанова, Е.А. Азарова и В.Е. Эйгинсон
при проведении каротидной ангиографии*

В работе Евгению Андреевну отличали такие черты, как высокая требовательность к себе и сотрудникам, неиссякаемая энергия, умение превратить обычный клинический обход в наглядный урок

клинического мышления. Примером ее отзывчивости и желания помочь могут служить многочисленные воспоминания современников, в которых ночные вызовы в сложных ситуациях воспринимались ею как необходимый атрибут в работе. Звонкий бодрый голос Евгении Андреевны в три часа ночи создавал ощущение, что она как будто ждала этого звонка и, приезжая, она брала всю ответственность на себя и решала любую проблему. До самого выхода на пенсию (1978 г.) она активно участвовала не только в преподавательской работе, подготовив не одно поколение практических нейрохирургов, но и сама проводила сложнейшие операции. В течение многих лет



Е.А. Азарова открывает конференцию нейрохирургов Средней Азии и Казахстана (1973 г.)

Евгения Андреевна была консультантом крупнейших клиник г. Алма-Аты, республики, лично участвовала



Е.А. Азарова в кругу ведущих нейрохирургов Советского Союза. В центре директор НИИ нейрохирургии им. Н.Н. Бурденко А.И. Арутюнов.

и курировала областные нейрохирургические отделения, являлась примером в работе и общественной жизни. Ее заслуги отмечены государственными наградами, благодарностью учеников и тысяч вылеченных больных. В числе ее учеников были Мейман Кожекович Кожеков, Вадим Евгеньевич Эйгинсон, Малик Абдошевич Исаков, Темирхан Калиевич Муханов, Кенжекей Шураевна Шураева и многие другие известные в республике нейрохирурги.

Мы всегда будем помнить Евгению Андреевну Азарову как родоначальника казахстанской нейрохирургии, нашего учителя, воспитавшего целое поколение маститых нейрохирургов, как доброго, отзывчивого человека.

Кафедра нейрохирургии КазМУНО

НОВОСТИ НАУКИ

В США раковую больную излечили вирусом кори

Беспрецедентный случай произошел в одной из больниц американского города Рочестер, штат Миннесота. Врачам удалось излечить от рака 50-летнюю Стейси Эрхолц, вколов ей огромную дозу специально модифицированного вируса кори. Ее хватило бы на прививки для 10 миллионов человек, сообщает Vesti.Ru со ссылкой на Washington Post.

Жительница Миннесоты страдала от острой миеломы (то есть лейкоза, который локализуется преимущественно в костном мозге). Женщине не помогали ни традиционные методы лечения, ни целых две пересадки стволовых клеток. Метастазы распространились по всему ее телу. На голове у Стейси Эрхолц образовалась опухоль, которая давила ей на мозг. Отчаявшись, врачи из клиники Майо предложили пациентке радикальный метод лечения.

С согласия больной, врачи вкололи ей звериную дозу вируса кори. Через несколько минут после инъекции у Стейси Эрхолц сильно заболела голова. Через два часа у нее поднялась температура до 40,5 градуса, пациентку начало знобить и тошнить.

Впрочем, вскоре после этого кризис пошел на спад. По словам Эрхолц, спустя три дня она заметила, как опухоль у нее на голове уменьшилась. Через несколько недель она полностью исчезла, а вслед за ней и все остальные. Женщина, которая еще недавно была признана безнадежно больной, полностью излечилась.

Впрочем, вирус кори не оказался универсальным средством от рака. Испытания данной вакцины проводились на двух людях, и во втором случае оказались гораздо менее успешными. Медики говорят, что необходимо провести дополнительные исследования.

Ученые научились изымать из организма гены болезни

Пока что изъять генетическое заболевание удалось лишь в лабораторных условиях, но ученые не сдаются.

Как пишет Inopressa со ссылкой на The Independent, генетическое заболевание было впервые излечено у взрослых животных с помощью революционной технологии по редактированию генома, способной привносить малейшие изменения в обширную базу данных молекул ДНК с ювелирной точностью.

С помощью уникальной разработки ученые излечили взрослых лабораторных мышей от наследственного заболевания печени. Сделали они

это, изменив всего одну «букву» генетического кода, мутировавшую в жизненно важном гене, задействованном в метаболизме печени.

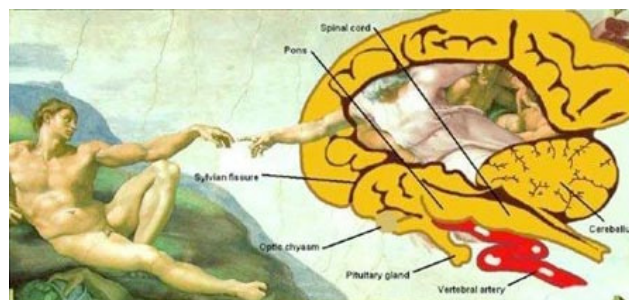
Специалисты обнаружили и исправили единственную мутировавшую пару нуклеотидов в гене печени, известном как LAN. У людей подобная мутация ведет к патологическому накоплению аминокислоты тирозин. Развивающееся в результате заболевание требует лечения медикаментами и специальной диеты. Впрочем, если дальнейшие эксперименты приведут к такому же стойкому позитивному результату, лечение и профилактика этой серьезной болезни в будущем может значительно упроститься.

Источник: news.online.ua

«Сотворение Адама»: божественное происхождение разума.

«Сотворение Адама» кисти Микеланджело выдержала испытание временем не только как самая знаменитая фреска Сикстинской капеллы, но и как один из самых знаковых образов в истории человечества.

Микеланджело признан одним из величайших художников и скульпторов эпохи итальянского Возрождения, однако не так широко известно, что он тщательно изучал анатомию и в возрасте 17-ти лет расчленил трупы, выкопанные на церковном кладбище.



Американские эксперты по нейроанатомии считают, что Микеланджело действительно использовал некоторые анатомические познания при работе над фресками Сикстинской капеллы.

Хотя некоторые могут счесть это совпадением, специалисты предполагают, что написать подобное на картине Микеланджело вряд ли мог случайно: на фреске можно увидеть даже очертания таких сложных частей мозга, как мозжечок, зрительный нерв и гипофиз. Что касается зеленого шарфа, развивающегося по ветру, то он в точности повторяет форму позвоночной артерии. А в самой фигуре Адама, протягивающего руку Богу, можно разглядеть очертания варолиева моста и позвоночника.

Источник: www.publy.ru

Информация для авторов

При направлении статьи в редакцию необходимо соблюдать следующие правила:

- ❖ **Индекс УДК:** Индекс УДК помещают отдельной строкой слева.
- ❖ **Сведения об авторах помещают перед заглавием статьи:**
Имя автора (инициалы и фамилия);
Ученое звание, ученая степень;
Должность или профессию;
Место работы (наименование учреждения или организации, населенного пункта);
Наименование страны (для иностранных авторов).
- ❖ **Заглавие публикуемого материала:** Не допускается включать в заглавие публикуемого материала название раздела, подраздела, цикла, где он публикуется.
- ❖ **Подзаголовочные данные:** Сведения о типе публикуемого материала, в том числе формулировки «Обзор литературы», «Обзор...» в обзорных публикациях, помещают после заглавия публикуемого материала
- ❖ **Резюме:** Резюме приводят на языке текста публикуемого материала и помещают перед текстом, после заглавия и подзаголовочных данных.
Для оригинальных статей резюме должно включать следующие краткие разделы: введение, методы исследования, результаты и заключение.
К каждой статье прилагается резюме на казахском, русском и английском языках. Резюме на русском языке (если статья на русском) помещается перед текстом, а на казахском и английском - в конце текста статьи. Соответственно резюме на казахском помещается в начале статьи на казахском, а на русском и английском - в конце текста статьи.
Каждое резюме должно содержать ключевые слова (от 3 до 6 слов). Текст Резюме должен быть максимально информативным и отражать, прежде всего, основные результаты вашей работы. Оптимальный объем Резюме – от 2/3 до 1 страницы. Приступая к написанию Резюме, помните, что для большого круга читателей все знакомство с вашей статьей ограничится прочтением ее названия и Резюме. Поэтому относитесь к Резюме как к чрезвычайно важной и ответственной работе. Обращайте особое внимание на квалифицированный перевод резюме на английский язык.
- ❖ **Ключевые слова:** Ключевые слова, помещают отдельной строкой непосредственно после заглавия, перед текстом публикуемого материала.
- ❖ **Текст:** Оригинальная статья должна состоять из введения, характеристики собственного материала и методов исследования, результатов и их обсуждения, заключения или выводов.
- ❖ **Пристатейные библиографические списки:** В заглавии пристатейного библиографического списка используют название «Список литературы». Список помещают после текста публикуемого материала. Все ссылки в списке последовательно нумеруются и располагаются по порядку упоминания в тексте. Библиографические ссылки в тексте статьи даются в квадратных скобках с номерами в соответствии со списком литературы. Список литературы оформить согласно ГОСТу 7.1–2003.
- ❖ **Оформление:** Статья должна быть напечатана шрифтом TimesNewRoman, размером 12, через 1,5 интервал. Формат файла –MicrosoftWord (расширение *.doc).
- ❖ **Объем статей:** Объем оригинальных статей и лекций, включая таблицы, рисунки, список литературы и резюме не должен превышать 10 стр., обзорных статей – 15 стр. Отдельные сообщения и заметки не должны превышать 5 стр.
- ❖ **Контактная информация:** Статья должна включать информацию об авторах, с которым редколлегия может вести переписку, их телефоны, адреса с почтовым индексом, электронные адреса.
- ❖ **Сокращения в статье:** Статья должна быть тщательно выверена автором. Сокращение слов, имен, названий (кроме общепринятых сокращений мер, физических, химических и математических величин и терминов) не допускается. Сокращения слов, терминов расшифровываются при первом упоминании в тексте. В резюме могут быть только общепринятые сокращения.
- ❖ **Требования к рисункам:** Все рисунки, используемые в статье, должны быть пронумерованы и подписаны. В тексте должно быть упоминание о каждом рисунке. Формат файла рисунка – TIFF (расширение *.tif). Программы, в которых выполнен рисунок – CorelDRAW 7,8 и 9, FreeHand 8 и 9. Режим – bitmap (битовая карта – черно-белое изображение без полутонов). Разрешение – 600 dpi (для черно-белых и штриховых рисунков), не менее 300 dpi (для цветных изображений, фотографий и рисунков с серыми элементами).
- ❖ Направление в редакцию работ, опубликованных в других изданиях или посланных в другие редакции, не допускается.
- ❖ Редакция оставляет за собой право не публиковать, не рецензировать и не возвращать авторам статьи, оформленные с нарушением вышеназванных правил. Всю ответственность за приведенные в статьях дозы лекарств, формулы, цифровые показатели несут авторы публикаций. Редакция также оставляет за собой право сокращать и редактировать статьи и иллюстративный материал. Все статьи рецензируются.

Статьи следует направлять по адресу:

010000, г. Астана, Левый берег реки Ишим, пр-т. Туран 34/1,
Национальный центр нейрохирургии, Редакция журнала
«Нейрохирургия и неврология Казахстана»,
Тел/факс: (7172) 51-15-94 (1326), моб. +7 701 359 49 72, +7 775 909 08 98
e-mail: nsnkkz@gmail.com

Для заметок

A series of horizontal dotted lines for taking notes.

Для заметок

A series of horizontal dotted lines for taking notes.