

Қазақстан Республикасы
Денсаулық сақтау және әлеуметтік даму министрлігі
Травматология және ортопедия ғылыми - зерттеу институты

ТРАВМАТОЛОГИЯ ЖӘНЕ ОРТОПЕДИЯ

ҒЫЛЫМИ-ТӘЖІРИБЕЛІК ЖУРНАЛ

3-4 (29-30)/2014



ҚАЗАҚСТАН РЕСПУБЛИКАСЫНЫҢ ТРАВМАТОЛОГ-ОРТОПЕДТЕРІНІҢ
II СЪЕЗІНІҢ МАТЕРИАЛДАРЫ
2-3 қазан 2014 ж., Астана қ.

МАТЕРИАЛЫ II СЪЕЗДА ТРАВМАТОЛОГОВ-ОРТОПЕДОВ РЕСПУБЛИКИ КАЗАХСТАН
2-3 октября 2014 г., г.Астана

Собственник: научно-исследовательский институт травматологии и ортопедии.
Журнал зарегистрирован в Министерстве культуры и информации РК
19.11.2012 г.

Свидетельство о постановке на учет средства массовой информации №13155-Ж.

АСТАНА

ТРАВМАТОЛОГИЯ ЖӘНЕ ОРТОПЕДИЯ

НАУЧНО-ПРАКТИЧЕСКИЙ ЖУРНАЛ

Главный редактор Н.Д. Батпенев

РЕДАКЦИОННАЯ КОЛЛЕГИЯ

Абдрахманов А.Ж. (зам. главного редактора)
Оспанов К.Т. (отв. секретарь)
Абильмажинов М.Т.
Абишева С.Т.
Анашев Т.С.
Баймагамбетов Ш.А.
Белокобылов А.А.
Джаксыбекова Г.К.
Жунусов Е.Т.
Конкаев А.К.
Мухаметжанов Х.М.
Орловский Н.Б.
Рахимов С.К.
Раймагамбетов Е.К.
Хамзабаев Ж.Х.

РЕДАКЦИОННЫЙ СОВЕТ

Азизов М.Ж. (Ташкент)
Абдуразаков У.А. (Алматы)
Байгенжин А.К. (Астана)
Губин А.В. (Курган)
Джумабеков С.А. (Бишкек)
Жумадилов Ж.Ш. (Астана)
Искаков Е.С. (Астана)
Лазарев А.Ф. (Москва)
Миронов С.П. (Москва)
Садовой М.А. (Новосибирск)
Тайгулов Е.А. (Астана)
Тихилов Р.М. (Санкт-Петербург)
Шайдаров М.З. (Астана)
Zeichen J. (Германия)

Технические редакторы: Щербакова Е.В., Ертаева К.Б.
Дизайн, компьютерная верстка: ТОО «Дэме»

Адрес редакции: 010000, г. Астана, пр. Абылай хана, 15 а,
РГП на ПХВ «НИИ травматологии и ортопедии» МЗСР РК,
Телефоны: (7172) 54 77 17; 54 75 32, факс: 54 77 30, 54 75 32
E-mail: niitokz@mail.ru, ntoniito@rambler.ru, ospanov.niito@mail.ru



Құрметті әріптестер!

Сіздерді Қазақстан Республикасы Денсаулық сақтау және әлеуметтік даму министрлігінің атынан және өз атымнан, осы форумның салтанатты ашылуымен құттықтауға рұқсат етіңіздер.

Елбасымыз Нұрсұлтан Әбішұлы Назарбаев әлеуметтік жаңғырту мәселелеріне, Қазақстан азаматтарының әл-ауқатының жақсаруына ерекше назар аударатыны бәріңізге белгілі. Елбасының Жарлығымен бекітілген денсаулық сақтау ісін дамыту жөніндегі 2011-2015 жылдарға арналған «Саламатты Қазақстан» Мемлекеттік бағдарламасының аясында бүгінгі күні іске асырылып отырған қайта құру денсаулық сақтау жүйесінің тиімділігін арттыруға, халықты сапалы да нақты медициналық көмекпен қамтамасыз етуге бағытталған.

Қазіргі таңда жарақаттанушылық аурушандықтың, еңбекке уақытша жарамсыздықтың, мүгедектік пен өлім-жітімнің негізгі себебі ретінде ерекше өткір де өзекті медициналық-әлеуметтік мәселе болып отыр. Сондықтан республикамызда медицинаның осы саласын, яғни жарақаттанушылық салдарын тиімді емдеуге және қазақстандықтардың денсаулығын қорғауға қабілетті осы бағытын дамытуға баса назар аудару қажет.

Бұл міндет он үш жылдан бері Қазақстан Республикасы Денсаулық сақтау министрлігінің Травматология және ортопедия ғылыми-зерттеу институтына жүктеліп келеді. Травматология және ортопедия ғылыми-зерттеу институты – тірек-қозғалыс аппаратының аурулары мен жарақаттарын диагностикалау және емдеу бойынша озық технологияларды енгізумен, әзірлеумен және жетілдірумен айналысатын Қазақстандағы бірден-бір бірегей ғылыми-әдістемелік, ғылыми-практикалық орталық болып табылады. Институттың клиникалық бөлімдері халыққа травматология, ортопедия, микрохирургия, нейрохирургия, термиялық жарақат және артрология бағыттары бойынша жоғары мамандандырылған медициналық көмек көрсетеді. Институт ұжымында әжептәуір ғылыми және кәсіби әлеуетке ие білікті ғылыми және медициналық қызметкерлер еңбек етеді.

Аталған форумның медициналық ғылым мен практикалық денсаулық ісі үшін өте пайдалы өтетініне, отандық травматология және ортопедияның одан әрі дамуына игі ықпал ететініне сенемін. Травматология және ортопедия ғылыми-зерттеу институты (ТОФЗИ) ұжым қызмет еткен жылдары Қазақстандағы, сондай-ақ Американдық хирург-ортопедтер, SICOT, EFORT қоғамдарына мүше бола отып, Қазақстан шекарасынан тыс аймақтарда да медициналық бірлестіктердің ризалығы мен жоғары бағасына ие болды, Германия, Ресей, АҚШ, Австрия, Бельгия, Польша, Украина, Белоруссия тәрізді елдердің ғылыми клиникаларымен тығыз байланыс орнатты.

Осы форумға қатысушылар мен қонақтарға ұлт денсаулығын сақтау жолында табысты еңбек пен озық тәжірибені ұштастыра отырып, ғылыми жетістіктер мен нәтижелі тәжірибе алмасу тілеймін!

**Қазақстан Республикасының
Денсаулық сақтау және
әлеуметтік даму министрі**

Т. Дүйсенова

Уважаемые коллеги!

Позвольте мне от имени Министерства здравоохранения и социального развития Республики Казахстан и от себя лично поприветствовать Вас и поздравить с открытием данного форума.

Глава государства Нурсултан Абишевич Назарбаев во всех своих выступлениях уделяет особое внимание вопросам социальной модернизации и росту благосостояния граждан Казахстана. Преобразования, осуществляемые в рамках Государственной программы развития здравоохранения «Саламаты Қазақстан» на 2011-2015 годы, утвержденной Указом Президента, направлены, прежде всего, на повышение эффективности услуг сферы здравоохранения.

В настоящее время травматизм относится к важнейшим медико-социальным проблемам нашего государства, являясь одной из основных причин заболеваемости и смертности в нашей стране. Именно поэтому так важно уделять внимание развитию этого направления медицины, способного эффективно справляться с последствиями травм и дальнейшим укреплением здоровья казахстанцев.

Эта миссия возложена на Научно-исследовательский институт травматологии и ортопедии Министерства здравоохранения и социального развития Республики Казахстан на протяжении практически тринадцати лет. НИИ травматологии и ортопедии – единственный в Казахстане научно-методический и научно-практический центр, занимающийся внедрением, разработкой и совершенствованием последних передовых технологий диагностики и лечения заболеваний и повреждений опорно-двигательного аппарата. Институт оказывает высокоспециализированную медицинскую помощь по таким направлениям как травматология, ортопедия, микрохирургия, нейротравма, термическая травма и артрология. На сегодняшний день коллектив института составляют высококвалифицированные работники, обладающие значительным научным и профессиональным потенциалом.

Я надеюсь, что это мероприятие станет полезным событием в развитии медицинской науки и практического здравоохранения, а также послужит стимулом к дальнейшему развитию отечественной травматологии и ортопедии. Ведь за годы своей деятельности институт смог добиться признания медицинского сообщества не только в Казахстане, но и за его пределами, став членом Американского общества хирургов-ортопедов, SICOT, EFORT, наладив тесные связи с научными клиниками Германии, России, США, Австрии, Бельгии, Польши, Украины, Белоруссии.

Желаю всем участникам и гостям данного форума высокоэффективной работы и продуктивного обмена опытом, научными достижениями и идеями на благо сохранения здоровья нации!

**Министр здравоохранения и
социального развития РК**

Т. Дүйсенова



Уважаемые коллеги, дорогие друзья!

Позвольте мне от имени Научно-исследовательского института травматологии и ортопедии Министерства здравоохранения и социального развития Республики Казахстан, Казахстанской ассоциации травматологов-ортопедов и от себя лично приветствовать участников и гостей II съезда травматологов-ортопедов Республики Казахстан.

Сегодня НИИТО Республики Казахстан продолжает решать насущные проблемы травматологии и ортопедии в выполнении ответственных задач, поставленных государством перед институтом в целях достижения качественно нового уровня развития отечественной травматологии и ортопедии.

С целью дальнейшего совершенствования диагностики и лечения заболеваний и повреждений опорно-двигательного аппарата, снижения бремени травматизма, НИИТО проводит активную организационно-методическую, научную и кураторскую работу по внедрению инновационных технологий в регионах Казахстана, обучению специалистов высокотехнологичным методам диагностики и лечения травматолого-ортопедических больных.

Результатом эффективного пути в достижении качества состояния травматолого-ортопедической службы и модернизации медицины в целом было создание Казахстанской ассоциации травматологов-ортопедов с филиалами в 9 областях республики.

Мы с Вами являемся свидетелями того, что благодаря научно-техническому прогрессу, травматология и ортопедия достигла значительных успехов. В медицинскую практику активно внедряются новые, более совершенные методы диагностики и лечения в травматологии и ортопедии, костной патологии и реабилитации, основанные на развитии и внедрении инновационных технологий в медицине.

Из года в год улучшается материально-техническая база травматолого-ортопедической службы, вводятся в строй крупные медицинские центры, оснащенные самым современным оборудованием.

Широкий спектр тем научной программы, высокий статус данного съезда с участием в его работе лекторов с мировой репутацией, представителей крупных международных травматолого-ортопедических организаций послужит хорошей школой для специалистов системы здравоохранения наших стран, будет способствовать дальнейшему развитию международного партнерства.

Позвольте поздравить всех участников с открытием съезда и пожелать плодотворной работы, выработки конструктивных предложений по обсуждаемым вопросам, творческих успехов, процветания и благополучия!

**С уважением и наилучшими пожеланиями,
директор НИИ травматологии и ортопедии МЗСР РК,
д.м.н., профессор, член-корр. АМН РК, заслуженный
деятель РК, главный внештатный травматолог-ортопед
МЗСР РК, президент Казахстанской Ассоциации
травматологов-ортопедов**

Н.Д. Батпенев

СОВРЕМЕННЫЕ АСПЕКТЫ ПРОФИЛАКТИКИ ТРАВМАТИЗМА И ОРГАНИЗАЦИИ ОРТОПЕДО-ТРАВМАТОЛОГИЧЕСКОЙ ПОМОЩИ

УДК 616-001+617.3(574)

ОЦЕНКА СОСТОЯНИЯ ТРАВМАТОЛОГО-ОРТОПЕДИЧЕСКОЙ ПОМОЩИ НАСЕЛЕНИЮ РЕСПУБЛИКИ КАЗАХСТАН ПО ИТОГАМ 2013 ГОДА

Н.Д. БАТПЕНОВ, Г.К. ДЖАКСЫБЕКОВА, Г.Н. БЕРМАГАМБЕТОВА,
А.С. СЕМБИНОВА, А.К. КЕНЖЕБЕК, Л.З. БЕКЕЖАНОВА

Научно-исследовательский институт травматологии и ортопедии, Астана

В статье представлены статистические материалы и основные показатели травматолого-ортопедической помощи населению Республики Казахстан за 2013 год, использованы данные административного учета о деятельности медицинских организаций республики, показатели здоровья населения и данные Агентства Республики Казахстан по статистике.

Ключевые слова: организация травматолого-ортопедической помощи, статистический учет, травматизм, структура и ресурсы травматолого-ортопедической службы.

Травматолого-ортопедическую помощь населению республики оказывают в РГП на ПХВ «Научно-исследовательский институт травматологии и ортопедии МЗ РК», в 105 травматолого - ортопедических и ожоговых отделениях многопрофильных стационаров, 242 травматологических кабинетах амбулаторно-поликлинических организаций и 57 травматологических пунктах медицинских организаций регионов, а также на травматологических койках, выделенных в составе хирургических отделений городских, центральных районных и районных больниц.

Число отделений травматологического профиля за отчетный период увеличилось с 94 до 105, в том числе для детей – с 19 до 26. Увеличение произошло за счет открытия отделений травматологического профиля в Акмолинской, Атырауской, Костанайской, Жамбылской, Западно-Казахстанской областях и г. Астана и Алматы.

Коечный фонд травматолого-ортопедической службы республики на конец 2013 года составил 3464 койки, из них 731 - койки для детей. Кроме того, по республике развернуты 481 койки для восстановительного лечения и медицинской реабилитации травматологических и ортопедических больных.

Общая численность коек травматологического профиля за отчетный период увеличилась на 41 за счет увеличения коечного фонда в Атырауской, Кызылординской, Юж-

но-Казахстанской областях и г.Астана. Вместе с тем, отмечается уменьшение численности профильных коек в Алматинской, Восточно-Казахстанской, Жамбылской, Карагандинской областях и г.Алматы, а в 9 областях не выделены ортопедические койки для взрослых, в 4 областях - для детей.

Показатель обеспеченности населения РК койками травматологического профиля остался на уровне прошлого года и составил 2,0 на 10 тысяч населения. Данный показатель выше республиканского в городах Астана (5,9) и Алматы (2,3), в Павлодарской (2,8), Карагандинской (2,7), Костанайской (2,4) и Восточно-Казахстанской (2,3) областях.

Обеспеченность койками ниже республиканского уровня отмечается в Кызылординской (0,8), Мангистауской (1,2), Актюбинской (1,3), Западно-Казахстанской (1,4), Южно-Казахстанской (1,4), Алматинской (1,6) и Жамбылской (1,6) областях.

За отчетный период отмечается значительное снижение занятости койки - с 338,1 в 2012 году до 307,1 в 2013 году; оборота койки - с 27,9 до 26,9, в основном за счет простаивающих травматологических и ожоговых коек во всех регионах, кроме Северо-Казахстанской (357,7) и Актюбинской (340,6) областей. Низкий уровень занятости койки наблюдается в Атырауской (223,3), Карагандинской (279,9), Жамбылской (294,4), Мангистауской (294,1), Алматинской (295,8) областях. Вместе с тем,

в целом по республике отмечается положительная динамика в сторону уменьшения длительности пребывания больного на койке - с 12,1 в 2012 году до 11,4 дней в 2013 году.

За 2013 год на койках травматолога - ортопедического профиля было пролечено 94448 больных (97449 – в 2012 году); кроме того, 18587 больных пролечено на койках дневных стационаров (в 2012 году – 16923). Снижение числа больных, пролеченных в круглосуточных стационарах на 3001 человек обусловлено расширением стационарозамещающей помощи населению республики, а также снижением показателей занятости и оборота койки.

Занятость коек травматологического профиля для взрослых в 2013 году снизилась до 306,7 против 340,8 дней в 2012 году; оборот койки составил 26,3 против 28,0 раз в 2012 году. Низкий уровень занятости койки наблюдается в Атырауской (187,5), Карагандинской (277,6), Жамбылской (267,8), Мангистауской (298,3) областях.

Занятость койки травматологического профиля для детей в 2013 году снизилась до 311,4 против 335,6 в 2012 году. Низкий уровень занятости койки наблюдается в Алматинской (232,1), Северо-Казахстанской (270,7), Костанайской (270,9), Южно-Казахстанской (280,9), Мангистауской (282,8), Акмолинской (288,8), Карагандинской (293,9), Атырауской (301,9) областях. В коечном фонде Кызылординской области не выделены койки травматологического профиля для детей.

За отчетный год число больных, получивших стационарозамещающую помощь, увеличилось на 1664 человек (2012 год – 16923); кроме того, на 491 койках для восстановительного лечения и ранней медицинской реабилитации травматологических больных пролечено 7929 человек (2012 год – 7667), при этом занятость койки данного профиля составила 186 дней в году, что ниже нормы в 2 раза. Низкая занятость реабилитационных коек отмечается во всех регионах республики.

За 2013 год на костно-мышечной системе было проведено 72175 операций (в 2012 году - 67439); частота послеоперационных осложнений к общему числу проведенных операций составила 0,1 %; послеоперационная летальность осталась на уровне прошлого года - 0,5%.

Показатель хирургической активности за последний год увеличился почти на 10% и составил 76,4% против 69,2% в 2012 году.

В 2013 году по республике по разделу «Травматология и ортопедия» проведено 13371 технологии ВСМП (в 2011 году – 6288, в 2012 году - 12023). От общего количества операции по ВСМП за 2013 год 24,7% составляет эндопротезирование тазобедренного сустава, 10,8% – эндопротезирование коленного сустава, 44,3% – технологии БИОС, 20,3% – артроскопические операции. Вследствие расширения трансферта высоких технологии в регионы, в Алматинской, Кызылординской, Атырауской, Южно-Казахстанской, Актюбинской, Мангистауской и Карагандинской областях объем ВСМП за период 2011-2013 годы увеличился от 3 до 10 раз.

Число операций по эндопротезированию крупных суставов за последние 3 года увеличилось в 1,8 раза, в том числе полная замена тазобедренного сустава в 1,5 раза, коленного сустава в 2,7 раза.

Большая часть технологии ВСМП по разделу «Травматология и ортопедия» осуществляются преимущественно в НИИТО - 22%, в ОЦТО им. Макажанова Карагандинской области - 15%, в больнице № 4 г.Алматы – 10%, при этом из общего количества выполненных в г.Астана технологии ВСМП 66% проведено в НИИТО.

Количество травматологических и ортопедических кабинетов в медицинских организациях 242 (2012 год – 237), вновь открыты кабинеты в Костанайской, Павлодарской областях и г. Алматы; травматологических пунктов - 57 (2012 год - 52) дополнительно открыты в Павлодарской, Южно-Казахстанской, Восточно-Казахстанской областях и г. Астане.

Общее число посещений в травматологические пункты возросло на 100613 посещений и составило 982953 (2012 год - 882340); 1791479 посещений сделано в травматологические кабинеты амбулаторно-поликлинических организаций, из них по поводу заболеваний – 1474070 (82%), профилактических осмотров, включая скрининговые осмотры – 317409 (18%).

В 2013 году число врачей травматологов – ортопедов по республике составило 1012 против 944 в 2012 году. Показатель обеспеченности кадрами остался на уровне 2012 года - 0,6 на 10 тыс. населения, ниже республиканского уровня данный показатель в Западно-Казахстанской, Костанайской, Алматинской, Акмолинской, Атырауской, Мангистауской, Северо-Казахстанской, Южно-

Казахстанской, Актюбинской, Жамбылской и Кызылординской областях (0,3 - 0,5 на 10 тыс. населения). В городах Астана и Алматы данный показатель превышает республиканский уровень в 2 - 3 раза.

Доля врачей травматологов и ортопедов, имеющих квалификационные категорий, составила 56,4 %, что значительно превышает соотношение общего числа врачей всех специальностей к числу врачей, имеющих квалификационные категорий (46,4%).

Укомплектованность врачами травматологами-ортопедами составила: взрослыми - 94,8, детскими – 91,8. Низкие показатели в Западно-Казахстанской (80,0 - взрослыми и 64,3 – детскими), Мангыстауской (87,5- взрослыми и 47,2 - детскими), Южно-Казахстанской областях (89,9 - взрослыми и 78,9 - детскими) и г. Астана (89,9 - взрослыми и 78,9 – детскими).

Коэффициент совместительства врачей травматологов-ортопедов - 1 взрослых - ,41; детских – 1,55. Данный показатель значительно превышает республиканский уровень в Атырауской (2,21), Восточно-Казахстанской (2,0), Мангыстауской (2,13), Актюбинской областях (1,92).

В 2013 году число несчастных случаев, травм и отравлений в абсолютных цифрах составило 609061 (в 2012 году – 618054), показатель на 100 тысяч населения - 3575,3 (в 2012 году - 3691,1).

Наибольшее число несчастных случаев, травм и отравлении в расчете на 100 тысяч населения зарегистрировано в Павлодарской (5552,9), Карагандинской (5608,2), Акмолинской (4543,7), Восточно-Казахстанской (4530,3), Западно-Казахстанской (4238,9) областях; ниже республиканского данный показатель в Атырауской (1917,9), Южно-Казахстанской (2521,7), Мангыстауской (2557,9) областях.

Анализ частоты травм от механических повреждений по локализации показал, что во всех возрастных категориях увеличилось число травм головы и шеи, причем наибольший рост наблюдается в возрастной категории 15-17 лет; показатель на 100 тыс. населения составил 1164,2 (в 2012 году – 925,5).

В структуре травм от воздействия внешних причин возрос синдром жестокого обращения (Т74), также преимущественно за счет возрастной категории 15-17 лет; показатель на 100 тыс. населения составил 1,8 против 1,3 в 2012 году.

Заболееваемость костно-мышечной системы и соединительной ткани за 2013 год снизилась до 1549,0 против 1603,7 в 2012 году. Высокий показатель заболеваемости отмечается в Восточно-Казахстанской, Северо-Казахстанской, Павлодарской, Мангыстауской, Акмолинской и Костанайской областях. В Атырауской, Западно-Казахстанской и Южно-Казахстанской областях уровень заболеваемости ниже республиканского показателя в 2-3 раза.

С целью косвенного определения потребности населения республики в эндопротезировании крупных суставов изучена частота заболеваемости коксартрозом и гонартрозом, которым установлено, что за последние годы наблюдается неуклонный рост заболеваемости коксартрозом (с 15,1 на 100 тыс. населения в 2007 году до 26,7 в 2013 году) и гонартрозом (с 41,2 до 59,2 соответственно). Высокие уровни заболеваемости коксартрозом наблюдаются в г.Алматы, Жамбылской, Акмолинской, Мангыстауской, Костанайской и Северо-Казахстанской областях; гонартрозом – в г.Алматы, Жамбылской и Северо-Казахстанской областях.

Заболееваемость сколиозом населения за последние 3 года имеет тенденцию к снижению: показатель на 100 тыс. населения составил 157,2 в 2013 году против 161,8 в 2011 году. Вместе с тем, рост заболеваемости более чем на 30% отмечается среди детей подросткового возраста.

Анализ частоты дорожно-транспортного травматизма показал, что в отдельных областях (Жамбылской, Мангыстауской, Павлодарской, Восточно-Казахстанской, Южно-Казахстанской и Костанайской) уровень ДТТ значительно превышает республиканский показатель. При этом, в Павлодарской области выявлен самый высокий уровень дорожно-транспортного травматизма среди детей до 0-14 лет (164,2 на 100 тыс. населения) что превышает республиканский показатель в 2,4 раза.

В структуре основных причин смертности несчастные случаи, травмы и отравления занимают 3 место. За последние 7 лет данный показатель снизился на 33% и составил по итогам 2013 года 95,85 на 100 тыс. населения против 145,2 в 2007 году. Выше республиканского данный показатель в Северо-Казахстанской, Акмолинской, Костанайской, Карагандинской, Павлодарской и Восточно-

Казахстанской областях. В половозрастной структуре погибших 80% составляют лица трудоспособного возраста, из них мужчин в 4 раза больше, чем женщин.

В структуре смертности от несчастных случаев, травм и отравлений отмечается рост числа умерших от самоубийств (на 7,3%), дорожно-транспортных травм (на 8,4%), удельный вес смертности от них составляет 21,4% и 20% соответственно.

По итогам 2013 года отмечается рост показателя смертности от дорожно-транспортных травм до 18,98 на 100 тыс. населения против 18,44 в 2012 году. Наибольшее число погибших приходится на возраст 18-29 лет (30%).

Высокие показатели смертности от ДТТ отмечаются в Алматинской, Жамбылской, Южно-Казахстанской и Мангистауской областях. В сравнении с 2012г. отмечается рост данного показателя в Мангистауской - на 27,1%, Акмолинской - на 13,8 %, Костанайской - на 13,4%, Актюбинской - на 13,1% и в г.Астане - на 25%.

За 2013 год, в структуре первичной инвалидности, число впервые признанных инвалидов вследствие травм всех локализаций заняло 3 место и составило 5013 человек против 5210 в 2012 году, из них от дорожно-транспортного травматизма - 21,4%. Высокий процент инвалидности от ДТТ в Мангистауской (29,6%), Кызылординской (28,1%) областях и г.Алматы (26,4%).

В возрастной категорий детей до 18 лет высокий уровень инвалидности от ДТТ отмечается в Восточно-Казахстанской (35,3%), Акмолинской (27,3%), Карагандинской (25,0), Западно-Казахстанской областях и г. Алматы (27,3%).

Травматолого-ортопедическую помощь сельскому населению оказывают на специализированных койках сельских стационаров, количество которых за 2013 год увеличилось до 262 (в 2012 году – 217 коек), однако показатель обеспеченности на 10 тыс. населения уменьшился до 0,3 (в 2012 году - 0,4). Низкий уровень обеспеченности койками в Северо – Казахстанской (0,06), Акмолинской 0,08), Жамбылской (0,15), Павлодарской (0,18), Алматинской (0,20) областях.

За последний год на сельских койках травматологического профиля было пролечено 6460 больных, что на 451 больных больше, чем в 2012 году (6009 больных). Показатели работы койки составили: среднее число дней

занятости койки в году - 251 (в 2012 году - 319); оборот койки - 25 (в 2012 году - 27); средняя длительность пребывания на койке-10,0 (в 2012 году -11,8). На 62 сельских койках для восстановительного лечения и ранней реабилитации пролечено 457 больных травматологического профиля.

За последний год число сельских врачей травматологов и ортопедов сократилось до 87 (в 2012 году - 92), показатель обеспеченности кадрами составил 0,11 на 10 тыс. населения (в 2012 году – 0,12).

Уменьшение численности кадров в Алматинской (на 4 единицы), Акмолинской и Южно-Казахстанской (по 2 единицы) областях. Низкий показатель обеспеченности кадрами по сравнению с республиканским показателем наблюдается в Восточно-Казахстанской (0,02), Акмолинской и Северо-Казахстанской (по 0,03), Западно-Казахстанской (0,06), Мангистауской и Карагандинской (по 0,07) областях.

За отчетный период число травматологических кабинетов в амбулаторно-поликлинических организациях сельской местности увеличилось до 65 (в 2012 году – 60). Вновь открыты травматологические кабинеты в Южно-Казахстанской (4), Атырауской (2) и Павлодарской (1) областях. Однако, в отдельных регионах наблюдается сокращение численности кабинетов (Восточно-Казахстанская и Жамбылская области).

Количество посещений сельских травматологических кабинетов за отчетный период составило 312942 (в 2012 году - 297669) за счет увеличения посещений по поводу заболеваний взрослого населения.

В целом по республике травматолого-ортопедическая помощь населению республики организована на должном уровне. Специализированная медицинская помощь больным травматологического профиля доступна и городскому и сельскому населению.

В результате совершенствования диагностики, лечения и реабилитации травматологических и ортопедических больных снижается смертность от несчастных случаев, травм и отравлений, улучшаются отдельные показатели деятельности травматологической службы, развивается стационарозамещающая помощь больным травматологического профиля, отмечается положительная динамика в сторону уменьшения средней длительности пребывания больного на койке.

За счет расширения и увеличения трансферта ВСМП в регионы, за последние 3 года число операции по ВСМП по разделу «Травматология и ортопедия» увеличилось в 2 раза, а в отдельных регионах от 3 до 10 раз.

Вместе с тем, за отчетный период наблюдается ряд недоработок, связанных с нерациональным использованием имеющегося коечного фонда, отмечается значительное снижение занятости койки, в основном за счет простоя травматологических и ожоговых коек, низкая занятость коек для восстановительного лечения и ранней медицинской реабилитации больных травматологического профиля.

Сохраняется проблема дефицита кадров на селе; показатель обеспеченности сельского населения травматологами – ортопедами из года в год остается низким в Западно-Казахстанской, Костанайской, Ал-

матинской, Акмолинской, Атырауской, Мангистауской, Северо-Казахстанской, Южно-Казахстанской, Актюбинской, Жамбылской и Кызылординской областях. Также остается проблема недоукомплектованности медицинских организации детскими травматологами-ортопедами, особенно эта проблема остро стоит в в Западно-Казахстанской и Мангистауской областях.

Сегодня НИИТО продолжает решать настоящие проблемы отечественной травматологии и ортопедии. Высококвалифицированный и сплоченный коллектив института, обладающий значительным научным и профессиональным потенциалом, полон сил и энергии, творческого вдохновения, чтобы достичь в своей деятельности новых успехов в выполнении ответственных задач, поставленных государством перед НИИ травматологии и ортопедии.

2013 ЖЫЛДЫҢ ҚОРЫТЫНДЫСЫ БОЙЫНША ҚАЗАҚСТАН РЕСПУБЛИКАСЫНЫҢ ТҰРҒЫНДАРЫНА ТРАВМАТОЛОГТЫ-ОРТОПЕДИЯЛЫҚ КӨМЕК КӨРСЕТУДІҢ ЖАҒДАЙЫН БАҒАЛАУ

**Н.Ж. БАТПЕНОВ, Г.К. ЖАҚСЫБЕКОВА, Г.Н. БЕРМАҒАМБЕТОВА,
А.С. СЕМБИНОВА, А.К. КЕНЖЕБЕК, Л.З. БЕКЕЖЕНОВА**

Мақалада статистикалық материалдар және 2013 жылдағы Қазақстан Республикасындағы травматологты-ортопедиялық көмектің негізгі көрсеткіштері келтірілген, республиканың медициналық ұйымдарының қызметтері жөніндегі әкімшілік есептегі ақпараттар, статистика бойынша Қазақстан Республикасының Агенттігі тұрғындардың денсаулықтарының көрсеткіштері пайдаланылған.

Негізгі сөздер: травматологты-ортопедиялық көмекті ұйымдастыру, травматологты-ортопедиялық көмек құрылымының ресурстары.

EVALUATION OF TRAUMA ORTHOPEDIC CARE OF POPULATION IN THE REPUBLIC OF KAZAKHSTAN FOR 2013

**N.D. BATPENOV, G.K. JAXYBEKOVA, G.N. BERMAGAMBETOVA,
A.S. SEMBINOVA, A.K. KENZHEBEK, L.Z. BEKEZHANOVA**

Abstract. The article presents the statistical material and the main indicators of traumatology and orthopedy care of population in the Republic of Kazakhstan for 2013, data of administrative accounting on activities of medical organizations of the Republic, health indicators of population and data of Agency of statistics of the RK have been used.

Keywords: management of traumatology and orthopedy care, statistical accounting, traumatism, structure and resources of traumatology and orthopedic service.

50 ЛЕТ В ПРОФЕССИОНАЛЬНОЙ ПОДГОТОВКЕ ТРАВМАТОЛОГОВ И ОРТОПЕДОВ РК

У.А. АБДУРАЗАКОВ

Казахский медицинский университет непрерывного образования, Алматы

В статье приведен путь развития кафедры травматологии и ортопедии КазМУНО в течение 50 лет. За это время проводилось обучение около 4,5 тыс. врачей травматологов-ортопедов, подготовлено 40 кандидатов и докторов наук и научно-педагогических кадров. Сотрудниками кафедры разработаны и внедрены в клиническую практику оригинальные методы диагностики, консервативного и оперативного методов лечения повреждений и заболеваний опорно-двигательной системы. Ими оказана консультативная, диагностическая и лечебная помощь более 75 тыс. пациентам. Все это является достойным вкладом в развитие здравоохранения РК.

Ключевые слова: кафедра травматологии и ортопедии, 50 лет.

История развития травматолого-ортопедической службы в Республике Казахстан напрямую связана с изданием Приказа МЗ СССР № 125-М в 1958 году. Данный Приказ сыграл большую историческую роль в становлении и развитии травматолого-ортопедической службы нашей страны. После выхода его впервые появилась самостоятельная специальность – врач травматолог-ортопед, были организованы травматолого-ортопедические отделения в лечебных учреждениях областных центров и крупных городов нашей республики. С того времени возникла острая потребность в подготовке врачей травматологов-ортопедов для обеспечения лечебных учреждений. В связи с этим одновременно при медицинских институтах были открыты профильные кафедры для подготовки специалистов травматологов и ортопедов. С того времени государство уделяло особое внимание профессиональной подготовке врачей травматологов-ортопедов для обеспечения потребностей практического здравоохранения.

Впервые в 1963 году был открыт Алматинский государственный институт усовершенствования врачей МЗ СССР, который отметил свой юбилей 50-летия в прошлом году. В составе института была организована кафедра травматологии и ортопедии, которая свой первый цикл по переподготовки слушателей начала в январе 1964 году. С того времени в течение полвека кафедра непрерывно активно занимается профессиональной подготовкой врачей травматологов-ортопедов не только нашей страны, но и из других бывших союзных республик.

На заведование вновь организованной кафедрой был приглашен докт. мед. наук, профессор Г.Л. Эдельштейн, воспитанник Ленинградской, Свердловской школ травматологов-ортопедов. Учитывая острый дефицит кадров в республике, он особое внимание уделял подготовке и повышению уровня знаний врачей травматологов-ортопедов. Плеяда травматологов-ортопедов первого поколения являются его учениками. Г.Л. Эдельштейна по праву можно считать первым ученым, педагогом, профессором травматологом-ортопедом в Казахстане. С его именем связано начало подготовки высококвалифицированных специалистов – травматологов-ортопедов, научных и педагогических кадров в нашей республике. Он был высоко эрудированным педагогом, опытным специалистом с широким клиническим мышлением, владеющим эффективными методами консервативного и оперативного лечения ортопедической патологии. Его оперативная техника отличалась простотой и виртуозностью. Его воспитанники в последующем стали заведующими кафедрами, профильных отделений и руководителями травматолого-ортопедической службы областного и республиканского масштаба. Светлая память о нем останется в сердцах многочисленных учеников и пациентов.

С 1970 г. по 1987 г. кафедрой заведовал доктор мед. наук, профессор Сегизбаев А.У., который был высококвалифицированным специалистом, клиницистом и педагогом. Его научная деятельность была посвящена переломам мыщелка плечевой кости у детей и

оперативному лечению врожденного вывиха бедра с формированием круглой связки. По результатам научных исследований им защищены кандидатская и докторская диссертации. Будучи заведующим кафедрой он несколько лет работал проректором по научной работе Алматинского института усовершенствования врачей.

С 1987 года по настоящее время кафедрой заведует доктор мед. наук, профессор Абдуразаков У.А., воспитанник Центрального научно-исследовательского института травматологии и ортопедии им. Н.Н. Приорова и 2-го Московского ордена Ленина государственного медицинского института им. Н.И. Пирогова. Его кандидатская диссертация была посвящена оперативному лечению запущенных форм контрактуры Дюпюитрена, а докторская диссертация – оперативному лечению внутри- и околосуставных переломов. После обучения в ординатуре и аспирантуре он работает на кафедре травматологии и ортопедии АГИУВ, пройдя путь от ассистента до профессора и заведующего кафедрой. За это время достигнут значительный подъем учебной, методической, лечебной и научно-исследовательской работы кафедры, улучшилось ее материально-техническое оснащение, что способствовало повышению уровня знаний врачей травматологов-ортопедов республики Казахстан. Особое внимание уделялось разработке, внедрению в клиническую практику и в учебный процесс новых эффективных методов диагностики и лечения травматолого-ортопедических больных.

Сотрудниками кафедры в разные годы работали: доценты - Петленко П.Ф., Ковинский И.Т., Абеленцев В.В., к.м.н. Сушко В.Ф., Тюлюкова Г.И. Они являлись высококвалифицированными специалистами, опытными и эрудированными педагогами, внесшими большой вклад в обучение врачей – слушателей. В настоящее время на кафедре трудятся: к.м.н., доцент, почетный профессор АГИУВ, Комник В.Р., к.м.н., доцент Тажимуратов Н.К., д. м. н., доцент Абдуразаков А.У. и ассистент Шин А.А. Они являются высококвалифицированными специалистами, опытными педагогами, ведущими научно-исследовательскую работу и активно занимаются обучением врачей-слушателей.

Кафедра расположена в многопрофильной Центральной городской клинической больнице (ЦГКБ) г. Алматы. Для проведения

учебного процесса кафедра имеет все необходимые условия. Травматолого-ортопедические отделения, травмпункт и кабинет травматолога поликлиники являются клиническими базами кафедры. ЦГКБ оснащена современным оборудованием и медицинской техникой, УЗИ денситометром, УЗИ, ЭОП, компьютерной томографией (КТ), магнитно-ядерной резонансной томографией (МРТ) для обследования и лечения травматолого-ортопедических больных. Операционный блок оснащен всем необходимым оборудованием, изделиями медицинского назначения, имплантатами и инструментами, эндопротезами крупных суставов, артроскопом и ЭОП. В операционной производятся все виды оперативных вмешательств на костно-суставной системе (остеосинтез пластиной с угловой стабильностью, блокируемыми стержнями, транспедикулярными фиксаторами, эндопротезирование тазобедренных и коленных суставов, артроскопическая диагностика и реконструктивная операция на суставах), что позволяет проводить учебный процесс на должном уровне с демонстрацией современной технологии в клинической практике.

За время существования кафедры проведено более 300 циклов переподготовки и повышения квалификации, на которых прошли обучение около пяти тысяч врачей – слушателей из различных регионов РК и бывших союзных республик. Циклы по повышению квалификации были посвящены актуальным проблемам травматологии и ортопедии и организованы с учетом потребности практического здравоохранения.

Руководители кафедры постоянно уделяли особое внимание подготовке научных и педагогических кадров через клиническую ординатуру, аспирантуру, докторантуру, а также из числа наиболее одаренных врачей практического звена, которым оказывалась необходимая помощь в подготовке кандидатских и докторских диссертаций. В настоящее время проводятся подготовка резидентов и магистрантов.

До настоящего времени на кафедре подготовлено 8 докторов медицинских наук (А.У. Сегизбаев, К.А. Пальгов, У.А. Абдуразаков, Г.С. Кожакматова, А.А. Турекулова, А.У. Абдуразаков, К.Х. Мухамеджанов, Ж.Б. Инкарбеков), 32 кандидата медицинских наук (А.У. Сегизбаев, К.А. Пальгов, П.Ф. Петленко, И.Т. Ковинский, И.Т. Айзенберг, О.Б. Базылбеков, А.Ф. Духин,

В.Г. Федоренко, Г.И. Тюлюкова, В.А. Редин, К.Ж. Сыздыков, В.В. Абеленцев, Е.О. Омаров, В.Ф. Сушко, С.И. Вейсман, Э.П. Эренбург, И.П. Черетенко, А.Т. Турабаев, И.Н. Есмембетов, В.Р. Комник, Т.Т. Батырханов, Г.А. Цхай, А.А. Турекулова, Б.М. Маукенов, А.А. Дюсупов, Н.К. Тажимуратов, А.Ш. Хамраев, А.У. Абдуразаков, С. А.Шаубаки, К.М.Оразалиев, И.В. Акижанова, Г.М.Усатаева.). Многие воспитанники кафедры работают заведующими кафедрами, руководят отделениями, занимаются организационной работой не только в пределах нашей республики, но и других республиках СНГ.

Сотрудниками кафедры разработаны оригинальные высокоэффективные методы диагностики и лечения повреждений и заболеваний опорно-двигательной системы. Под руководством профессора У.А. Абдуразакова создан набор для интрамедуллярного, экстрамедуллярного и внеочагового остеосинтеза, различные устройства для реабилитации ортопедо-травматологических больных, которые по эффективности не уступают мировым аналогам и с успехом применяются в клинической практике. Для надежной фиксации костных отломков при отрывных переломах надколенника, локтевого отростка и вывихе акромиального конца ключицы разработаны простые, малотравматичные, доступные, не требующие специального оснащения, эффективные методы оперативного лечения.

Кафедра травматологии и ортопедии АГИУВ по праву считается пионером по внедрению в клиническую практику с обучением врачей методам артроскопии в РК. С 1995года данному методу обучались более тысячи врачей травматологов и ортопедов из различных регионов нашей страны и соседних республик, что способствовало внедрению артроскопии в других лечебных учреждениях регионов РК и в Республике Узбекистан. Применение артроскопа не только улучшило диагностику патологии суставов, но позволило разработать оригинальные способы восстановления связочного аппарата коленного сустава. По результатам научных исследований, проведенных с применением метода артроскопии, защищены три кандидатские и одна докторская диссертация.

Предложенные сотрудниками кафедры оригинальные методы диагностики и лечения повреждений и заболеваний опорно-двигательной системы обладают новизной, что

подтверждено более 25 пред.патентами РК. В последние десятилетия сотрудники кафедры уделяют особое внимание диагностике и лечению остеопороза. Впервые в РК были защищены кандидатская и докторская диссертации, посвященные остеопорозу, а также проводились конференции, симпозиумы, где обсуждались актуальные вопросы данной проблемы.

Профессором У.А. Абдуразаковым впервые в истории Казахстана с 2004г. успешно проводились плановые реконструктивно-восстановительные операции на костно-суставной системе у больных тяжелой формой гемофилией А. В последние годы на кафедре разрабатываются методы диагностика и оперативного лечения деформаций стоп, а также создана новая конструкция плантоскопа. С профилактической целью при плоскостопии применяются стельки индивидуального изготовления по современной технологии. Для диагностики патологии костно-суставной системы широко применяются современные методы исследования компьютерной томографии (КТ), магнитно-резонансной томографии (МРТ) и УЗИ. В учебном процессе широко применяются не только современные достижения медицинской науки, но вышеуказанные методы диагностики и лечения травматолого-ортопедических больных, что значительно повышает интерес слушателей и эффективность их обучения.

Сотрудники кафедры оказывают большую консультативную и практическую помощь органам здравоохранения. За время существования кафедры проконсультировано более 75 тысяч больных, прооперировано более 25 тысяч больных из разных регионов Казахстана и других республик. По линии санитарной авиации сотрудники кафедры осуществили более 600 вылетов для оказания медицинской помощи больным в различных областях республики.

Сотрудниками кафедры опубликовано более одной тысячи научных работ в различных журналах, сборниках, научных изданиях в РК и ближнего зарубежья. Издано 5 монографий, 4 учебных пособия и 14 методических рекомендаций. Получено 4 авторских свидетельства и 25 патентов на изобретение. Представители кафедры принимали активное участие в организации, проведении съездов, конференций и симпозиумов, посвященных проблемам травматологии и ортопедии в РК.

Сотрудники кафедры неоднократно выезжали за рубеж с целью ознакомления с достижениями в области травматологии и ортопедии и налаживания связей с зарубежными коллегами. Сотрудники кафедры посетили страны ближнего зарубежья и дальнего зарубежья: Китай, США, Польшу, Германию, Швейцарию, Турцию, Канаду, Кубу, Египет, Италию, Аргентину, Чехию и др.

Сотрудники кафедры активно ведут общественную работу. Проф. У.А. Абдуразаков избран в 1993г. членом-корреспондентом АМН Казахстана, президентом ассоциации травматологов-ортопедов РК. Он был председателем впервые организованного комитета по новой технике и изделиям медицинского назначения при Министерстве здравоохранения РК, где и сейчас является экспертом. Он являлся членом и председателем хирургического совета ВАК РК. В течение 16 лет, с 1985г. по 2000г., проф. У.А. Абдуразаков был главным травматологом-ортопедом МЗ РК, оказывал организационно-методическую, консультативную и лечебную помощь органам здравоохранения. Он являлся членом специализированного ученого совета по защите докторской диссертации по специаль-

ности 14.00.22 «травматология и ортопедия», редакционного совета журналов «Травматология және ортопедия», «Вестник АГИУВ». Труды сотрудников кафедры отмечены грамотами института и Министерства здравоохранения РК. Проф. Абдуразаков У.А. награжден медалью «20 лет РК» и значком «Отличник здравоохранения».

На основании выше изложенного можно отметить, что полвека тому назад впервые организованная кафедра травматологии и ортопедии АГИУВ является головным учреждением по переподготовке и повышению уровня знаний и квалификаций врачей травматологов-ортопедов РК, где проходили обучение не только врачи нашей республики, но и из других бывших союзных республик. Сотрудниками кафедры являются известные ученые, опытные клиницисты, отличные педагоги, которые внесли свой достойный вклад в подготовку высококвалифицированных специалистов травматологов-ортопедов.

Свой юбилей сотрудники кафедры встречают с желанием в дальнейшем трудиться для повышения уровня знания и практических навыков врачей травматологов-ортопедов нашей страны.

ҮҚМУНЫҢ ТРАВМАТОЛОГИЯ ЖӘНЕ ОРТОПЕДИЯ КАФЕДРАСЫНА 50-ЖЫЛ О.Ә. ӘБДІРАЗАҚОВ

Түсініктеме. Бұл мақалада үздіксіз құрылуды қазақ медициналық университетінің травматология және ортопедия кафедрасының 50- жыл бойы дамыған жолдары келтірілген. Сонша уақыт ішінде 5 мыңға жуық травматолог-ортопед мамандары білімдерін жетілдіріп, 40 медицина ғылымының кандидаты, докторлары және ғылыми қызметкерлер дайындалды. Кафедра мамандары тірек-қимыл жүйесінің жарақатын және ауруларын дәл анықтауда, консервативтік және оперативтік емдеуде клиникалық тәжірибеге көптеген әдістерді енгізді. Кафедра мамандары 75 мыңға жуық науқастарға кеңестер, дәл анықтау және емдік көмектерін берді. Бұның барлығы ҚР денсаулық сақтаудың дамуына қосқан үлесі.

Негізгі сөздер: травматология және ортопедия кафедрасы, 50-жыл.

DEPARTMENT OF TRAUMATOLOGY AND ORTHOPEDICS OF ASMIDI 50 YEARS U.A. ABDURAZAKOV

Abstract. In the article described the way of development of the Department of Traumatology and Orthopedics of Kazakh Medical University Continuing Education for 50 years. During that time, were trained about 5 thousand doctors of Orthopedic Trauma, trained 40 candidates and doctors of science and scientific-pedagogical personnel. Employees of the department developed and introduced into clinical practice original methods of diagnosis, conservative and surgical treatment of injuries and diseases of the musculoskeletal system. They provide advisory, diagnostic and medical assistance to more than 75 thousand patients. All this is a worthy contribution to the development of Health.

Key words: Department of traumatology and orthopedics, 50 years.

УДК 61.617.3

ПОКАЗАНИЯ К НАПРАВЛЕНИЮ НА МСЭК ПАЦИЕНТОВ С ПОСЛЕДСТВИЯМИ ДИАФИЗАРНЫХ ПЕРЕЛОМОВ БЕДРЕННОЙ КОСТИ И КОСТЕЙ ГОЛЕНИ

У.А. АБДУРАЗАКОВ, А.У. АБДУРАЗАКОВ, Н.К. ТАЖИМУРАТОВ., М.Д. ДАНАБАЕВ
Казахский медицинский университет непрерывного образования, Алматы

В клинической практике нередко даже при неосложненных диафизарных переломах бедренной кости и костей голени остаются стойкие функциональные нарушения. Для их полного восстановления требуется длительное лечение. Поэтому, если работа пациентов связана с длительной ходьбой, стоянием, пребыванием на ногах, возникает необходимость в переводе пострадавших на инвалидность. Следует отметить, что сроки временной нетрудоспособности после диафизарных переломов бедренной кости и костей голени разнообразны. Это зависит от характера перелома, вида, локализации, метода лечения различных осложнений, а также профессии пациента. На длительности лечения нередко сказываются анатомические особенности бедра и голени, оказывающие неблагоприятные влияния на сращение костей после перелома. Огромное значение для консолидации отломков имеют также особенности кровоснабжения и иннервации поврежденного сегмента. Важную роль играют биомеханические условия, которые возникают при переломах. Все эти обстоятельства способствуют замедлению процесса консолидации переломов. Поэтому срок временной нетрудоспособности, по литературным данным, составляют 4-5 месяцев, а по материалам МСЭК от пяти до 8-9 месяцев. При осложненных переломах бедренной кости и костей голени срок временной нетрудоспособности составляет для бедренной кости 202,75±2,77, а для костей голени 183,23±1,69 дня. Такую длительность срока временной нетрудоспособности можно объяснить отсутствием благоприятных условий для консолидации перелома – легко удавшейся репозицией, хорошей иммобилизацией, задержкой в проведении оперативного лечения и т.д. Для обоснованного решения вопроса о трудоспособности пострадавшего явно недостаточен четырехмесячный срок временной нетрудоспособности. В этом мы согласны мнениями других авторов. Срок следует продлить до шести- восьми месяцев, когда выраженность процессов репаративной

регенерации в месте перелома кости позволит сделать окончательный вывод о трудоспособности больного.

Каким должно быть экспертное решение о трудоспособности больного, если консолидация перелома не наступила после завершения срока временной нетрудоспособности (4-х месяцев), а другие осложнения отсутствуют? Как свидетельствуют литературные данные, больных, у которых консолидация перелома замедлена, лечащие врачи и сотрудники МСЭК стремятся перевести на инвалидность. В то же время у многих пострадавших через определенное время (2-4 месяца), наступает хорошая консолидация, функция конечности восстанавливается, но они продолжают оставаться инвалидами. Обычно инвалидность П и Ш группы по положению определяется на 1 год.

В связи с этим больные с замедленной консолидацией перелома должны направляться на МСЭК не для определения группы инвалидности, а для продления срока временной нетрудоспособности. Результаты клинического опыта позволяют сделать вывод, что при замедленной консолидации перелома целесообразно продлевать состояние временной нетрудоспособности до восьми месяцев. Это время необходимо использовать для проведения комплексного лечения, направленного на улучшение процессов остеогенеза в месте перелома. Такая практика доказывает целесообразность подобной тактики, так как за этот срок больные с замедленной консолидацией указанных видов переломов обычно восстанавливают трудоспособность и возвращаются к своей профессиональной деятельности.

Вопрос о трудоспособности больных, у которых после перелома бедренной кости и костей голени образовался ложный сустав, определяется согласно Инструкции по определению группы инвалидности, так как при этом наблюдаются выраженные функциональные нарушения. В таких случаях нарушается опорная функция конечности, возможность пользоваться ею резко ограничивается. Однако ношение ортопедических аппаратов

ограничивает патологическую подвижность, создает стабильность в месте перелома бедренной кости при нагрузке конечности. Такое же явление наблюдается и при ложных суставах костей голени. Поэтому больные вынуждены передвигаться только с помощью костылей. При ложных суставах указанных костей рекомендуется костнопластическая операция для восстановления анатомической целостности поврежденного сегмента и опороспособности конечности.

Таким образом, на основании вышеизложенного можно отметить, что ложный сустав любой формы диафиза бедренной кости и костей голени представляет собой анатомический дефект, ограничивающий трудоспособность больных во всех видах производственной деятельности и вызывающий затруднения в быту. Эти больные подлежат направлению на МСЭК, а также на костно-пластическую операцию для своевременного восстановления опороспособности конечности и трудоспособности больных.

УДК 616.711-007.55(574)

ЗАБОЛЕВАЕМОСТЬ СКОЛИОЗОМ В РЕСПУБЛИКЕ КАЗАХСТАН

Т. АНАШЕВ, Н. ИГИСИНОВ

Научно-исследовательский институт травматологии и ортопедии, Астана

Среднегодовой показатель распространенности сколиоза среди всего населения республики за 2004-2011 гг. составил $265,0 \pm 13,30/0000$ (95% ДИ= $238,9-291,20/0000$). При этом показатель распространенности сколиоза за изучаемый период составил у детей $489,3 \pm 15,30/0000$ (95% ДИ= $459,4-519,30/0000$), у подростков $1\ 622,8 \pm 79,10/0000$ (95% ДИ= $1\ 467,8-1\ 777,80/0000$) и у взрослых $70,7 \pm 5,50/0000$ (95% ДИ= $60,0-81,40/0000$).

Ключевые слова: заболеваемость, сколиоз.

ВВЕДЕНИЕ

По данным литературы частота сколиоза в мире составляет от 0,15% до 15,3% [1,2]. Weinstein S.L. [3] суммировал результаты исследования сколиоза и установил, что распространение сколиоза в мире весьма постоянно.

Цель работы - изучить распространенность сколиоза в Республике Казахстан и сравнить установленные показатели распространенности сколиоза в Казахстане с литературными данными.

МАТЕРИАЛ И МЕТОДЫ

По сводным данным статистической отчетности формы № 12 «Отчет о числе заболеваний, зарегистрированных у больных, проживающих в районе обслуживания лечебно-профилактической организации» установлено количество больных со сколиозом, зарегистрированных в Казахстане за 2004-2011 гг. Определены показатели распространенности сколиоза в Республике Казахстан (таблица 1).

Таблица 1 – Количество больных сколиозом и показатель распространенности сколиоза в Казахстане за 2004-2011 годы

| Показатель | | 2004 | 2006 | 2008 | 2008 | 2010 | 2011 | T _{пр/уб'} % |
|---------------|--------------------|---------------------|---------------------|---------------------|---------------------|---------------------|---------------------|--------------------------|
| Все население | Абс. | 42 908 | 43 938 | 42 425 | 37 583 | 35 936 | 36 447 | -4,0 |
| | $^{\circ}/_{0000}$ | $285,8 \pm 1,4$ | $288,7 \pm 1,4$ | $277,1 \pm 1,3$ | $244,1 \pm 1,3$ | $244,1 \pm 1,3$ | $229,4 \pm 1,2$ | -5,3 |
| Дети | Абс. | 17 921 | 19 189 | 19 006 | 16 450 | 17 361 | 18 585 | +0,9 |
| | $^{\circ}/_{0000}$ | $481,6 \pm 3,6$ | $521,4 \pm 3,8$ | $515,6 \pm 3,7$ | $445,6 \pm 3,5$ | $445,6 \pm 3,5$ | $482,4 \pm 3,5$ | +0,04 |
| Подростки | Абс. | 16 538 | 16 090 | 16 165 | 14 049 | 12 125 | 11 516 | -8,7 |
| | $^{\circ}/_{0000}$ | $1\ 717,2 \pm 13,2$ | $1\ 718,1 \pm 13,4$ | $1\ 752,7 \pm 13,7$ | $1\ 547,2 \pm 13,0$ | $1\ 547,2 \pm 13,0$ | $1\ 378,9 \pm 12,8$ | -5,3 |
| Взрослые | Абс. | 8 449 | 8 659 | 7 254 | 7 084 | 6 450 | 6 346 | -6,9 |
| | $^{\circ}/_{0000}$ | $81,8 \pm 0,9$ | $81,7 \pm 0,9$ | $67,8 \pm 0,8$ | $65,6 \pm 0,8$ | $65,6 \pm 0,8$ | $56,6 \pm 0,7$ | -8,8 |

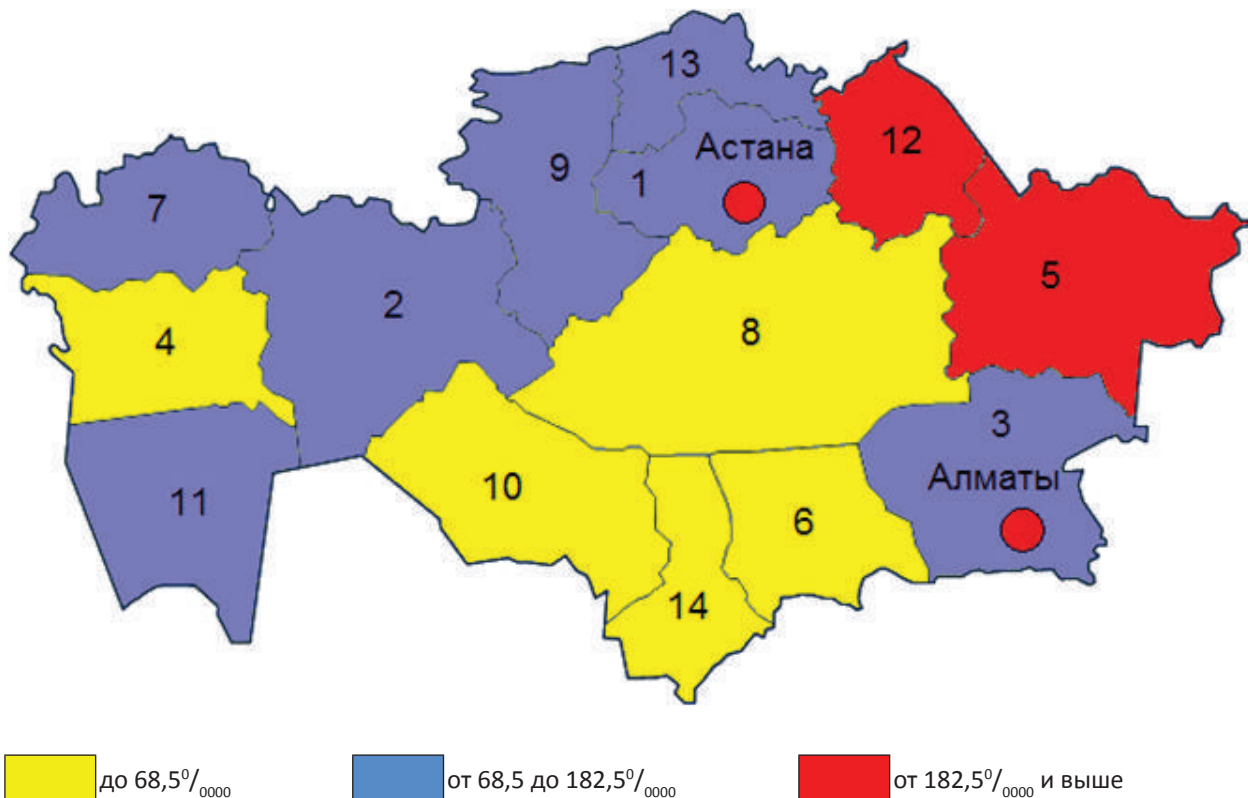
РЕЗУЛЬТАТЫ И ИХ ОБСУЖДЕНИЕ

Среднегодовой показатель распространенности сколиоза среди всего населения республики за 2004-2011 гг. составил $265,0 \pm 13,30/0000$ (95% ДИ= $238,9-291,20/0000$). При этом показатель распространенности сколиоза за изучаемый период составил у детей $489,3 \pm 15,30/0000$ (95% ДИ= $459,4-519,30/0000$), у подростков $1\ 622,8 \pm 79,10/0000$ (95% ДИ= $1\ 467,8-1\ 777,80/0000$) и у взрослых $70,7 \pm 5,50/0000$ (95% ДИ= $60,0-81,40/0000$).

В динамике показатели распространенности сколиоза среди всего населения республики имеет тенденцию к снижению, при этом среднегодовой темп убыли составил $Tуб = -5,3\%$. Аналогичная картина наблюдалась у подросткового ($Tуб = -5,3\%$)

и взрослого ($Tуб = -8,8\%$) населения. У детского населения за изучаемый период отмечена тенденция к незначительному росту показателей распространенности сколиоза ($Tпр = +0,04\%$) (таблица 1).

Картографирование первичной заболеваемости сколиозом всего населения Казахстана производилось на основе полученных среднегодовых показателей в отдельных областях. Определили уровень первичной заболеваемости сколиозом всего населения, который соответствует следующим критериям: низкий показатель – до $68,50/0000$, средний – от $68,5$ до $182,50/0000$ и высокий – от $182,50/0000$ и выше. Картограмма первичной заболеваемости сколиозом всего населения республики в различных медико-географических зонах представлена на рисунке 1.



Области: 1. Акмолинская, 2. Актюбинская, 3. Алматинская, 4. Атырауская, 5. Восточно-Казахстанская, 6. Жамбылская, 7. Западно-Казахстанская, 8. Карагандинская, 9. Костанайская, 10. Кызылординская, 11. Мангыстауская, 12. Павлодарская, 13. Северо-Казахстанская, 14. Южно-Казахстанская

Рисунок 1 – Картограмма первичной заболеваемости сколиозом всего населения Казахстана за 2004-2011 гг.

Определены следующие группы областей:

1. Регионы с низкими показателями (до 68,50/0000) – Кызылординская (14,10/0000), Атырауская (15,50/0000), Южно-Казахстанская (40,50/0000), Жамбылская (51,80/0000) и Карагандинская (53,80/0000) области.

2. Регионы со средними показателями (от 68,5 до 182,50/0000) – Алматинская (71,00/0000), Северо-Казахстанская (75,80/0000), Западно-Казахстанская (91,80/0000), Костанайская (98,90/0000), Актюбинская (104,20/0000), Мангыстауская (134,30/0000) и Акмолинская (139,00/0000) области.

3. Регионы с высокими показателями (от 182,50/0000 и выше) – г. Алматы (213,90/0000), Восточно-Казахстанская область (214,60/0000), г. Астана (216,60/0000) и Павлодарская (472,90/0000) область.

ЗАКЛЮЧЕНИЕ

Таким образом, литературные данные о распространенности сколиоза в мире от 0,15% до 15,3%, рознящиеся почти на два по-

рядка, объясняется обследованием больных разных возрастных групп.

Сколиоз среди населения Казахстана за 2004-2011 гг. отмечался у 0,29% – 0,23% населения, а сколиоз среди детского населения (в возрасте до 14 лет) составил 0,52% – 0,45%, среди подростков (15-17 лет) – 1,75% – 1,38%, среди взрослых (18 лет и старше) – 0,08% – 0,06%. Частота сколиоза среди населения Республики Казахстан весьма постоянно, а годовые колебания показателей распространенности сколиоза обусловлены погрешностями учета больных.

ЛИТЕРАТУРА

1. Hensinger R.N., Cowell H.R., MacEwen J.D. et al. Orthopaedic screening of school – age children: review of a 10 – year experience // Orthop. Rev. – 1975. - Vol. 4. – P. 23-28.
2. Ульрих Э.В., Мушкин А.Ю. Вертебрология в терминах, цифрах, рисунках. - СПб., 2004. - 187 с.
3. Weinstein S.L. Natural history of adolescent idiopathic scoliosis // Semin Spine Surg. – 1991. - Vol. 4. – P.196-201.

ҚАЗАҚСТАН РЕСПУБЛИКАСЫНДА СКОЛИОЗБЕН АУЫРШАҢДЫҚ

Т. АНАШЕВ, Н. ИГИСИНОВ

Түсініктеме. Қазақстан Республикасында тұрғындар арасында сколиозбен аурушандық 2004-2011 жылдарда $265,0 \pm 13,30/0000$ (95% ДИ = 238,9 – 291,20/0000) блоды. Осы кезде сколиозбен ауыршандық балалар арасында $489,3 \pm 159,30/0000$ (95% ДИ = 459,4 – 591,2 %000) болса, жасөспірімдер арасында $1622,8 \pm 79,10/0000$ (95% ДИ = 1467,8 – 1777,80/0000), $70,7 \pm 5,50/0000$ (95% ДИ = 60,0 – 81,40/0000).

Негізгі сөздер: сколиозбен аурушандық.

MORBIDITY OF SCOLIOSIS IN KAZAKHSTAN

T. ANASHEV, N. IGISINOV

Abstract. The average annual rate of prevalence of scoliosis was $265.0 \pm 13.30/0000$ (95% Confidence interval (CI) = 238.9-291.2 0/0000) among population of the Republic of Kazakhstan for 2004-2011. Herewith, for research period the prevalence rate of scoliosis among children was $489.3 \pm 15.3 0/0000$ (95% CI=459.4-519.30/0000), among adolescents was $1622.8 \pm 79.10/0000$ (95% CI=1467.8-1777.80/0000), among adults was 70.7 ± 5.5 (95% CI=60.0-81.40/0000).

Key words: morbidity, scoliosis.

ИСПОЛЬЗОВАНИЕ ЮРИДИЧЕСКОГО СОПРОВОЖДЕНИЯ АВАРИЙНЫХ КОМИССАРОВ ПО ЗДОРОВЬЮ ПРИ ОКАЗАНИИ ПОМОЩИ ПАЦИЕНТАМ, ПОСТРАДАВШИМ В РЕЗУЛЬТАТЕ ДОРОЖНО-ТРАНСПОРТНЫХ ПРОИСШЕСТВИЙ

Н.В. АФАНАСЬЕВА¹, В.Н. ГАПОНОВ¹, В.А. ЛАЗАРЕВ², К.Х. СИРОДЖОВ³

¹Башкирский государственный медицинский университет,

²Уфимский государственный нефтяной технический университет, Уфа

³Таджикский институт последипломной подготовки кадров, Душанбе

В г. Уфа с 2007 г. появилась служба аварийных комиссаров, оказывающая материальную и юридическую помощь пострадавшим в ДТП на основании Закона об Обязательном страховании автогражданской ответственности (ОСАГО). С привлечением данной службы была частично решена проблема оказания помощи пострадавшим в ДТП с множественными и сочетанными повреждениями опорно-двигательной системы. Привлечение аварийных комиссаров по здоровью позволяет провести раннюю медицинскую, психологическую реабилитацию, а также социальную и бытовую реинтеграцию пострадавшим в ДТП.

Ключевые слова: дорожно-транспортные происшествия, аварийный комиссар.

ВВЕДЕНИЕ

За 2013 г. в республике Башкортостан в результате ДТП ранено 6239 человек, погибло 709 человек. В структуре травматизма в ДТП сочетанные травмы составляют до 80% от всех травм скелета. В основном страдают люди работоспособного возраста. Лечение и реабилитация пострадавших с множественной и сочетанной травмой связано с определенными трудностями. Из тактических и технических ошибок при оперативном лечении следует отметить, что в 47% не были произведены показанные оперативные вмешательства вследствие лимитирования средств, предусмотренных программой обязательного медицинского страхования для оперативного лечения пострадавших с сочетанной травмой.

Цель исследования – выявить эффективность привлечения юридического сопровождения аварийных комиссаров по здоровью при лечении пациентов, пострадавших в результате ДТП и улучшить результаты хирургического лечения пострадавших на основе использования инструмента юридической поддержки службы аварийных комиссаров.

В г. Уфа с 2007 г. организована служба аварийных комиссаров, оказывающая материальную и юридическую помощь пострадавшим в ДТП на основании Закона ОСАГО. С привлечением данной службы была частично

решена проблема оказания помощи пострадавшим в ДТП с множественными и сочетанными повреждениями опорно-двигательной системы. С 2007 по 2013 г. оказана помощь 293 пострадавшим.

МАТЕРИАЛ И МЕТОДЫ

Изучены истории болезни и исходы перенесенных травм у 207 пострадавших с сочетанной травмой городских больниц города Уфы и республики Башкортостан, материалы аварийного комиссариата по здоровью. В основную группу вошли медицинские документы пострадавших в ДТП, которым была оказана поддержка аварийных комиссаров (101 чел.) и контрольная группа (106 человек), проходивших лечение без помощи аварийных комиссаров. Наибольшее число пострадавших в ДТП приходится на возраст от 40 до 50 лет (26%), из них пешеходы составили 57%, пассажиры – 30%, водители – 13%. Мужчины – 44%, женщины – 56%.

Доминирующими повреждениями у раненых в ДТП были: повреждения пояса нижних конечностей (бедро, голень - 73%), мягких тканей (раны, 51%), пояса верхних конечностей (плечо, предплечье - 35%), ЧМТ с повреждением костей черепа (22%), грудной клетки (25%), таза (21%), брюшной полости (18%), позвоночника (16%).

РЕЗУЛЬТАТЫ И ИХ ОБСУЖДЕНИЕ

Больной с сочетанной травмой требует больших материальных и финансовых ресурсов, которые значительно превышают объем, предусмотренный ОМС. Это создает условия для преимущественного использования конструкций, материалов, имплантатов меньшей стоимости, а, следовательно, худших эксплуатационных качеств, а также - консервативного лечения части поврежденных сегментов. В силу этого возникает эклектизм подходов из-за несоответствия лечебной доктрины и финансово-экономического подкрепления, что ухудшает результаты лечения, затрудняет раннюю медицинскую реабилитацию, а также социальную и бытовую реинтеграцию.

Весь необходимый спектр металлоконструкций данным больным был представлен своевременно, что привело к уменьшению

длительности периода долечивания после выписки из стационара, укорочению сроков реабилитации и снижению инвалидизации в будущем.

Проведен сравнительный анализ оперативного лечения у пациентов при юридической поддержке службы аварийных комиссаров и пациентов без дополнительной финансовой и юридической поддержки (рисунок 1). При поддержке службы аварийных комиссаров проведено большее количество оперативных вмешательств с применением высоких технологий и дорогостоящих качественных металлоконструкций (оплата лечения произведена на основании ФЗ№ 40 РФ – федерального закона «Об обязательном страховании гражданской ответственности владельцев транспортных средств»).

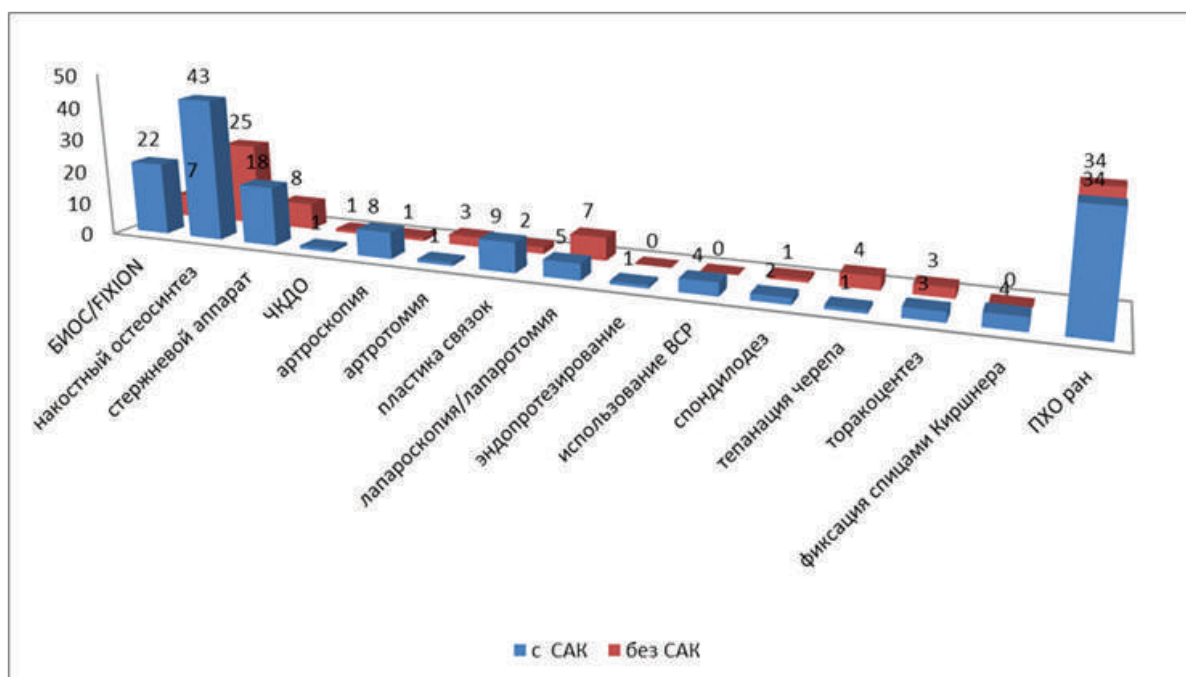


Рисунок 1 - Оперативное лечение

С помощью метода двухфакторного дисперсионного анализа было исследовано влияние участия юридической поддержки службы аварийных комиссаров на сроки лечения в стационаре и сроки восстановления/реабилитации после нахождения в стационаре. Сроки лечения в стационаре в обеих группах сравнения были практически одинаковыми (что объясняется требованиями МЭСов о соблюдении сроков пребывания в стационаре). В постстационарном периоде лечения и вос-

становления – у пациентов с травмами, относящихся к легкому вреду здоровью – особых изменений в сроках лечения не выявлено, а в случаях травм, относящихся к среднему и тяжкому вреду здоровью, отмечалось значительное уменьшение сроков лечения и реабилитации. Также отмечено сокращение случаев получения инвалидности и развития летальных исходов в результате полученных в ДТП повреждений (рисунок 2).

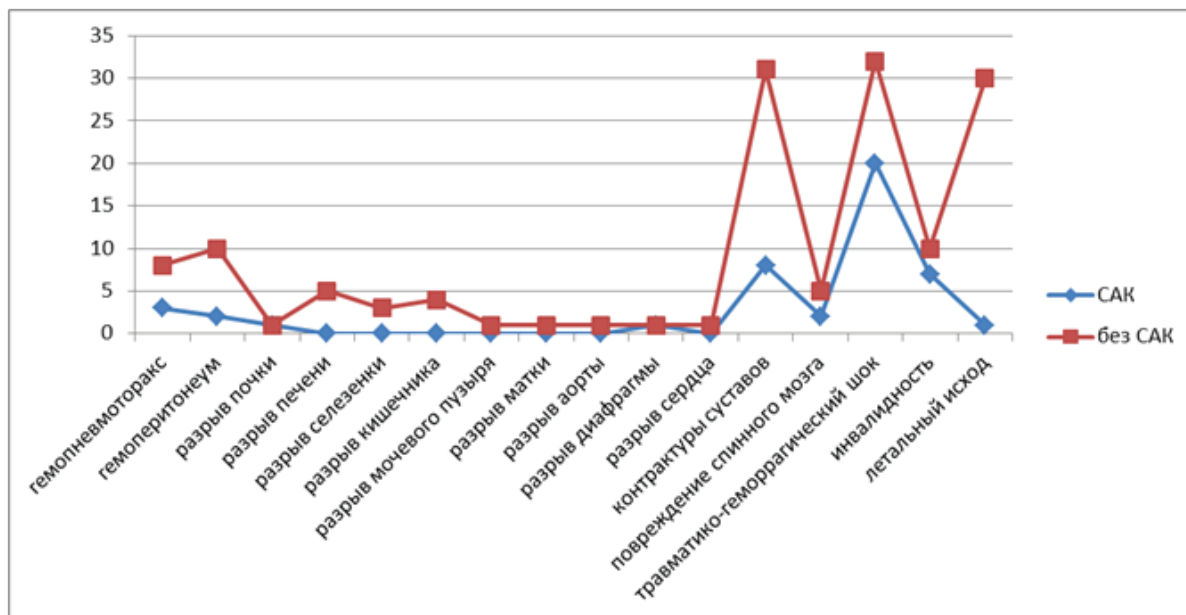


Рисунок 2 - Исход при лечении развившихся осложнений при наблюдении пострадавших в ДТП с привлечением службы аварийных комиссаров (САК) и без дополнительной финансовой и юридической поддержки

В случаях использования инструмента юридической поддержки службы аварийных комиссаров по здоровью, появилась возможность наблюдения и поддержки пациента не только в период стационарного лечения, но и

на всем протяжении лечения и реабилитации (от момента поступления в стационар с места ДТП до полного восстановления, включая амбулаторное долечивание и санаторно-курортное лечение) (рисунок 3).

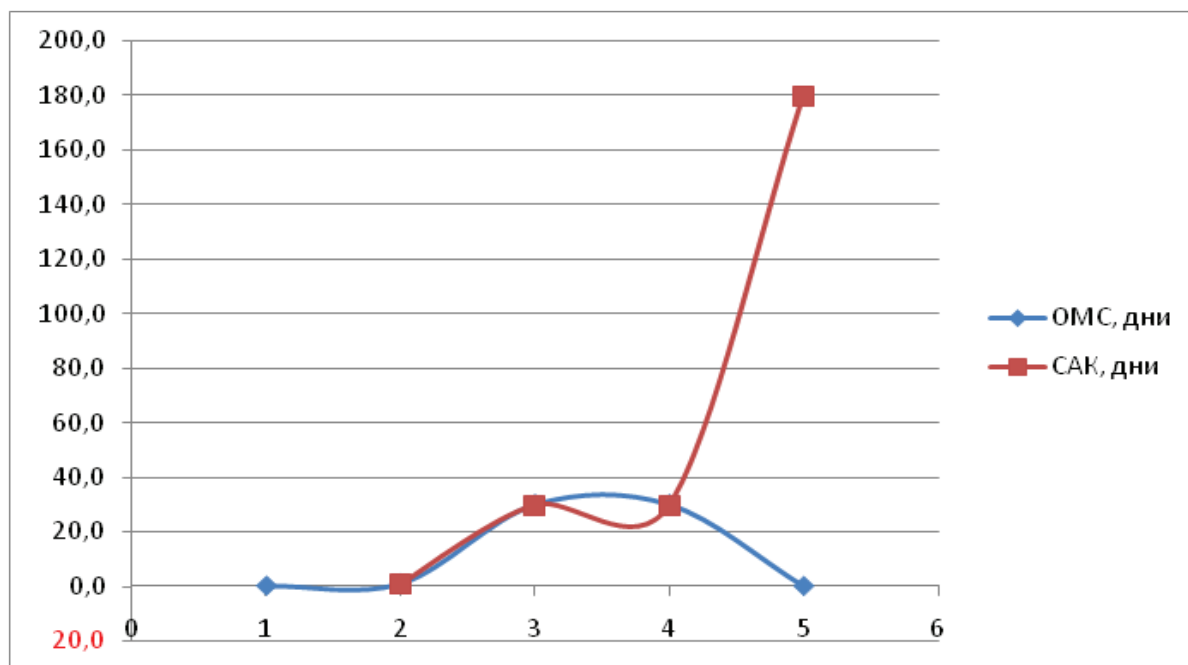


Рисунок 3 - Возможности наблюдения пациента:

ОМС – обязательное медицинское страхование; САК – служба аварийных комиссаров; 1 - случай ДТП; 2 - поступление в П/П; 3 – стационарное лечение; 4 – амбулаторное лечение; 5 - реабилитация

Уменьшение дней пребывания на амбулаторном лечении пострадавших в ДТП при поддержке САК – связано с более качественным лечением в стационаре; увеличенный период реабилитации – дает возможность восстановления, социально-бытовой реинтеграции пациентов, получивших тяжелую сочетанную травму в ДТП, в полном объеме с привлечением дополнительных источников дохода для оплаты санаторно-курортного лечения, утраченного дохода.

С привлечением службы аварийных комиссаров по здоровью появились новые возможности в лечении пострадавших в результате ДТП:

1) расширение стандартов оказания помощи (постстационарный период реабилитации);

2) очевидно сокращение количества осложнений (ранняя профессиональная реабилитация, социальная реинтеграция, удовлетворенность пациента качеством жизни;

3) представление интересов пациента юристами (актуально для пациентов с тяжелыми повреждениями, которые не могут сами представлять свои интересы в страховой компании, суде, и проч.);

4) расширение лечебных факторов (доступность дорогостоящего, качественного медикаментозного лечения;

5) модель оптимального лечения: а) в короткие сроки приблизить I и II удар; б) повышение качества оперативного лечения (за счет применения высокотехнологических технологий, отказавшись от дешевых имплантов); в) подборка и предоставление ортезов; г) лечение пациента в постстационарный период (доступность наблюдения узкими специалистами на дому, нахождение пациента под непрерывным наблюдением врача ортопеда – травматолога/динамичность наблюдений); д) реабилитация в восстановительном периоде.

При обобщении результатов работы мы пришли к следующим выводам.

1. Медицинская деятельность имеет юридическую поддержку ОМС, ДМС, но имеются ограничения: ограниченность регио-

нальных бюджетов стационаров, отсутствие мотивации, преемственности. Медицинские, социальные, юридические технологии оказания помощи пострадавшим в ДТП должны предполагать раннюю социально-бытовую и профессиональную реинтеграцию пострадавших с сочетанными повреждениями скелета с преимущественными акцентами на юридическую поддержку ДМС или службы аварийных комиссаров.

2. Ошибки и осложнения в хирургическом лечении повреждений скелета жертв ДТП обусловлены ограниченным финансовым подкреплением МЭСов регионального, городского, внутрибольничного уровня, задержкой сроков выполнения операции, отсутствием преемственности стационарного, амбулаторного, реабилитационного лечения, отсутствием настороженности в развитии ранних и отдаленных осложнений (ТЭЛА, флеботромбозов и прочих).

3. Доктрина лечения: должна включать в себя: преемственность, последовательность, законченность каждого клинического случая, оценку аварийного комиссара по здоровью в социальной и бытовой интеграции пострадавших в ДТП. Множество осложнений связано с отсутствием преемственности между стационарной и амбулаторной помощью. Практически отсутствует этап выхаживания после выписки из стационара.

ЗАКЛЮЧЕНИЕ

Привлечение аварийных комиссаров по здоровью позволяет провести раннюю медицинскую, психологическую реабилитацию, а также социальную и бытовую реинтеграцию пострадавшим в ДТП.

Необходим пересмотр медико-экономических стандартов при сочетанных травмах и повреждениях опорно-двигательной системы и привлечение дополнительных источников финансирования пострадавшим в ДТП, разработка стандартов оказания медицинской помощи потерпевшим в ДТП в рамках закона ОСАГО с помощью и юридическим сопровождением службы аварийных комиссаров по здоровью.

ЖОЛ-КӨЛІК ОҚИҒАЛАРЫ НӘТИЖЕСİNДЕ ЗАРДАП ШЕККЕНДЕРГЕ КӨМЕК КӨРСЕТУДЕ ДЕНСАУЛЫҚ БОЙЫНША АВАРИЯЛЫҚ КОМИССАРЛАРДЫҢ ҚҰҚЫҚТЫҚ КӨМЕКТЕРІН ПАЙДАЛАНУ

Н.В. АФАНАСЬЕВА, В.Н. ГАПОНОВ, В.А. ЛАЗАРЕВ, К.Х. СИРОДЖОВ

Түсініктеме. 2007 жылдан бастап Уфа қаласында ЖКО нәтижесінде зардап шеккендерге заңды тұрғыда материалдық және құқықтық көмек беретін авариялық комиссарлардың қызметі пайда болды. ЖКО нәтижесінде тірек-қимыл аппаратының көптеген және бірлескен жарақаттары бар зардап шеккендерге көмек көрсету мәселесі жартылай шешілді. Зерттеу мақсаты – ЖКО нәтижесінде зардап шеккендерді, науқастарды емдеуде денсаулық бойынша авариялық комиссарлардың құқықтық көмегінің тиімділігін анықтау және құқықты қолдау қызметінің авариялық комиссарлары аспабын пайдалану негізінде зардап шеккендерге хирургиялық емнің нәтижесін жақсарту. Денсаулық бойынша авариялық комиссарларды тарту зардап шеккендерге ерте мерзім арасында медициналық, психологиялық, сондай-ақ әлеуметтік және тұрмыстық көмекті орындау.

Негізгі сөздер: жол-көлік оқиғалары, транспорттағы оқиға.

USING LEGAL SUPPORT EMERGENCY HEALTH COMMISSIONERS IN HELPING PATIENTS WHO HAVE SUFFERED AS A RESULT OF ROAD ACCIDENTS

N.V. AFANASYEVA, V.N. GAPONOV, V.A. LAZAREV, K.H. SIRODZHOV

Abstract. In Ufa from 2007 appeared Service emergency commissioners, provides financial and legal assistance to victims of road accidents on the basis of the Law of CTP. With the use of this service has been partially solved the problem of providing assistance to victims of accidents and multiple concomitant injuries to the musculoskeletal system. Attracting health emergency commissioners allows early medical, psychological rehabilitation and social reintegration, and consumer victims of road accidents.

Key words: road accidents, emergency health commissioner.

УДК616-082+616-001+617.3

ОКАЗАНИЕ ВЫСОКОСПЕЦИАЛИЗИРОВАННОЙ МЕДИЦИНСКОЙ ПОМОЩИ БОЛЬНЫМ ТРАВМАТОЛОГО-ОРТОПЕДИЧЕСКОГО ПРОФИЛЯ В РЕСПУБЛИКЕ КАЗАХСТАН

Н.Д. БАТПЕНОВ, А.Ш. РУСТЕМОВА, А.С. КУСАИНОВА

Научно-исследовательский институт травматологии и ортопедии, Астана

В статье приведены данные по оказанию высокоспециализированной медицинской помощи (ВСМП) по профилю травматология и ортопедия населению Республики Казахстан за 2011-2013 годы, в том числе в Научно-исследовательском институте травматологии и ортопедии. Наблюдается увеличение количества ВСМП по республике в 2013 году более чем в 2 раза по сравнению с 2011 годом (с 6288 в 2011г. до 13371 в 2013г.). Отмечается рост числа по республике операций эндопротезирования крупных суставов за последние 3 года в 1,8 раза, в том числе полная замена тазобедренного сустава в 1,5 раза, коленного сустава в 2,7 раза. Вместе с тем, имеющиеся проблемы по ряду медицинских организаций в регионах, а именно слабое материально-техническое оснащение ортопедо-травматологических отделений, недостаточное владение медицинскими работниками высокими технологиями снижает доступность в получении ВСМП, особенно сельского населения.

Ключевые слова: высокоспециализированная медицинская помощь, эндопротезирование крупных суставов, блокирующий остеосинтез

Одной из наиболее важных задач здравоохранения является сохранение и укрепление здоровья казахстанцев.

В ежегодных Посланиях народу Казахстана Глава государства уделяет большое внимание отрасли здравоохранения, его развитию, улучшению качества оказываемых медицинских услуг на основе развития высокотехнологичной системы здравоохранения [1].

Улучшение здоровья граждан Казахстана для обеспечения устойчивого социально-демографического развития страны – цель Государственной программы развития здравоохранения Республики Казахстан «Саламатты Қазақстан» на 2011 – 2015 годы (Государственная программа). Одним из приоритетов Государственной программы является обеспечение населения республики высокоспециализированной медицинской помощью (ВСМП), которая должна применять уникальные технологии, быть клинически и экономически эффективной, социально ориентированной, а также применяться для лечения орфанных заболеваний [2].

В настоящее время Научно-исследовательский институт травматологии и ортопедии (НИИТО) является одним из ведущих научных центров республики, в котором накоплен многолетний опыт оказания травматолого-ортопедической помощи населению. Создана вся необходимая инфраструктура и оборудование, имеется многолетний стаж достижений в данной области медицины.

С целью улучшения доступности медицинской помощи по эндопротезированию в НИИТО в 2014 году открыто третье отделение эндопротезирования, отделение резэндопротезирования, созданы Республиканский Центр эндопротезирования и Республиканский Центр артроскопии и спортивной травмы. Широко применяются современные имплантаты для эндопротезирования De Puy(США), Stryker(США), K-implant (Германия), Escular (Германия), Tipsan (Турция), Implant Cast, Arge implant (Германия), Mathys (Швейцария), БМСИ (Россия), эндокорректоры для коррекции деформаций позвоночника производства «Медилар» (Россия), системы Moss-Miami, Медтроник (США), ChM (Польша), Expidium (DePuy), Stryker.

С начала открытия института в период с 2001 по 2013 г. выполнено более 26790 оперативных вмешательств с применением высоких технологий при различных травмато-

лого-ортопедических патологиях различного уровня сложности, в результате которых положительный эффект был достигнут более чем в 90% случаев [3].

По республике доля оказываемого объема услуг ВСМП в организациях, оказывающих травматолого-ортопедическую помощь, в 2013 году составила 18,5% от общего объема пролеченных больных указанного профиля. По г.Астана данный показатель в 2013 году составил 32,7% соответственно [4].

В 2013 году по профилю «Травматология и ортопедия» в Республике Казахстан проведено 13371 технологий ВСМП (2011г. – 6288, 2012г. - 12023). От общего количества операции по ВСМП за 2013 год - 24,7% составляют операции по эндопротезированию тазобедренного сустава, 10,8% – эндопротезированию коленного сустава, 44,3% – технологии блокирующего остеосинтеза (БИОС) и 20,3% – артроскопические операции. Внедрение в Республике Казахстан Единой национальной системы здравоохранения явилось стимулом развития ВСМП и расширения трансферта высоких технологий в регионы. Так в Алматинской, Кызылординской, Атырауской, Южно-Казахстанской, Актыубинской, Мангыстауской и Карагандинской областях объем ВСМП за 2011-2013 годы увеличился от 3 до 10 раз.

За последние 3 года в республике число операций по эндопротезированию крупных суставов увеличилось в 1,8 раза, в том числе полная замена тазобедренного сустава в 1,5 раза, коленного сустава в 2,7 раза.

Технологии ВСМП по профилю «Травматология и ортопедия» осуществляются преимущественно в отдельных клиниках республики: в НИИТО - 22%, в ОЦТО им. Макажанова Карагандинской области - 15%, в больнице № 4 г.Алматы – 10%. При этом от общего количества выполненных по г.Астана технологий ВСМП - 66% проведено в НИИТО.

Динамичное развитие института, укрепление материально-технической базы, внедрение новых технологий, расширение связи с клиниками и научными центрами стран ближнего и дальнего зарубежья, а также постоянное совершенствование уровня профессионализма сотрудников дают возможность дальнейшего развития отрасли травматологии и ортопедии, повышения уровня оказания ортопедо-травматологиче-

ской помощи населению, улучшения качества жизни пациентов.

Вместе с тем, по результатам выездов в регионы установлено, что на сегодняшний день оснащенность травматологических отделений областных и городских больниц ряда регионов медицинским оборудованием и изделиями медицинского назначения оставляет желать лучшего. Слабое материально-техническое оснащение ортопедо-травматологических отделений, отсутствие линейки размеров конструкций часто приводит к возникновению ошибок и осложнений.

Высокая потребность в выполнении технологий ВСМП требует подготовки медицинских кадров, оснащения специальным современным оборудованием ортопедо-травматологических отделений областных и городских больниц.

Так, в настоящее время из 16 регионов РК только в 7 областях (Западно-Казахстанская, Жамбылская, Карагандинская, Костанайская, Южно-Казахстанская, Восточно-Казахстанская, г. Алматы) имеются условия (подготовленный персонал и соответствующее материально-техническое оснащение) для проведения эндопротезирования крупных суставов.

Вышеуказанное свидетельствует, что статистические данные, предоставляемые регионами, не всегда позволяют в полной мере отобразить необходимую потребность нуждающегося населения в ВСМП. Несмотря на то, что истинная потребность в получении ВСМП намного выше.

Также следует отметить, что Министерством здравоохранения РК с 2013 года определен лимит на все виды ВСМП по регионам, что приводит к простоям оборудования, закупленного за счет республиканского бюджета,

увеличению очередности пациентов, снижению удовлетворенности качеством медицинских услуг, снижению мотивации в повышении профессиональных навыков среди квалифицированных медицинских работников.

Данные обстоятельства не дают возможности развития высоких технологий в регионах и уменьшают доступность данных видов медицинской помощи для жителей областей. Не стоит забывать, что все еще существует недоступность ВСМП и для сельского населения, т.к. более половины населения республики сельское.

Учитывая вышеизложенное, для развития и дальнейшего совершенствования оказания населению ВСМП в рамках государственной поддержки необходимо наращивать качественный потенциал медицинских работников, продолжить оснащение ортопедо-травматологических отделений организаций здравоохранения специальным современным оборудованием.

ЛИТЕРАТУРА

1. *Послание Президента Республики Казахстан – лидера нации Н.А. Назарбаева народу Казахстана «Стратегия «Казахстан – 2050».*
2. *Государственная программа развития здравоохранения Республики Казахстан «Саламатты Қазақстан» на 2011 – 2015 годы.*
3. *Основные показатели деятельности «НИИ травматологии и ортопедии» за 2002-2013 гг. (статистические материалы).*
4. *Основные показатели травматолого-ортопедической помощи населению Республики Казахстан в 2013 году (статистический сборник). – Астана. - 2014. - с.*

ҚАЗАҚСТАН РЕСПУБЛИКАСЫНДА ТРАВМАТОЛОГТЫ- ОРТОПЕДТІК СИПАТТАҒЫ НАУҚАСТАРҒА ЖОҒАРҒЫ МАМАНДАНДЫРЫЛҒАН КӨМЕКТІ КӨРСЕТУ

Н.Ж. БАТПЕНОВ, А.Ш. РУСТЕМОВА, А.С. КУСАИНОВА

Түсініктеме. Мақалада Қазақстан Республикасының тұрғындарына 2011-2013 жылдарда травматология және ортопедия саласы бойынша жоғары мамандандырылған медициналық көмек (ЖММК) көрсету бойынша мәліметтер келтірілген. 2013 жылы ЖММК мөлшерінің 2011 жылмен салыстырғанда екі есе артқаны байқалды (көрсеткіш 2011 ж. 6288 болса, 2013 ж. 13371 болды). Республикада кейінгі 3 жылда ірі буындарға эндопротездеу операциясының саны 1,8 есе, соның ішінде ұршық буынды толық алмастыру 1,5 есе, тізе буынды алмастыру 2,7 есе артты. Сонымен бірге, аймақтағы бірқатар ауруханаларда ортопедтік-травматологиялық бөлімшелердің материалдық-техникалық жабдықталуы

нашарлығы, медицина қызметкерлерінің жоғарғы технологияны аз игеруі, ЖММК қол жеткізуге бөгет болуда, ол әсіресе ауылдық жерлерде басым.

Негізгі сөздер: жоғары мамандандырылған медициналық көмек, ірі буындарды эндопротездеу, тежегіш остеосинтез.

HIGH SPECIALISED MEDICAL AID FOR TRAUMA AND ORTHOPEDIC PATIENTS IN THE KAZAKHSTAN

N.D. BATPENOV, A.SH. RUSTEMOVA, A.S. KUSAINOVA

Abstract. The article presents data of tertiary care on the profile of traumatology and orthopedics population of the Republic of Kazakhstan for 2011-2013, including the Research Institute of Traumatology and Orthopedics. More than 2 folds increase in the number of tertiary care was noticed in the republic in 2013, as compared to 2011 (from 6288 in 2011 to 13371 in 2013). There is increase in the number of replacement of large joints by 1.8 times in the Republic in the last 3 years, including total hip replacement by 1.5 times, the knee joint is 2.7 times. However, the existing problems in a number of medical institutions in the regions, namely the weak material and technical equipment of orthopedic and trauma care, lack of knowledge of health care workers reduces the availability of high technology in the delivery of tertiary care, especially in rural areas.

Keywords: tertiary care, replacement of large joints, blocking osteosynthesis.

УДК 616-005.755-06+657.471.1: 615

КЛИНИКО-ЭКОНОМИЧЕСКИЙ АНАЛИЗ РАСХОДА И ЗАТРАТ ЛЕКАРСТВЕННЫХ СРЕДСТВ НА ПРОФИЛАКТИКУ И ЛЕЧЕНИЕ ТРОМБОЭМБОЛИЧЕСКИХ ОСЛОЖНЕНИЙ В ТРАВМАТОЛОГИИ И ОРТОПЕДИИ

Ш.А. БАЙМАГАМБЕТОВ, Г.Б. КАЛИЕВА

Научно-исследовательский институт травматологии и ортопедии, Астана

В статье представлен ретроспективный анализ расхода и затрат лекарственных средств на профилактику и лечение тромбоэмболических осложнений по материалу клиники НИИ травматологии и ортопедии за период 2003 по 2012 годы. Результаты исследования показали, что за 10 лет отмечается рост числа пациентов, прошедших лечение в стационаре, количество операций и расход антикоагулянтов. Своевременная профилактика ТЭО позволила снизить летальность в 2 раза. Так, в 2003 году летальность от ТЭЛА составила 5,6%, а в 2012 году – 2,2%.

Ключевые слова: тромбоэмболические осложнения, затраты на лекарственные средства.

ВВЕДЕНИЕ

Тромбоэмболические осложнения (ТЭО) в последние годы вышли на первый план, поскольку являются одной из основных причин смерти пациентов. Особенно угрожающим положение дел выглядит в травматологии и ортопедии. Это объясняется тем, что значительно увеличилась хирургическая активность в клиниках, особенно высокотехнологичными методами. Процентное отношение артропластик к другим операциям,

проводимым в специализированных клиниках, неуклонно растет. С увеличением их числа, соответственно возрастает и количество осложнений, ведущее место среди которых занимает тромбоз глубоких вен (ТГВ) и непосредственно связанная с ним тромбоэмболия легочной артерии (ТЭЛА). Росту числа ВТЭО способствует увеличение тяжести повреждений, объема и травматичности оперативных вмешательств, а также увеличение доли пациентов пожилого возраста с большим чис-

лом сопутствующих заболеваний – факторов риска развития ВТЭО. С помощью современных методов исследования показано, что в отсутствие профилактики тромбоз глубоких вен (ТГВ) нижних конечностей развивается у большинства больных с переломами голени, бедра, таза, позвоночника, сопровождающихся ограничением подвижности, а также при эндопротезировании крупных суставов нижних конечностей без применения мер профилактики на второй-третьей неделе пребывания в стационаре в среднем у 18% пациентов с переломами нижних конечностей развивается проксимальный ТГВ. Примерно 50% больных с проксимальным ТГВ переносят симптомную и бессимптомную ТЭЛА, а у 80% больных с ТЭЛА обнаруживают бессимптомный ТГВ [1,2,3,4,5,6]. По данным Geerts W.N. [7] частота ТГВ без применения методов профилактики при переломах позвоночника развивается у 68% пострадавших, при переломах таза – у 61%, при переломах бедра - у 80%, при переломах костей голени у 77%, при переломах лодыжек – у 77%.

Объемные операции, такие как артропластика крупных суставов или остеосинтез костей таза относятся к категории наиболее сложных вмешательств, занимая по травматичности одно из ведущих мест в ортопедотравматологической практике. Подобные

вмешательства характеризуются обширным повреждением тканей, прежде всего, мышечной и костной. Частота венозных тромбозно-эмболических осложнений (ВТЭО) после замены тазобедренного и коленного суставов достигает, по данным разных авторов, от 40 до 84% [8,9,10,11,12,13,14].

Цель нашего исследования - изучить динамику основных показателей хирургической деятельности стационара РГП «НИИ травматологии и ортопедии» за период 2003-2012 гг., определить влияние методов профилактики ВТЭО на развитие тромбозно-эмболических осложнений и динамику расхода финансовых средств на приобретение антикоагулянтов.

МАТЕРИАЛ И МЕТОДЫ

Источниками для ретроспективного анализа и исследования явились учетно-отчетные материалы, конъюнктурные отчеты клинических подразделений РГП «НИИТО» за 2003-2012 гг.

РЕЗУЛЬТАТЫ И ИХ ОБСУЖДЕНИЕ

За 10 лет в НИИ травматологии и ортопедии общее количество пролеченных больных (рисунок 1) увеличилось от 6825 до 10802 пациентов (в 1,6 раза), количество операций с 4751 до 7733.

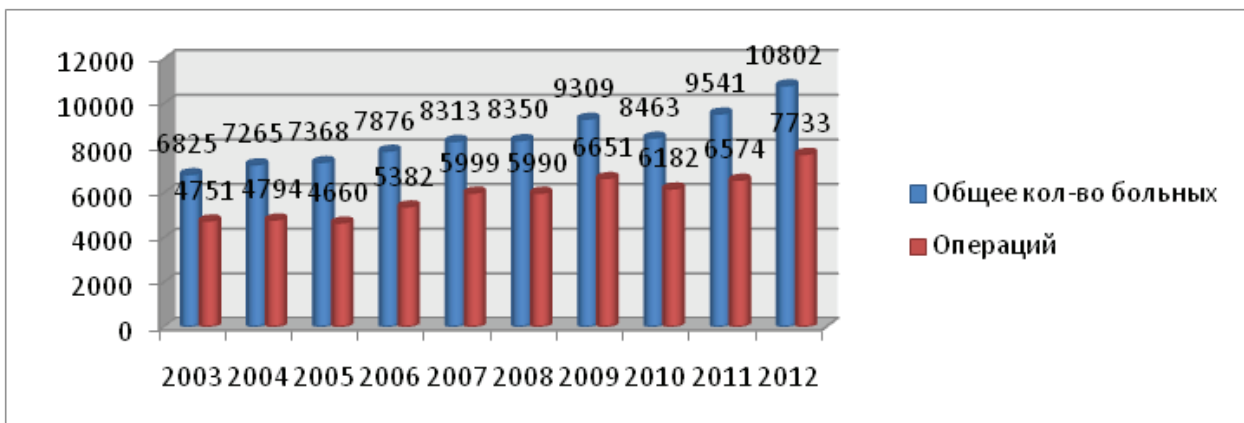


Рисунок 1 – Общее количество пролеченных больных и выполненных операций в НИИТО за период 2003 – 2012 гг.

При этом имеется тенденция снижения средней длительности пребывания больного в стационаре с 14,2 до 11,7 дней (рисунок 2), послеоперационных осложнений с 1,34% до

0,3%, общей летальности с 1,0% до 0,4% (рисунок 3). Это свидетельствует о положительной динамике работы стационара.

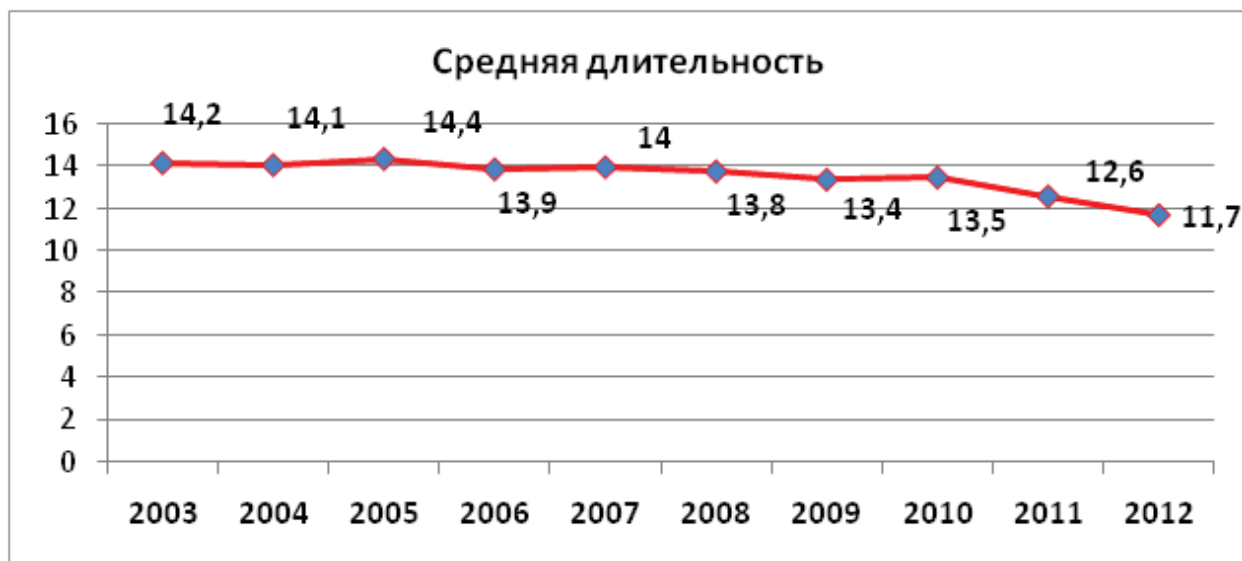

Рисунок 2 – Показатель средней длительности пребывания больного на койке в динамике за период 2003 по 2012 гг.

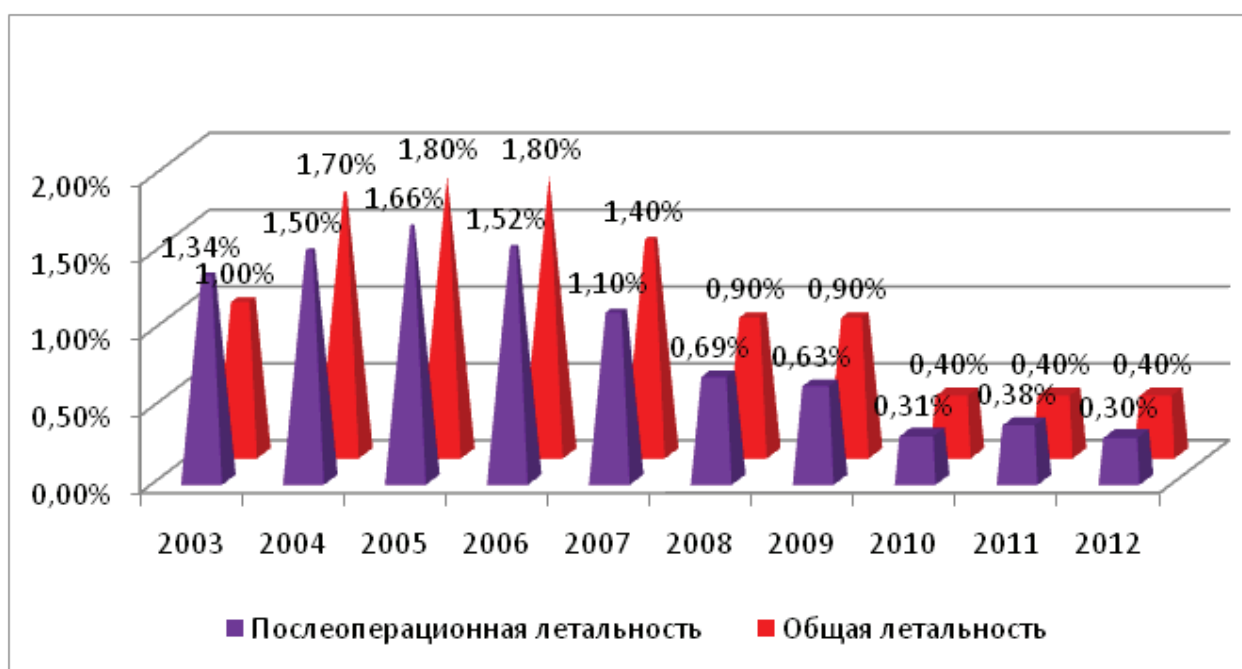

Рисунок 3 – Показатель послеоперационной и общей летальности по стационару в динамике за период с 2003 по 2012 гг.

Известно, что с увеличением оперативной активности хирургических стационаров и внедрения высокотехнологичных операций при лечении сложной костной патологии возрастает риск развития ТЭО. Так, динамика расходов антикоагулянтов за период 2003

по 2012 годы имеет значительный рост, особенно широко используется антикоагулянты фраксипарин, клексан, ксарелто, как высокоэффективные и доступные на медицинском рынке препараты (таблица 1).

Таблица 1 - Динамика объема расходов антикоагулянтов в НИИТО за 2003 -2012 гг. (в уп.)

| Наименование | Годы | | | | | | | | | |
|--------------------------|------|------|------|------|------|------|------|------|------|------|
| | 2003 | 2004 | 2005 | 2006 | 2007 | 2008 | 2009 | 2010 | 2011 | 2012 |
| Надропарин (Фраксипарин) | 164 | 318 | 257 | 654 | 845 | 944 | 677 | 843 | 2350 | 2375 |
| Эноксипарин (Клексан) | | 127 | | 365 | 911 | 429 | 588 | 498 | 330 | 217 |
| Фондопаринукс (арикстра) | | | | | | | 32 | 104 | 40 | 125 |
| Ривароксабан (Ксарелто) | | | | | | | | 149 | 98 | 190 |
| Дабигитран (Прадакса) | | | | | | | | 1 | 50 | 14 |

В связи с увеличением объемов расхода антикоагулянтов увеличиваются и финансовые затраты. Так, в 2003 году в НИИТО приобрели антикоагулянты на сумму 963594 тен-

ге, в 2005 году – 1499520 тенге, в 2007 году – 4218423 тенге, в 2012 году – 3750711 тенге. То есть затраты увеличились в 17 раз по сравнению с 2003 годом (таблица 2).

Таблица 2 - Объем затрат на антикоагулянты в НИИТО за 2003 -2012 гг. (в тенге)

| Показатели | Годы | | | | | | |
|------------------------------|---------------|----------------|----------------|----------------|----------------|-----------------|-----------------|
| | 2003 | 2004 | 2005 | 2006 | 2007 | 2011 | 2012 |
| Надропарин (Фраксипарин) | 963594 | 2328613 | 1499520 | 5264601 | 4218423 | 12126510 | 3750711 |
| Эноксипарин (Клексан) | | 916095 | | 2698691 | 4224659 | 2394612 | 2848543 |
| Фондопаринукс (арикстра) | | | | | | 586080 | 1959650 |
| Ривароксабан (Ксарелто) | | | | | | 3086902 | 8524065 |
| Дабигитран (Прадакса) | | | | | | | 48916 |
| Итого | 963594 | 3244708 | 1499520 | 7963292 | 4646501 | 18194104 | 17131885 |

Анализ летальности от тромбоэмболических осложнений (рисунок 4) за последние 10 лет свидетельствуют о оправданности финансовых затрат и расхода объема антикоагулянтов. Так, в 2003 году летальность от ТЭЛА

в структуре общей летальности составила 5,6%, в 2004 году – 8,7%, то есть летальность от ТЭЛА в 2012 году снизилась в 2,5 раза по сравнению с 2003 годом и в 4 раза по сравнению с 2004 году.

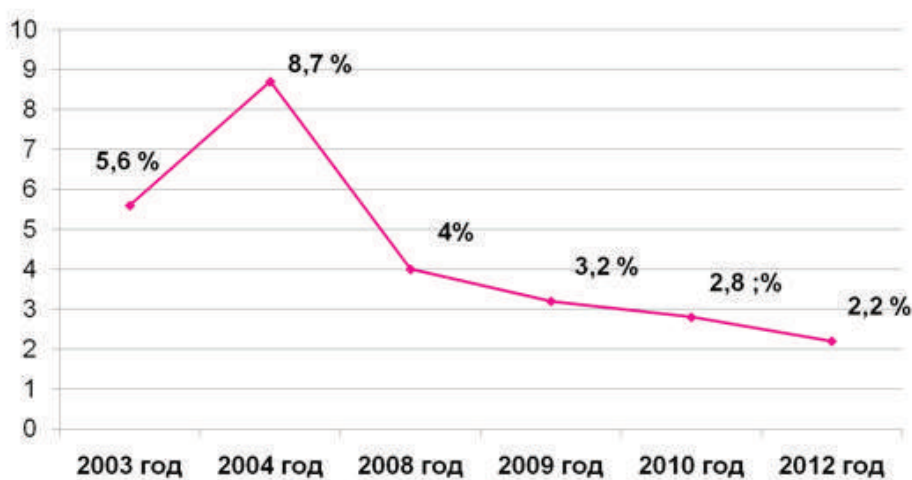


Рисунок 4 - Удельный вес ТЭЛА в структуре общей летальности по НИИТО

ЗАКЛЮЧЕНИЕ

Таким образом, профилактика ТЭО является одной из важных и значимых проблем в лечении повреждений и заболеваний костно-суставного аппарата. Это позволяет снизить частоту ТЭО и летальности от ТЭЛА, но при этом требует определенных финансовых затрат. В связи с этим среди имеющихся на медицинском рынке антикоагулянтов необходим подбор и выбор препаратов более эффективных и менее затратных.

ЛИТЕРАТУРА

1. Диагностика, лечение и профилактика тромбозов и тромбоземболии / Под ред. Г. Т. Каурова. - Томск, 2011. - С. 33–36.
2. Российские клинические рекомендации по диагностике, лечению и профилактике венозных тромбоземболических осложнений. М.: Издательство Медиа Сфера. 2010. 56 с.
3. Bratzler D.W. Underuse of venousthromboembolism prophylaxis for general surgery patients: physician practices in the community hospital setting // Arch. Intern. Med. - 1998. - Vol. 158. - P. 1909–1912.
4. Gould M.K., Garcia D.A., Wren S.M. Prevention of VTE in nonorthopedic surgical patients: antithrombotic therapy and prevention of thrombosis, 9 th ed: American College of Chest Physicians evidence-based clinical practice guidelines // Chest. - 2012. - № 141 (2). - P. 227.
5. Holbrook A., Schulman S., Witt D. M. Evidence-based management of anticoagulant therapy: antithrombotic therapy and prevention of thrombosis, 9 th ed: American College of Chest Physicians evidence-based clinical practice guidelines // Chest. - 2012. - 141 (2). - P.152-184.
6. Бокарев И.Н., Попова Л.В., Кондратьев Т.Б. Венозный тромбоземболизм: лечение и профилактика // Хирургия. - 2005. - № 7. - С.11.
7. Geerts W.H. et al. Prevention of venous thromboembolism // J. Chest. - 2004. - №126. - P. 338S–400S.
8. Загородний Н.В. Профилактика тромбоземболических осложнений у ортопедических больных при эндопротезировании крупных суставов: Матер. городского симпозиума «Профилактика тромбоземболических осложнений в травматологии и ортопедии». - М., 2003. - С. 34.
9. Яковлев В.Б. Тромбоземболия легочной артерии. Диагностика, лечение, профилактика // Рус. Мед. Журн. - 1998. - № 6. - С. 16.
10. Fitterman L., Lemberg L. A silent killer-often preventable // Amer. J.Crit. Care. - 2004. - №13 (5). - P. 431–436.
11. Kim V., Spandorfer J. Epidemiology of venous thromboembolic disease // Emerg. Med. Clin. North. Amer. - 2001. - № 19 (4). - P. 839–859.
12. Llau J.V. Anesthesia and surgical prophylaxis of VTE // Program Review of the Venous Thromboembolic Disease. - 2007. - P. 212–234.
13. Oger E. Incidence of venous thromboembolism: a community-based study in western France // J. Thromb. Haemost. - 2000. - № 83. -P. 657–660.
14. White R.H. et al. Effect of ethnicity and gender on the incidence of venous thromboembolism in a diverse population in California in 1996 // J. Thromb. Haemost. - 2005. - № 93. - P. 298–305.

ТРАВМАТОЛОГИЯ ЖӘНЕ ОРТОПЕДИЯДАҒЫ ТРОМБТЫҢ ҮЗІЛГЕН БӨЛІКТЕРІМЕН КЕНЕТТЕН ТАМЫРДЫҢ ТЫҒЫНДАЛУЫНЫҢ (ТРОМБОЭМБОЛИЯ) АСҚЫНУЛАРДЫҢ АЛДЫН АЛУҒА ЖӘНЕ ЕМДЕУГЕ ДӘРІ- ДӘРМЕКТІК ЗАТТАРДЫ ЖҰМСАУ ЖӘНЕ ШЫҒЫНДАУДЫҢ КЛИНИКАЛЫҚ- ЭКОНОМИКАЛЫҚ САРАПТАМАСЫ Ш.Ә. БАЙМАҒАМБЕТОВ, Г.Б. ҚАЛИЕВА

Түсініктеме. Мақалада 2003 жылдан бастап 2012 жылдар кезеңіндегі Травматология және ортопедия ҒЗИ клиника материалдары бойынша тромбтың үзілген бөліктерімен кенеттен тамырдың тығындалуының (тромбоземболия) асқынулардың алдын алуға және емдеуге дәрі-дәрмектік заттарды жұмсау және шығындаудың клиникалық-экономикалық ретроспективтік сараптамасы ұсынылған. Зерттеу нәтижелері 10 жыл ішінде стационарда емделуден өткен пациенттер саны, операциялар және антикоагулянттардың саны өскенін анықтады. ТЭО уақтылы алдын алу өлім-жітімді 2 есеге төмендетуге мүмкіндік берді. Сонымен, 2003 жылы ТЭЛА өлім-жітім көрсеткішін 5,6% құраса, ал 2012 жылы 2,2% құрады.

Негізгі сөздер: тромбоземболиялық асқыну, дәрілік заттарды жұмсау.

CLINICAL AND ECONOMIC ANALYSIS OF MEDICAL COSTS AND EXPENDITURES FOR PREVENTION AND TREATMENT OF THROMBOEMBOLIC COMPLICATIONS IN TRAUMATOLOGY AND ORTHOPEDY
SH. BAIMAGAMBETOV, G. KALIYEVA

Abstract. The article presents the retrospective analysis of medical costs and expenditures for prevention and treatment of thromboembolic complications according to the materials of RI of traumatology and orthopedy between 2003 and 2012. Results of research works has shown that, number of patients treated in hospital has grown for 10 years. Timely prevention of TEC has shown twofold decrease in mortality rate. As in 2003 mortality from TEC was 5.6%, in 2012 – 2.2%.

Key words: thromboembolic complications, medical costs.

УДК 351.78(574)

ТРАВМАТИЗМ В РЕСПУБЛИКЕ КАЗАХСТАН НА ОСНОВЕ ДАННЫХ АДМИНИСТРАТИВНОГО УЧЕТА

Г.Н. БЕРМАГАМБЕТОВА, Г.К. ДЖАКСЫБЕКОВА,
А.С. СЕМБИНОВА, А.К. КЕНЖЕБЕК, Л.З. БЕКЕЖАНОВА

Научно-исследовательский институт травматологии и ортопедии, Астана

Представлен анализ травматизма по видам и характеру повреждений среди взрослого и детского населения. Отмечено, что структура травматизма отличается постоянством, мало зависит от уровня травматизма и показаны имеющиеся недостатки в учете несчастных случаев, травм и отравлений.

Предложены пути совершенствования организации учета травматизма путем внесения изменений и дополнений в отчетно-учетную документацию, что позволит анализировать причины травматизма и разрабатывать эффективные мероприятия по его предупреждению.

Ключевые слова: отчетная форма № 59 «Отчет о травмах, отравлениях и некоторых других последствиях воздействия внешних причин», травматизм.

Травмы, отравления и некоторые другие последствия воздействия внешних причин оказывают отрицательное влияние на показатели здоровья, что обусловлено их высокой распространенностью среди различных групп населения и высокими показателями неблагоприятных социальных последствий: временной и стойкой утраты трудоспособности, смертности.

ВОЗ, провозгласив первое десятилетие XXI века (2000-2010 гг.) декадой по лечению костей и суставов, определила профилактику и лечение травм конечностей как одну из 5 приоритетных проблем костно-мышечных заболеваний. В комплексе лечебно-профилактических мероприятий, направленных на решение этой проблемы, важное место занимает профилактика травматизма и оказание квалифицированной специализирован-

ной медицинской помощи пострадавшим от травм и несчастных случаев. Форма № 59 «Отчет о травмах, отравлениях и некоторых других последствиях воздействия внешних причин», утвержденная приказом Министра здравоохранения Республики Казахстан от 6 марта 2013 года №128 «Об утверждении форм, предназначенных для сбора административных данных субъектов здравоохранения», направлена на повсеместный учет обратившихся в медицинские организации по поводу травм, отравлений, ожогов и других последствий воздействия внешних причин.

Целью настоящей статьи является проведение анализа и оценки травматизма по данным отчетной формы № 59 и предложение путей совершенствования сбора административных данных.

В 2013 г. в амбулаторно-поликлинических организациях республики было зарегистрировано 423 829 случаев травм, отравлений и некоторых других последствий воздействия внешних причин у взрослого населения. Показатель травматизма составил 3548,3 на 100

тыс. взрослого населения. По сравнению с 2011 годом число травм, зарегистрированных среди взрослого населения, уменьшилось на 1,6%, а показатель травматизма снизился на 2,0% (таблица 1).

Таблица 1- Динамика травматизма среди взрослого населения Республики Казахстан

| Область | Показатель на 100 тыс. взрослого населения | | |
|----------------------|--|---------|---------|
| | 2011 г. | 2012 г. | 2013 г. |
| Акмолинская | 5152,4 | 4880,6 | 4721,1 |
| Актюбинская | 3197,0 | 3153,3 | 2931,1 |
| Алматинская | 3079,6 | 3011,1 | 3400,4 |
| Атырауская | 2193,7 | 2590,0 | 1860,7 |
| В-Казахстанская | 4426,1 | 4509,1 | 4425,8 |
| Жамбылская | 3792,0 | 2837,4 | 2649,7 |
| З-Казахстанская | 5417,8 | 4433,1 | 4326,4 |
| Карагандинская | 5792,4 | 5889,8 | 5698,5 |
| Костанайская | 3913,0 | 3926,6 | 3961,9 |
| Кызылординская | 2636,0 | 2594,8 | 3098,6 |
| Мангыстауская | 1938,3 | 3083,2 | 2789,5 |
| Павлодарская | 5003,2 | 5290,1 | 5069,9 |
| С-Казахстанская | 4513,1 | 4614,6 | 3850,5 |
| Ю-Казахстанская | 2097,9 | 2145,9 | 2492,0 |
| г.Алматы | 2252,0 | 2410,0 | 2202,6 |
| г.Астана | 3995,2 | 4104,5 | 3876,9 |
| РЕСПУБЛИКА КАЗАХСТАН | 3619,5 | 3600,6 | 3548,3 |

Несмотря на снижение показателя травматизма в республике в 2013 г. в сравнении с 2011 г., в Карагандинской, Павлодарской, Восточно-Казахстанской, Западно-Казахстанской, Костанайской, Северо-Казахстанской областях и г.Астана уровень травматизма превышал среднереспубликанский показа-

тель соответственно на 60,6; 42,9; 24,7; 21,9; 11,7; 8,5, и 9,3%.

Среди пострадавших от травм и несчастных случаев более 58% составили мужчины, у которых показатель травматизма был равен 4229,7, а среди женщин – 2751,7 на 100 тыс. соответствующего населения (таблица 2).

Таблица 2 - Травмы, отравления и некоторые другие последствия воздействия внешних причин среди мужчин и женщин в разрезе регионов за 2012- 2013 гг.

| Область | Число случаев, зарегистрированных впервые в жизни на 100 тыс. соответствующего населения | | | |
|----------------------|--|---------|---------|---------|
| | мужчины | | женщины | |
| | 2012 г. | 2013 г. | 2012 г. | 2013 г. |
| Акмолинская | 6133,4 | 5895,4 | 3763,3 | 3671,0 |
| Актюбинская | 4566,4 | 4239,4 | 1908,2 | 1775,7 |
| Алматинская | 3605,5 | 4042,9 | 2460,8 | 2804,2 |
| Атырауская | 3185,5 | 2366,0 | 2045,0 | 1396,7 |
| В-Казахстанская | 5884,5 | 5666,7 | 3323,1 | 3352,0 |
| Жамбылская | 3161,4 | 3017,9 | 2543,7 | 2313,9 |
| З-Казахстанская | 5675,7 | 5718,2 | 3327,2 | 3086,5 |
| Карагандинская | 7930,6 | 7575,4 | 4161,3 | 4106,1 |
| Кызылординская | 3052,5 | 3809,1 | 1367,8 | 2410,1 |
| Костанайская | 5335,2 | 5483,6 | 5442,3 | 2663,7 |
| Мангыстауская | 4068,9 | 3418,6 | 2152,4 | 2194,6 |
| Павлодарская | 6752,3 | 6283,3 | 4059,7 | 4046,3 |
| С-Казахстанская | 5483,0 | 4632,0 | 3863,9 | 3173,2 |
| Ю-Казахстанская | 2556,7 | 3068,1 | 1759,2 | 1948,0 |
| г.Астана | 4746,5 | 4518,7 | 3529,8 | 3305,0 |
| г.Алматы | 2582,1 | 2273,5 | 2276,4 | 2147,4 |
| РЕСПУБЛИКА КАЗАХСТАН | 4493,0 | 4424,1 | 2812,0 | 2772,5 |

Наиболее высокие показатели травматизма, превышающие среднереспубликанский показатель в 1,1-1,6 раза, отмечены в Карагандинской и Павлодарской областях.

В структуре травматизма среди взрослого населения, как и в предыдущие годы, и мужчины и женщины подавляющее большинство травм и других повреждений получают в быту. Бытовые травмы составили в структуре повреждений 70,9% (70,7% у мужчин и 71,1% у женщин). Второе место занимают уличные

травмы, на их долю приходится 21,0% (20,7% у мужчин и 21,5% у женщин). Травмы, связанные с дорожно-транспортными происшествиями, занимающие третье место в структуре травматизма, составляют всего 4,1% (4,0% у мужчин и 4,4% у женщин). Четвертое место занимают спортивные травмы 2,2% (2,5% у мужчин и 1,7% у женщин). На травмы, связанные с производством, занимающие пятое место, приходится 1,8 % (2,1% у мужчин и 1,3% у женщин).

Таблица 3 - Структура травматизма среди взрослого населения Республики Казахстан в 2013 г. (в %)

| | Производственные | Бытовые | Уличные | Транспортные | Спортивные |
|----------|------------------|---------|---------|--------------|------------|
| Мужчины | 2,1 | 70,7 | 20,7 | 4,0 | 2,5 |
| Женщины | 1,3 | 71,1 | 21,5 | 4,4 | 1,7 |
| Оба пола | 1,8 | 70,9 | 21,0 | 4,1 | 2,2 |

В структуре травматизма, также преобладали над всеми остальными травмами повреждения, полученные в быту и на улице. Уровень бытового травматизма колебался от 85,1% в Павлодарской области до 53,7% в Мангистауской области. Уличный травматизм был подвержен значительным колебаниям, составляя в общей структуре травматизма от 8% в Западно-Казахстанской и Павлодарской областях до

31% в Атырауской и Карагандинской областях. Третье место занимает транспортный травматизм с колебаниями от 1,4 в г. Алматы до 12,7% в Мангистауской области. Высокий уровень производственного травматизма отмечается в Алматинской и Западно-Казахстанской областях (4,6%). В Кызылординской области спортивный травматизм в 5 раза был выше, чем в среднем по стране (таблица 4).

Таблица 4 - Структура травматизма среди взрослого населения в разрезе регионов Республики Казахстан в 2013 г. (в %)

| Область | Производственные | Бытовые | Уличные | Транспортные | Спортивные |
|-----------------------------|------------------|-------------|-------------|--------------|------------|
| Акмолинская | 2,0 | 76,7 | 15,8 | 3,3 | 2,3 |
| Актюбинская | 3,6 | 67,7 | 22,4 | 4,8 | 1,5 |
| Алматинская | 4,6 | 61,5 | 29,1 | 2,3 | 2,5 |
| Атырауская | 0,4 | 57,9 | 31,4 | 7,6 | 2,7 |
| В-Казахстанская | 1,0 | 70,0 | 22,8 | 3,9 | 2,3 |
| Жамбылская | 0,4 | 71,5 | 15,6 | 12,1 | 0,5 |
| З-Казахстанская | 4,6 | 80,8 | 8,7 | 2,7 | 3,2 |
| Карагандинская | 0,9 | 64,3 | 31,0 | 2,0 | 1,7 |
| Кызылординская | 2,2 | 54,0 | 30,1 | 2,3 | 11,4 |
| Костанайская | 1,4 | 78,8 | 15,2 | 3,8 | 0,8 |
| Мангистауская | 3,2 | 53,7 | 26,2 | 12,7 | 4,3 |
| Павлодарская | 1,1 | 85,1 | 9,2 | 4,2 | 0,4 |
| С-Казахстанская | 0,6 | 79,3 | 17,2 | 2,3 | 0,6 |
| Ю-Казахстанская | 1,6 | 66,3 | 21,7 | 8,5 | 1,8 |
| г.Астана | 0,7 | 78,7 | 14,8 | 2,3 | 3,5 |
| г.Алматы | 0,4 | 83,0 | 14,7 | 1,4 | 0,5 |
| РЕСПУБЛИКА КАЗАХСТАН | 1,8 | 70,9 | 21,0 | 4,1 | 2,2 |

В среднем, по республике, на долю травм в промышленности приходится 55% от всех производственных травм. Высокая доля травматизма в промышленности отмечается в Западно-Казахстанской (97,7%), Мангистауской (87,5%), Павлодарской (82,9%), Акмолинской (75,1%) и Жамбылской областях (71,3%). Травматизм на строительных объектах составляет

25,6%, наиболее высокий уровень наблюдается в Атырауской (66,7%), Актюбинской (63,7%), Кызылординской (55,9%), Алматинской (39,0%) и Карагандинской (33,4%) областях. Сельскохозяйственный травматизм составляет всего 10% в общей структуре производственного травматизма со значительными колебаниями от 0% в Атырауской до 32,0% в Костанайской областях.

В Южно-Казахстанской области отмечен наиболее высокий уровень транспортного травматизма, связанный с производственной деятельностью (41,9%), что в 4 раза выше, чем в среднем по стране (таблица 5).

Характер повреждений в общей структуре травматизма отличается постоянством и практически не зависит от показателя травматизма (таблица 6).

Таблица 5 - Структура производственного травматизма среди взрослого населения в 2013 году (в %)

| Область | В промышленности | В сельском хозяйстве | На строительстве | Транспортные |
|-----------------------------|------------------|----------------------|------------------|--------------|
| Акмолинская | 75,1 | 12,9 | 9,5 | 2,4 |
| Актюбинская | 20,3 | 1,0 | 63,7 | 15,0 |
| Алматинская | 42,3 | 11,5 | 39,0 | 7,2 |
| Атырауская | 33,3 | 0,0 | 66,7 | 0,0 |
| В-Казахстанская | 74,3 | 6,7 | 16,1 | 2,8 |
| Жамбылская | 71,3 | 7,5 | 2,5 | 18,8 |
| З-Казахстанская | 97,7 | 0,4 | 1,5 | 0,4 |
| Карагандинская | 51,4 | 5,5 | 33,4 | 9,8 |
| Кызылординская | 14,3 | 26,7 | 55,9 | 3,1 |
| Костанайская | 53,8 | 32,0 | 9,0 | 5,2 |
| Мангыстауская | 87,5 | 0,3 | 4,3 | 7,9 |
| Павлодарская | 82,9 | 10,7 | 2,4 | 4,0 |
| С-Казахстанская | 50,5 | 25,3 | 10,1 | 14,1 |
| Ю-Казахстанская | 27,6 | 9,3 | 21,2 | 41,9 |
| г.Астана | 81,4 | 5,4 | 6,0 | 7,2 |
| г.Алматы | 54,5 | 27,7 | 6,9 | 10,9 |
| РЕСПУБЛИКА КАЗАХСТАН | 55,0 | 9,9 | 25,6 | 9,5 |

Таблица 6 – Локализация травм среди взрослого населения Республики Казахстан в 2013 г. (в %)

| Область | травма головы | травма шеи | травма грудной клетки | травмы живота, нижней части спины, поясничного отдела позвоночника и таза | травма верхней конечности | травма нижней конечности | травмы множественной локализации | ожоги и отморожения | отравления |
|-----------------------------|---------------|------------|-----------------------|---|---------------------------|--------------------------|----------------------------------|---------------------|------------|
| Акмолинская | 10,7 | 0,9 | 9,5 | 4,7 | 35,4 | 32,6 | 2,7 | 2,8 | 0,7 |
| Актюбинская | 18,3 | 0,5 | 9,3 | 5,3 | 32,1 | 29,5 | 1,2 | 3,4 | 0,4 |
| Алматинская | 43,7 | 3,3 | 9,2 | 5,4 | 31,6 | 5,3 | 1,0 | 0,6 | 0,0 |
| Атырауская | 11,2 | 1,3 | 9,1 | 7,1 | 32,5 | 28,9 | 4,9 | 4,5 | 0,4 |
| В-Казахстанская | 9,9 | 1,0 | 9,0 | 5,2 | 35,7 | 34,6 | 1,5 | 2,6 | 0,6 |
| Жамбылская | 15,4 | 0,5 | 7,4 | 3,5 | 36,4 | 31,6 | 0,5 | 2,8 | 1,9 |
| З-Казахстанская | 13,8 | 1,1 | 7,6 | 3,7 | 26,2 | 26,1 | 16,2 | 3,0 | 2,2 |
| Карагандинская | 15,3 | 1,1 | 8,3 | 6,1 | 32,4 | 33,1 | 1,6 | 2,1 | 0,0 |
| Кызылординская | 28,9 | 7,9 | 7,2 | 5,3 | 19,3 | 24,9 | 2,3 | 2,5 | 1,7 |
| Костанайская | 10,7 | 0,7 | 10,2 | 4,1 | 32,9 | 35,0 | 2,0 | 4,1 | 0,2 |
| Мангыстауская | 6,5 | 1,7 | 6,4 | 7,6 | 19,1 | 53,5 | 1,4 | 3,5 | 0,2 |
| Павлодарская | 12,5 | 0,8 | 9,0 | 4,5 | 34,1 | 33,8 | 0,8 | 3,8 | 0,7 |
| С-Казахстанская | 10,4 | 0,4 | 10,5 | 3,8 | 33,1 | 35,7 | 0,9 | 4,4 | 0,9 |
| Ю-Казахстанская | 10,4 | 1,4 | 7,0 | 3,8 | 36,6 | 36,0 | 3,3 | 1,4 | 0,2 |
| г.Астана | 14,1 | 0,7 | 6,8 | 5,4 | 30,9 | 38,5 | 0,4 | 3,1 | 0,1 |
| г.Алматы | 10,5 | 0,4 | 7,6 | 4,1 | 34,6 | 39,4 | 0,5 | 2,6 | 0,4 |
| РЕСПУБЛИКА КАЗАХСТАН | 16,3 | 1,4 | 8,5 | 4,9 | 32,6 | 30,9 | 2,3 | 2,6 | 0,5 |

Показатель травматизма у мужчин выше, чем у женщин и превышает последний почти в 1,5 раза, травмы среди мужского населения отличаются большей тяжестью. У мужчин в 8 раз чаще регистрировались электротравмы, в 5 раз чаще отморожения, почти в 2 раза чаще

травмы головы, грудной клетки и множественной локализации, в 1,5 раза чаще – травмы конечностей, травмы живота, нижней части спины, поясничного отдела позвоночника и таза, отравления и ожоги.

Более часто среди взрослого населения регистрируются травмы верхней (30,7%), нижней (29,1%) конечностей, головы (15,3%),

грудной клетки, живота, нижней части спины, поясничного отдела позвоночника и таза (12,6%) (таблица 7).

Таблица 7 - Показатели травм, отравлений и других несчастных случаев среди взрослого населения в 2013 году

| ВСЕГО, в том числе: | на 100 тыс. населения | | |
|--|-----------------------|--------|----------|
| | муж | жен | оба пола |
| | 4424,1 | 2772,5 | 3548,3 |
| травма головы | 704,7 | 402,6 | 544,5 |
| травмы шеи | 55,0 | 40,9 | 47,5 |
| травмы грудной клетки | 374,8 | 200,0 | 282,1 |
| травмы живота, нижней части спины, поясничного отдела позвоночника и таза | 186,5 | 144,2 | 164,1 |
| травмы верхней конечности | 1349,9 | 855,8 | 1087,9 |
| травмы нижней конечности | 1246,3 | 844,5 | 1033,2 |
| травмы множественной локализации | 97,5 | 57,6 | 76,4 |
| термические и химические ожоги | 86,3 | 66,5 | 75,8 |
| отморожения | 16,9 | 3,6 | 9,9 |
| отравления | 20,7 | 14,2 | 17,2 |
| электротравмы | 1,7 | 0,2 | 0,9 |
| осложнения хирургических и терапевтических вмешательств, не классифицированные в других рубриках | 14,4 | 12,0 | 13,1 |
| последствия травм, отравлений и других воздействий внешних причин | 132,5 | 83,7 | 106,6 |
| прочие | 135,6 | 45,5 | 83,7 |

В 2013 г. в медицинских организациях зарегистрировано 185232 случаев травм, отравлений и некоторых других последствий воздействия внешних причин у детей в возрасте от 0 до 17 лет включительно. Показатель травматизма составил 3638,7 на 100 тыс. детского населения. По сравнению с 2012 г. число травм, зарегистрированных среди детского населения, увеличилось на 0,8%, а показатель трав-

матизма снизился на 1,4%. Несмотря на снижение показателя травматизма у детей в целом по республике, в Карагандинской, Восточно-Казахстанской, Костанайской, Северо-Казахстанской, Акмолинской, Западно-Казахстанской, Алматинской областях и г. Алматы уровень травматизма превышает среднереспубликанский показатель (таблица 8).

Таблица 8 - Травмы, отравления и некоторые другие последствия воздействия внешних причин у детей (0-17) в 2013 г. (число случаев, зарегистрированных впервые в жизни на 100 тысяч соответствующего населения)

| Область | Оба пола | | Мальчики | | Девочки | |
|-----------------------------|---------------|---------------|---------------|---------------|---------------|---------------|
| | 2012 | 2013 | 2012 | 2013 | 2012 | 2013 |
| Акмолинская | 4435,5 | 4053,0 | 5521,0 | 4993,8 | 3291,2 | 3061,4 |
| Актюбинская | 2868,9 | 2675,3 | 3442,5 | 3216,5 | 2262,5 | 2102,1 |
| Алматинская | 3606,0 | 3916,7 | 4318,0 | 4509,7 | 2856,6 | 3293,1 |
| Атырауская | 2094,2 | 2026,1 | 2597,4 | 2570,1 | 1563,5 | 1453,0 |
| В-Казахстанская | 5266,9 | 4856,3 | 6290,1 | 5784,3 | 4191,8 | 3882,4 |
| Жамбылская | 3375,4 | 2866,3 | 3691,5 | 3415,5 | 3043,0 | 2288,1 |
| З-Казахстанская | 4345,3 | 4003,9 | 5219,7 | 4600,5 | 3422,8 | 3373,0 |
| Карагандинская | 5273,3 | 5348,3 | 6523,6 | 6600,1 | 3963,3 | 4035,2 |
| Кызылординская | 2596,6 | 3536,9 | 2955,6 | 4162,1 | 2220,2 | 2879,6 |
| Костанайская | 4227,4 | 4593,7 | 5145,7 | 5584,8 | 3265,0 | 3554,1 |
| Мангыстауская | 2325,3 | 2149,4 | 2525,1 | 2304,2 | 2113,4 | 1985,2 |
| Павлодарская | 7152,4 | 7064,1 | 8667,6 | 8455,8 | 5559,2 | 5598,7 |
| С-Казахстанская | 4712,2 | 4120,5 | 5718,0 | 4840,8 | 3644,6 | 3354,9 |
| Ю-Казахстанская | 2586,1 | 2567,6 | 3100,4 | 3235,1 | 2046,9 | 1867,2 |
| г.Астана | 2829,6 | 2761,0 | 3511,8 | 3294,9 | 2107,1 | 2195,2 |
| г.Алматы | 4696,2 | 4519,1 | 5639,4 | 5425,7 | 3694,8 | 3555,1 |
| РЕСПУБЛИКА КАЗАХСТАН | 3689,5 | 3638,7 | 4415,1 | 4370,4 | 2925,8 | 2868,0 |

Среди пострадавших от травм и других несчастных случаев 61,6% составили мальчики, у которых показатель травматизма был равен 4370,4, у девочек – 2868,0 на 100 тыс. соответствующего населения. Травмы и последствия других несчастных случаев у маль-

чиков отличались большей тяжестью. Они в 1,5 раза чаще получают открытые раны и травмы головы, грудной клетки, верхних и нижних конечностей, отморожения и ожоги (таблица 9).

Таблица 9 - Локализация травм, отравлений и других несчастных случаев среди детского населения в 2013 г.

| | ВСЕГО, в том числе: | | |
|--|------------------------|---------------|---------------|
| | на 1000 тыс. населения | | |
| | Мальчики | Девочки | Оба пола |
| | 4370,4 | 2868,0 | 3638,7 |
| травма головы | 839,8 | 546,3 | 696,9 |
| травмы шеи | 74,6 | 52,1 | 63,6 |
| травмы грудной клетки | 203,6 | 122,7 | 164,2 |
| травмы живота, нижней части спины, поясничного отдела позвоночника и таза | 214,6 | 154,3 | 185,3 |
| травмы верхней конечности | 1417,3 | 900,8 | 1165,7 |
| травмы нижней конечности | 1177,6 | 762,0 | 975,2 |
| травмы множественной локализации | 72,8 | 47,6 | 60,5 |
| термические и химические ожоги | 143,2 | 113,4 | 128,7 |
| отморожения | 6,4 | 3,8 | 5,1 |
| отравления | 21,6 | 21,7 | 21,6 |
| электротравмы | 1,4 | 0,2 | 0,8 |
| осложнения хирургических и терапевтических вмешательств, не классифицированные в других рубриках | 6,5 | 5,1 | цц 5,8 |
| последствия травм, отравлений и других воздействий внешних причин | 98,2 | 68,8 | 83,9 |
| прочие | 92,9 | 69,1 | 81,3 |

Структура травматизма по месту получения травм характеризовалась, как у мальчиков, так и у девочек преобладанием бытовых и уличных повреждений (таблица 10).

На долю повреждений, полученных в стенах дома, во дворе и на улице приходилось в среднем по стране свыше 80% всех травм, полученных детьми.

Таблица 10 - Структура травматизма среди детского населения Республики Казахстан в 2013 г. (в %)

| | Производственные | Бытовые | Уличные | Транспортные | Школьные | Спортивные |
|-----------------|------------------|---------|---------|--------------|----------|------------|
| Мальчики | 0,2 | 59,4 | 26,4 | 3,0 | 6,2 | 4,9 |
| Девочки | 0,1 | 60,2 | 26,0 | 2,8 | 6,4 | 4,4 |
| Оба пола | 0,2 | 59,7 | 26,2 | 2,9 | 6,3 | 4,7 |

Структура детского травматизма по его видам в регионах, кроме Атырауской и Алматинской областей, отличается однотипностью: преобладают травмы, полученные в быту и на улице (таблица 11).

На долю этих видов травматизма приходится свыше 80% повреждений, заре-

гистрированных у детей. В Атырауской области первое место занимает уличный травматизм (55,2%). В Алматинской области уровень транспортного и спортивного травматизма превышает республиканский более чем в 2 раза.

Таблица 11 - Структура травматизма среди детского населения Республики Казахстан в 2013 г. в разрезе регионов (в %)

| Область | Производственные | Бытовые | Уличные | Транспортные | Школьные | Спортивные |
|-----------------------------|------------------|-------------|-------------|--------------|------------|------------|
| Акмолинская | 0,2 | 60,6 | 23,1 | 1,9 | 7,5 | 6,8 |
| Актюбинская | 0,0 | 69,0 | 20,6 | 3,6 | 2,9 | 3,9 |
| Алматинская | 0,6 | 48,1 | 20,3 | 5,3 | 15,5 | 10,2 |
| Атырауская | 0,0 | 33,1 | 55,2 | 3,5 | 4,3 | 3,8 |
| В-Казахстанская | 0,1 | 56,3 | 32,1 | 1,9 | 4,2 | 5,5 |
| Жамбылская | 0,0 | 65,6 | 26,9 | 4,9 | 1,1 | 1,5 |
| З-Казахстанская | 0,0 | 51,7 | 33,2 | 1,6 | 9,4 | 4,1 |
| Карагандинская | 0,1 | 49,6 | 40,0 | 1,9 | 4,1 | 4,2 |
| Кызылординская | 0,2 | 54,4 | 28,9 | 2,3 | 9,3 | 5,0 |
| Костанайская | 0,0 | 66,4 | 25,0 | 0,5 | 3,0 | 4,9 |
| Мангыстауская | 0,3 | 62,9 | 16,8 | 3,3 | 7,7 | 9,0 |
| Павлодарская | 0,0 | 69,4 | 22,2 | 2,5 | 3,4 | 2,5 |
| С-Казахстанская | 0,1 | 63,7 | 24,0 | 1,3 | 4,3 | 6,6 |
| Ю-Казахстанская | 0,2 | 68,6 | 16,3 | 4,9 | 7,0 | 3,0 |
| г.Астана | 0,0 | 83,7 | 14,4 | 0,3 | 1,4 | 0,2 |
| г.Алматы | 0,0 | 59,4 | 33,8 | 0,9 | 3,7 | 2,2 |
| РЕСПУБЛИКА КАЗАХСТАН | 0,2 | 59,7 | 26,2 | 2,9 | 6,3 | 4,7 |

ВЫВОДЫ

1. Структура травматизма по виду и характеру повреждений, как у взрослых, так и у детей сохраняет свою картину на протяжении всего периода изучения и не зависит от показателя травматизма. Необходимо отметить значительное снижение доли производственных травм в общей структуре травматизма среди взрослого населения, что объясняется социально-экономическими изменениями, происходящими в стране. Сохраняются значительные колебания в показателях травматизма при сравнении показателей областей, городов Астана и Алматы.

2. Данные о травмах, отравлениях и других последствиях воздействия внешних причин, представленные в форме № 59, отражают только зарегистрированную заболеваемость, основанную на обращаемости населения за медицинской помощью. Обращаемость населения за медицинской помощью зависит от целого ряда факторов, к ним относятся: доступность амбулаторно-поликлинической и стационарной помощи, социально-экономический и культурный уровень населения. Кроме того, важную роль играет и качество учета травм и других последствий воздействия внешних причин в амбулаторно-поликлинических организациях.

3. Анализ травматизма, основанный на данных формы № 59, выявил имеющиеся

недостатки в учете несчастных случаев, травм и отравлений. Несомненно, добиться полного учета всех повреждений невозможно, но можно его улучшить. Недоучет травм, как кажется, связан с двумя основными причинами. Первое, не регистрируются травмы «легкие и относительно легкие», с которыми пострадавшие не обращаются за медицинской помощью. Решение этого вопроса связано с повышением доступности медицинской помощи и формированием у населения бережного отношения к здоровью. Второе, достаточно большая часть пострадавших от травм, отравлений и других последствий воздействия внешних причин доставляется в стационар скорой помощью, минуя поликлиническое отделение. После выписки из стационара с выздоровлением пострадавшие могут не обращаться в амбулаторно-поликлинические организации, и эти травмы не регистрируются. Необходимо обсудить вопрос о возможности заполнения в стационарах статистических талонов на больных, выписываемых с выздоровлением.

4. Правильная организация учета и отчетности создает необходимые условия для анализа причин травматизма и разработки эффективных мероприятий по его предупреждению. Достоверность учета травм и необходимый объем информации об их характере могут быть обеспечены только при тщательном соблюдении правил заполнения статистических документов.

ӘКІМШІЛІКТІК ЕСЕП ДЕРЕКТЕРІНІҢ НЕГІЗІНДЕ ҚАЗАҚСТАН РЕСПУБЛИКАСЫНДАҒЫ ЖАРАҚАТТЫЛЫҚ

Г.Н. БЕРМАҒАМБЕТОВА, Г.К. ЖАҚСЫБЕКОВА, А.С. СЕМБИНОВА, А.К.
КЕНЖЕБЕК, Л.З. БЕКЕЖАНОВА

Түсініктеме. Мақалады ересектер мен балалар арасындағы зақымданулардың түрлері мен сипаттамасы бойынша жарақаттылыққа талдау ұсынылған. Жарақаттылық құрылымы тұрақтылықпен ерекшелетіні, жарақаттылық деңгейімен байланысы аздығы аталған және жаза-тайым жағдайларды, жарақаттарды және улануларды есепке алудағы кемшіліктер көрсетілген.

Есептілік - есепке алу құжаттарына өзгерістер мен толықтырулар енгізу жолымен жарақаттылық есебін ұйымдастыруды жетілдіру жолдары ұсынылған, ол жарақаттылық себептерін сараптау және оны ескерту бойынша тиімді іс-шараларды әзірлеу үшін қажетті жағдайларды жасайды.

Негізгі сөздер: жарақаттар, уланулар және сыртқы себептер әсерінің бірқатар басқа да зардаптары № 59 есеп беру формасы, жарақаттылық

TRAUMATISM IN THE REPUBLIC OF KAZAKHSTAN ON THE BASIS OF ADMINISTRATIVE RECORDS DATA

G.N. BERMAGAMBETOVA, G.K. JAXYBEKOVA, A.S. SEMBINOVA,
A.K. KENZHEBEK, L.Z. BEKEZHANOVA

Abstract. The paper presents the analysis of injuries by type and character in adult and pediatric population. It is noted that the injury structure is constant, little depends on the level of injury and shows the deficiencies in the account of accidents, injuries and poisoning.

The ways to improve the arrangement of injury recording is suggested by making changes and additions to the reporting and accounting documentation, which will create the necessary conditions for analysis of accident causes and developing effective interventions to prevent it.

Key words: Reporting Form N59 «Report on Injury, poisoning and certain other consequences of external causes», injuries.

УДК 617:616 – 001(09) (575.2)

10 ЛЕТ БИШКЕКСКОМУ НАУЧНО-ИССЛЕДОВАТЕЛЬСКОМУ ЦЕНТРУ ТРАВМАТОЛОГИИ И ОРТОПЕДИИ

С.А. ДЖУМАБЕКОВ, Ж.Д. СУЛАЙМАНОВ, Б.С. АНАРКУЛОВ, Б.С. КУЛИЕВ
Бишкекский научно-исследовательский центр травматологии и ортопедии, Бишкек

19 марта 2014 г. исполнилось 10 лет со дня открытия первого в Кыргызстане научно-исследовательского центра травматологии и ортопедии. В статье даются итоги деятельности центра за этот период.

Ключевые слова: Бишкекский научно-исследовательский центр травматологии и ортопедии, травматолого-ортопедическая помощь.

19 марта 2014 г. исполнилось 10 лет со дня выхода постановления Бишкекского городского Кенеша депутатов и мэрии города Бишкек № 8/8 СП об открытии первого в Кыргызстане научно-исследовательского центра травматологии и ортопедии. За ко-

роткий, по историческим меркам, срок научно-исследовательский центр травматологии и ортопедии стал крупным в республике специализированным клиническим, научным и учебным центром травматологии и ортопедии.

Организация Бишкекского научно-исследовательского центра травматологии и ортопедии (БНИЦТО) воплотила в жизнь мечту ученых Кыргызстана о создании научного координирующего центра травматологии и ортопедии, в деятельности которого определены следующие функции:

- профилактика травматизма и ортопедических заболеваний;
- разработка научных основ организации травматологической и ортопедической помощи населению;
- внедрение новых методов диагностики и лечения повреждений, заболеваний и деформаций опорно-двигательной системы;
- оказание высокоспециализированной медицинской помощи больным с повреждениями и заболеваниями опорно-двигательной системы;
- оказание организационно-методической и практической помощи ортопедо-травматологической службе в регионах Кыргызстана;
- сотрудничество с ведущими медицинскими центрами ближнего и дальнего зарубежья в области травматологии и ортопедии;
- подготовка высококвалифицированных специалистов в области травматологии и ортопедии.

Научно-исследовательский центр возглавляет Академик НАН КР, заведующий кафедрой травматологии, ортопедии и экстремальной хирургии Кыргызской Государственной медицинской академии, заслуженный деятель науки КР, заслуженный врач КР, лауреат государственной премии по науке и технике КР, лауреат Большой Золотой медали интеллектуальной собственности ООН, президент ассоциации травматологов-ортопедов Кыргызстана, доктор медицинских наук, профессор - Джумабеков Сабырбек Артисбекович.

В условиях реформирования сектора здравоохранения в БНИЦТО осуществляется обеспечение доступности населения медицинским услугам, совершенствование механизмов социальной защиты населения в сфере охраны здоровья населения. Реализация этой задачи заключается в предоставлении бесплатной экстренной и льготной медико-санитарной помощи пострадавшим людям.

БНИЦТО имеет высококвалифицированный научный и медицинский персонал. В институте работают 6 докторов и 30 кандидатов медицинских наук, 118 врачей, в том числе 41 - с высшей квалификационной категорией;

Оказание высокоспециализированной

медицинской помощи проводится на 469 койках в 15 клинических отделениях:

- отделение травматологии №1 - 35 коек,
- отделение травматологии №2 - 35,
- отделение травматологии №3 - 35,
- отделение травматологии №4 - 35,
- отделение костно-гнойной травматологии №5 - 35,
- отделение детской ортопедии - 45,
- отделение взрослой ортопедии - 35,
- отделение патологии суставов - 35,
- отделение патологии позвоночника - 35,
- отделение хирургии-политравмы - 45,
- отделение нейротравмы - 25,
- отделение микрохирургии и травмы глаз - 20,
- отделение травмы ЛОР органов - 20,
- отделений токсикологии - 20,
- отделение термической патологии - 40,
- отделение анестезиологии, реанимации и интенсивной терапии - 16.

В структуре БНИЦТО также имеются отделы – медицинской реабилитации, клиническая и бактериологическая лаборатории, приемное и амбулаторно-диагностическое отделения, стерилизационно-прачечное отделение и другие параклинические структуры.

Одним из приоритетных направлений деятельности БНИЦТО явилось внедрение современных типов эндопротезов тазобедренного, коленного, плечевого, локтевого суставов, передние и дорсальные, вентральные корпородезы при патологии позвоночника, хирургическое лечение искривлений (кифозы и сколиозы) позвоночника, врожденной патологии тазобедренного сустава у детей и взрослых, а также лечение костно-гнойных осложнений трубчатых костей (остеомиелиты) и.т.д.

В Кыргызской Республике эндопротезирование тазобедренного и коленного суставов проводится более 15 лет с использованием современных эндопротезов. Со дня открытия БНИЦТО эндопротезирование тазобедренного и коленного суставов выполняются на постоянной основе. За последние годы в центре накоплен большой опыт имплантации цементных и бесцементных эндопротезов ведущих научных центров России, Германии, США, Италии, Швейцарии, Турции и других стран с хорошими функциональными результатами.

Благодаря сотрудничеству с РУДН, фирмами Strayker, AAP, Bioimpianti, Tipsan в

БНИЦТО были внедрены эндо и онкопротезы нового поколения. Мы имеем опыт имплантации более 4 тысяч протезов тазобедренного сустава конструкции De-Puy, Stryker, Mathys, БМСИ, Bioimpianti, Tipsan, ААР, TREU цементных и бесцементных эндопротезов, с хорошими функциональными результатами. Только в 2013 году в БНИЦТО было выполнено более 1200 операций по эндопротезированию тазобедренного и коленного суставов.

С 2004 г. в центре широко применяется эндоскопическая хирургия крупных суставов (коленный, плечевой) артроскопом фирмы «Карл Шторц».

Внедрение эндоскопических методов в клиническую практику обусловило прогресс во многих областях медицины, в том числе травматологии и ортопедии. Артроскопия является на сегодняшний день самым точным и информативным методом диагностики внутрисуставных повреждений. Применение данного метода открывает новые возможности в решении многих проблем, связанных с заболеваниями суставов. Артроскопия в БНИЦТО получило свое развитие как высокоспециализированная медицинская помощь с момента его открытия. За период с 2004 по 2013 гг. выполнено более 2000 операций с использованием новейших технологий мировых лидеров в области артроскопии. В настоящее время выполняются следующие виды высокотехнологичных артроскопических операций на коленном и плечевом суставах: пластика передней и задней крестообразной связки аутооттрансплантатом из сухожилий полусухожильной и тонкой мышц, собственной связки надколенника с поперечной фиксацией, операция Банкарта при нестабильности плечевого сустава; субакромиальная декомпрессия сумки плечевого сустава.

Одними из сложных и актуальных проблем в ортопедии являются деформации позвоночника и грудной клетки. В БНИЦТО развернуто отделение патологии позвоночника. Сотрудниками центра проводятся научные исследования, направленные на усовершенствование методов диагностики деформации позвоночника, грудной клетки и способов их коррекции. Внедрены корригирующие вертебротомии при кифотических деформациях с транспозицией спинного мозга. Разработаны и внедрены новые методы корпородеза с применением титановых кейджей. При повреждениях и заболеваниях позвоночника широко

используются системы ТПФ и телескопические раздвижные кейджи фирм Tipsan. Также применяются малоинвазивные методы удаление грыж диска по методу Каспара.

В отделении для коррекции сколиотической деформации позвоночника внедрены и широко применяются эндокорректоры мировых производителей медицинской техники (De Puy, Медтроник, ChM), эндокорректор Новосибирского НИИТО, двухпластинчатый эндокорректор Красноярского производства «Медилар» для коррекции сколиотической деформации у детей и подростков. Оперировано более 500 больных, проанализированы результаты хирургического лечения сколиотических деформаций позвоночника. Особое место занимает реконструктивная коррекция воронкообразной, килевидной и редко встречающихся деформаций грудной клетки у детей и взрослых. Врачи отделения располагают большим опытом оперативного лечения врожденных деформаций грудной клетки (более 250 операций) на основе результатов собственных научных исследований.

В отделении ортопедии широко используются современные передовые технологии оперативного лечения врожденных и приобретенных деформаций верхних и нижних конечностей, а также последствий травм. Применяются различные виды костной пластики при ложных суставах, малоинвазивные методы коррекции статических деформаций стоп - плоскостопная стопа и др.

В БНИЦТО внедрена и широко применяется методика блокирующего интрамедуллярного остеосинтеза (БИОС) при диафизарных переломах длинных трубчатых костей. При лечении больных с изолированной и множественной травмой внедрены и широко применяются современные технологии с соблюдением принципов малоинвазивного остеосинтеза: внутрикостного - интрамедуллярных стержней с блокированием и на костного - пластин с угловой стабильностью LCP производителей с мировым именем «Tipsan», «Link», Прооперированно более 19000 пациентов со скелетной травмой, проанализированы результаты хирургического лечения переломов длинных костей и повреждений костей тазового кольца.

В отделении костно-гнойной травматологии и последствий травм БНИЦТО применяются современные методы консервативного и оперативного лечения хронического остеоми-

елита и гнойно-воспалительных осложнений повреждений опорно-двигательной системы. Для санации ран используются современные антисептические препараты, спирто-кислородное орошение гнойных ран. Проведение радикальных оперативных вмешательств включает сегментарную резекцию остеомиелитического очага с аппаратной внешней фиксацией и замещением дефектов путем моно- и билочкального остеосинтеза, двухэтапное лечение гнойных осложнений после эндопротезирования крупных суставов, включающее удаление эндопротеза, после купирования гнойного процесса - реэндопротезирование. Замещение костных полостей проводится с использованием биокомпозиционных материалов, мышечной пластики. В лечении больных с инфицированными посттравматическими тканевыми дефектами применяются комбинированные и сочетанные методы кожной пластики.

Отделение анестезиологии и реанимации является организационным и методическим центром по внедрению новых технологий в клиническую практику. Основным направлением научной и клинической работы отделения является совершенствование оказания неотложной помощи при тяжелых сочетанных травмах, осуществляется оптимизация анестезиологической и реанимационной помощи, разработка клинических протоколов диагностики и лечения в анестезиологии и реанимации.

В отделении интенсивной терапии широко используются современные режимы ИВЛ - IPPV, CPAP, BIPAP, благодаря приобретению респираторов последнего поколения с возможностью контроля параметров ИВЛ, проводятся санационные бронхоскопии у пациентов, длительно находящихся на ИВЛ, выполняется объективный контроль респираторной терапии.

Наряду с внедрением передовых высоких технологий диагностики и лечения ортотравматологических больных, сотрудниками центра разработаны ряд собственных и усовершенствованы существующие устройства, конструкции и методики лечения заболеваний и повреждений опорно-двигательного аппарата, в том числе:

- методика остеосинтеза проксимальных переломов бедренной кости;
- методика лечения компрессионных переломов пяточной кости с разработкой собственной конструкции;

- ряд устройств для лечения переломов шейки бедра, обеспечивающиеся стабильно-функциональный остеосинтез отломков;
- новые технологии в хирургическом лечении по переднему корпородезу при повреждениях и дегенеративных поражениях позвоночника;
- фиксирующие устройства и способы лечения при внутрисуставных переломах трубчатых костей;
- методика первичной пластики при дефектах костей черепа;
- методика лечения хронического остеомиелита трубчатых костей с применением кислородно-орошаемой системы;
- блокирующий интрамедуллярный остеосинтез (БИОС) с использованием репонаторов (собственная разработка БНИЦТО);
- предложены ряд методик при лечении открытых переломов костей с помощью компрессионно-дистракционного аппарата (моно и билатеральная фиксация аппаратами Хоффмана и др.);
- выпущен ряд методических рекомендаций, пособий и монографий о лечении травматолого-ортопедических больных.

Всего, за период 2004-2013 гг., в БНИЦТО было выполнено 117774 операций на опорно-двигательной системе, из них 43387 операций остеосинтеза длинных костей: 23549 операций погружного остеосинтеза с использованием металлоконструкций, 6887 операций с применением компрессионно-дистракционных аппаратов внешней фиксации, 9419 эндопротезирований крупных суставов, 3532 артроскопических вмешательств и т.д.

Реабилитация является важной составной частью в комплексном лечении больного, во многом определяющей исход лечения. В нашей республике остается высокой потребность в средствах реабилитации после реконструктивных операций на опорно-двигательном аппарате, при ортопедических заболеваниях. В настоящее время отделение реабилитации оснащено современным оборудованием для физиотерапии и аппаратами для разработки суставов верхней и нижней конечностей в послеоперационном периоде.

БНИЦТО является клинической базой кафедр травматологии и ортопедии и экстремальной хирургии Кыргызской Государственной медицинской академии, Кыргызского Государственного медицинского института по

последипломному обучению и переподготовке врачей, медицинского факультета Кыргызско-Славянского университета, Азиатского медицинского университета, Международного университета Кыргызстана и Бишкекского медицинского училища.

Научная деятельность БНИЦТО направлена на выполнение научно-технической программы на 2005-2015 годы «Разработка и внедрение новых способов лечения повреждений и заболеваний опорно-двигательной системы».

Следует отметить научно-исследовательские работы, в первую очередь, фундаментального характера, касающегося патофизиологических основ развития горной медицины, не ограничиваются рамками БНИЦТО, а реализуются в содружестве с научными центрами КРСУ, КГМА, РНЦ «ВТО им. Илизарова (г. Курган, Россия).

В области фундаментальных исследований приоритетным направлением научной деятельности БНИЦТО является изучение патофизиологических и морфофункциональных основ течения травматической болезни в условиях высокогорья. В частности, изменение в свертывающей системе крови, гомеостаза биологического организма в целом, его репаративные возможности в условиях высокогорья, его функциональные сдвиги в процессе компрессии и distraction аппаратами внешней фиксации при диафизарных переломах длинных трубчатых костей.

В рамках международного сотрудничества ряд научных сотрудников БНИЦТО выполнили фрагменты научных работ в ведущих клиниках России (ЦИТО и РУДН, Москва; РНЦ «ВТО» им. акад. Г.А. Илизарова, Курган).

Для разработки научной основы профилактики травматизма и ортопедических заболеваний, совершенствования организации травматолого-ортопедической помощи населению, методического руководства сетью травматолого-ортопедических отделений и кабинетов, в БНИЦТО в 2004 году создан научный организационно-методический отдел.

В организационно-методическом отделе проводится научно-исследовательская работа по разработке и совершенствованию нормативно-правовой базы травматологической службы.

В период 2012-2015 гг. коллектив БНИЦТО осуществляет выполнение четвертой научно-технической программы, в рамках которой выполнено 28 плановых научно-ис-

следовательских заданий. Результаты научных исследований нашли отражение в более 800 печатных работах, 10 монографиях, учебных пособиях и статистических сборниках, 19 методических рекомендациях, получены 69 патентов.

Бишкекский научно-исследовательский центр травматологии и ортопедии, понимая важность совместных усилий по улучшению результатов лечения пациентов с травматолого-ортопедическими заболеваниями и повреждениями, всегда готов сотрудничать по расширению контактов и организации кооперативного научно-практического сотрудничества с другими клиниками травматолого-ортопедического профиля ближнего и дальнего зарубежья.

Академик С.А. Джумабеков лично установил научные и практические контакты с клиниками ближнего и дальнего зарубежья: медицинский университет г. Сент-Луис (США), ортопедическими центрами Германии и Франции, ЦИТО (г. Москва), РНЦ ВТО им. акад. Г.А. Илизарова (г. Курган), РУДН (г. Москва), НИИТО Казахстана, Узбекистана, Таджикистана и других стран. В настоящее время БНИЦТО состоит в договорных отношениях с 9 ведущими центрами травматологии и ортопедии:

1. Государственное учреждение «Республиканский научно-практический центр травматологии и ортопедии» Министерства здравоохранения Республики Беларусь, г. Минск;
2. Федеральное государственное учреждение «Уральский научно-исследовательский институт травматологии и ортопедии имени В.Д. Чаклина» Минздравсоцразвития Российской Федерации г. Екатеринбург;
3. Федеральное государственное учреждение «Нижегородский научно-исследовательский институт травматологии и ортопедии» Российской Федерации. г. Нижний Новгород;
4. Государственное учреждение «Институт патологии позвоночника и суставов им. проф. М.И. Ситенко» АМН Украины, г. Харьков;
5. Федеральное государственное учреждение «Новосибирский научно-исследовательский институт травматологии и ортопедии» Минздравсоцразвития Российской Федерации. г. Новосибирск;
6. Государственное учреждение «Украинский научно-исследовательский институт травматологии и ортопедии» АМН Украины, г. Киев;

7. Федеральное государственное учреждение «Российский научно-исследовательский институт травматологии и ортопедии имени Р.Р.Вредена» Минздравсоцразвития Российской Федерации, г. Санкт-Петербург;

8. Федеральное государственное учреждение «Центральный научно-исследовательский институт травматологии и ортопедии им. Н.Н.Приорова», г. Москва;

9. Хебейский медицинский университет, Китайская Народная Республика.

Речь идет о совместном научно-практическом сотрудничестве, подготовке кадров, проведении международных конференций. Благодаря такому сотрудничеству проводится подготовка специалистов и научных кадров института, обучение современным технологиям диагностики и лечения на тренингах и семинарах, проводимых в США, Австрии, Швейцарии, Германии.

БНИЦТО имеет государственную лицензию на право послевузовского образования по специальности «травматология и ортопедия», согласно которой обучаются в клинической ординатуре граждане ближнего и дальнего зарубежья.

Для освоения и внедрения современных технологий лечения заболеваний и повреждений опорно-двигательного аппарата, для врачей практического здравоохранения,

БНИЦТО проводит обучающие семинары, тренинги, мастер-классы с привлечением специалистов ведущих научных центров России и Германии.

В БНИЦТО с 2008 г. функционирует докторский диссертационный совет по специальностям: травматология и ортопедия (шифр - 14.01.15) и нейрохирургия (шифр - 14.01.18). За 6 лет защищены 20 кандидатских и 3 докторских диссертации, подготовлены 96 клинических ординаторов и 14 аспирантов, в том числе из стран ближнего и дальнего зарубежья - 5.

Подводя краткий итог деятельности БНИЦТО за 10 лет можно констатировать, что коллектив центра не останавливается на достигнутых результатах, имеются все возможности для проведения конкурентоспособных научных разработок, дальнейшего совершенствования качества лечения травматолого-ортопедических больных, повышения уровня подготовки специалистов.

Имеющийся кадровый потенциал, богатый клинический опыт, научные разработки и дружеские связи с ведущими центрами ближнего и дальнего зарубежья являются надежной основой для дальнейшего совершенствования травматолого-ортопедической помощи населению Кыргызстана.

БИШКЕК ТРАВМАТОЛОГИЯ ЖӘНЕ ОРТОПЕДИЯ ҒЫЛЫМИ-ЗЕРТТЕУ ОРТАЛЫҒЫНА 10 ЖЫЛ

С.А. ЖҰМАБЕКОВ, Ж.Д. СУЛАЙМАНОВ, Б.С. АНАҚҰЛОВ, Б.С. КУЛИЕВ

Түсініктеме. 2014 жылдың 19 наурызында Қырғызстандағы алғашқы травматология және ортопедия ғылыми-зерттеу орталығының ашылғанына 10 жыл толды. Мақалада, осы орталықтың аталған кезең арасындағы атқарған қызметтерінің нәтижелері баяндалған.

Негізгі сөздер: Бішкек травматология және ортопедия ғылыми-зерттеу орталығы, травматолого-ортопедиялық көмек.

10 YEARS OF THE BISHKEK RESEARCH CENTER OF TRAUMATOLOGY AND ORTHOPEDICS

S.A. DZHUMABEKOV, J.D. SULAYMANOV, B.S. ANARKULOV, B.S. GULIYEV

Abstract. The first in Kyrgyzstan, Research Centre of traumatology and orthopedics celebrates the 10th anniversary on March 19, 2014. The article contains the results of the center's activities for this period.

Key words: Bishkek Research Center of Traumatology and Orthopedics, trauma and orthopedic care.

ИННОВАЦИОННЫЕ ТЕХНОЛОГИИ В ТРАВМАТОЛОГИИ И ОРТОПЕДИИ

УДК 616.71-001

**НОВЫЙ ФИКСАТОР ДЛЯ ВНУТРИКОСТНОГО
МЕТАЛЛООСТЕОСИНТЕЗА ПЕРЕЛОМОВ КЛЮЧИЦЫ**У.А. АБДУРАЗАКОВ, А.У. АБДУРАЗАКОВ, В.Р. КОМНИК
Казахский медицинский университет непрерывного образования

В данной статье приведено описание нового фиксатора для внутрикостного металлоостеосинтеза переломов ключицы, его прочностные характеристики и техника применения. Данный фиксатор отличается простотой конструкции, прочностью и удобством применения.

Ключевые слова: ключица, остеосинтез.

ВВЕДЕНИЕ

Переломы ключицы встречаются в 5-10% случаев среди переломов костей скелета и некоторые из них нуждаются в оперативном лечении. Одним из эффективных методов оперативного лечения диафизарных переломов ключицы является открытая репозиция костных отломков с внутрикостной фиксацией металлическими конструкциями. В клинической практике для надежной фиксации костных отломков применяются различные внутрикостные фиксаторы: спицы Киршнера, стержень Богданова, эластичные стержни, винтовые стержни, болт-гвоздь и др. Однако при использовании их не всегда удается получить стабильную фиксацию отломков. Сергеев С.В. с соавт. (2013) справедливо отмечают, что правильный выбор имплантата в соответствии с биомеханическими особенностями перелома и видом травмы, а также поведенческие характеристики имплантата, играют определенную роль в исходах лечения этой «капризной» кости. Результаты клинического исследования показывают, что известные фиксаторы не всегда создают необходимые условия для сращения перелома, поскольку не обеспечивают достаточную надежность соединения отломков. Все это нередко приводит к удлинению сроков лечения и часто сопровождается развитием различных осложнений вплоть до образования ложного сустава. Поэтому до сих пор продолжается поиск исследователей по созданию наиболее совершенных конструкций фиксаторов для стабильного остеосинтеза переломов ключи-

цы, обеспечивающих надежную фиксацию, исключая ротационное смещение костных отломков, создающих благоприятные условия для формирования костной мозоли и сращения отломков в оптимальные сроки.

В связи с этим нами для внутрикостного металлоостеосинтеза переломов ключицы был предложен новый фиксатор, выгодно отличающийся от своих известных аналогов.

Цель исследования - разработка фиксатора для внутрикостного металлоостеосинтеза переломов ключицы.

МАТЕРИАЛ И МЕТОДЫ

Фиксатор состоит из стержня различных типоразмеров (рисунок 1, фиг. 1, 2) диаметром 3 мм, длиной от 95 до 115 мм и гайки ф/3 (рисунок 1, фиг. 3), выполненных из нержавеющей стали медицинской марки (12Х18Н10Т) или титанового сплава марки (ВТ-6, ВТ-14 и ВТ-16в). Отличительной особенностью стержня является его треугольное сечение на всем протяжении. Один конец стержня имеет головку (рисунок 1, фиг. 1а) сплюсненную с обеих сторон и шириной больше диаметра стержня. Другой конец стержня имеет резьбу в пределах одной трети длины стержня для компрессии - с противоположной стороны (рисунок 1, фиг. 1, 2.б). На нарезной конец стержня накручивается шестигранная гайка (рисунок 1, фиг. 3), причем обе стороны её имеют конусообразную форму для плотного контакта с костью, минимально выступая над её поверхностью.

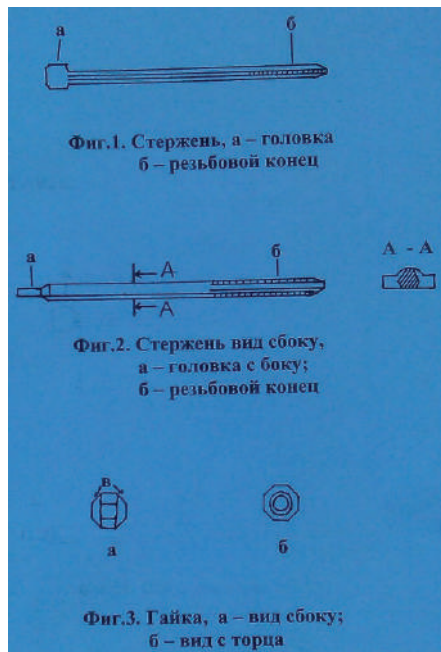


Рисунок 1 – Схема фиксатора для внутрикостного металлоостеосинтеза переломов ключицы

Конструктивные особенности предложенного фиксатора выгодно отличают его от известных аналогов тем, что благодаря треугольному поперечному сечению стержня, обеспечивается стабильная фиксация отломков, уменьшается вероятность ротационного смещения. При остеосинтезе плоская головка стержня не выступает над поверхностью кости, не оказывает лишнего давления на мягкую ткань изнутри, а конусообразная форма гайки обуславливает плотный контакт

с костью и создает необходимую компрессию отломков. При этом плоская головка фиксатора, прилегая плотно к поверхности кости, блокирует ротационное движение при накручивании гайки.

Для определения прочностной характеристики внутрикостного фиксатора проводилось испытание при нагрузке на изгиб на машине TiniusOlsen (Великобритания). Полученные результаты испытаний представлены на рисунке 2.

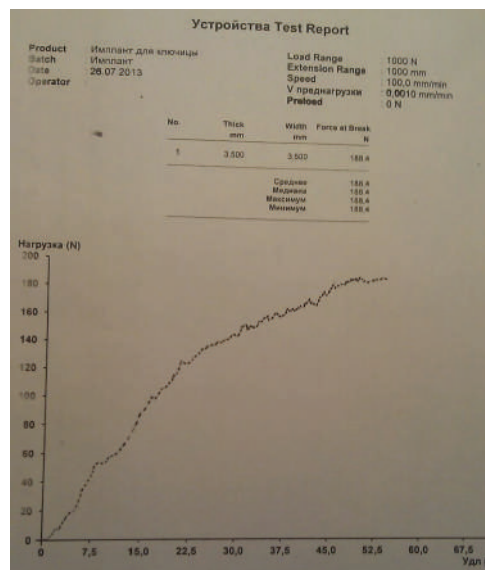


Рисунок 2 – Прочностная характеристика фиксатора на изгиб при нагрузке

РЕЗУЛЬТАТЫ И ИХ ОБСУЖДЕНИЕ

Данные показывают, что предлагаемый нами фиксатор разрушается под действием силы при поперечных сдавливающих нагрузках 188 кг. По данным Витрика Б.Д., Лузянина В.Б. (1985) сопротивление ключицы поперечным нагрузкам при сдавливающих поперечных нагрузках на машине FM-500 ключица разрушается под действием силы от 30 до 143 кг. Сравнительные данные показывают, что предлагаемый нами фиксатор по механической прочности значительно превосходит прочность ключицы, что позволяет обеспечить устойчивую фиксацию костных отломков при остеосинтезе переломов ключицы. Полученные данные дают основания для дальнейшего глубокого изучения безопасности применения данного фиксатора в экспериментальных условиях у животных.

Техника фиксации отломков при переломах ключицы предлагаемым устройством. Под местной или общей анестезией обнажают дугообразным разрезом место перелома. После выделения отломков костномозговую полость центрального отломка рассверли-

вают сверлом, равным диаметру фиксатора, чтобы сверло перфорировало переднюю поверхность отломка на расстоянии 3-4 см от его конца (рисунок 3, фиг.4,а). Отломки сопоставляют. Костномозговую полость периферического отломка рассверливают на всем протяжении тем же сверлом, введенным в костномозговую канал центрального отломка, таким образом, чтобы оно перфорировало этот отломок в области задней части акромиального конца ключицы (рисунок 3, фиг.4,б). Через отверстие на передней поверхности центрального отломка в канал вводят стержень фиксатора до выхода его из костномозгового канала периферического отломка (рисунок 3, фиг.4,в). Выступающий конец фиксатора обрезают дополнительным разрезом и на него навинчивают гайку конусообразным концом, обращенным к кости до сдавливания концов отломков между собой (рисунок 3, фиг.4,г). При этом плоский конец фиксатора удерживают зажимом. После компрессии достигается стабильное соединение отломков. В послеоперационном периоде накладывают гипсовую повязку типа Дезо сроком до 3-4 недель.

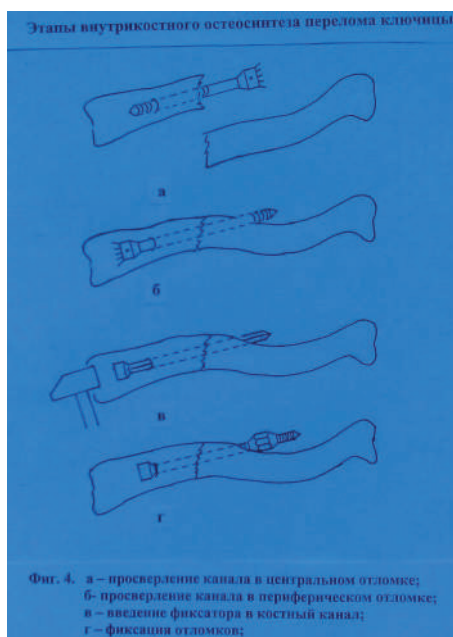


Рисунок 3 – Этапы внутрикостного остеосинтеза перелома ключицы

ЗАКЛЮЧЕНИЕ

Таким образом, при переломах ключицы широко применяются внутрикостный остеосинтез с помощью различных фиксаторов, которые не всегда создают необходимые условия для сращения переломов и нередко наблюдаются

осложнения (замедленное сращения, ложный сустав, нагноение) и удлинение сроков лечения. Предлагаемый нами фиксатор для внутрикостного остеосинтеза отличается простотой конструкции, удобством в применении, создает стабильную фиксацию костных отломков и оп-

тимальные условия для сращения их в более короткие сроки. По прочности данный фиксатор значительно превосходит прочность синтезированной кости, что дает основание для изучения

безопасности его в эксперименте у лабораторных животных, а в дальнейшем в клинической практике.

БҰҒАНАНЫҢ СЫНЫҚТАРЫН СҮЙЕК ІШІЛІК ТЕМІР ОСТЕОСИНТЕЗГЕ АРНАЛҒАН ЖАҢА ҰСТАТҚЫШ

У. ӘБДІРАЗАҚОВ, А. ӘБДІРАЗАҚОВ, В.Р. КОМНИК

Түсініктеме. Мақалада бұғана сынығында сүйек ішілік темір остеосинтезінде қолданылатын жаңа ұстатқыш сипаттамасы, оның берік сипаттамалары осы және қолданудың техникасы көрсетілген. Осы ұстатқыш құрылымның қарапайымдылығы, беріктік және қолданудың оралымдылықпен ерекшеленеді.

Негізгі сөздер: бұғана, остеосинтез.

NEW NAIL FOR INTRAOSSEOUS OSTEOSYNTHESIS OF THE CLAVICLE FRACTURES

U. ABDURAZAKOV, A. ABDURAZAKOV, V. KOMNIK

Abstract. This article describes a new intramedullary nail for the osteosynthesis of the clavicle fractures, its strength characteristics and technology use. This nail is characterized by simplicity of design, durability and ease of use.

Key words: clavicle, osteosynthesis.

УДК 615.451:616-001.17-07

ПРИМЕНЕНИЕ ФИТОПРЕПАРАТА «СОЛОДКИ МАСЛО» В КОМПЛЕКСНОМ ЛЕЧЕНИИ ВЯЛОЗАЖИВАЮЩИХ ПОСЛЕОЖГОВЫХ РАН

А.Н. АЛМАХАНОВ¹, Б.А. УТЕГЕНОВ¹, Н.К. АБИШЕВ²

¹ Запдно-Казахстанский Государственный Медицинский Университет им. М. Оспанова, ² Больница скорой медицинской помощи, Актобе

На основе проведённого клинического исследования отмечена эффективность фитопрепарата «Солодки масло» при заживлении ожоговой раны. Масляной экстракт «Солодки масло» обладает антибактериальными и стимулирующими свойствами. При лечении фитопрепаратом «Солодки масло» наблюдалось стимулирующее действие на процессы регенерации. Клинические наблюдения показали, что местное применение фитопрепарата «Солодки масло» хорошо переносилось больными, аллергических реакций и местнораздражающего действия в большинстве случаев выявлено не было. При применении фитопрепарата «Солодки масло» быстрее купировалось воспаление в ране, участки некрозов и налёт фибрина расплавлялись и легко удалялись, за счёт чего ускорялась эпителизация, а при глубоких ожоговых ранах после проведенной некрэктомии - формирование грануляции и таким образом подготовка ран к аутодермопластике.

Ключевые слова: ожоговый травматизм; рубцовая деформация; микробиология ожоговой раны; аутодермопластика.

ВВЕДЕНИЕ

На данный момент термические поражения кожных покровов имеет тенденцию к увеличению и во многом являются основной

причиной развития послеожоговых вялозаживающих ран, наиболее часто приводящих к развитию рубцовых изменений и утрате кожных покровов. В настоящее время при-

менение всевозможных препаратов и способов лечения ожогов сводится в конечном итоге к созданию условий для скорейшего и лучшего заживления ожоговых ран. При этом существенная роль в течение и исходах термической травмы, развитии инфекционных осложнений ожоговой болезни и сроках выздоровления больных отводится местному консервативному лечению обожженных. В Казахстане для местного лечения ожоговых ран независимо от глубины ожогового поражения и стадии раневого процесса в связи с доступностью и низкими экономическими затратами наиболее часто используются марлевые повязки с растворами антисептиков (чаще – фурацилином, бетадин и хлоргексидином) или мазями на гидрофильной основе (в основном – левомеколь и дермазин). В связи с этим, разработка и совершенствование методов местного медикаментозного лечения вялозаживающих послеожоговых ран является одной из наиболее актуальных задач в комбустиологии.

Цель настоящего исследования - изучить особенности течения раневого процесса при применении фитопрепарата «Солодки масло».

МАТЕРИАЛ И МЕТОДЫ

Исследование базируется на данных обследования и лечения 21 больного обоего пола в возрасте 18-49 лет с вялозаживающими послеожоговыми ранами различной локализации и глубины поражения. Площадь ожоговых ран составляла от 1 до 9% поверхности тела. Ожог кипятком у 9 больных и у 12 больных - пламенем. Основную группу исследования составили 12 больных (3 женщины, 9 мужчин) в возрасте от 18 до 45 лет (средний возраст - $31,7 \pm 4,44$ лет) с вялозаживающими послеожоговыми ранами общей площади от 1 до 8% поверхности тела (в среднем, $3,3 \pm 0,57$). Лечение вялозаживающих послеожоговых ран проводилось на 29-50 сутки от момента травмы (в среднем, $39,2 \pm 3,63$ сутки).

Группы сравнения составили 9 обожженных с аналогичной тяжестью травмы, у которых лечение ожоговых ран проводилось с использованием марлевых повязок с мазью дермазин и на водорастворимой основе левомеколь, а также растворами бетадина. Больным обеих групп проводилось стандартное общее лечение.

Фитопрепарат «Солодки масло» представляет собой масляной экстракт, в 50мл

которой содержится 5мг активного вещества корня солодки. После туалета ран антисептическими растворами, на раневую поверхность укладывали пропитанную препаратом «Солодки масло» стерильные марлевые салфетки. Повязки фиксировались пластырем или несколькими турами бинта. Смену повязок проводили ежедневно, после проведения туалета ран с растворами антисептиков производили удаление омертвевших слоев вместе с налётом фибрина. Отмечали сроки отторжения струпа и образования зернистой грануляционной ткани на ране. На этапных перевязках оценивалась клиническая картина, проводилось взятие материала для микробиологического исследования. Клиническую оценку результатов лечения при применении фитопрепарата «Солодки масло» проводили на основе визуального контроля над течением раневого процесса, количества и характера отделяемого, сроков эпителизации.

Лабораторная оценка результатов проведена на основании данных, полученных в ходе микробиологических исследований ран в динамике. Микробиологические исследования проводили путём определения видового состава микрофлоры и количественного содержания микроорганизмов на 1 см² поверхности ран. Забор материала у больных основных и контрольных групп осуществлялся в динамике до и во время лечения. Обработка полученных данных проводилась на компьютере Intel Pentium IV с использованием набора стандартных статистических программ.

РЕЗУЛЬТАТЫ И ИХ ОБСУЖДЕНИЕ

Длительность лечения больных основной группы с использованием масла составило от 19 до 31 дней, в зависимости от площади и глубины раневого дефекта. Отметим, что полное очищение ран от струпа происходило на 9-12 сутки. За весь период лечения с использованием масла полное заживление ран вторичным натяжением достигнуто у 8-ми больных в течении 19-21 дней, следует отметить, что на 11-е сутки применения масла появились яркие сочные грануляции, а на 13-15-е сутки отмечена краевая и островковая эпителизация. У одного больного с обширной вялозаживающей раной в области плеча позволило добиться появления сочных, ярко красных, мелкозернистых грануляций на 23-е сутки от начала лечения, что позволило произвести

аутодермопластику расщепленным кожным лоскутом с положительным клиническим эффектом. Применение масла в лечении глубоких ран в области кисти и передней брюшной стенки позволило полностью заживить поверхностный дефект кожи у 2-х больных в течении 31 суток вторичным натяжением.

Установлено, что в тех случаях, когда применялся масляной экстракт, раны заживали на 4-6 дней быстрее, очень быстро исчезал болевой синдром, улучшалось общее состояние больных по сравнению с больными контрольной группы.

Во время проведения смены повязок, не происходила травматизация подлежащих тканей, процесс регенерации, ускорялся еще на 1—2 дня по сравнению с контрольной группой. Одновременно был значительно уменьшен расход перевязочного материала, был нивелирован психологический момент возникновения боли при частых перевязках и разгружен медицинский персонал.

При лечении пострадавших контрольной группы (лечение ран дермазином в сочетании с бетадином) установили, что наблюдаемая клиническая картина во многом соответствовала таковой в основной группе. На поверхности ран также выпадал толстый слой фибрина, в относительно ранние сроки происходило очищение ран от омертвевших тканей и завершение эпителизации. Сроки заживления ран были близки к таковым как при применении масляного экстракта. Наряду с тем, имели место и отличия. Отмечался подсушивание раневой поверхности, раны медленно очищались от гнойно-некротического налета, в 60% случаев развивались гипергрануляции, наблюдалась вялая краевая эпителизация, которая завершалась в среднем на 23 сутки после начала лечения.

Микробиологическое исследование. До начала лечения микрофлора ожоговых ран у больных основных и сравниваемых групп была сопоставима по составу. Основным штаммом микроорганизмов был *S.aureus* и грибы рода *Candida*.

На фоне лечения как в основной, так и сравниваемой группах, независимо от вида повязки, происходило уменьшение количества выделяемых из ожоговых ран ассоциаций микроорганизмов и увеличение доли

монокультур. При этом на 9-10 сутки из ожоговых ран выделялись только микроорганизмы в виде монокультуры *S.aureus*.

При изучении динамики микробной обсемененности ран у больных получено, что наибольшая обсемененность наблюдалась при поступлении (в среднем, 10^5 м.т. на 1 см^2 раневой поверхности). На фоне лечения повязками с масляным экстрактом на 9 сутки отмечалось снижение уровня микробной обсемененности ожоговых ран с 10^5 до $10^{2,9}$ КОЕ на 1 см^2 поверхности, при этом у 38% пациентов ее уровень превышал «критический» 10^5 м.т. на 1 см^2 раневой поверхности. В группе сравнения на 12 сутки на фоне лечения отмечено снижение уровня микробной обсемененности с 10^5 до $10^{3,1}$ КОЕ на 1 см^2 поверхности.

Сравнительный анализ данных микробиологических посевов у больных контрольной и основной группы показал, что при использовании масляного экстракта существенно быстрее происходило снижение уровней микробного обсеменения ран.

На основе изучения литературы и проведенного клинического исследования отмечено эффективность фитопрепарата «Солодки масло» на заживления ожоговой раны. Масляной экстракт «Солодки масло» обладает антибактериальными и стимулирующими свойствами. На фоне применения фитопрепарата «Солодки масло» отмечалось некоторое снижение Log микробной обсемененности ожоговых ран по сравнению с лечением повязками, содержащими мазь дермазин. При лечении фитопрепаратом «Солодки масло» наблюдалось стимулирующее действие на процессы регенерации. Клинические наблюдения показали, что местное применение фитопрепарата «Солодки масло» хорошо переносилось больными, аллергических реакций и местнораздражающего действия в большинстве случаев выявлено не было. На фоне применения фитопрепарата «Солодки масло» по сравнению с «традиционным» лечением на 2-3 дня быстрее купировалось воспаление в ране, участки некрозов и налёт фибрина расплавились и легко удалялись, за счет чего ускорялась эпителизация, а при глубоких ожоговых ран после проведенной некрэктомии - формирование грануляции и таким образом подготовка ран к аутодермопластике.

Несмотря на это, при использовании масла отмечались кратковременные, умеренно выраженные болевые ощущения, которое быстро самостоятельно проходили. В тоже время его применение на больших (более 5% п.т.) площадях ожоговых ран требовало проведения обезболивания.

Таким образом, проведенное клиническое исследование, позволяет рекомендовать применение фитопрепарата «Солодки масло» для лечения вялозаживающих послеожоговых ран различной локализации.

ЛИТЕРАТУРА

1. Патент РФ №2002464. Способ лечения изолированных ожогов дистальных отделов конечностей / Парамонов Б.А.; опублик. 15.11.93, Бюл. №41-42. – 8 с.
2. Мензул В.А., Морозов В.М., Мультмен-

ко Н.М. и соавт. Новый метод местного лечения ожогов III-IV степени: Международный симпозиум «Новые методы лечения ожогов с использованием культивированных клеток кожи». – Тула, 1996. – С.254.

3. Юденич В.В., Гришкевич В.М. Руководство по реабилитации обожженных. – М.: Медицина, 1986. – 368 с.

4. Kaufman T., Berger J. Topical pH and burn wound healing: a review// Beyond occlusion: wound care proceedings. – 1987. – P.55-59.

5. Kaufman T., Alexander J. Topical oxygen treatment promoted healing and enhanced scar formation of experimental full-thickness burns// Beyond occlusion: wound care proceedings. – 1987. – P.61-66.

6. Whitby D. Growth factors and wound healing // The Sixth Congress of the European Burn Association. – Verona, 1995. – P. 140.

КҮЙКТЕН КЕЙІНГІ ҰЗАҚ ЖАЗЫЛАТЫН ЖАРЛАРДЫ КОМПЛЕКСТІ ЕМДЕУДЕ «МИЯ МАЙЫ» ФИТОПРЕПАРАТЫН ҚОЛДАНУ

А.Н. АЛМАХАНОВ, Б.Ә. ӨТЕГЕНОВ, Н.К. ӘБІШЕВ

Түсініктеме. Өткізілген клиникалық зерттеу барысында, күйік жараларының жазылуына «Мия майы» фитопрепаратының тиімділігі, оның антибактериалды және стимуляциялық қасиеттері бар екені анықталды. Ұзақ жазылатын күйіктен кейінгі жараларды емдеуде «Мия майы» фитопрепаратының регенерация процессіне стимуляциялық әсері байқалды. «Мия майы» фитопрепаратын қолданғанда жараның қабынуы тез басылып, некротизация тіндердің ыдырауы болды, осының арқасында эпителизация тезірек жүрді. Ал терең күйік жаралары кезінде некрэтомия жүргізіліп, грануляция қалыптасқаннан кейін, аутодермопластика жасауға мүмкіндік туғызылды.

Негізгі сөздер: күйік жарақаты; тыртықты деформация; күйік жарасының микробиологиясы; аутодермопластика.

THE USAGE OF “OLEUM GLYCYRRHIZA” IN THE COMPLEX TREATMENT OF POST-BURN SLOWLY HEALING WOUNDS

A.N. ALMAHANOV, B.A. UTEGENOV, N.K. ABISHEV

Abstract. Based on clinical study noted the efficiency of phytopreparation of “Oleum Glycyrrhiza” on the healing of burn wounds. The fitodrug “Oleum Glycyrrhiza” has antibacterial and stimulating properties. When treating with the phytopreparation of “Oleum Glycyrrhiza” observed a stimulating effect on the regeneration processes. Against the background of the usage of phytopreparation “Oleum Glycyrrhiza” for 2-3 days more quickly cropped inflammation in the wound areas of necrosis were melted and easily removed, thereby accelerated epithelialization, while deep burn wounds after neirectomy held - the formation of granulation and thus preparing wounds to autodermoplasty.

Key words: burn traumatism; cicatricial deformation; microbiology of a burn wound; autodermoplastic.

САН СҮЙЕГІНІҢ ПРОКСИМАЛЬДЫҚ БӨЛІГІНІҢ ТЕЖЕГІШ (БЛОКТАУШЫ) ИНТРАМЕДУЛЛЯРЛЫ ОСТЕОСИНТЕЗ ЖАСАУДЫҢ НӘТИЖЕЛЕРІ

А.П. АХМЕТОВ

А.Ясауи атындағы Халықаралық Қазақ-Түрік университетінің клиника-диагностикалық орталығы, Түркістан

Мақалада ХҚТУ-нің клиника-диагностика-лық орталығында 2012-2014 жылдар аралығында сан сүйегінің проксимальдық бөлігінің сынуларына байланысты тежегіш (блок-таушы) интрамедуллярлы остеосинтез жасалған 36 науқастың 83,3%-да өте жақсы, 16,7%-да жақсы нәтижелерге қол жеткізілгені, сонымен қатар егде және қарт жастағы науқастарға PFN системасын қолданудың ерекшелігі қарастырылған.

Негізгі сөздер: блоктаушы интрамедуллярлы остеосинтез, сан сүйегінің сынуы.

КІРІСПЕ

Сан сүйегінің проксимальдық бөлігінің сынулары қазіргі таңға дейін егде және қарт жастағы адамдарда кеңінен таралған ауыр жарақаттардың бірі болып қалуда. Жарақат алған науқастарда өте жиі, 95%-ға дейін қосымша патологиялар кездеседі, оның ішінде ең кең таралғаны әрі қиындық тудыратынының бірі жайылмалы остеопороздың болуы [1,2,3]. Мұндай жағдайда науқастардың ауырсыну синдромын тез арада басу, қимыл-қозғалысты ерте бастау және науқастардың күнделікті тіршілігіне қайта оралуы маңызды әрі өте өзекті мәселе болып табылады. Ал аталған мүмкіндікке барлық науқастардың жасына және қосымша ауруларына қарамастан жарақаттың ерте кезеңінде операция жасау арқылы ғана қол жеткізуге болады [4,5,2].

Мақсаты: аталған еңбектің негізгі мақсаты сан сүйегінің проксимальдық бөлігінің сынуларына блоктаушы интрамедуллярлы остеосинтез жасаудағы біздің тәжірибемізді бөлісу және нәтижелерін бағалау.

МАТЕРИАЛДАР МЕН ӘДІСТЕР

ХҚТУ-нің клиника-диагностикалық орталығында 2012-2014 жылдар аралығында сан сүйегінің проксимальдық бөлігінің сынуларына байланысты 27-91 жас аралығындағы 36 науқас стационарлық ем қабылдаған. Науқастардың орташа жасы 67 жасты құрайды. Жынысына қарай бөлетін болсақ: 16-ер, 20-әйел адамдар. Жасына байланысты 25-60 жас аралығында 8-науқас (22,2%), ал 60-91 жас аралығында 28 (77,8%) науқас болған.

Яғни, операция жасалған науқастардың басым көпшілігі егде және қарт жастағы адамдарды құрайды (1 кесте).

1 кесте - Науқастарды жасы бойынша сараптау

| Жасы | Нақты саны | % жиілігі |
|---------------|------------|-----------|
| 60-қа дейін | 8 | 22,2 |
| 60-70 | 13 | 36,1 |
| 70-80 | 11 | 30,6 |
| 80-нен жоғары | 4 | 11,1 |
| Барлығы | 36 | 100% |

Аталған науқастардың 17-сі (47,2%), жедел жәрдеммен, 19-ы (52,8%) жарақат бекетіне ешбір иммобилизациясыз, өз бетінше жеткізілген. Жарақат түрі бойынша 22-науқаста тұрмыстық, 11-науқаста көшелік, 3-науқаста жол-көлік жарақатымен байланысты.

Егде және қарт жастағы жарақаттардың ерекшелігі науқастардағы қосымша аурулардың болуы. Яғни аталған науқастардың 29-да (80,6%) қосымша бірнеше, оның ішінде бұрын анықталмаған немесе тиісті ем қабылдамаған аурулардың болуы ауру ағымын одан әрі күшейте түседі (2 кесте). Сондықтан, науқастарды стационарға қабылдаған сәттен бастап, әр сала мамандарының қатысуымен (кардиолог, терапевт, невропатолог, анестезиолог) шұғыл түрде операцияға дайындықтан өткіздік. Әр түрлі жағдайларда қажеттілігіне байланысты ангиохирург, нефролог, уролог мамандардың кеңесі қажет болды. Осылайша, мұқият тексеру егде және қарт жастағы қосымша аурулары бар күрделі патологиялы науқастардың денсаулығын толық бағалауға және асқынулардың алдын алуға көмектеседі.

2 кесте - Науқастардың қосымша ауруларының түрі мен кездесу жиілігі

| Аурулардың нозологиялық формалары | Нақты саны | % жиілігі |
|---|------------|-----------|
| Артериялық гипертония | 9 | 31 |
| Жүректің ишемиялық ауруы | 7 | 24,1 |
| Қантты диабет | 4 | 13,8 |
| Созылмалы бүйрек жеткіліксіздігі | 2 | 6,9 |
| Созылмалы анемия | 5 | 17,2 |
| Бронх демікпесі, созылмалы бронхит | 1 | 3,5 |
| Ми қанайналымының бұзылысынан кейінгі жағдай, гемипарез | 1 | 3,5 |
| Барлығы | 29 | 100% |

Науқастардың барлығына жарақат алған сан сүйегінің және жамбас сүйектерінің (сау буындағы мойын-диафизарлық бұрышымен салыстыру және жамбас сүйектерінің жарақатын жоққа шығару үшін) шолу рентгенографиясы міндетті түрде және қажеттілігіне байланысты компьютерлік томография мен аяқтың көктамырларына ультрадыбыстық доплерографиясы жасалынды.

Науқастардың 23-сі (63,9%) жарақат алғаннан кейін 1-2 тәуліктен соң, 8-і (22,2%) 3-7 тәуліктен соң, 5-і (13,9%) 7 тәуліктен 2 айға дейінгі кезеңде ауруханаға жеткізілген. Алғашқы 2 топтағы науқастардың басым көпшілігі шұғыл түрде тексеруден өтіп, қосымша ауруларына коррекция жасалған соң келесі күні операцияға алынды. Өйткені, уақыт өткен сайын асқынулар жиілігінің, асқынулар қауіптілігі пайызының, госпитальды инфекцияның артуы бізге өз тәжірибемізден және әдеби мәліметтерден де белгілі.

Егде және қарт жастағы науқастардың басым көпшілігінде ұршық аймағының көп жарықшақты сынықтары өте жиі кездеседі (3 кесте).

3 кесте - АО/ASIF бойынша сан сүйегінің проксимальдық бөлігі сынықтарының әмбебап жіктелуі

| Сынық типтері | Науқастардың нақты саны | Жиілігі % |
|---------------|-------------------------|-----------|
| 31A1 | 12 | 33,3 |
| 31A2 | 19 | 52,8 |
| 31A3 | 5 | 13,9 |
| Барлығы | 36 | 100% |

Науқастардың басым бөлігіне жұлын-ми және комбинирленген жұлын-ми эпидуральдық анестезия қолданылды. Анестезиядан соң қосымша ортопедиялық репозициялаушы қондырғының (Uzumcu/Түркия) көмегімен бір мезеттік репозиция жасалып, нәтижесі және операция барысы электронды оптикалық қондырғымен (BMI/

Италия) бағаланып отырды. Ұршықаралық сынықтар остеосинтезі үшін Chm (Польша) компаниясының CHARFIX@system, атап айтқанда PFN (Proximal femoral nail) системасы, ал ұршықасты сынықтарға PFN-LIN (Long intramedullary nail) системасы қолданылды.

НӘТИЖЕЛЕРІ ЖӘНЕ ОНЫ ТАЛҚЫЛАУ

Қазіргі таңда санның проксимальдық бөлігінің сынықтары бар науқастарға белсенді хирургиялық әдістерді қолдану баршаға белгілі. Аталған науқастардың операциядан кейінгі нәтижелерін бағалау жамбас-сан буынының функциясын бағалаудағы Harris Hip score шкаласы бойынша жүргізілді.

1969 жылы W.H.Harris жамбас-сан буынының функциясын бағалаудың Харрис жүйесін ұсынған. Әрбір категория балл бойынша бағаланады. «Ауырсыну» - категориясының максимальды балы - 44, «функция» - категориясы 47 - балл, «қозғалыс амплитудасы» - 5, «деформация» категориясы 4 балдан тұрады. Харрис жүйесі бойынша науқас жағдайын бағалаудан алынатын максимальды балдар жиынтығы 100-ге тең. 90-нан 100-ге дейінгі балл жиынтығы өте жақсы, 89-дан 80-ге дейін жақсы, 79-дан 70-ке дейін қанағаттанарлық, ал 70-тен төменгі балдар жиынтығында жамбас буынының функциясы қанағаттанарлықсыз деп бағаланады [5].

Харрис шкаласы бойынша операциядан кейінгі алыс нәтижелерін бағалау барысында 29-науқаста (83,3%) өте жақсы, 7-науқаста (16,7%) жақсы нәтижелері анықталды.

Интрамедуллярлы тежегіш (PFN) жүйені қолдану арқылы сан сүйегінің ұршық аймағының күрделі сынықтарының барлық түрінде стабильды остеосинтезге қолжеткіздік. Басқа авторлар тәрізді біздің зерттеулерімізде де санның проксимальдық бөлігінің сынықтары бар, әсіресе егде жастағы науқастарды ерте белсендірудің маңыздылығын атап өткіміз келеді. Барлық науқастар операциядан кейінгі

2-ші тәулікте төсекте отырғызылып, аяқтарын қимылға келтіріп, белсенді қозғалысқа кірісті. Науқастардың басым көпшілігі 2-ші тәулікте, бірқатары ауырсыну синдромына байланысты 3-ші тәулікте балдақтың және қосымша сүйемелдеудің көмегімен операция жасалған аяғына шектелген күш түсіру арқылы жүре бастады. Науқастар операциядан кейін 4-7 күн ішінде амбулаторлық емге шығарылып, 10-14 күн ішінде тірек құралдарын қолдану арқылы өз бетінше қозғалып жүріп-тұруға қол жеткізді. Алдын ала жүргізілген медикаменттік және медикаментсіз профилактикалық шаралардың нәтижесінде летальды асқынулар болған жоқ. Операциядан кейінгі 3-ші күні, ерте кезеңде аяққа күш түсіргеннен кейін мүмкін болатын динамикалық компрессияны бағалау мақсатында бақылау рентгенографиясы жасалынды. Келесі бақылау рентгенографиялары 1,5-3-6 айда жүргізілді. 6-шы айда науқастардың барлығында клиника-рентгенологиялық толық консолидация белгілері анықталды. Операциядан кейінгі ерте кезеңде операциялық жара тарапынан, ал алыс нәтижелерін 4-айдан 2 жылға дейінгі кезеңде бақылау барысында Z-эффект, конструкцияның сынуы немесе миграциясы секілді остеосинтез тарапынан ешбір асқынулар болмаған.

Науқастардың барлығына операция алдында және операциядан кейін, амбулаторлық кезеңде медикаменттік және медикаментсіз тромбoproфилактика жүргізілді. Атап айтқанда: сау аяғын санның жоғарғы 1/3-не дейін, ал сынған тарапын тізеге дейін эластикалық бинтпен орап, салмағына қарай операциядан 12 сағат алдын және 12 сағат кейін фраксипарин немесе клексан тәрізді антикоагулянттар егілді. Амбулаторлық кезеңде 4 аптаға дейін варикозға қарсы эластикалық шұлықпен жүру, антикоагулянттық терапияны жалғастыру, сонымен қатар, кемінде 6 айға дейін бифосфонаттар (Лондромакс 70 мг) мен кальций препараттары (Кальций-Д3 Никомед форте) тағайындалды. Жоғарыда аталған шараларды қолдану, науқастарды ерте мобилизация жасау және миниинвазивті технологияны қолданғанға қарамастан 1-науқаста (2.8%) операциядан кейінгі кезеңдегі 3-ші тәулікте санның терең веналарының жедел тромбозымен асқынды. Жоғарыда аталған қосымша аурулардың ішінде: «ми қанайналымының бұзылысынан кейінгі жағдай, сол жақтық гемипарез» диагнозымен түскен науқастың гемипарез тарапында

орын алған сынықтың болуы, бұлшықет гипотрофиясына байланысты тамырлық помпаның әлсіздігі, жарақатқа алғанға дейін жамбас буыны функциясының бұзылысы және анамнезінде жоғары қауіптілік факторының болуы тромбоздық асқынуға алып келген негізгі себептер деп қарастырылды. Сандағы күмән тудырған ісінудің болуына байланысты дер кезінде тамырлардың ультрадыбыстық доплерографиясын жасау және ангиохирургтың кеңесі бойынша интенсивті антикоагулянттық, дезагреганттық тамырлық терапияны жүргізудің арқасында, аталған науқас қанағаттанарлық жағдайда амбулаторлық емге шығарылып, тіректік және қимыл функциялары қалпына келді. Операциядан кейінгі 6-шы аптада бақылау доплерографияда толық реканализация белгілері анықталды.

ҚОРЫТЫНДЫ

Сан сүйегінің проксимальдық бөлігінің сынықтары егде және қарт жастағы адамдарда (77,8%-да) жиі кездеседі, науқастардың 80%-дан астамында қосымша ауруларының болуына және науқастардың жасына қарамастан шұғыл коррекциядан соң және міндетті түрде жарақат алған алғашқы тәуліктерде операция жасалынуы тиіс.

Егде және қарт жастағы науқастардың басым көпшілігінде ұршық аймағының көп жарықшақты (31A2) күрделі сынықтары (52,8%-да) өте жиі кездеседі.

Сан сүйегінің проксимальдық бөлігінің сынықтарына миниинвазивті техникалы PFN системасын қолдана отырып ұршық аймағының сынықтарына кішігірім тілікпен стабильды фиксация жасау арқылы 83,3% өте жақсы, 16,7% жақсы нәтижелерге қол жеткізілді.

Нәтижесінде науқастарды операциядан соң келесі күні тұрғызып, жүргізуге болады, ол өз кезегінде аса қауіпті гипостатикалық және тромбоземболиялық асқыныстардың алдын алып, стационарлық емделу уақытын 1,5-2 есеге дейін қысқартады.

Барлық науқастарға міндетті түрде медикаментті және медикаментсіз тромбoproфилактика, сонымен қатар остеопорозға қарсы комбинирленген ем жүргізілуі тиіс.

Егде жастағы қауіптілік факторлары бар науқастарда аяқтың ісінуі байқалғанда, тамырлардың ультрадыбыстық доплерографиясын жасау тамырлық асқынуларды ерте кезеңінде анықтап, алдын алуға көмектеседі.

ӘДЕБИЕТТЕР

1. Лазарев А.Ф., Николаев А.П., Солод Э.И. // Кремлевская медицина. - 1997. - №4. - С.33-35.

2. Карасев С.П., Зиновьев М.П., Никифоров Д.В., Исхаков Я.К. Оценка результатов лечения пациентов с вертельными переломами бедра на базе ортопедического отделения Восточно-Казахстанского областного медицинского объединения // Травматология және ортопедия. - 2011. - №2. - С.109-111.

3. Плаксейчук Ю.А., Салихов Р.З., Соловьев В.В. Остеопоротические переломы

проксимального отдела бедренной кости // Травматология және ортопедия. - 2011. - №2. - С.121-122.

4. Войтович А.В. Оперативное лечение больных с переломами проксимального отдела бедренной кости в системе медицинской реабилитации: автореф ... д-ра мед. наук. - С.-Пб, 1994. - 24 с.

5. Тихилов Р.М., Шаповалов В.М. Шкалы оценки функции тазобедренного сустава после эндопротезирования. - <http://medbe.ru/materials/endoprotezirovanie/shkaly-otsenki-funksii-tazobedrennogo-sustava-posle-endoprotezirovaniya>.

РЕЗУЛЬТАТЫ БЛОКИРУЮЩЕГО ИНТРАМЕДУЛЛЯРНОГО ОСТЕОСИНТЕЗА ПРИ ПЕРЕЛОМАХ ПРОКСИМАЛЬНОГО КОНЦА БЕДРЕННОЙ КОСТИ

А.П. АХМЕТОВ

Резюме. В статье проанализированы операции, сделанные в 2012-2014 гг. в КДЦ МКТУ. В этот период был проведен блокирующий интрамедуллярный остеосинтез при переломе проксимальной части бедренной кости у 36 пациентов и показал 83,3% отличных, 16,7% хороших результатов. Описаны особенности использования системы PFN пациентам старческого возраста.

Ключевые слова: блокирующий интрамедуллярный остеосинтез, перелом бедренной кости.

THE RESULTS OF A BLOCKING INTRAMEDULLARY OSTEOSYNTHESIS FOR FRACTURES IN THE PROXIMAL PART OF THE FEMUR

A.P. AHMETOV

Abstract. The article provides the operations which made in 2012-2014 in KDC of IKTU. During this period was held blocking intramedullary osteosynthesis for fractures in the proximal part of the femur for 36 patients. And this operations showed 83,3% excellent, 16,7% of good results. Also includes especially to use system of PFN to patients senile age.

Key words: blocking intramedullary osteosynthesis, fractures of the femur.

УДК 616.718-084-089.168.1-06-053.9

ПРОФИЛАКТИКА РАННИХ ПОСЛЕОПЕРАЦИОННЫХ ОСЛОЖНЕНИЙ ПРИ ТРАВМАХ НИЖНИХ КОНЕЧНОСТЕЙ У ЛИЦ ПОЖИЛОГО ВОЗРАСТА

И.Ф. АХТЯМОВ^{1,3}, Е.С. ШИГАЕВ^{1,2}, И.С. ХАЕРТДИНОВ³,
Т.А. КИЛЬМЕТОВ¹, И.К. ЕРЕМИН¹

¹Казанский государственный медицинский университет,

²Республиканская клиническая больница им. Н.А. Семашко, Улан-Удэ

³Республиканская клиническая больница МЗ РТ, Казань

Инфекционные осложнения у пациентов с травмой проксимального отдела бедренной кости значительно снижают долю положительных исходов лечения. Развитие пневмонии и пролежней, а так же гнойных осложнений области послеоперационной раны - явление не-

избежное у столь сложной категории пострадавших. В статье проводится анализ результатов внедрения программы профилактики инфекционных осложнений в клинике ортопедии и травматологии РКБ им. Н.А. Семашко г. Улан-Удэ. По мнению авторов, сочетание системной профилактики антибиотиками и соблюдение ортопедического режима позволило свести количество инфекционных осложнений у рецензируемой группы в области послеоперационной раны с 16,6% до 2,5 %, пневмоний и пролежней с 33,3% в 2006 году до 3,9% в 2013 году. Эти данные согласуются с публикациями коллег в отечественной и зарубежной литературе, но не являются достижимым минимумом, что предопределяет дальнейшее совершенствование хирургического лечения пациентов с травмой проксимального отдела бедренной кости.

Ключевые слова: перелом проксимального отдела бедра, осложнения, антибиотико-профилактика.

ВВЕДЕНИЕ

Одним из наиболее частых осложнений в стационаре является ранняя инфекция области послеоперационной раны [1,2]. Обойти эту проблему стороной невозможно, поскольку по данным литературы число подобных осложнений в хирургии крупных суставов достигает 2-5% [3,4,5]. Вопросы предупреждения раневой инфекции решаются на современном этапе двумя путями – системной и локальной антибиотикопрофилактикой [6,7,8,9]. В данном исследовании особое внимание было обращено на первый из них.

Современные позиции снижения риска развития инфекционных осложнений в хирургии в целом, и травматологии в частности, заключаются в кратковременном введении антибиотиков. Соответственно, при планировании вмешательства мы учитывали, что микробная контаминация области вмешательства неизбежна, даже при полном соблюдении правил асептики и антисептики. Известно, что к концу операции в 80-90% ран обсеменены, причем в основном стафилококками. Полная эрадикация бактерий не является конечной целью профилактики. Основываясь на этом, исходили из принципа, что достаточно значительно снизить их число, что предотвращает развитие гнойной инфекции.

Несомненно, учитывалось и то, что эффективная концентрация антибиотика в крови должна быть достигнута к началу операции и сохраниться, как минимум, до её завершения. В соответствии с международными рекомендациями был избран внутривенный путь введения препаратов. Особое внимание было обращено пожилым пациентам, поскольку возраст пострадавших является отягощающим фактором развития инфекционных осложнений в связи с ослабленной иммунной

системой и наличием комплекса сопутствующей соматической патологии.

Цель исследования: оценка эффективности системной профилактики инфекционных осложнений при травме области тазобедренного сустава в специализированном стационаре.

МАТЕРИАЛ И МЕТОДЫ

В основу клинических наблюдений по данному исследованию вошли результаты лечения 390 пострадавших с повреждениями проксимального отдела бедренной кости (ПБК), находившиеся на стационарном лечении в ортопедо-травматологическом отделении Республиканской клинической больницы (РКБ) им. Н.А. Семашко г. Улан-Удэ с 2006 по 2013 год. Все пациенты были разделены на два контингента соответственно уровню повреждения: шейки бедренной кости (медиальные, чрезшеечные и базальные), либо вертельной области бедра (межвертельные, чрезвертельные и подвертельные). Средний срок наблюдения после лечения составил $13,8 \pm 3,1$ мес.

Гендерное распределение пострадавших оказалось практически равнозначным, поскольку женщины получили повреждение в 202 случаях (51,8%), а мужчины в 188. Процентное соотношение в зависимости от возраста выглядит следующим образом: моложе 30 лет пострадали 8,5%; в 31-40 лет – 6,7%; в 41-50 лет – 15,2%; в 51-60 лет – 22,2%; в 61-70 лет – 11,6%; в 71-80 лет – 22%; старше 80 лет – 13,8%

За рецензируемый период были прооперированы 56,3% пострадавших с переломом шейки бедренной кости и 48,5% пациентов - с травмой вертельной области (рисунок 1).

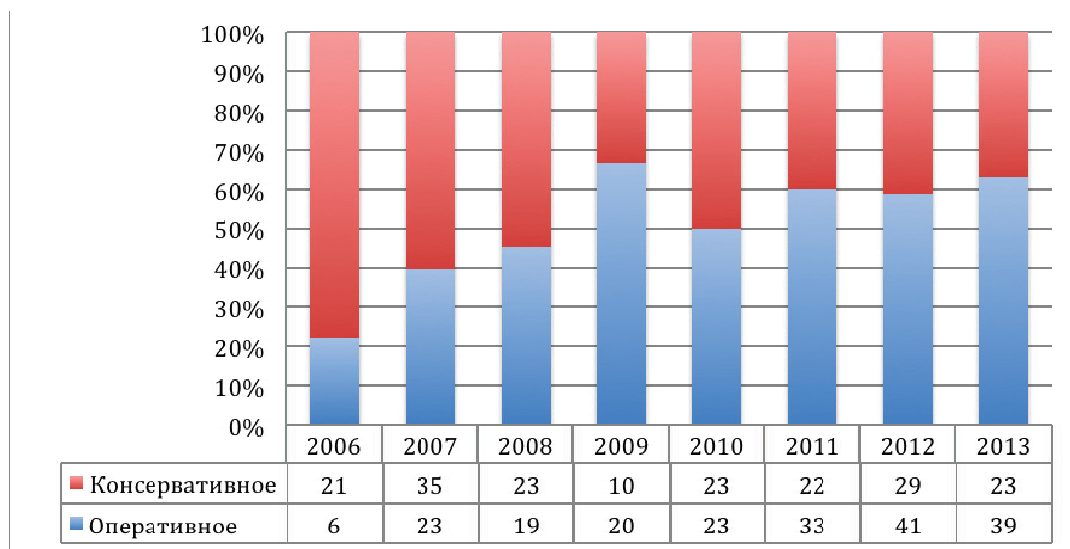


Рисунок 1 - Избранный метод лечения пациентов с травмой проксимального отдела бедренной кости

Всего оперативный метод лечения выбран в 52,3% случаев, причем усматривается рост активности по годам (от 22,2% до 66,3%) и дальнейшая стабилизация на этом уровне, что, несомненно, положительно сказалось на результатах лечения в последние годы исследования. Подобная тенденция однозначно характеризует эффективность изменений в организации помощи пострадавшим с травмой ПОБК в РКБ им. Н.А. Семашко МЗ РБ, произошедшие с 2010 по 2013 годы.

Следует отметить, что на выбор метода в первую очередь влияли возраст, общее состояние и сопутствующая патология у пострадавшего. Немаловажным фактором явилось желание пациента пройти стационарное лечение и, уж тем более, оперативное. Было выявлено несомненное влияние на этот выбор формирование доверительного отношения к качеству хирургического лечения, как самих пациентов, так и медицинского персонала в данной клинике за анализируемые годы.

Исходя из сказанного выше, каждому пациенту с травмой проксимального отдела бедра назначался курс антибиотикопрофилактики, заключавшийся в следующем. Выбор антибиотика и время его введения являются наиболее важными элементами профилактики инфекционных осложнений. Поскольку спектр его активности должен включать круг наиболее частых возбудителей, в первую очередь как было сказано выше, стафилококков, нами наиболее часто использованы цефало-

спорины I-II поколения. В 89% случаев они были представлены цефазолином или цефуроксимом. По рекомендации клинических фармакологов доза препарата при антибиотикопрофилактике должна соответствовать терапевтической, что определило в подавляющем большинстве случаев применение 2,0 граммов препарата. Тщательный сбор анамнеза в предоперационном периоде позволил нам избежать аллергических реакций на указанную группу препаратов. При наличии индивидуальной непереносимости к цефалоспорином, были использованы ингибиторозащитные аминопенициллины: ампициллин/сульбактам или амоксициллин/клавуланат в дозировках 1,5 и 1,2 грамма соответственно.

С учетом того, что эффективная концентрация препарата в тканях сопоставима с таковой в сыворотке крови и достигается через 30 минут после внутривенного введения, антибиотик применялся до начала операции на стадии вводного наркоза. Кратность введения определяется его фармакодинамикой, в т.ч. периодом полувыведения. Нам лишь в 6 случаях пришлось повторять инъекцию в ходе вмешательства, что связано с низкой средней его продолжительностью (не превышавшей 70 минут) как при остеосинтезе, так и эндопротезировании.

Выявленные осложнения по годам фиксировались как ретро- так и проспективно по данным медицинской документации. Поскольку приведенная выше профилактика

была специфична для хирургической практики, то мы прицельно анализировали осложнения лишь у оперированной части пострадавших. В своей практике мы оценивали два наиболее показательных вида инфекционных осложнений: местные проявления со стороны послеоперационной раны, т.е. поверхностное

и глубокое нагноение (рисунок 2), а так же развитие пневмонии и пролежней, которые в ряде публикаций относят к гиподинамическим или «застойным». Можно согласиться с подобной трактовкой, однако это не умаляет тяжести осложнения и ничуть не снижает требований к их профилактике.

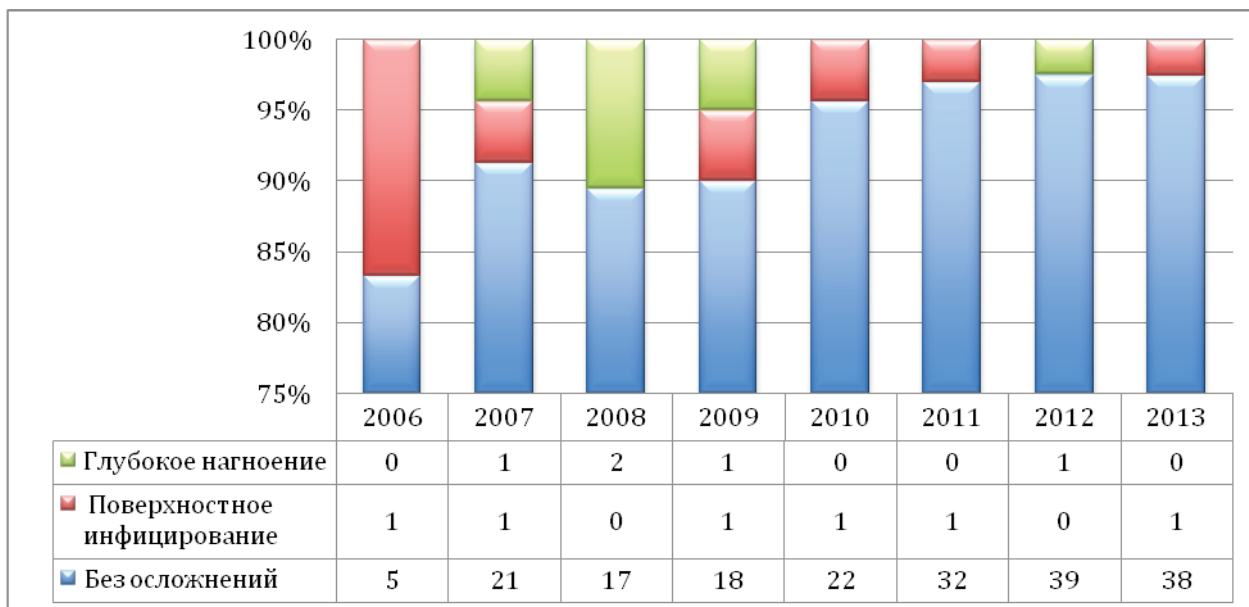


Рисунок 2 - Число инфицированных ран у пациентов, прооперированных по поводу перелома проксимального отдела бедренной кости в РКБ им. Н.А. Семашко

РЕЗУЛЬТАТЫ И ИХ ОБСУЖДЕНИЕ

Правильность выбора метода профилактики, тщательное соблюдение методов асептики и антисептики позволяют достоверно снизить частоту местных осложнений у столь сложной категории пациентов. Следует подчеркнуть, что вариант системной профилактики инфекционных осложнений формировался в клинике в течение 2009-2010 годов. Многократное снижение (с 16,6% до 2,5%) в эти годы на фоне постоянного роста числа оперированных пациентов однозначно характеризует как правильность выбора метода и системы профилактики, так и несомненное накопление опыта и качества в проведении хирургического пособия.

Немаловажную роль в статистически достоверном ($p < 0,005$) снижении числа осложнений в период с 2009 на 2010 и 2011 год сыграло активное внедрение метода эндопротезирования и использование современных фиксаторов. Их применение позволило максимально быстро перевести пациента с постельного на активный, с возможностью

самостоятельного режима передвижения. Именно эти факторы, по нашему мнению, сыграли основную роль и профилактике развития пневмоний, а так же пролежней у пострадавших в послеоперационном периоде.

Сложно проводить параллели между системой профилактики инфекции области сустава при плановом и ургентным вмешательствах. Если при артропластике пациентов с артрозами крупных суставов обоснованно возобладала тенденция оптимума предоперационной антибиотикотерапии, то у пострадавших с травмой проксимального отдела бедренной кости не все так однозначно.

Зная о нецелесообразности длительной профилактики инфекционных осложнений области послеоперационной раны, мы в 53% случаев ограничивали использование антибиотиков периодом проведения операции. Однако, следовало учитывать низкую мобильность этой группы пациентов (особенно пожилого возраста) и возможность развития застойных осложнений. В 47% случаев на фоне патологического соматического статуса пациентов, невозможности их активизации в

первые несколько суток, в индивидуальном порядке принималось решение о возможном продлении профилактики до трёх суток после вмешательства. Этого срока, как правило, было достаточно для их активизации, вертикализации и начала ходьбы с использованием дополнительных средств опоры.

Таким образом, нам удалось многократно снизить частоту развития местных и общих инфекционных осложнений у столь сложной

группы пострадавших (рисунок 3). Сочетание системной профилактики антибиотиками, использование современных методов лечения и соблюдение ортопедического режима позволило свести количество инфекционных осложнений у рецензируемой группы в области послеоперационной раны с 16,6% до 2,5%, пневмоний и пролежней с 33,3% в 2006 году до 5,2% в 2013 году (рисунок 4).

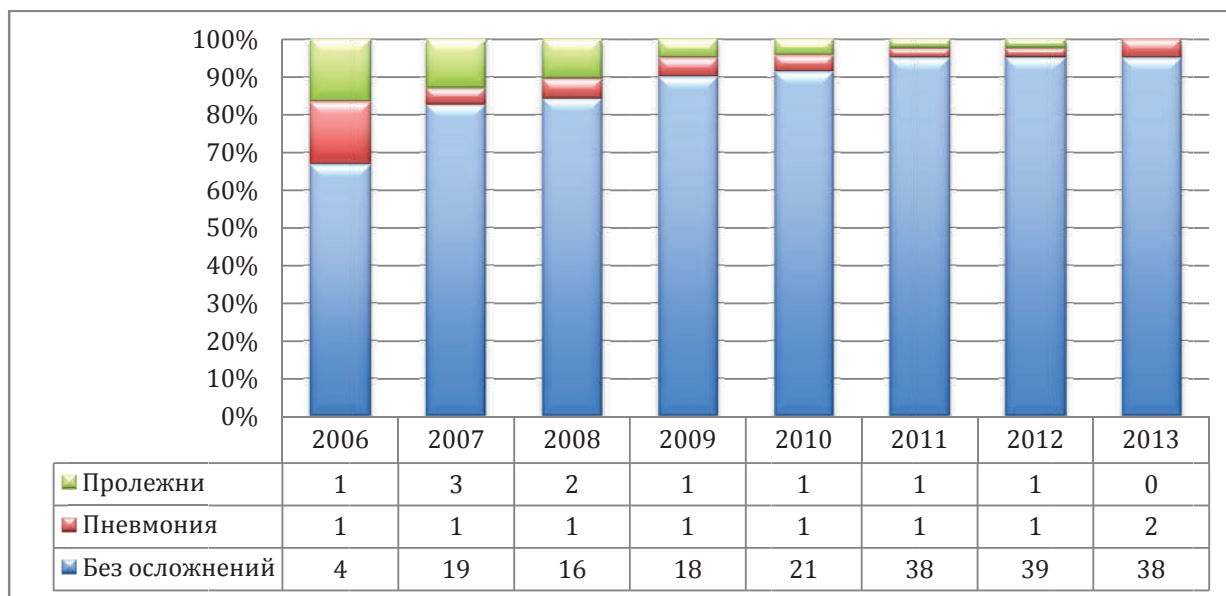


Рисунок 3 - Число гипостатических осложнений на стационарном этапе лечения у пациентов, прооперированных по поводу перелома проксимального отдела бедренной кости в РКБ им. Н.А. Семашко

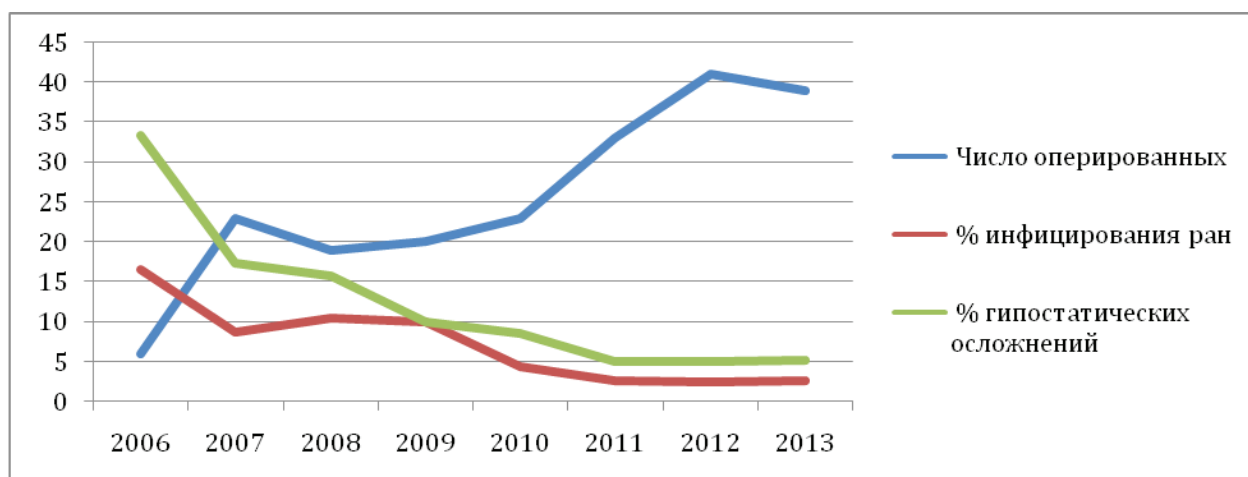


Рисунок 4 - График изменений количества оперированных пострадавших и уровней инфекционных осложнений у пациентов в период стационарного лечения за годы исследования

Эти данные согласуются с публикациями коллег в отечественной и зарубежной литературе, но не являются достижимым пределом, что

предопределяет дальнейшее совершенствование хирургического лечения пациентов с травмой проксимального отдела бедренной кости.

ЛИТЕРАТУРА

1. Анкин Л.Н., Анкин Н.Л. *Практическая травматология. Европейские стандарты диагностики и лечения.* – М.: Книга – плюс, 2002. – С. 125.
2. Басов С.В., Зеркин Г.Д., Иванов В.И. и др. *Причины осложнений при лечении переломов шейки бедренной кости по данным ОКБ г. Ростов-на-Дону за последние 10 лет // 7 Съезд травматологов-ортопедов России. Тезисы докладов в 2 томах.* – Томск, 2002. – Т. 2. – С. 28 – 29.
3. Буачидзе О.Ш., Волошин В.П., Зуби-ков В.С. и др. *Тотальное замещение тазобедренного сустава при тяжелых последствиях его повреждений // Вестн. травматол. ортопед. им. Н.Н. Приорова.* – 2004. - № 4. – С. 13 – 17.
4. Гильфанов С.И. *Лечение переломов проксимального отдела бедра: автореф. ...д-ра мед. наук.* – Москва, 2010. – 32 с.
5. Ежов И.Ю., Корыткин А.А., Шебашев А.В. *Результаты лечения больных с переломами шейки бедренной кости и их последствиями // Травматология и ортопедия России.* – 2008. - №4 (50). – С. 44.
6. Лазарев А.Ф., Ахтямов И.Ф., Солод Э.И., Какабадзе М.Г. *Лечение пожилых пациентов при переломах проксимального отдела бедренной кости.* – Казань: Изд-во «Скрипта», 2010. – 224 с.
7. *EARSS Annual Report – Antimicrobial resistance surveillance in Europe 2009. Annual report of the European Antimicrobial resistance Surveillance Network (EARS-Net).*
8. Evas R. et al. *Orthopaedic infection: community-associated and healthcare-associated methicillin-resistant Staphylococcus aureus (MRSA) – AAOS 2008.*
9. Pattin C. et al. *Preformed gentamicin spacer in two-stage revision hip arthroplasty: functional results and complications // Int Orthop.* – 2010. - №11. – P. 30.

ЕГДЕ НАУҚАСТАРДАҒЫ АЯҚ ЖАРАҚАТТАРЫ КЕЗІНДЕГІ ОПЕРАЦИЯДАН КЕЙІНГІ ЕРТЕ АСҚЫНУЛАРДЫҢ АЛДЫН АЛУ

И.Ф. АХТЯМОВ, Е.С. ШИГАЕВ, И.С. ХАЕРТДИНОВ,
Т.А. КИЛЬМЕТОВ, И.К. ЕРЕМИН

Түсініктеме. Ортан жіліктің проксимальді бөлігінің жарақаттары бар науқастардың инфекциялық асқынулары емнің оң нәтижесінің үлесін едәуір төмендетеді. Пневмониялар және терідегі ойық жаралар, сонымен қатар, операциядан кейінгі жара аймағындағы іріңді асқынулардың осындай күрделі науқастар категориясында дамуы шарасыздық болып табылады. Мақалада Улан-Удэ қаласындағы Н.А.Семашко атындағы Республикалық клиникалық аурхананың ортопедия және травматология клиникасында инфекциялық асқынулардың алдын алу бағдарламасын енгізу нәтижелеріне жасалған сараптама келтірілген. Авторлардың ойынша антибиотиктермен алдын алуды ортопедиялық ережені сақтаумен жүйелі түрде үйлестіру рецензияланатын топтағы инфекциялық асқынуларды 16,6%-дан 2,5 %-ға дейін, пневмониялар және терідегі ойық жараларды 2006 жылғы 33,3%-дан 2013 жылы 3,9%-ға дейін төмендетуге мүмкін берді. Аталған көрсеткіштер отандық және шетелдік әдебиеттерде жарияланған әріптестеріміздің мақалаларымен сәйкес келеді. Алайда, ол қол жетілетін минимум болып саналмайды. Осының барлығы ортан жіліктің проксимальді бөлігінің жарақаттары бар науқастардың инфекциялық асқынуларының хирургиялық емін жетілдіру қажеттігін анықтайды.

Негізгі сөздер: ортан жіліктің проксимальді бөлігі, асқынулар, антибиотикпен алдын алу.

PREVENTION OF EARLY POSTOPERATIVE COMPLICATIONS IN OLDER PATIENTS WITH LOW EXTREMITY INJURIES

I.F. AHTYAMOV, YE.S. SHIGAYEV, I.S. HAERTDINOV, T.A. KILMETOV, I.K. YEREMIN

Abstract. Infectious complications considerably reduce positive results share in proximal femur trauma treatment. Pneumonia and pressure ulcers as well as local postoperative wound septic complications are an inevitable phenomenon at so difficult category of patients.

This article presents analysis of results of infectious complications prophylaxis program implementation in clinic of orthopaedics and trauma of RKB named after N.A. Semashko, Ulan-Ude city.

Authors concluded that combination of systemic antibiotic prophylaxis and allowed to decrease rate of surgical site infectious complication in the reviewed group of patients from 16,6% to 2,5%, pneumonias and pressure ulcers from 33,3% in 2006 to 5,2% in 2013. These data correlate with publications of colleagues in domestic and foreign literature but aren't achievable minimum that predetermines further improvement of surgical treatment of patients with proximal femur trauma surgical treatment.

Key words: Proximal femur fracture, complications, antibiotic prophylaxis.

УДК 616.717.4-001.5-089.227.84

ОСТЕОСИНТЕЗ ПЕРЕЛОМОВ ПРОКСИМАЛЬНОГО ОТДЕЛА ПЛЕЧА БЛОКИРУЮЩЕЙ ПЛАСТИНОЙ

Н.Д. БАТПЕНОВ, Ш.А. БАЙМАГАМБЕТОВ, Н.Б. ОРЛОВСКИЙ,
Б.С. ДОСМАИЛОВ, Н.К. МУРСАЛОВ

Научно-исследовательский институт травматологии и ортопедии, Астана

ВВЕДЕНИЕ

Переломы проксимального отдела плеча встречаются в 5% случаях от всех переломов. Лечения переломов со смещением представляют для травматологов трудности из-за короткого проксимального отдела. Усовершенствование фиксаторов путем создания блокирующих пластин позволили широко и успешно лечить эти переломы.

Цель работы - изучение результатов остеосинтеза проксимального отдела плеча блокирующей пластиной.

МАТЕРИАЛ И МЕТОДЫ

С мая 2012 года по май 2014 года в отделении травматологии №5 НИИТО остеосинтез хирургической шейки плеча блокирующей пластиной (ChM) проведено 52 больным. Из них мужчин было 16, женщин – 36. Больные травму получали в результате дорожно-транспортного происшествия в 18 случаях, падения на плечо – 34 случая. Возраст больных варьировал от 15 до 77 лет, следует отметить, что основная масса пострадавших являются людьми старческого возраста. Все переломы являлись односторонними и закрытыми. Переломы правой стороны (29 больных) преобладали над левыми (23 больных). У 22 больных перелом был из двух частей, у 23 – из трех частей, у 7 – четырех частей. Фик-

сация отломков проводилась блокирующими пластинами с 3 и 4 отверстиями. Контрольная рентгенография проводилась на 1 сутки, через 4 и 12 недель после операции. Клиническая оценка результатов лечения проводилась по Constant Shoulder Score.

Результаты и их обсуждение Средняя длительность операции составляла 40-110 минут. Длительность нахождения в стационаре составляло 5-11 дня (средняя – $6,5 \pm 1$). Имобилизация верхней конечности проводилась косыночной повязкой 3-5 дней. В дальнейшем начиналась разработка плечевого сустава. В послеоперационном периоде осложнений в виде нагноения, миграции металлоконструкции не было. При оценке клинических результатов лечения через 3 месяца по Constant Shoulder Score у 7 больных получен плохой результат, у 4- удовлетворительный, у 15 – хороший, у 26 – отличный. Следует отметить, что плохой результат получен у больных с переломами четырех частей.

ЗАКЛЮЧЕНИЕ

Использование блокирующей пластины для остеосинтеза хирургической шейки плеча позволило стабильно фиксировать отломки и начать раннюю реабилитацию. Результаты остеосинтеза перелома плеча из четырех частей являются плохими.

ДИАГНОСТИКА И ЛЕЧЕНИЕ ПЕРЕЛОМОВ КРЕСТЦА

Н.Д. БАТПЕНОВ, Ш.А. БАЙМАГАМБЕТОВ, Н.Б. ОРЛОВСКИЙ, Н.К. МУРСАЛОВ
Научно-исследовательский институт травматологии и ортопедии, Астана

Диагностика переломов крестца трудна. Причина заключается в том, что линия перелома наслаивается на кость или происходит суперпозиция костей. За 2006-2013 годы стационарное лечение с переломами крестца получили 341 больных. При характеристике переломов крестца использована классификация F. Denis.

Переломы крыла крестца встречаются часто 80,4%. Переломы через крестцовые отверстия и сакральный канал встречаются редко, но частота осложнения при данных повреждениях очень высока – 32,2%. Переломы крестца со смещением требуют оперативного лечения. Хорошее знание анатомии таза, наличие в клинике электронно-оптического прибора являются необходимыми условиями успеха операции.

Ключевые слова: диагностика, лечение, перелом, крестец.

ВВЕДЕНИЕ

Изолированные переломы крестца в структуре переломов костей встречается редко. Чаще они сочетаются с переломами костей таза. На обзорной рентгенографии таза переломы крестца со значительными смещениями не представляют затруднений в диагностике, а переломы без смещения определяются очень редко, порою даже не диагностируются. Причина заключается в том, что линия перелома наслаивается на кость или происходит суперпозиция костей [1]. Отсутствия правильной диагностики приводит к ошибкам в лечебном процессе и во время не проводятся необходимые мероприятия.

Цель работы - повышение уровня диагностики и улучшение результатов лечения переломов крестца.

МАТЕРИАЛ И МЕТОДЫ

За 2006-2013 годы стационарное лечение с переломами крестца получили 341 больных. Из них мужчин было 214, женщин – 127. Возраст больных был от 15 до 63 лет (средний возраст 27,6 лет). У 239 больных травма получена в результате дорожно-транспортного происшествия. 102 больных травму получил в результате падения с высоты. При характеристике переломов крестца использована классификация, предложенная в 1988 году F. Denis [3]:

- переломы крыла крестца;

- фораминальный - линия перелома проходит через крестцовое отверстие;
- центральные - линия перелома проходит через сакральный канал.

Консервативное лечение проведено 203 больным. Оперативное лечение при переломах крестца проводилось в 138 случаях. Из них в 125 случаях произведен внутренний остеосинтез крестца винтами, в 13 случаях – чрескостный остеосинтез аппаратами внешней фиксации. Контрольные осмотры проведены через 6, 12 недель и 12 месяцев.

РЕЗУЛЬТАТЫ И ИХ ОБСУЖДЕНИЕ

Причинами перелома крестца являлись высокоэнергетические травмы. Это - падение с большой высоты или автодорожные травмы. В 332 случаях перелом крестца сочетался с переломами переднего отдела костей таза, а в девяти случаях имело место изолированное повреждение. Перелом крестца в 195 случаях был с той же стороны, где имелся повреждение переднего полукольца таза. В остальных случаях перелом крестца наблюдался с противоположной стороны. По классификации Denis переломы крыла крестца зарегистрированы в 274 случаях (80,4%). Переломы крыла крестца встречались довольно часто, при этом линия перелома проходила латеральнее крестцовых отверстий. Эти переломы сочетались с повреждениями таза типа B2, B3 и изолированно в 9 случаях. Механизмом травмы при этих повреждениях являлось

боковое сдавление таза, при этом перелом крестца носил компрессионный характер.

Фораминальный перелом встретился редко (59 случая). Фораминальный перелом проходит через крестцовые отверстия и в 19 случаях (32,2%) осложнялся повреждением нервных корешков крестцового сплетения. Фораминальные переломы происходят при вертикально действующих силах и встречались при повреждениях таза типа С.

Перелом через сакральный канал имел место в 8 случаях. Эти переломы были без смещения и осложнения со стороны нервной системы не было.

Для диагностики переломов крестца необходимо повышение качества чтения рентгенограмм и принятие логического правила: повреждение переднего полукольца таза со

смещением всегда сочетается с повреждением заднего полукольца таза. Поэтому, при переломах лонной и седалищной костей со смещением надо уделить особое внимание для обнаружения повреждения заднего полукольца таза, в том числе перелому крестца. С целью повышения диагностики переломов крестца М.М. Дятлов предложил методику чтения рентгенограмм [2]. Он установил три скрытых признака перелома крестца при обзорной рентгенографии таза. Этими скрытыми признаками являются:

- 1) нарушение формы крестцовых отверстий в виде букв «Z» и «Λ» (рисунок 1);
- 2) отклонение боковой массы крестца;
- 3) сближение и сужение крестцовых отверстий.

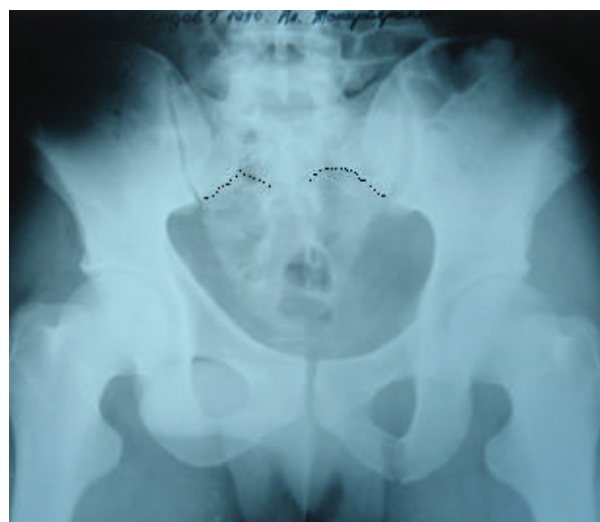
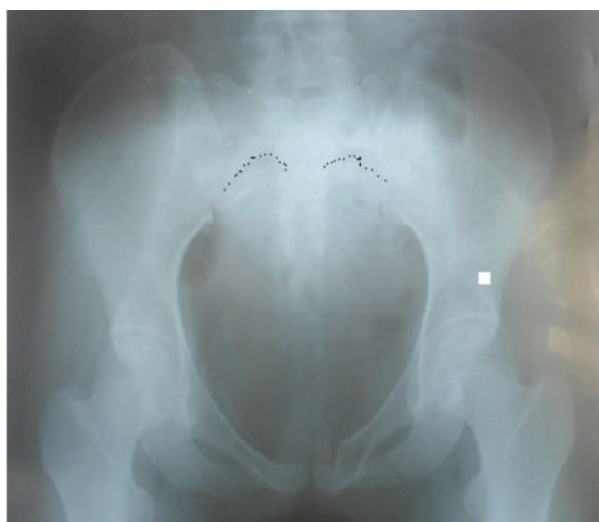
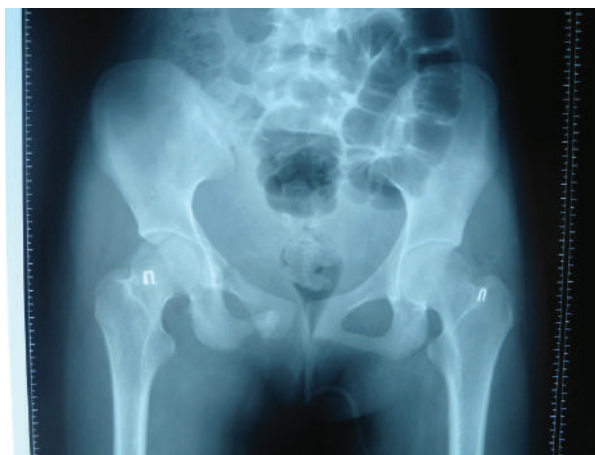Рисунок 1 - Нарушение формы крестцовых отверстий:
а) в виде буквы «Z»; б) в виде буквы «Λ»

Использование данной методики позволило автору улучшить диагностику переломов крестца с 9,1% на 79,5%.

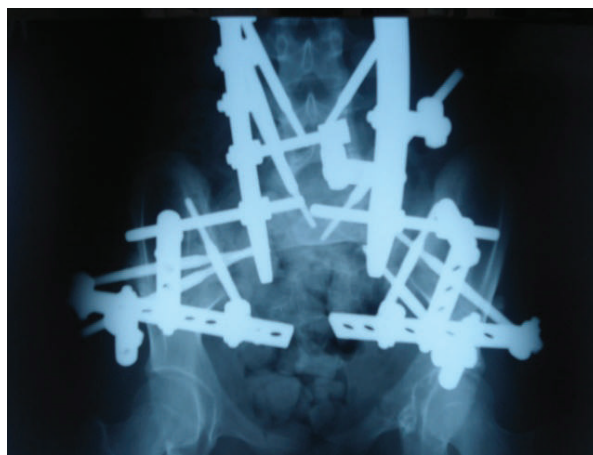Если перелом крестца не выявляется на обзорной рентгенограмме таза, то следует проводить многопроекционные рентгенограммы, особенно проекцию вход в таз. На рентгенограмме в проекции входа в таз хорошо визуализируется передняя поверхность крестцовой кости. Использование нами многопроекционной рентгенографии костей таза позволило повысить диагностическую возможность рентгенографии на 49,2% [3]. В последнее время в арсенале радиологов есть компьютерная томография, точность которого [4] составляет 100%. Следует отметить, что компьютерная томография не может за-

менить многопроекционную рентгенографию таза, потому что рентгенография показывает таз в целом, а на трехмерной реконструкции определить линию перелома бывает тяжело. Таким образом, многопроекционные рентгенограммы и компьютерная томография дополняют друг друга и у каждого метода есть свои преимущества. Хотелось бы отметить доступность и дешевизну многопроекционной рентгенографии по сравнению с компьютерной томографией. По результатам диагностики применены различные методы лечения. В 203 случаях больные с переломами крестца получили консервативное лечение, из них у 159 больных имелись переломы крыла, 36 больных – фораминальные переломы, 8 больных – центральные переломы. Эти больные

находились в положении по Волковичу. В 13 случаях для остеосинтеза крестца был применен аппарат внешней фиксации, из них у 9 больных был перелом крыла и у 4 – фораминальный перелом. У этих больных смещение отломков был устранен постепенно в режиме 2 мм в сутки. Остеосинтез крестца винтами проведено 125 больным, имевшим переломы крестца через крыло и крестцовые отверстия. При компрессионных переломах крестца с целью декомпрессии нервных корешков интраоперационно применялась аппарат внешней фиксации таза в виде передней рамы из комплекующих аппарата Илизарова. После репозиции отломков проводились винты и аппарат внешней фиксации демонтировался. Винты проводились под контролем электронно-оптического преобразователя. Положение винтов контролировалась в трех проекциях: прямая, вход в таз и выход из таза.



а) при поступлении



б) после остеосинтеза

Рисунок 2 - Фоторентгенограмма таза больной К.

Травма бытовая за 11 суток до поступления, в результате падения с высоты 5 этажа. Доставлен в НИИТО из региона после выведения из шока. После улучшения состояния проведена операция: закрытый чрескостный компрессионно-дистракционный остеосинтез крестца.

При оценке результатов лечения через 12 месяцев получены нижеприведенные данные: отличные в 179 случаях (52,5%), хорошие – 126 случаях (36,9%), удовлетворительные – 27 случаях (8,0%), неудовлетворительные – 9 случаях (2,6%).

ВЫВОДЫ

В диагностике повреждений таза многопроекционная рентгенография должна войти

Контрольные осмотры проводились через 6, 12 недель и 12 месяцев. У всех больных переломы срослись. Признаки повреждения нервных корешков крестцового сплетения купировались на 1-9 неделях со дня получения травмы.

Клинический пример (рисунок 2). Больной К., 15 лет. Клинический диагноз: Множественная травма. Закрытый перелом лонной, седалищной костей, вертлужной впадины справа со смещением. Закрытый фораминальный перелом крестца с обеих сторон со смещением. Посттравматическая полирадикулопатия крестцовых корешков с нарушением функции тазовых органов и дистальных отделов нижних конечностей. Закрытый перелом пяточной кости правой стопы со смещением. ЗЧМТ. Ушиб головного мозга средней степени с контузионными очагами в правой лобно-височной и левой затылочной долях. Судорожный синдром. Анемия.

в алгоритм обследования. Переломы крыла крестца встречаются часто 80,4%. Переломы через крестцовые отверстия и сакральный канал встречаются редко, но частота осложнения при данных повреждениях очень высока – 32,2%. Переломы крестца со смещением требует оперативного лечения в виде репозиции и остеосинтеза различными фиксаторами. Хорошее знание анатомии таза, наличие в клинике электронно-оптического прибора позволяет применять технологию закрытой репозиции с внутренней фиксацией винтами при тяжелых повреждениях тазового кольца с большим успехом. Малоинвазивный остеосинтез является атравматичным методом фиксации переломов костей таза и позволяет стабильно фиксировать костные отломки.

ЛИТЕРАТУРА

1. Черкес-Заде Д.И. Лечение поврежденных таза и их последствий: Руководство для врачей. - М.: ОАО «Издательство «Медицина», 2006. - 192 с.

2. Дятлов М.М. Неотложная и срочная помощь при тяжелых травмах таза. - Гомель: ИММС, 2003. - 296 с.

3. Баймагамбетов Ш.А., Жунусов Е.Т., Мурсалов Н.К.. Значимость многопроекционной рентгенографии в верификации переломов костей таза. -Травматология және ортопедия. – 2007. - №2, том I.- С.31.

4. Dunn A.W., Morris H.D. Fractures and Dislocations of the Pelvis // J. Bone and Joint Surg. – 1998. - №50A. –P.1639-1648,

СЕГІЗКӨЗДІҢ СЫНЫҒЫНЫҢ ДИАГНОСТИКАСЫ МЕН ЕМДЕУІ

Н.Ж. БӘТПЕНОВ, Ш.А. БАЙМАҒАМБЕТОВ, Н.Б. ОРЛОВСКИЙ, Н.Қ. МҰРСАЛОВ

Түсініктеме. Сегізкөздің сынығының диагностикасы қиын. Оның себебі сынықтың сызығы сүйекке қабаттасады немесе сүйектердің суперпозициясы болады. 2006-2013 жылдары ТОҒЗИ-да сегізкөздің сынығымен 341 ем қабылдады. Сегізкөздің сынығын мінездемеу F. Denis жіктеуі бойынша жүргізілді. Сегізкөздің қанатының сынығы жиі кездесті, яғни 80,4% құрады. Сегізкөздің ойығы мен сакральды канал арқылы сыну сирек кездесті, бірақ асқынулардың жиілігі өте жоғары – 32,2%. Сегізкөздің ығықан сынығы ота жасауды қажет етеді. Ота нәтежелі болу үшін жамбастың анатомиясын жақсы білу керек және ауруханада электронды-оптикалық қондырғы болуы шарт.

Негізгі сөздер: диагностика, емдеу, сынық, сегізкөз.

DIAGNOSIS AND TREATMENT OF FRACTURES OF THE SACRUM

N.D. BATPENOV, S.A. BAIMAGAMBETOV, N.B. ORLOVSKII, N.K. MURSALOV

Abstract. Diagnostics of sacrum is difficult process. The reason is bone superposition. 341 patients with sacrum fractures were treated between 2006 and 2013. F. Denis classification was used to characterize sacrum fractures. Sacrum wing fractures are often noticed (80,4%). Fractures through sacrum holes and canal are rarely, complication noted – 32.2%. Sacrum fractures with dislocation require surgery. Good knowledge in pelvis anatomy, presence of fluoroscopy is necessary to hold successful surgery.

Key words: diagnosis, treatment, fracture, sacrum.

УДК 61:001.89:616.71-001.5-071-037

**НЕОБХОДИМОСТЬ ИСПОЛЬЗОВАНИЯ ЛАБОРАТОРНОГО
МОНИТОРИНГА В ПРОГНОЗИРОВАНИИ ЗАМЕДЛЕННОЙ КОНСОЛИДАЦИИ
КОСТНОЙ ТКАНИ ПРИ ПОВРЕЖДЕНИИ**

О.В. БЕРДЮГИНА

Уральский научно-исследовательский институт
фтизиопульмонологии, Екатеринбург

Целью работы стало обоснование необходимости проведения лабораторного мониторинга замедленной консолидации костной ткани при повреждении нижней челюсти. Лабораторные исследования проведены у 83 пациентов. В ходе ретроспективного анализа они были разделены на группы с нормальной и замедленной консолидацией. Исследование проводили до операции и в сроки до 3 месяцев наблюдения. Выполняли общий анализ крови, иммунофенотипирование лимфоцитов, оценку белков острой фазы, цитокинов. Статистическая обработка результатов проведена с использованием компьютерной программы «STATISTICA». Результаты лабораторного мониторинга дают возможность детализировать

участие отдельных компонентов иммуно-метаболической системы в регенерации костной ткани. Высокая информативность разработанных тестов позволяет снизить количество осложнений и улучшить исходы лечения больных.

Ключевые слова: костная ткань, повреждение, прогнозирование, иммунология, лабораторные показатели.

Повреждение костной ткани запускает комплекс реакций, направленных на восстановление нарушенного гомеостатического баланса [1], при этом динамика лабораторных показателей является одним из наиболее точных инструментов отражения происходящих патофизиологических процессов. Использование критериев для системного наблюдения у пациентов до операции и в различные сроки после ее проведения позволяет оценить состояние больного на разных этапах лечения и прогнозировать осложнения консолидации костной ткани [2,3]. Целью работы стало обоснование необходимости проведения лабораторного мониторинга замедленной консолидации костной ткани при повреждении нижней челюсти.

МАТЕРИАЛ И МЕТОДЫ

Лабораторные показатели определены у 83 больных с повреждением костной ткани нижней челюсти до и после стабильного внеочагового остеосинтеза, которые ретроспективно были разделены на две группы без достоверных отличий по возрасту и гендерному составу. В первой было 66 пациентов, 80% от всех больных, у которых консолидация костной ткани наступала в сроки до трех недель после наложения устройства внешней фиксации, что на основании клинико-рентгенологических данных расценивалось как нормальная консолидация, у 17 человек (20%) восстановление костной ткани происходило через месяц после операции (было замедленным) – вторая группа исследования. Исследование включало определение субпопуляций лимфоцитов методом проточной цитофлуориметрии на приборе COULTER®Epics®XL (Beckman Coulter, USA). Оценку окислительного взрыва нейтрофилами проводили методом проточной цитофлуориметрии с использованием наборов Bursttest, фирмы Glycotop Biotechnology (Germany). На автоматическом иммуноферментном анализаторе Personal-LAB (Adaltis, Италия) определяли концентрацию сывороточного иммуноглобулина (Ig) M с использованием набора Serazum® Human

IgM («Seramun Diagnostica», Hamburg, Germany), уровень компонентов комплемента C4 и C3 («Цитокин», Санкт-Петербург, Россия), концентрацию лактоферрина («Вектор-Бест», Новосибирск, Россия), IL-1 α (интерлейкин), IL-8, IL-1ra («Цитокин», Санкт-Петербург, Россия). Общеклиническое исследование крови проводили на гематологическом анализаторе Ac-T 5diff фирмы Beckman Coulter (USA). Лабораторные тесты выполнялись до операции, на 3, 10, 30 сутки, а также через 3 месяца. Статистическая обработка результатов выполнена с использованием программы Microsoft Office Excel 2007 (Microsoft Office®, USA) и программы «STATISTICA» v. 10.0 (StatSoft, USA). Однородность состава сравниваемых групп больных определялась на основании критерия Колмогорова-Смирнова, оценка достоверности различий между средними – с использованием критериев модуля «Непараметрическая статистика». Статистические гипотезы считались подтвержденными при уровне значимости $p < 0,01$. Для определения вероятности совпадения численных значений лабораторных показателей с наличием замедленной консолидации, устанавливали их прогностическую значимость с применением модифицированной теоремы Т. Байеса.

РЕЗУЛЬТАТЫ И ИХ ОБСУЖДЕНИЕ

Изучая лабораторные показатели у больных с нормальной консолидацией костной ткани в раннем послеоперационном периоде и к моменту окончания регенерации – 1 месяцу после операции – обнаружили, что колебания лабораторных параметров были незначительными. Нами это связывалось с небольшим объемом повреждения, строгим соблюдением техники наложения металлоконструкции, стабильностью фиксации и отсутствием инфекции в интра- и послеоперационном периоде. В частности, в раннем послеоперационном периоде (3-10 сутки) отмечалась воспалительная реакция, выражавшаяся в повышении уровня лактоферрина, снижении концентрации комплемента и Ig M (таблица 1). Также в послеоперационном периоде было выявлено увеличение

IL-1 α ($p < 0,05$), активатора начальных этапов иммунного ответа, что определяло развитие и протекание большого числа иммунологических реакций при восстановлении костной ткани. Одновременно с этим, было выявлено повышение уровня конкурентного ингибитора IL-1 (IL-1ra), который, обеспечивал закрытие пути передачи сигнала, то есть ограничивал развитие системной воспалительной реакции. На 10 сутки отмечалось достоверное увеличение уровня еще одного цитокина – IL-8, являющегося фактором воспаления, синтезируемого моноцитами и участвующего в хемотаксисе нейтрофилов. Интересно отметить, что концентрация данного интерлейкина увеличивалась в десять раз, а число клеток, которые его синтезируют, снижалось в два раза. Спустя месяц после операции у больных с нормальной консолидацией развивалась лимфоцитарная реакция (таблица 1), которая свидетельствовала об активации репаративных процессов костной ткани. Через 3 месяца после операции, когда костный регенерат был сформирован, большая часть исследованных параметров нормализовалась.

Вторым этапом мониторинга проводили определение клинико-диагностической значимости лабораторных исследований при замедленной консолидации костной ткани. На дооперационном этапе у пациентов этой группы выявлялась гиперпродукция Ig M – повышение было выявлено не только в сравнении с группой нормальной консолидации, но и превышало на 49% нормальные значения. Число моноцитов у этих больных было снижено (таблица 1) в сравнении с нормой; то же можно отметить и для активности комплемента – 30,2% от нижней границы нормы. Интересно, что уровень конкурентного ингибитора IL-1 был ниже концентрации IL-1 α (таблица 1), что не отмечалось у больных с нормальной консолидацией костной ткани. В послеоперационном периоде фиксировался выраженный нейтрофильный лейкоцитоз, сопровождавшийся усилением функционально-метаболической активности клеток. Вместе с тем стоит отметить, что содержание лактоферрина на всех этапах наблюдения было всегда несколько ниже, чем у больных с состоятельным остеогенезом. В послеоперационном периоде выявлено угнетение Т-клеточного звена, восстановление происходило, начиная с 10 суток

(по итогам динамики CD3+). Снижение количества В-клеток (CD19+) наблюдалось несколько позже на 10-30 сутки. Замедленное формирование костного регенерата сопровождалось достоверным снижением продукции иммуноглобулинов (по данным уровня Ig M). После наложения устройства внешней фиксации фиксировалось снижение активности комплемента через 10 суток после операции. Уровень конкурентного ингибитора IL-1 на протяжении всего периода регенерации был ниже концентрации IL-1 α примерно в 2 раза (таблица 1). Через 1 месяц после операции отмечалась активация фагоцитарных реакций, ингибирование В-клеточного звена (согласно динамике CD19+ и Ig M), дисинтерлейкемия. Исследования, проведенные через 3 месяца после операции, характеризовали состояние после окончания формирования регенерата костной ткани. В этот период выявлялось увеличение CD19+-клеток с изменением соотношения CD3+/CD19+, функционально-метаболическая активность нейтрофилов нормализовалась.

Результатом проведенного исследования стало заключение о необходимости проведения лабораторного мониторинга, который может быть обусловлен установленным риском возникновения замедленной консолидации костной ткани у больного при ее повреждении. В целях улучшения прогноза замедленной консолидации у пациентов при повреждении костной ткани нами на основании установленных закономерностей и использования теории Байеса были разработаны критерии прогнозирования. Например, до операции при значении Ig M выше 2,4 г/л с вероятностью 87,3% можно прогнозировать замедленную консолидацию. Значения в диапазоне от 0,9 до 2,3 г/л свидетельствуют о нормальной консолидации костной ткани. Диагностическая чувствительность данного теста составляет 85,4%, диагностическая специфичность – 94,6%. В раннем послеоперационном периоде – на 3 сутки – при концентрации лактоферрина ниже 499 нг/мл (нормальная консолидация – 500 – 1000 нг/мл) с вероятностью 91,3% можно прогнозировать замедленную консолидацию. Диагностическая чувствительность данного теста составляет 90,2%, диагностическая специфичность – 87,5%.

Таблица 1 – Лабораторные показатели у больных при нормальной и замедленной консолидации костной ткани (M±m)

| Сроки обследования | Нейтрофилы, 10 ⁹ /л | Нейтрофилы, подвергшиеся окислительному взрыву, % | Лактоферрин, нг/мл | Лимфоциты, 10 ⁹ /л | CD 3+, % | CD19+, % | Ig M, г/л | Моноциты, 10 ⁹ /л | C4, мг/мл | C3, мг/мл | IL-1α, пг/мл | IL-1ra, пг/мл | IL-8, пг/мл |
|---|--------------------------------|---|--------------------|-------------------------------|------------------|------------------|-----------------|------------------------------|----------------|----------------|--------------------|--------------------|--------------------|
| НОРМАЛЬНАЯ КОНСОЛИДАЦИЯ КОСТНОЙ ТКАНИ | | | | | | | | | | | | | |
| До операции | 4,34± 0,26 | 31,00± 4,00 | 825,10± 12,60 | 1,89± 0,09 | 60,00± 2,00 | 9,50± 1,50 | 2,27± 0,03 | 0,77± 0,06 | 0,59± 0,06 | 1,24± 0,12 | 22,06± 2,04 | 35,24± 0,22 | 42,88± 3,64 |
| 3 сутки | 4,40± 0,27 | 35,56± 5,59 | 501,09± 12,65* | 1,56± 0,27 | 63,33± 1,67 | 9,67± 1,17 | 1,41± 0,23* | 0,78± 0,11 | 0,18± 0,05* | 0,45± 0,09 | 21,03± 1,54 | 40,08± 1,45* | 76,03± 3,60* |
| 10 сутки | 4,62± 0,43 | 37,13± 5,94 | 1250,90± 18,34* | 2,08± 0,22 | 51,29± 6,36 | 9,71± 0,64 | 1,62± 0,24* | 0,40± 0,13* | 0,56± 0,08 | 1,18± 0,12 | 625,18± 12,36* | 609,65± 12,54* | 415,12± 11,98* |
| 1 месяц | 4,70± 0,30 | 52,20± 4,46* | 836,21± 25,16 | 2,15± 0,09* | 62,40± 7,17 | 9,20± 1,98 | 1,60± 0,22* | 0,45± 0,12* | 0,54± 0,05 | 1,15± 0,10 | 20,14± 1,98 | 81,07± 2,59* | 70,47± 2,65* |
| 3 месяца | 4,88± 0,35 | 49,67± 4,17* | 500,03± 12,89* | 2,10± 0,09 | 62,33± 0,88 | 7,33± 0,33 | 2,10± 0,63 | 0,44± 0,09* | 0,31± 0,08 | 0,70± 0,06 | 19,25± 1,15 | 39,66± 3,08 | 39,74± 2,99 |
| ЗАМЕДЛЕННАЯ КОНСОЛИДАЦИЯ КОСТНОЙ ТКАНИ | | | | | | | | | | | | | |
| До операции | 4,37± 0,38 | 31,09± 3,88 | 235,14± 22,63# | 2,09± 0,20 | 63,77± 3,24 | 7,03± 0,89 | 3,12± 0,38# | 0,32± 0,07# | 0,16± 0,02# | 0,32± 0,05# | 30,24± 3,08# | 18,36± 1,17# | 24,15± 4,78# |
| 3 сутки | 6,95± 0,48*# | 60,50± 1,54*# | 451,09± 17,35*# | 1,40± 0,22* | 38,50± 3,51*# | 9,06± 2,01 | 1,05± 0,19* | 0,52± 0,15 | 0,42± 0,08* | 0,58± 0,07 | 234,07± 21,46*# | 100,51± 13,96*# | 90,32± 3,66*# |
| 10 сутки | 5,17± 1,01 | 38,18± 4,67 | 956,88± 16,44*# | 2,63± 0,55 | 46,47± 3,54* | 4,31± 0,59*# | 2,80± 0,25# | 0,30± 0,11 | 0,05± 0,02# | 0,12± 0,04# | 604,26± 18,29* | 321,61± 15,96*# | 180,74± 14,85*# |
| 1 месяц | 3,63± 0,39# | 68,34± 5,46*# | 566,22± 23,26*# | 1,70± 0,10# | 63,61± 2,98 | 5,88± 0,47# | 0,78± 0,13*# | 0,59± 0,10* | 0,49± 0,06* | 0,78± 0,11 | 36,41± 2,65# | 24,74± 2,96*# | 55,41± 6,74*# |
| 3 месяца | 4,76± 0,69 | 39,96± 6,13 | 355,84± 14,87*# | 1,94± 0,22 | 47,74± 3,64*# | 12,71± 0,36*# | 2,86± 0,34 | 0,58± 0,18 | 0,47± 0,09* | 0,81± 0,10 | 18,33± 2,14* | 13,22± 1,74*# | 41,65± 8,97* |

* - p<0,05 в сравнении с дооперационным уровнем, # - p<0,05 в сравнении с нормальной консолидацией

ЗАКЛЮЧЕНИЕ

Выявленные различия изученных лабораторных показателей позволяют патогенетически обосновать необходимость проведения мониторинга восстановительных процессов костной ткани. Результаты лабораторного мониторинга дают возможность детализировать участие отдельных компонентов иммуно-метаболической системы в регенерации костной ткани. Высокая информативность разработанных тестов позволяет снизить количество осложнений и улучшить исходы лечения больных.

ЛИТЕРАТУРА

1. DiGirolamo D.J., Clemens T.L., Kousteni S. *The skeleton as an endocrine organ // Nature reviews. Rheumatology.* – 2012. – №8. – P.674–683.
2. Kastrup M., C.von Heymann, Hotz H. et al. *Recombinant factor VIIa after aortic valve replacement in a patient with osteogenesis imperfect // Ann Thor Surg.* – 2002. – №74. – P.910–912.
3. Chiarello E., Donati D., Tedesco G. et al. *Conservative versus surgical treatment of osteogenesis imperfecta: a retrospective analysis of 29 patients // Clin. Cases Miner. Bone Metab.* – 2012. – №9(3). – P.191–194.

**ЖАРАҚАТТАРДАН КЕЙІН СҮЙЕК ТІНІҢ КОНСОЛИДАЦИЯСЫ БАЯУЛАУЫН
ЖОРАМАЛДАУДА ЗЕРТХАНАЛЫҚ МОНИТОРИНГТІ ҚОЛДАНУДЫҢ ҚАЖЕТТІГІ**
О.В. БЕРДЮГИНА

Түсініктеме. Жұмыстың мақсаты төменгі жақсүйектің жарақатында сүйек тіні консолидациясы баяулауын жорамалдауға зертханалық мониторинг жүргізу қажеттігін негіздеу болды. Зертханалық зерттеу 83 науқасқа жүргізілді. Ретроспективті сараптама барысында, олар қалыпты және баяу консолидация топтарына бөлінді. Зерттеуді операция алдында және операциядан кейінгі 3 ай мезгілінде орындадық. Науқастарға жалпы анализ, лимфоциттерге иммунофенотипті анализ, жіті кезеңде ақуыздарға, цитокиндерге сараптама жасалды. Статистикалық өңдеу «STATISTICA» компьютерлік бағдарламасын пайдаланып орындалды. Зертханалық мониторинг нәтижелері сүйек тіні регенерациясына иммунды-метаболикалық жүйенің жеке компоненттерінің араласуын анықтауға мүмкіндік берді. Өзірленген тестілердің жоғары ақпараттылығы науқастарды емдеудің нәтижесін жақсартуға және асқынулардың алдын алуға жағдай туғызады.

Негізгі сөздер: сүйек тіні, жарақаттану, болжау, иммунология, зертханалық көрсеткіштер.

**IT IS NECESSARY TO USE LABORATORY MONITORING FOR PROGNOSING OF
THE SLOW UNION AT DAMAGE BONE TISSUE**
O.V. BERDYUGINA

Abstract. The purpose of this work is explanation of need of carrying out laboratory monitoring of slow consolidation of bone tissue at injury of the bottom jaw. Laboratory researches were conducted at 83 patients. All patients were divided into groups with a normal and slow union. Research conducted before operation and till 3 months after operation. At patients defined the main laboratory indicators (lymphocytes, cytokins, acute phase proteins, lactoferrin). Statistical processing of results is carried out with «STATISTICA» program use. Laboratory monitoring allows to detail participation of components of system in regeneration of bone tissue. High informational content of the developed tests gives the chance to lower number of complications of treatment.

Key words: bone tissue, damage, prognosis, immunology, laboratory indicators.

УРОВЕНЬ МАРКЕРОВ МЕТАБОЛИЗМА КОСТНОЙ ТКАНИ У БОЛЬНЫХ С ЛОЖНЫМИ СУСТАВАМИ

Е.А. БОРЕЦКАЯ, Е.В. ЩЕРБАКОВА

Научно-исследовательский институт травматологии и ортопедии, Астана

ВВЕДЕНИЕ

Заболевания опорно-двигательного аппарата являются социально-экономической проблемой в связи с высокой распространенностью и тяжестью медико-социальных последствий. В Республике Казахстан ежегодно получают травмы около 650 тысяч жителей, и еще около 300 тысяч обращаются за медицинской помощью по поводу заболеваний костно-мышечной системы. Это обусловлено, с одной стороны, увеличением числа повреждающих факторов (автомобильный и производственный травматизм, экстремальные виды спорта и туризм) и, с другой – снижением физической активности населения в повседневной жизни.

Известно, что костная и хрящевая ткани обладают достаточно высокой регенераторной способностью, но в случаях некоторых заболеваний и тяжелых травматических повреждений ее недостаточно для восстановления поврежденных органов и тканей. Так, например, при оскольчатых переломах и ложных суставах длинных трубчатых костей применение классических хирургических методов лечения и фармакологических препаратов не всегда приводят к желаемому результату. Поэтому восстановление целостности поврежденной костной ткани остается одной из сложных и до конца не решенных проблем в травматологии и ортопедии. Репаративная регенерация костной ткани характеризуется многоэтапностью течения и зависит от многочисленных факторов. Обширные костные дефекты, нарушение кровоснабжения зоны перелома, ложного сустава и несросшихся переломов являются неблагоприятными условиями восстановления целостности костной ткани, которое может оказаться неполноценным (ложные суставы) или замедленным (при компрессионно-дистракционном остеосинтезе).

Поскольку гомеостаз костной ткани поддерживается процессами регенерации и резорбции костной ткани, регуляция которых

осуществляется сложным комплексом факторов, включающим кровеносную, нервную, эндокринную системы, в оценке состояния костного метаболизма в последние годы все большее значение приобретает определение биохимических маркеров костного ремоделирования.

Цель нашего исследования – определить состояние метаболизма костной ткани у больных с ложными суставами длинных трубчатых костей.

МАТЕРИАЛ И МЕТОДЫ

Обследовано 14 пациентов (3 мужчины и 11 женщин) от 20 до 45 лет с ложными суставами длинных трубчатых костей, находящиеся на лечении в отделении ортопедии НИИТО. Контрольную группу составили 32 донора без костной патологии (15 мужчины 17 женщин), сопоставимых по возрасту.

Для исследования использован твердофазный иммуноферментный анализ (ИФА) на полуавтоматическом анализаторе "ANTOS 2020" (Italy) с использованием лабораторных тест-систем: "BioSource" Austria, "BioVender" Czech Republic, "Quidel" USA, "IDS-ELISA", UK.

РЕЗУЛЬТАТЫ И ИХ ОБСУЖДЕНИЕ

У большинства обследуемых пациентов с ложными суставами при анализе маркеров костного обмена нами были зафиксированы повышенные показатели β -CrossLaps, либо снижение содержания остеокальцина. Кроме того, имело место изменение концентрации витамина Д: у мужчин и у женщин уровень витамина Д до и после операции был снижен в 2,2 раза и 1,8 раза соответственно в сравнении с контрольной группой. Иными словами, дефекты костной ткани у обследуемых пациентов сочетались с нарушением метаболизма костной ткани в виде повышения уровня костной резорбции и снижения костеобразования.

После проведенного оперативного лечения уровень остеокальцина был выше на

24,2% по сравнению с данными контрольной группы, что свидетельствует о включении механизма репаративного остеогенеза. Уровень паратиреоидного гормона и костного изофермента щелочной фосфатазы находился в референсных пределах и не менялся до и после операции.

Полученные результаты согласуются с литературными данными, в которых указывается, что у пациентов с осложнениями переломов в виде несращения костных отломков и развития ложных суставов, а также с заболеваниями воспалительного (ревматоидный артрит) и дегенеративного генеза (остеоартроз) в костном метаболизме доминируют процессы остеорезорбции в результате повышенной активации остеокластов. При этом снижается минеральная плотность костной ткани как около пораженной костной ткани, сустава, так и в организме в целом. Возможно, такой метаболический дисбаланс костной ткани является одним из пусковых механизмов развития осложнений после переломов.

Кроме того, длительная вынужденная гипокинезия таких пациентов оказывает негативное воздействие: снижение нагрузки на опорно-двигательный аппарат влечет за собой повышенную экскрецию кальция из организма, замедление адаптивного ремоделирования костной ткани, торможение функции остеобластов, таким образом замыкается порочный круг патологического процесса.

ЗАКЛЮЧЕНИЕ

Полученные данные диктуют необходимость оценки биохимических маркеров костного метаболизма как предикторов развития осложнений после переломов для своевременной соответствующей эффективной коррекции изменений в тканях опорно-двигательного аппарата и лечения в целом. Это позволит улучшить и сократить сроки лечения больных с выраженным дефицитом костной ткани в области дефектов у больных с последствиями осложненных травм.

УДК 616.71-001.5:611.7

ПОВРЕЖДЕНИЯ НИЖНЕЙ КОНЕЧНОСТИ И АЛГОРИТМЫ ИХ ЛЕЧЕНИЯ

С.А. ДЖУМАБЕКОВ, Б.С. АНАРКУЛОВ, А.А. ДЖУСУПОВ

Бишкекский научно-исследовательский центр травматологии и ортопедии

Ежегодно в Бишкекском научно-исследовательском центре травматологии и ортопедии (БНИЦТО) лечатся более 12 тысяч пострадавших, среди них пациенты с переломами длинных костей скелета составляют около 5 000. Внесуставные переломы большеберцовой и бедренной кости встречаются более, чем у 700 пациентов, преобладают мужчины более молодого возраста, практически более 95% из них получают оперативное лечение. Нами разработаны алгоритмы действий при диафизарных переломах длинных костей нижней конечности с учетом возможности стационара (оснащенность и наличие специального травматологического оборудования), квалификации ортопеда и сохранением принципов остеосинтеза, предложенные АО.

Ключевые слова: перелом, бедренная и большеберцовая кость, алгоритмы действий.

ВВЕДЕНИЕ

БНИЦТО является одним из головных учреждений в республике по оказанию специализированной медицинской помощи в области травматологии и ортопедии. БНИЦТО создан на базе Бишкекской городской клинической больницы скорой медицинской помощи в соответствии с Постановлением мэрии г. Бишкек и Бишкекского городского Кенеша

депутатов № 8/8сп от 19 марта 2004 года. Возглавил его Джумабеков С.А., заслуженный деятель науки КР, доктор медицинских наук, профессор, академик НАН КР. Создание центра стало важной вехой в развитии здравоохранения страны и улучшении медицинского обслуживания населения в области травматологии и ортопедии. Оказание высокоспециализированной медицинской помощи

по травматологии и ортопедии проводится на базе 18 клинических отделений с общим коечным фондом 469 коек. Каждый год в БНИЦТО обращается более 20 000 жителей Республики, из них около 6 000 лечатся стационарно по поводу переломов костей скелета.

МАТЕРИАЛ И МЕТОДЫ

Ежегодно в травматологические отделения нашей Республики обращаются и получают стационарное лечение более 27 000 больных с различными видами переломов скелета [РМИЦ, 2012]. По данным статистического отдела БНИЦТО ежегодно в центре лечится более 12 тысяч больных с заболеваниями и повреждениями опорно-двигательного аппарата. Амбулаторно обслуживается более 15 тысяч пострадавших ежегодно.

Как видно из таблицы 1, количество пострадавших ежегодно остается практически

на одном уровне. Сравнительная характеристика по половому признаку: чаще обращаются мужчины (54%), чем женщины (46%).

Таблица 1 – Количество больных, обратившихся в БНИЦТО

| | 2011 г. | 2012 г. | 2013 г. |
|--------------------|--------------|--------------|--------------|
| Количество больных | 12883 | 12805 | 12661 |
| Мужчины | 6852 (53,1%) | 6848 (53,5%) | 6891 (54,4%) |
| Женщины | 6031 (46,9%) | 5957 (46,5%) | 5770 (45,6%) |
| Амбулаторно | 13680 | 15090 | 13031 |

По классу травмы и отравления (S00-S99, T00-T36) количество госпитализированных пострадавших с переломами конечностей ежегодно составляет около 5 000 больных, т.е. 39,4% от общего количества поступивших больных (таблица 2).

Таблица 2 – Количество больных по классу травмы и отравления

| | 2011 г. | 2012 г. | 2013 г. |
|--|--------------|--------------|--------------|
| Количество больных с переломами (S00-S99, T00-T36) | 5067 | 5016 | 5034 |
| Травмы нижней конечности | 1329 (26,2%) | 1891 (37,7%) | 1907 (37,8%) |

Из этого количества пострадавших больные с повреждениями костей нижней конечности (голени и бедра) по данным БНИЦТО составляют 26,2-37,8%. Диафизарные повреждения длинных костей нижней конечности составляют их немалое количество.

По МКБ внесуставные переломы бедренной кости (S 72.2; S 72.3; S 72.4) и внесустав-

ные повреждения большеберцовой кости (S 82.1; S 82.2; S 82.3) были взяты в отдельную группу. При этом выяснено, что ежегодно в травматологические отделения БНИЦТО поступают более 700 пациентов с переломами диафизарного отдела голени и бедренной кости, при этом количество мужчин превалирует (таблица 3).

Таблица 3 – Количество больных с переломами бедренной кости

| | 2011 г. | | | | 2012 г. | | | | 2013 г. | | | |
|-------|---------|-------|-------|-------|---------|-------|-------|-------|---------|-------|-------|-------|
| | S72.2 | S72.3 | S72.4 | S72.7 | S72.2 | S72.3 | S72.4 | S72.7 | S72.2 | S72.3 | S72.4 | S72.7 |
| Всего | 60 | 196 | 94 | 7 | 64 | 231 | 80 | 6 | 50 | 118 | 53 | 5 |
| Муж. | 34 | 130 | 55 | 5 | 36 | 149 | 34 | 3 | 33 | 75 | 27 | 2 |
| Жен. | 26 | 66 | 39 | 2 | 28 | 82 | 46 | 3 | 17 | 43 | 26 | 3 |
| 25-44 | 22 | 141 | 46 | 2 | 25 | 149 | 36 | 5 | 18 | 68 | 15 | 2 |
| 45-59 | 14 | 34 | 29 | 4 | 11 | 58 | 18 | 1 | 17 | 33 | 20 | 1 |
| 60-75 | 8 | 9 | 8 | | 10 | 10 | 15 | | | 9 | 10 | 1 |
| 75-90 | 16 | 12 | 13 | 1 | 18 | 14 | 11 | | 15 | 8 | 8 | 1 |

Ежегодная обращаемость в травматологические отделения БНИЦТО составила в 2011 г. 357, в 2012 г. – 395 и в 2013 г. 326 пострадавших с переломами диафизарного отдела бедренной кости. Следует обратить внимание, что среди них у 18 больных были множественные повреждения бедренной кости – S 72.7.

По сегменту S 72.3 (диафиз бедренной кости) количество мужчин преобладает на 1/3 (более 66%) над женщинами. Чаще переломы бедренной кости встречаются в возрасте до 45 лет.

По сравнению с бедренной костью, повреждения большеберцовой кости встречаются чаще, более 400 обращений в год (таблица 4).

Таблица 4 - Количество больных с переломами большеберцовой кости

| | 2011 г. | | | | 2012 г. | | | | 2013 г. | | | |
|-------|---------|-------|-------|-------|---------|-------|-------|-------|---------|-------|-------|-------|
| | S82.1 | S82.2 | S82.3 | S82.7 | S82.1 | S82.2 | S82.3 | S82.7 | S82.1 | S82.2 | S82.3 | S82.7 |
| Всего | 120 | 163 | 129 | 24 | 90 | 212 | 151 | 27 | 57 | 148 | 118 | 12 |
| Муж. | 60 | 107 | 93 | 16 | 62 | 148 | 96 | 15 | 34 | 118 | 77 | 7 |
| Жен. | 64 | 56 | 36 | 8 | 28 | 64 | 55 | 12 | 23 | 30 | 41 | 5 |
| 25-44 | 47 | 90 | 68 | 14 | 33 | 121 | 75 | 14 | 19 | 89 | 60 | 5 |
| 45-59 | 45 | 57 | 45 | 6 | 42 | 75 | 64 | 11 | 32 | 53 | 46 | 6 |
| 60-75 | 17 | 10 | 5 | 3 | 10 | 11 | 8 | 1 | 2 | 5 | 9 | 1 |
| 75-90 | 11 | 6 | 2 | 1 | 5 | 5 | 4 | 1 | 4 | 3 | 3 | |

Как видно из таблицы 4, в 2011 г. с переломами большеберцовой кости обратилось 436 больных, в 2012 г. их было 480, а в 2013 г. количество обратившихся было 335. Самое большое количество переломов встречается по классу S 82.2 (диафизарный отдел большеберцовой кости) – более 40% из всех повреждений, причем преобладают мужчины молодого возраста. Таким образом, по данным БНИЦТО ежегодно обращается с внесуставными переломами большеберцовой и бедренной кости более 700 пациентов, преобладают мужчины более молодого возраста, практически более 95% из них получают оперативное лечение.

РЕЗУЛЬТАТЫ И ИХ ОБСУЖДЕНИЕ

Основой современной травматологии в лечении диафизарных переломов нижних конечностей является стабильная хирургическая иммобилизация и выбор оптимального варианта и времени для оперативного вмешательства. Ранняя стабилизация поврежденных сегментов с целью профилактики осложнений, связанных с травматизацией близлежащих мышц и мягких тканей, устранения вынужденной гиподинамии больного используются в качестве противошокового мероприятия и ранней активизации пострадавшего. Каждый вид остеосинтеза имеют свои положительные и отрицательные стороны.

При накостном остеосинтезе необходима широкая экспозиция мягких тканей в области перелома с выделением костных отломков. Операция продолжительная и сопровождается значительной кровопотерей. Одной из положительных сторон накостного остеосинтеза считаем: место перелома репозируется под наблюдением врача, фиксация выше и ниже перелома контролируется оперирующим травматологом, не нарушается эндовазкулярное кровоснабжение. Оскольчатые, фрагментированные (тип В, С) переломы сопоставляются открыто, что крайне необходи-

мо для восстановления длины и оси поврежденной конечности.

Чрескостный остеосинтез, отличающийся от других методов остеосинтеза малой травматичностью, в практике травматолога незаменим при открытых повреждениях костей скелета. Благодаря крестообразному расположению спиц, фиксируемых в кольцевых металлических опорах, конструкция обеспечивает жесткость и одинаково прочную фиксацию костных отломков в двух взаимно перпендикулярных плоскостях, позволяя обходиться без вспомогательных средств иммобилизации и с первых дней после операции начинать активное функциональное лечение с нагрузкой на конечность. Стабилизация места перелома с помощью наружных колец и фиксирующих элементов позволяет на следующий день встать больному на конечности (т.е. ранняя активизация) и производить перевязки и наблюдение за раной. Ранняя нагрузка на поврежденный сегмент является мощным стимулом улучшения трофики и профилактики послеоперационного остеопороза, что способствует ранней перестройке костного регенерата. Способность ЧКО одновременно проводить компрессию и дистракцию позволяет удлинять или компрессировать (укорачивать) место перелома, а наличие боковых стяжек - корригировать ротационное смещение.

Одним из недостатков ЧКО является то, что в послеоперационном периоде требуется постоянное наблюдение за больным. Проведение через мышечный слой сегмента нередко ведет к контрактуре близлежащих суставов. Закрытое проведение спиц ограничивает показания при внутрисуставных переломах.

Блокирующий интрамедуллярный остеосинтез длинных костей скелета на сегодняшний день по количеству и качеству остеосинтеза при диафизарных переломах стоит на первом месте. БИОС производится открытым или закрытым способом, но для этого не-

обходимо рассверливание костномозгового канала, в некоторых случаях без рассверливания. Кроме того метод применим только при простых переломах, локализованных в средней трети диафиза. Несомненным преимуществом методики является малая травматичность, что связано с внеочаговым антеградным введением штифта без экспозиции мягких тканей в области перелома и отсутствием необходимости рассверливания костномозгового канала. Имплантация металлоконструкции вызывает минимальное нарушение периостальной васкуляризации, что в последующем заметно способствует консолидации костной ткани. Введение гвоздя в костномозговой канал вдали от места перелома максимально снижает риск послеоперационных инфекционных осложнений. Благодаря проведению блокирующих винтов через гвоздь резко увеличивается контакт между металлоконструкцией и костью, это дает высокий антиротационный эффект и возможность применения данной методики при высоких и низких диафизарных переломах. В связи с этим в послеоперационном периоде ведение больных проводится без дополнительной иммобилизации, также становится допустимой ранняя нагрузка на конечность и движения в смежных суставах поврежденного сегмента.

Таким образом, выбранная нами тактика остеосинтеза длинных трубчатых костей является современным и мало травматичным методом, который позволяет достигнуть прочной стабилизации и динамической фиксации сложных переломов в ранние сроки после операции. Применение остеосинтеза без рассверливания позволяет сохранить эндостальное кровоснабжение костных отломков и тем самым создать оптимальные условия для репаративного остеогенеза. Полученные нами результаты свидетельствуют о высокой эффективности данного метода и дальнейшего развития концепции раннего остеосинтеза в лечении диафизарных переломов у больных с сочетанной и множественной травмой. При выборе метода остеосинтеза необходимо учитывать не только биомеханические особенности перелома но и характер их повреждений и тяжесть общего состояния пострадавшего.

Анализируя процесс совершенствования способов остеосинтеза и лечения переломов, мы пришли к выводу, что оно проходит по трем основным направлениям:

1. Повышение стабильности остеосинтеза при переломах с помощью внешних и внутренних фиксаторов;

2. Создание биологических условий для сращения переломов, снижая травматичность остеосинтеза (сохранение кровоснабжения места перелома);

3. Сокращение сроков консолидации перелома и времени нетрудоспособности пациента с реабилитацией поврежденной конечности.

В основе этих направлений должны быть созданы принципы завершенных технологий, позволяющие стандартизировать вид и объем хирургической помощи, при этом обеспечивая хорошие функциональные исходы лечения пострадавших.

Исходя из большой практики лечения больных с диафизарными переломами нижней конечности, мы разработали алгоритмы действий при различных её видах.

При составлении алгоритма действий мы исходили из следующих пунктов.

1. *Тип перелома.* Например: переломы диафиза 42 сегмента, тип А1 - отличительным признаком является линия перелома которая больше подходит к винтообразной, площадь соприкосновения большая. Тип А2, косина перелома более 30 градусов (косой перелом), тип А3, линия перелома по отношению к оси составляет менее 30 градусов (косоперечный, поперечный перелом).

2. *Объем хирургической помощи* зависит от вида перелома. Хирургическая помощь представлена в виде: гипсовой повязки, скелетного вытяжения за пяточную кость, аппарата внешней фиксации (Хоффмана) – монолатеральной фиксации, аппарата Илизарова и его аналогов – циркулярная фиксация, на костной пластины с динамической компрессией и с ограниченным контактом DCP, LC-DCP, пластины с угловой стабильностью LCP и малоинвазивным перкутантным остеосинтезом MPO и блокирующим интрамедуллярным остеосинтезом.

3. Для осуществления того или иного вида хирургической помощи необходимы *показания к остеосинтезу*: открытые или закрытые переломы, тип перелома (А1, А2, А3) и общее состояние больного (компенсирован или некомпенсирован).

4. Особую роль в оказании специализированной помощи играет *квалификация травматолога*. Мы выделили два уровня квалификации врача:

- Первый уровень – молодой специалист, который может квалифицированно наложить гипсовую повязку, провести скелетное вытяжение, моноплатеральную фиксацию аппаратом Хоффмана, методикой остеосинтеза аппаратом Илизарова (циркулярная фиксация), техникой остеосинтеза внутренней фиксации - накостной пластиной DCP, LC-DCP, винтами и т.д.;

- Второй уровень – высококлассный специалист, который владеет всеми методами остеосинтеза, в том числе LCP, MIPO, БИОС. Хорошо владеет методикой интраоперационного ЭОП контроля.

5. Оснащенность стационара.

В республике по определению Министерства здравоохранения имеются уровни стационара. Первичный уровень – это травматологические пункты, поликлиники, фельдшерско-акушерские пункты. Вторичный уровень - это стационары районных, областных больниц. Третичный уровень – Национальные центры, научно исследовательские институты, т.е. самые крупные лечебные учреждения республики. Но, в разделе оснащенности стационара мы исходили из принципа наличия специальных инструментов, металлоконструкций и диагностического оборудования.

- Первая категория оснащенности – стационары и поликлиники, в которых имеются рентгеновские аппараты, необходимое количество гипса (травматологические пункты, кабинет хирурга в поликлинике);

- Вторая категория оснащенности - стационары, в которых имеются также и: спицы и скобы для скелетного вытяжения, функциональные кровати (рама Балканского), набор инструментов для накостного остеосинтеза (дрели, сверла и т.д.), пластины DCP, LC-DCP, необходимое количество винтов различных диаметров (Ø 3,5; 4,5 мм.), комплект аппаратов внешней фиксации (Хоффмана), Илизарова;

- Третья категория оснащенности – стационары, в которых имеются помимо вышеуказанного: набор пластин и инструментов LCP, БИОС, ортопедические столы с набором для вытяжения, электронно-оптические преобразователи (ЭОП), компьютерные томографы (интраоперационный контроль).

Принимая на вооружение вышеперечисленные пять пунктов, мы разработали последовательность действий при различных типах переломов и невозможность их осуществления при некоторых моментах. Например, молодой специалист первого уровня не может произвести остеосинтез в третьей категории оснащённости стационара, по простой причине недостаточности его квалификации. Или же наоборот, высококлассный специалист не может произвести БИОС в стационаре первой категории оснащённости, по причине отсутствия необходимого инструментария. Учитывая вышеперечисленное, нами разработаны алгоритмы лечения для каждого сегмента и типа переломов длинных костей нижней конечности. Например: Алгоритм лечения переломов сегмента – 42 (тип А).

довательность действий при различных типах переломов и невозможность их осуществления при некоторых моментах. Например, молодой специалист первого уровня не может произвести остеосинтез в третьей категории оснащённости стационара, по простой причине недостаточности его квалификации. Или же наоборот, высококлассный специалист не может произвести БИОС в стационаре первой категории оснащённости, по причине отсутствия необходимого инструментария. Учитывая вышеперечисленное, нами разработаны алгоритмы лечения для каждого сегмента и типа переломов длинных костей нижней конечности. Например: Алгоритм лечения переломов сегмента – 42 (тип А).

ЗАКЛЮЧЕНИЕ

Таким образом, мы разработали алгоритмы действий при диафизарных переломах длинных костей скелета нижней конечности для практических врачей травматологов – ортопедов нашей республики. В разработке предложенного алгоритма мы постарались учесть возможности стационара (оснащённость и наличие специального травматологического оборудования), квалификацию ортопеда, но при этом сохраняя принципы остеосинтеза, предложенные АО. Методика выбранного остеосинтеза в том или ином виде перелома должна соответствовать стандартам лечения.

В практике встречаются случаи, когда в связи с возникшими осложнениями в процессе лечения перелома некоторые специалисты перекладывают вину на неправильно выбранную методику остеосинтеза. Не методика остеосинтеза лечит больного, а травматолог, правильно пользующийся этой методикой. Каждая методика остеосинтеза таит в себе огромный потенциал возможностей. Травматолог должен стремиться в каждом случае подходить к перелому индивидуально, находить наикратчайший путь его лечения подбором адекватного метода остеосинтеза. Мы признаем лозунг «Все методы остеосинтеза имеют право на существование», но они должны приносить только пользу больному. Предложенный нами алгоритм лечения диафизарных переломов длинных костей нижней конечности, несомненно, повысит эффективность остеосинтеза.

| Тип А | Объем вмешательства | Показания к операции | Квалификация хирурга | Оснащенность стационара |
|---|---|--|----------------------|-------------------------|
| <p>Тип А1</p> <p>Тип А2</p> <p>Тип А3</p> | Консервативное лечение (гипсовая иммобилизация) | Неполные переломы (тип А1,А2,А3) | ● | ■ |
| | Скелетное вытяжение | Переломы типа А1,А2,А3 (ограниченные ресурсы); Декомпенсированное состояние больного | ● | ■■ |
| | Аппарат внешней фиксации (Хоффмана) 1 плоскость | Открытые переломы типа I,II,III (по Gustilo – Andersen), (ограниченные ресурсы) + в дальнейшем коррекция остеосинтеза | ● | ■■ |
| | Аппараты Илизарова (его аналоги) | Закрывые переломы 42-А1; при переломах типа А2,А3 ограниченные показания; Открытые переломы типа I.II.III (по Gustilo – Andersen), компенсированное состояние больного | ● | ■■ |
| | DCP, LC-DCP | Переломы О-С, типа А1,А2,А3 (частично ограниченные ресурсы); Компенсированное состояние больного | ● | ■■ |
| | МИРО; LCP | Переломы С, типа А1,А2,А3 (нет угрозы дефицита мягких тканей); Компенсированное состояние больного | ●● | ■■■ |
| | БИОС (без рассверливания) | Переломы С, типа А1,А2,А3 (предпочтение хирурга); Переломы О I-II по Gustilo – Andersen; Компенсированное состояние больного | ●● | ■■■ |

АЯҚ СҮЙЕКТЕРІНІҢ ЖАРАҚАТТАРЫ ЖӘНЕ ОЛАРДЫ ЕМДЕУДІҢ АЛГОРИТМДЕРІ
 С.А. ЖҰМАБЕКОВ, Б.С. АНАРҚҰЛОВ, А.А. ЖҮСІПОВ

Түсініктеме. БТОҒЗО-на жыл сайын 12 мыңға жуық жарақаттанғандар емделеді, солардың ішінде қаңқаның ұзын сүйектерінің сынулары ≈ 5 000 жақын. Асықты және ортан жіліктердің буын ішілік сынулары 700 науқаста кездесті. Науқастардың көбін жас ер адамдар құрастырды, практика жүзінде олардың саны 95% жуық. Біз қаңқаның ұзын сүйектерінің диафизарлық сынықтарын емдеуге арналған алгоритмді әзірледік. Алгоритм аурухана мүмкіндігін, ортопедтің біліктілігін және АО ұсынған остеосинтез принциптерін ескереді (арнайы травматологиялық құрылғылармен жабдықталу).

Негізгі сөздер: сынулар, ортан жілік, асықты жілік, әрекеттер алгоритмі.

DAMAGE TO THE LOWER EXTREMITIES AND THEIR TREATMENT ALGORITHMS
 S.A. DZHUMABEKOV, B.S.ANARKULOV, A.A. DZHUSUPOV

Abstract. Every year, more than 12 BNITSTO treated thousands of victims, among them the number of fractures of the long bones of the skeleton varies ≈ 5 000 extra-articular fractures of the

tibia and femur are found in more than 700 patients, the numerical superiority of male-dominated younger age, almost 95% of them get surgery. Developed algorithms for action in diaphyseal fractures of the long bones of the lower limb with the possibility of a hospital (equipment and the availability of special equipment trauma), orthopedic skills and conservation principles of osteosynthesis, the proposed AD.

Key words: fracture of the femur and tibia, the algorithms of action.

УДК 615.835.12-03:616.71-001.5-089.84

ОКСИГЕНОТЕРАПИЯ В КОМПЛЕКСЕ ЛЕЧЕБНЫХ МЕРОПРИЯТИЙ У БОЛЬНЫХ С ОТКРЫТОЙ ТРАВМОЙ КИСТИ

Т.И. ДОЛГАНОВА, Н.Г. ШИХАЛЕВА, Н.А. ЩУДЛО, Е.С. ТАРЕЛКИН
Российский научный центр «Восстановительная травматология и ортопедия»
им. акад. Г.А. Илизарова, Курган

У 22 пациентов с травматическим повреждением пальцев кисти до и в процессе курса ГБО проводилось исследование гемодинамики пальцев на ультразвуковом диагностическом приборе «Минимакс-доплер К». Реакция сосудистого русла пальцевых артерий поврежденных и неповрежденных пальцев кисти четко выражена только в первые пять сеансов ГБО, что является критерием выбора длительности курса. При сохраненном сосудисто-нервном пучке после сеанса ГБО регистрируется временная вазодилатация сосудов, которая исчезает к 6-10 сеансу. При нарушении целостности магистрального сосуда регистрируется двухфазный характер реакции сосудистого русла: сразу после сеанса ГБО вазоконстрикторный эффект длительностью до 1 часа, который уменьшается с каждым последующим сеансом, но сохраняется весь курс лечения; через 2-3 часа после сеанса ГБО – вазодилатация.

Ключевые слова: оксигенотерапия, открытая травма кисти, аппарат Илизарова, доплерография

ВВЕДЕНИЕ

Появившиеся в последние годы компьютеризированные комплексы для ультразвуковой доплерографии с высокочастотными датчиками позволяют исследовать в динамике неинвазивным способом кровотока не только в крупных кровеносных сосудах, но и сосудах микроциркуляторного русла. К таким диагностическим установкам, в частности, относится компьютеризированная система «Минимакс-доплер К», созданная в г.С.-Петербурге. При обследовании пациентов с различной патологией кисти для правильной интерпретации полученных данных необходимо оценить не только сохранность артериального русла кисти, но и его тонус (состояние дилатации или констрикции). Известно, что в условиях ГБО не только купируется гипоксия и уменьшается отечность травматически поврежденных мягких тканей, что способствует уменьше-

нию болевых ощущений, но и ускоряются репаративные процессы в кости [1]. После первых сеансов ГБО в тканях раны под действием кислорода происходит увеличение толщины гликокаликса эндотелия, что приводит к увеличению сопротивления кровотоку, снижению его скорости в капиллярах [2] и, как следствие, к повышенному времени прохождения эритроцитов в капиллярах с увеличением экстракции кислорода [3]. Симпатическая констрикция артерий и артериол первого порядка поддерживает на достаточном уровне артериальное давление и потребление кислорода в мышцах [4], но длительность вазоконстрикции после сеансов ГБО не превышала 12 часов [1].

Цель исследования: оценка реакции сосудистого русла пальцев кисти у больных с травматическими повреждениями мягких тканей пальцев и переломами костей фаланг в процессе курса гипербарической оксигенации.

МАТЕРИАЛ И МЕТОДЫ

У 22 пациентов (женщины – 2, мужчины 20 человек, 24-48 лет) с открытыми повреждениями кисти, лечившихся в клинике Центра, применялась гипербарическая оксигенация. Всем пострадавшим одновременно с выполнением хирургической обработки ран производили остеосинтез поврежденных фаланг пальцев по методикам Илизарова. У всех обследованных пациентов отсутствовало нарушение целостности пальцевых артерий, магистральный кровоток был сохранен. В послеоперационном периоде дополнительно к комплексной медикаментозной терапии применяли гипербарическую оксигенацию, которую проводили в одноместной барокамере БЛКС-303 МК в режиме 1,6- 1,8 атмосферы с экспозицией 40-60 минут курсом из 10 сеансов. У всех пациентов проводили исследование гемодинамики пальцев на ультразвуковом диагностическом приборе «Минимакс-доплер К» при помощи высокочастотного датчика с рабочей частотой 20 МГц. Схема исследования: непосредственно перед каждым сеансом ГБО и через 15-45 мин. после него. Курс ГБО включал 10 сеансов.

Оценивались показатели: VAs (см/сек), QAs (мл/сек) – максимальная линейная и объемная систолические скорости по кривой средней скорости, VAm (см/сек) – средняя скорость по кривой средней скорости, VAkd, см/сек – конечная диастолическая скорость по кривой средней скорости; рассчитывался индекс Гослинга (PI), отражающий упруго-

эластические свойства артерий, индекс Пурсело (RI), отражающий сопротивление кровотоку дистальнее места измерения.

При анализе материала выделены группы: 1 - неповрежденные пальцы (интактная конечность, n=45); 2 - пальцы с повреждением только мягких тканей (n=14); 3 - пальцы с переломами костей фаланг в период фиксации в миниаппарате для чрескостного остеосинтеза (n=10); 4 - дистальная фаланга (околоногтевое ложе) травматически поврежденных пальцев кисти (капиллярный кровоток, n=18); 5 - пациенты с неполными травматическими отчленениями пальцев, которым был выполнен остеосинтез и реваскуляризирующая операция (n=4).

Статистическая обработка результатов выполнена с использованием стандартных программы Microsoft Excel.

РЕЗУЛЬТАТЫ И ИХ ОБСУЖДЕНИЕ

При исследовании пальцевых артерий в точке локации у проксимальной фаланги пальцев поврежденной и интактной кистей регистрировался магистральный II тип кровотока [5] (рисунок 1): определялся четкий систолический пик, выражен второй антеградный пик, отсутствовал ретроградный кровоток, и показатель VAKd имел положительные значения. С дистальных фаланг пальцев, где имело место только повреждение мягких тканей, регистрировался четкий сигнал капиллярного кровотока с преобладанием венозной компоненты (рисунок 2).

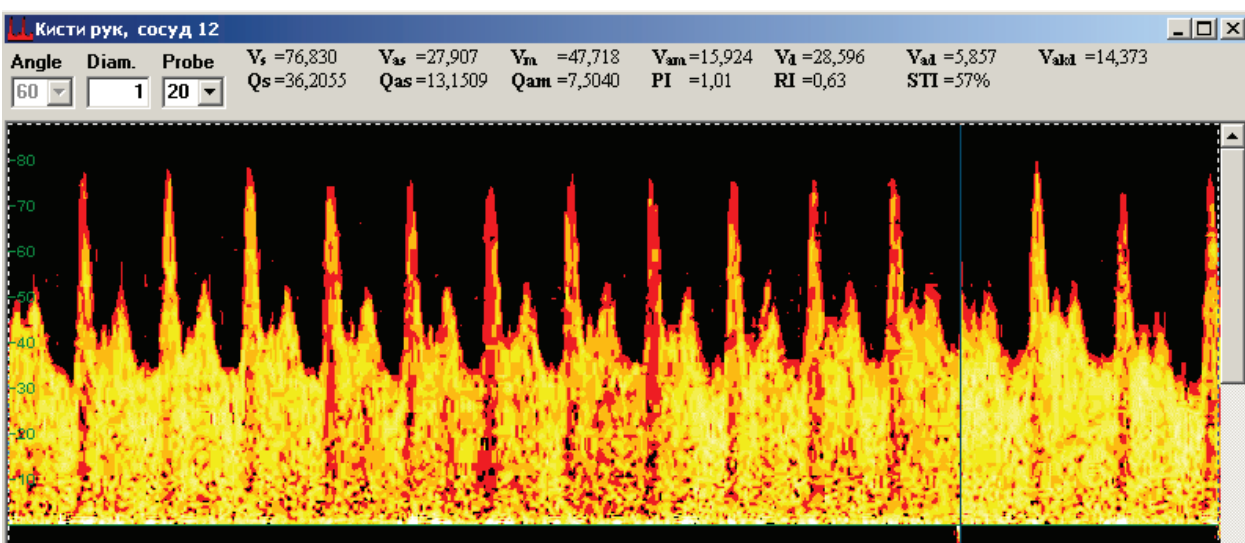


Рисунок 1 - УЗДГ пальцевой артерии. Магистральный II тип кровотока




Рисунок 2 - Капиллярный кровоток тканей околоногтевого ложа с открытым переломом пальца кисти

По данным УЗДГ пальцевых артерий, в группах 1-3 различия линейных и объемных показателей систолической скорости кровотока до и после курса ГБО были статистически недостоверны. В группе 4 после курса ГБО регистрировалось достоверное ($p \leq 0,05$) увеличение линейной и объемной систолической скорости капиллярного кровотока (V_{as} и Q_{as}) в 1,5 - 2,3 раза.

Полученные результаты согласуются с данными ранее проведенных исследований пациентов с переломами других локализаций. В частности, при открытых переломах голени с ограниченным повреждением тканей и клиническим отсутствием ишемии конечностей после

курса ГБО приток крови и упруго-эластические свойства магистральных артерий, о которых судили по данным ультразвуковой доплерографии и расчетным параметрам реовазограмм, достоверно не менялись, но значения капиллярного кровотока по данным фотоплетизмографии увеличивались на 5-20% [1].

По данным УЗДГ пальцевых артерий, у всех пациентов после курса ГБО регистрируются критерии увеличения доли шунтового кровотока в спектрограмме УЗДГ пальцевых артерий: увеличение показателя V_{akd} в 1,3-2,3 раза относительно значений до курса ГБО, PI менее 1,0 (рисунок 3).

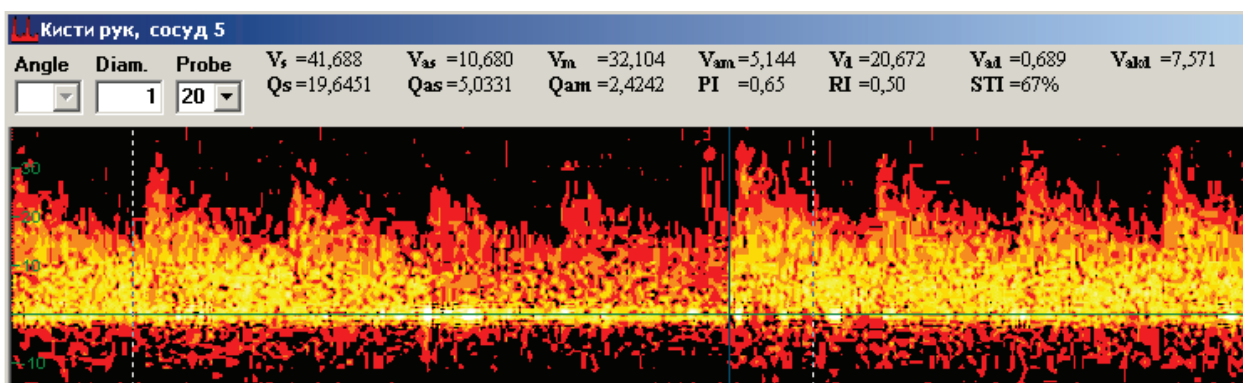


Рисунок 3 - УЗДГ пальцевой артерии. Увеличение доли шунтового кровотока в спектрограмме

Максимально (в 2,3 раза) выражен прирост показателя V_{akd} после курса ГБО у пациентов с переломами костей фаланг в период фиксации их в миниаппарате чрескостного остеосинтеза. Полученные результаты согласуются с данными литературы [6,7].

Во всех группах на протяжении первых пяти сеансов ГБО регистрируется увеличение V_{as} сразу после каждого сеанса ГБО и его снижение до исходного уровня через 3 часа. Величина колебаний показателя V_{as} до

и после сеанса ГБО различна: в группе 1 она составляла 60 -130% и наиболее выражен прирост V_{as} после пятого сеанса; в группах 2 (рисунок 4) и 3 - 50 -450% и наиболее выражен прирост V_{as} после первого сеанса; в группе 4 – 100 -200% и наиболее выражен прирост V_{as} после третьего сеанса. При последующих сеансах ГБО во всех группах колебания показателя V_{as} были статистически незначимы, а к 7-10 сеансу отсутствовали.

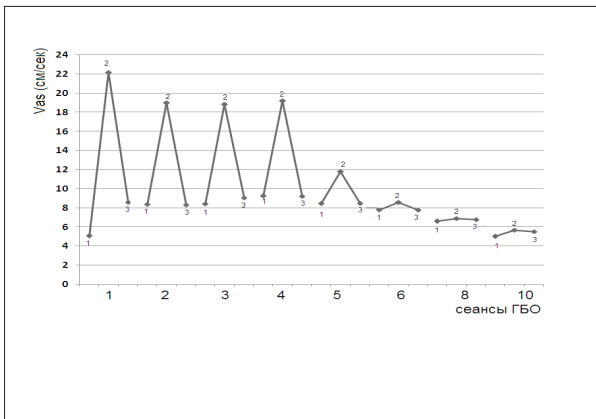


Рисунок 4 - Динамика показателя Vas пальцевых артерий пальцев кисти с повреждением мягких тканей в зависимости от сеансов курса ГБО: 1- до сеанса ГБО, 2- через 30 мин. после сеанса ГБО, 3 – через 3 часа после сеанса ГБО.

В группе пациентов с неполным травматическим отчленением и выполненным сосудистым швом с помощью микрохирургической техники после курса ГБО (14 день после

операции) регистрировалось увеличение линейных (в среднем в 6 раз) показателей систолической скорости кровотока пальцевых артерий проксимальнее сосудистого шва.

Сравнение сосудистой реакции на курс ГБО по данным УЗДГ у пациентов с сохраненной целостностью сосудисто-нервного пучка (группа 3) и у пациентов, которым была проведена реваскуляризация пальцев (группа 5), выявило её разнонаправленный характер. После восстановления целостности магистрального сосуда, по данным УЗДГ пальцевых артерий дистальнее шва имеет место двухфазный характер реакции сосудистого русла на сеансы ГБО. Непосредственно после сеанса ГБО, регистрация пульсаторных волн затруднена, показатель Vas резко снижен, но через 2-3 часа линейная скорость кровотока увеличивалась в 1,5 раза относительно исходного уровня, на доплерограммах регистрировался ретроградный кровоток и «звуковое окно» с отрицательными значениями VA

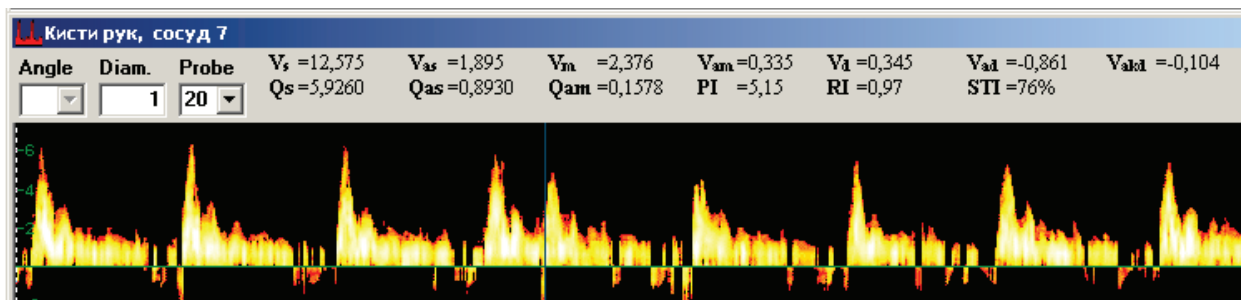


Рисунок 5 - УЗДГ пальцевой артерии. Выражена реакция вазоконстрикции

ВЫВОДЫ

Реакция сосудистого русла пальцевых артерий поврежденных и неповрежденных пальцев кисти четко выражена только в первые пять сеансов ГБО, что является критерием выбора длительности курса ГБО.

При сохраненном сосудисто-нервном пучке после сеанса ГБО регистрируется временная вазодилатация сосудов (до 3 часов), которая исчезает к 6-10 сеансу.

При нарушении целостности магистрального сосуда и его иннервации регистрируется двухфазный характер реакции сосудистого русла на сеансы ГБО: сразу после сеанса вазоконстрикторный эффект длительностью до 1 часа, который уменьшается с каждым последующим сеансом, но сохраняется весь курс лечения. Через 2-3 часа после сеанса ГБО – вазодилатация.

ЛИТЕРАТУРА

1. Мартель И.И., Долганова Т.И., Николайчук Е.В. и др. Гипербарическая оксигенация в системе лечения по методу Илизарова больных с открытыми переломами // *Вестн. хир.им. Грекова.* - 2003. - №6. - С. 35-39.
2. Pries A.R., Secomb T.W., Jacobs H. et al. Microvascular blood flow resistance: Role of endothelial surface layer // *Amer.J.Physiol.: Heart and Circ. Physiol.* – 1997. – Vol.42, № 5. – С. H2272 –H2279.
3. Egginton S., Hudlicka O. Early changes in performance, blood flow and capillary fine structure in ran fast muscles induced by electrical stimulation // *J. Physiol.* –1999. – Vol.515, № 1. – С. 265-275.
4. Joyner M.J., Thomas G.D. Having it both ways? Vasoconstriction in contracting muscles // *J.Physiol.* – 2003. – Vol.550, №2 – P.333.

5. Долганова Т.И., Шихалева Н.Г. Показатели ультразвуковой доплерографии пальцевых артерий кисти в норме // Регионарное кровообращение и микроциркуляция/ - 2008. - №4. - С.24-28.

6. Долганова Т.И., Злобин А.В., Николайчук Е.В. и др. Гипербарическая оксигенация в тактике ведения подростков с кистой длинных костей // Гений ортопедии/ - 2004. - №1. - С.71-74.

7. Гайворонский И.В., Пащенко П.С., Тихонова Д.П. и др. Нервный аппарат и гемомикроциркуляторное русла внутренних органов в условиях воздействия на орга-

низм экстремальных факторов: Тез докл. IV Конгр. Междунар. Ассоц. Морфологов // Морфология. - 1998. - №3. - С.33-34.

8. Тихилов Р.М., Печуров А.Л., Шевченко С.Б. Оксигенобаротерапия в системе восстановительного лечения раненых травматологического профиля // Труды венно-мед. акад. «Состояние и перспективы развития военной травматологии и ортопедии». - С.-Пб., 1999. - Т.248. - С.534-539.

9. Park M.K., Muhvich K.N., Meyers R.M., Marzella L. Effect of hyperbaric oxygenation on infection. In: Hyperbaric medicine practice // Ed. E.P.Kindwall. Flagstaff. Best. - 1994. - P.144-172.

ҚОЛ БАСЫНЫҢ АШЫҚ ЖАРАҚАТЫ БАР НАУҚАСТАРДА ЕМДІК ШАРАЛАР КЕШЕНІНДЕГІ ОКСИГЕНОТЕРАПИЯ

Т.И. ДОЛГАНОВА, Н.Г.ШИХАЛЕВА, Н.А. ЩУДЛО, Е.С. ТАРЕЛКИН

Түсініктеме. «Минимакс-доплер К» атты ультрадыбыстық диагностикалық аспаптың көмегімен саусақтар жарақаттары бар 22 науқас саусақтарының гемодинамикасына ГБО курсына дейін және одан кейін зерттеу жүргізілді. Жарақатталған және сау қалған саусақ артерияларынан алынған тамырлық реакция ГБО жасалған бес курстан кейін айқын білінді, ол өз алдына ем курсы ұзақтығының көрсеткіші болып табылады. Тамырлық-нервтік будасы сақталған саусақта ГБО курсынан кейін 6-10 курстан кейін жойылатын тамырлардың уақытша вазодилатациясы тіркеледі. Магистальдық тамырдың бүтіндігі бұзылғанда екі фазалы сипаттағы тамырлық реакция тіркеледі: ГБО курсынан кейін бірден тіркелетін ұзақтығы 1 сағатқа дейінгі вазоконстрикторлық нәтиже. Ол әр ем курсы барысында азаяды, алайда ем барысында сақталады; ГБО соң 2-3 сағаттан кейінгі дамиды вазодилатация байқалады.

Негізгі сөздер: оксигенотерапия, қол басының ашық жарақаты, аппараты, Илизаров доплерография.

OXYGEN THERAPY IN COMPLEX THERAPEUTIC MEASURES FOR PATIENTS WITH THE HAND OPEN INJURY

T.I. DOLGANOVA, N.G. SHIKHALEVA, N.A. SHCHUDLO, E.S. TARELKIN

Abstract. Finger hemodynamics performed before and during HBO course in 22 patients with traumatic injuries of the hand fingers using "Minimax-Doppler K" ultrasound diagnostic device. The response of the vascular bed of digital arteries of the hand injured and non-injured fingers is clearly marked during HBO first five sessions only thereby being a criterion for selecting the course duration. The temporary vasodilatation of vessels which disappears by 6-10 session is registered after HBO session in case of the neurovascular bundle maintenance. In case of breaking the magistral vessel integrity a vascular bed response of biphasic character is registered: a vasoconstrictor effect of up to one-hour duration is seen immediately after HBO session, which decreases with every subsequent session, but the entire course of treatment is preserved; vasodilatation is observed 2-3 hours after HBO session.

Key words: oxygen therapy, the hand open injury, the Ilizarov fixator, dopplerography.

УДК 616.748.54-018.38-089.84

ЭНДОСКОПИЧЕСКИЙ ШОВ АХИЛЛОВА СУХОЖИЛИЯВ.Б. ЗАЕЦ, А.А. КОСТРУБ
ГУ «ИТО НАМНУ», Киев, Украина

Цель работы - изучить эффективность применения закрытого шва ахиллова сухожилия под эндоскопическим контролем.

МАТЕРИАЛ И МЕТОДЫ

Было обследовано 26 мужчин в возрасте 35±5 лет, с массой тела 76±12 кг. Пациенты были разделены на две группы: в первую группу, 14 человек, вошли пациенты с давностью разрыва до 3 недель; во вторую, 12 человек, – с давностью травмы от 3 до 6 недель. Всем пациентам проводили клиническое (тест Томсона, обследование по шкале AOFAS) и ультразвуковое исследование до и через 3 месяца после лечения. Пациентам первой группы проводился закрытый шов сухожилия с эндоскопическим контролем сопоставления концов сухожилия; пациентам второй группы – малоинвазивный шов сухожилия через поперечный доступ с иссечением рубца между концами сухожилия.

РЕЗУЛЬТАТЫ

Тест Томсона был достоверно негативным в обеих группах, обследуемых через 3 месяца после операции, в первой группе показатели шкалы AOFAS составили 80±8 баллов ($m \pm \sigma$), во второй группе - 65±5 баллов. При доплерографии рубец в первой группе был достоверно меньше, лучше кровоснабжался по сравнению со второй группой. У пациентов первой группы послеоперационный период прошел гладко. У пациентов второй группы отмечалась поверхностная инфекция мягких тканей в 3 случаях, что потребовало продолжения антибиотикотерапии на 5 дней.

ЗАКЛЮЧЕНИЕ

Оперативное вмешательство на ранних сроках после травмы позволяет эффективно применить закрытый шов ахиллова сухожилия, сокращает вероятность послеоперационных осложнений, уменьшает длительность восстановительного периода.

УДК 616.71-001.5-089

ЛЕЧЕНИЕ ОТКРЫТЫХ ПЕРЕЛОМОВ КОНЕЧНОСТЕЙ С ИСПОЛЬЗОВАНИЕМ ВАКУУМНОЙ СИСТЕМЫ ДРЕНИРОВАНИЯМ.П. ЗИНОВЬЕВ, С.П. КАРАСЕВ, Б.А. КАБИДОЛДИН,
Д.В. НИКИФОРОВ, Я.К. ИСХАКОВ
Восточно-Казахстанская областная больница, Усть-Каменогорск**ВВЕДЕНИЕ**

Лечение открытых переломов является наиболее сложной проблемой в хирургии и травматологии. Исход лечения открытого перелома во многом зависит от величины и вида раны, степени инфицирования, а также характера перелома, и особенно тактики лечения.

Одним из основных принципов тактики лечения пациентов с высокоэнергичной травмой (damage control) является двухэтапное закрытие раны с использованием VAC

(vacuum assisted closure) системы и применения аппарата наружной фиксации (АНФ).

Цель исследования: оценить эффективность применения вакуумных повязок при открытых высокоэнергичных переломах конечностей.

МАТЕРИАЛ И МЕТОДЫ

На базе отделения ВКОБ вакуумное дренирование используется с 2010 года.

За это время в отделении было пролечено 28 пациентов с открытыми высокоэнергич-

ными переломами: бедра - 9(32%), голени - 17(61%), огнестрельных переломов плеча - 2(7%) - которым для лечения применялись вакуумные повязки.

Оперативное вмешательство оказывалось в экстренном порядке, в первые сутки с момента поступления. Проведение хирургического пособия у пациентов с открытыми переломами проводилось в несколько этапов: иссекались явно нежизнеспособные ткани, полость перелома обильно промывалась растворами антисептиков. Для временной стабилизации отломков накладывался стержневой аппарат внешней фиксации. Мягкотканная рана наглухо не ушивалась. Накладывалась герметичная вакуумная повязка, которая представляла собой поролоновую губку, с помощью которой заполнялась вся полость раны. В толщу губки, либо над ней укладывалась ригидная, перфорированная по длине раны, силиконовая трубка, которая выводилась через контрапертуру или же через угол раны. Затем повязка герметизировалась стерильной пленкой. Дренажная трубка, в свою очередь, подсоединялась к вакуумной системе с ёмкостью для экссудата. В течение суток использовался различный уровень отрицательного давления, от 80 до 120 мм рт. ст. Длительность применения одной повязки составляла 3 суток, достаточным было применение 2 или 3 повязок. После уменьшения отека рану ушивали. Проводили окончательную стабилизацию перелома. Швы удаляли через 14 суток.

Результаты и их обсуждение Все находившиеся под нашим наблюдением пациенты отмечали снижение температуры и уменьшение отека в области раны, Проведение VAC терапии позволило достичь

стабилизации состояния пациентов с самого начала лечения. Применение вакуумного дренирования способствует снижению бактериальной обсеменности раны за счет активного удаления раневого содержимого и профилактике дальнейшей контаминации раны, так как уменьшается количество перевязок и, тем самым, уменьшался контакт раны с окружающей средой, инструментами и руками медицинского персонала, что, несомненно, положительно сказывалось на эмоциональном состоянии больных. Под действием отрицательного давления происходит механическое уменьшение размеров раны. Также применение данных повязок ведёт к уменьшению отека мягких тканей, улучшению местного кровообращения и увеличению скорости формирования грануляционной ткани. Это позволяло уже в ближайшем периоде (на 7-е сутки) ушивать рану. Время заживления ран не превышало 3 недель.

ЗАКЛЮЧЕНИЕ

Применение вакуумных повязок у пациентов с высокоэнергетическими открытыми переломами является методологически обоснованным. Данный метод уже с первых суток стабилизирует состояние пациента, снижает нагрузку на медицинский персонал и положительно сказывается на эмоциональном состоянии больных за счет уменьшения количества перевязок. Во всех случаях наблюдения удалось избежать инфекционных осложнений. Таким образом, применение вакуумных повязок должно стать одним из основных методов лечения открытых высокоэнергетических переломов конечностей.

УДК 616.717/.718-001.5-089.227.84

РАЗРУШЕНИЕ НАКОСТНЫХ ПЛАСТИН ПРИ ОСТЕОСИНТЕЗЕ ПЕРЕЛОМОВ ДЛИННЫХ КОСТЕЙ

А.Б. ИМАНАЛИЕВ, А.А. ИМАНАЛИЕВ, А.С. АЯТОВ
Бишкекский научно-исследовательский центр травматологии и ортопедии

Проанализированы данные наблюдения 116 больных с переломами бедра (47 человек), голени (41), плеча (16), и предплечья (12). Открытые повреждения были у 18 (15,5%), закрытые у 98 (84,5%) больных. Переломы типа А по классификации АО от-

мечены в 66 (56,9%) случаях, типа В – 28 (24,2%), типа С – 22 (18,9%). Всем пациентам был произведен погружной накостный остеосинтез пластинами. У 17 (14,6%) больных произошло разрушение имплантата. Механическое разрушение системы внутренней фиксации было представлено двумя вариантами: разрушение пластины с переломом ее в месте наибольшей концентрации напряжения и разрушение винтов и мест их крепления в кости.

Ключевые слова: накостная пластина, разрушение имплантата, остеосинтез.

Известно, что необходимым условием успешного сращения переломов костей является обеспечение плотного и неподвижного соприкосновения правильно сопоставленных костных отломков. С этой целью наряду с другими методами широко применяется в современном этапе остеосинтез переломов длинных костей накостными пластинами [1,2,3]. Имея в своем распоряжении большое количество различных накостных имплантатов, изготовленных из сверхпрочных современных сплавов, травматолог-ортопед нередко поддается искушению строить свою работу больше на механических, чем на физиологических принципах, что зачастую приводит к неудачам [4,5]. Считается, что благодаря использованию для изготовления имплантатов высоконадежных материалов их механическое разрушение в настоящее время происходит весьма редко [5]. Тем не менее, каждый оперирующий травматолог хотя бы один раз сталкивался с подобным осложнением.

Целью настоящего исследования было определение причин механического разрушения имплантатов при накостном остеосинтезе диафизарных переломов длинных костей до их прочной консолидации.

МАТЕРИАЛ И МЕТОДЫ

Под наблюдением находилось 116 пациентов в возрасте от 15 до 78 лет с диафизарными переломами длинных костей, лечившихся в травматологических отделениях БНИЦТО с 2009 по 2014 г. мужчин было 76 (65,5%), женщин 40 (34,5%). основными причинами травмы являлись дорожно-транспортное происшествие у 50 (50,8%) больных, падение с высоты у 28 (24,2%), бытовые и прочие травмы у 29 (25,0%).

Открытые переломы отмечались у 18 (15,5%) больных, закрытые повреждения у 98 (84,5%). При оценке повреждений переломов по классификации АО [6] простые переломы (тип А) констатированы у 66 (56,9%) больных,

оскольчатые клиновидные (тип В) у 28 (24,2%), оскольчатые сложные (тип С) у 22 (18,9%). Всем пациентам оперативные вмешательства проведены в отсроченном периоде в сроки от 7 до 21 сутки после травмы, когда улучшается общее состояние больных, нормализуются показатели гомеостаза, всем был произведен погружной остеосинтез накостными пластинами и кортикальными винтами. После операции внешнюю иммобилизацию не применяли.

Таблица 1- Распределение переломов по локализации сегментов

| Локализация переломов | Количество больных | |
|-----------------------|--------------------|------|
| | абс | % |
| плечо | 16 | 13,7 |
| предплечье | 12 | 10,4 |
| бедро | 47 | 40,6 |
| голень | 41 | 35,3 |
| итого | 116 | 100 |

РЕЗУЛЬТАТЫ И ИХ ОБСУЖДЕНИЕ

При оценке результатов лечения в сроки от 7 месяцев до 3 лет после остеосинтеза выявлено 17 (14,6%) случаев частичного или полного разрушения внутренних фиксаторов с несращением переломов, у двух пациентов наступило неправильное сращение с переломом накостных пластин (на сегменте голени). При диафизарных переломах бедра разрушение имплантатов отмечено у 9 пациентов, при переломах голени- у 3, плеча - 3, предплечья - у 2. По нашему мнению частота механического разрушения накостного фиксатора зависела от типа перелома: при переломах типа А разрушение имплантата выявлено не было, при переломах типа В у 6 (35,3%), типа С - у 11 (64,7%). Нами разрушение системы внутренней фиксации было представлено двумя вариантами: первый- разрушение пластины с переломом ее в месте наибольшей концентрации напряжений (рисунок 1,а), второй - разрушение винтов или их крепления в кости (рисунок 1,б).



Рисунок 1 а - Схема перелома пластины в месте наибольшей концентрации напряжений



Рисунок 1 б - Схема разрушения винтов или мест их крепления в кости

Оба варианта механического разрушения пластин являлись средствами ранней функциональной нагрузки весом тела при несращении или не полном сращении перелома. Первый вариант разрушения пластины мы чаще наблюдали при переломах костей нижних конечностей, в основном при переломах типа В и С. Перелом пластины всегда был следствием многократно повторяющихся нагрузок на конечности. Второй вариант встречался преимущественно на верхней конечности при наличии локального остеопороза одного из отломках в основном при переломах типа С. При оскольчатых сложных переломах основная часть нагрузки приходится не на кость, а на пластину, и это является одной из причин ее повреж-

дения. Лишенные кровоснабжения костные отломки выполняют пассивную роль в процессах регенерации, при этом сроки сращения удлиняются в два раза и более. В подобных условиях повышенные функциональные нагрузки приводят к усталостному перелому пластины. Нами выделены основные факторы, способствующие механическому разрушению имплантатов при внутренней фиксации диафизарных оскольчатых переломов: выключение промежуточных отломков из костного кровотока; невозможность достижения межфрагментарной компрессии, вынужденное обездвиживание приводит к локальному остеопорозу и ослаблению фиксации. В связи с чем, когда образуются ложные суставы, несращение при переломах длинных костей с переломом накостных пластин или несостоятельности других металлоконструкций нашими авторами предлагается остеосинтез длинных костей накостными пластинами в двух плоскостях [7]. Поэтому целью профилактики и предотвращения переломов накостных пластин при переломах длинных костей типа В, особенно типа С, мы начали применять первичный остеосинтез в двух плоскостях, таким способом оперированы 14 больных с хорошими функциональными результатами. Все пациенты с разрушением металлоконструкций оперированы повторно, двум больным с ложными суставами плечевых костей с разрушением пластин и винтов использована аутопластика и остеосинтез пластинами в двух плоскостях. Отдаленные результаты прослежены у 16 больных в сроки от одного до трех лет.

Результаты лечения оценивали с учетом восстановления анатомических структур и функции крупных суставов. Хороший результат получен у 13 (81,2%) пациентов, удовлетворительный у 2 (12,6%), не удовлетворительный у 1 (6,2%) пациента с деформацией голени с разрушением имплантата после операции- остеотомия с остеосинтезом накостной пластиной, развилась послеоперационный остеомиелит, в связи с чем накостная пластина заменена на аппарат внешней фиксации, через 8 месяцев наступило сращение но осталось эквинусная деформация стопы, от устранения которой больной категорически отказался.

ЗАКЛЮЧЕНИЕ

Таким образом, нами определены причины механического разрушения имплантатов двумя вариантами:

- разрушение пластины на месте наибольшей концентрации напряжения;
- разрушение винтов или мест их крепления в кости.

При наличии оскольчатых и сложных переломах типа В и С необходим первичный остеосинтез накостными пластинами в двух плоскостях, минимизируется опасность разрушения пластин. С целью сохранения кровоснабжения костных тканей применять желательно малоcontactные пластины с угловой стабильностью.

ЛИТЕРАТУРА

1. Анкин Л.Н, Анкин Н.Л. *Травматология (Европейские стандарты)*. – М., 2005. – С.45-56.
2. Кочетков Ю.С., Кашин О.А. *Применение имплантатов с электроискровым покрытием при лечении повреждений трубчатых*

костей // Сб. тез. IX съезда травматологов-ортопедов России. - Саратов, 2010. - том I – С. 171-172.

3. Карлов А.Б., Шахов В.П. *Системы внешней фиксации и регуляторные механизмы оптимальной биомеханики*. – Томск, 2001. – 419 с.

4. Мюллер М.Е., Альговер М., Шнайдер Р., Виллингер Х. *Руководство по внутреннему остеосинтезу: пер. с англ.* – М., 1996. – С. 118-157.

5. Джумабеков С.А., Анаркулов Б.С., Атакулов Н.А. *Двухплоскостной двойной остеосинтез при лечении ложных суставов и повторных переломах длинных костей скелета // Матер. II Евразийского конгресса и II съезда травматологов и ортопедов Кыргызстана, посвященного 75 летию профессора С.К. Кожокматова*. – С. 109-110.

6. Cloudi B., Schlapfer F., Coldey J. et al. // *Heiv. Chir. Acta*. – 1979. – Vol. 46. – P. 177-182.

7. Regazzoni P. *Osteosynthesen an Rohrenknochen: technische und biologische untersuchungen zur stabilitat und heilung // Habilitationsschrift: University of Zurich*, 1982. – P.98.

ҰЗЫН СҮЙЕКТЕРДІ ОСТЕОСИНТЕЗДЕУГЕ ҚОЛДАНЫЛҒАН СҮЙЕК ҮСТІЛІК ПЛАСТИНАЛАРДЫҢ СЫНУЫ

А.Б. ИМАНАЛИЕВ, А.А. ИМАНАЛИЕВ, А.С. АЯТОВ

Түсініктеме. Ортан жілік (47 адам), сирақ (41), тоқпан жілік (16) және білек сүйектерінің (12) сынулары бар 116 науқастарға жүргізілген бақылау нәтижесі сарапталды. Ашық сыну 18 (15,5%), жабық сыну 98 (84,5%) науқаста орын алды. АО жіктемесі бойынша сынулардың А түрі 66 (56,9%) жағдайда, В – 28 (24,2%), С – 22 (18,9%) кездесті. Науқастардың барлығына сүйек үстілік пластиналармен остеосинтез жасалды. 17 (14,6%) науқаста пластиналардың сынуы орын алды. Ішкі бекіткіштер жүйесінің механикалық сынуы екі вариантта кездесті: қысымның көп шоғырланған жерінде және пластинаның сүйекпен жанасқан жерінде.

Негізгі сөздер: сүйек үстілік пластина, имплантаттың бұзылуы, остеосинтез.

DESTRUCTION OF EXTERNAL PLATES IN OSTEOSYNTHESIS OF LONG BONE FRACTURES

A.B. IMANALIYEV, A.A. IMANALIYEV, A.S. AYATOV

Abstract. The results of treatment of 116 patients with femur (47 patients), shin (41), arm (16) and forearm (12) fractures were analyzed. Open injuries were present in 18 (15.5%) and closed ones in 98 (84.5%) patients. According to AO classification type A fractures were diagnosed in 66 (56.9%). Type B – in 28 (24.2%), type C – 22 (18.9%) patients. In all patients osteosynthesis with plates and fixing screws was performed. In 17 (14.6%) patients destruction of the implant took place. Mechanical destructions of the internal fixation system was presented by two variants: either break of a plate in the zone of the most intensive stress and a screw, or bone destructions in the site of screw insertion.

Key words: bone plate, the destruction of the implant, osteosynthesis.

ПЕРСПЕКТИВЫ ПРОФИЛАКТИЧЕСКОГО АРМИРОВАНИЯ ПРОКСИМАЛЬНОГО ОТДЕЛА БЕДРЕННОЙ КОСТИ У ЛИЦ СТАРШЕГО ВОЗРАСТА ДЛЯ ПРЕДУПРЕЖДЕНИЯ ПЕРЕЛОМОВ

А.Л. МАТВЕЕВ¹, В.Э. ДУБРОВ², Б.Ш. МИНАСОВ³, Т.Б. МИНАСОВ³, А.В. НЕХОЖИН⁴

¹Центральная городская больница, Новокуйбышевск,

²Московский государственный университет им. М.В. Ломоносова, Москва,

³Башкирский Государственный медицинский университет, Уфа,

⁴Самарский Государственный технический университет, Самара

ВВЕДЕНИЕ

Наиболее частыми причинами снижения прочности кости являются опухоли, дистрофические и диспластические процессы (остеопороз, фиброзная и хрящевая дисплазия, дистрофическая костная киста, врожденная ломкость костей) (Зоря В.И., 2008, Сергеев С.В., 2012, Zacherl M., 2011, Holzer G., 2012). До 71-85% переломов проксимального отдела бедренной кости (ПОБК) происходят в пожилом и старческом возрасте вследствие падения с высоты собственного роста, являются причиной гипостатических функциональных нарушений приводящих к «обвальному» синдрому декомпенсации состояния пострадавшего и росту летальности до 41-67% (Загородний Н.В., 2012, Лазарев А.Ф., 2012). В России отмечается рост числа таких переломов до 300 случаев на 100 тыс. населения (Котельников Г.П., 2012, Комиссаров А.Н., 2012). Консервативные методы профилактики возникновения таких переломов не позволили до настоящего времени решить эту проблему (Holzer G., 2012).

Цель исследования - разработать методику хирургической профилактики переломов ПОБК и оригинальные конструкции имплантатов для ее проведения на основе результатов оценки системы кость-имплантат путем математического моделирования и стендовых испытаний функционирования этой системы.

МАТЕРИАЛ И МЕТОДЫ

Для предупреждения патологических переломов ПОБК при различных заболеваниях, вызывающих деструкцию костной ткани, был разработан способ хирургической профилактики переломов кости (Патент РФ

№2316280) и оригинальные конструкции имплантатов для его проведения (Патенты РФ №№ 91845, 98901, 101351, 121725, 136703, 136704, 140684). В качестве исходного материала для имплантатов предложен наноструктурированный титан, который обладает вдвое более высокой прочностью до 1300 МПа, долговечностью и биосовместимостью по сравнению с обычным титаном, что позволяет формировать качественно новые эксплуатационные свойства имплантатов (Meysers, M.A., Valiev R., 2008). Нами было проведено математическое моделирование с использованием модели ПОБК, состоящей из кортикального и губчатого слоев, параметры которых были оценены путем лазерного сканирования для изучения прочности системы кость-имплантат в сравнении с интактной костью. Благодаря вспомогательному программному комплексу КОМПАС, ANSYS в кость были виртуально «введены» имплантаты, как по отдельности, так и в различных сочетаниях. Виртуальная силовая нагрузка, оцениваемая при моделировании, соответствовала усредненной реальной нагрузке $F=7800$ Н, при которой происходит разрушение интактной кости здорового взрослого человека (Минасов Б.Ш., 2010). Исследование напряжения проводили, прежде всего, в тех точках, в которых начинается разрушение кости, предполагая, что введение имплантатов ближе к этим точкам позволит увеличить прочность системы «кость-имплантат». Одновременно исследовали эту систему в области верхней и нижней частей шейки бедренной кости, поскольку при одинаковом уровне напряжения растяжение является более опасным, чем сжатие (Радченко В.П., 2012). Было доказано, что напряжение на поверхности кости больше, чем внутри нее, а максимальные напряжения возникают в критических точках,

в которых начинается разрушение кости при нагрузке. Введенные имплантаты позволили повысить порог критического напряжения в точках, где начинается разрушение, ведущее к перелому на 11,6-12,1%.

Были проведены стендовые испытания бедренной кости человека после введения имплантатов в различных комбинациях в ПОБК. Исследуемые системы подвергали дозированной нагрузке до полного разрушения системы «кость-имплантат» на универсальном динамометре INSTRON 5982 с силой, направленной вертикально на головку бедренной кости вдоль оси диафиза и перпендикулярно оси диафиза бедренной кости с силой, направленной на область большого вертела (имитация падения на область большого вертела). Исследование устойчивости армированных систем проводили путем оценки деформации системы кость-имплантат. При вертикальной нагрузке на головку бедренной кости прочность армированной шейки увеличивалась с 22,7% до 72,6% в зависимости от комбинации вводимых имплантатов, а при горизонтальной нагрузке отмечено увеличение сопротивляемости нагрузкам с 27 до 93%. Результаты стендовых испытаний продемонстрировали преимущества систем с наибольшей площадью контакта (винт-штопор).

РЕЗУЛЬТАТЫ И ИХ ОБСУЖДЕНИЕ

Проведенные исследования показали, что напряжение вдоль центральной оси шейки бедренной кости практически равно «0», тогда, как ближе к верхнему и нижнему кортикальному слою шейки напряжения при нагрузке возрастают. При армировании шейки имплантатом ближе к кортикальному слою от центральной оси, показатель критического напряжения до разрушения кости возрастает на 11,6-12,1%. Стендовые испытания с использованием нагрузки, приводящей к структурной деформации и перелому, показали, что в условиях армирования ПОБК, в отличие от интактных костных образцов, разрушение кости в зоне растяжения происходит монокортикально, не приводя к формированию дальнейшего смещения отломков.

ЗАКЛЮЧЕНИЕ

Все изученные варианты армирования увеличивают прочность системы кость-имплантат, как при вертикальной нагрузке с компрессией на головку бедренной кости по оси диафиза, так и перпендикулярно оси диафиза с нагрузкой на область большого вертела бедренной кости до 72,6 - 93%.

УДК 617.58-001-089+614.2-082

ПЕРСПЕКТИВЫ ХИРУРГИЧЕСКОЙ ПРОФИЛАКТИКИ ПЕРЕЛОМОВ ПРОКСИМАЛЬНОГО ОТДЕЛА БЕДРЕННОЙ КОСТИ ПРИ ОСТЕОПОРОЗЕ, ОНКОЛОГИЧЕСКИХ И ДРУГИХ ЗАБОЛЕВАНИЯХ КОСТНОЙ ТКАНИ У ЛИЦ ПОЖИЛОГО ВОЗРАСТА

А.Л. МАТВЕЕВ¹, В.Э. ДУБРОВ², Б.Ш. МИНАСОВ³,
Т.Б. МИНАСОВ³, А.В. НЕХОЖИН¹

¹Центральная городская больница, Новокуйбышевск

²Московский государственный университет им. М.В. Ломоносова, Москва

³Башкирский государственный медицинский университет, Уфа

⁴Самарский государственный технический университет, Самара

Работа посвящена экспериментальному исследованию профилактического армирования проксимального отдела бедренной кости у лиц, страдающих различными заболеваниями, вызывающих дистрофические и диспластические процессы в костной ткани (онкология, остеопороз, фиброзная и хрящевая дисплазия, и др.) и являющихся причиной патологических переломов.

Математическое моделирование с использованием конечных элементов и стендовые испытания прочности проксимального отдела бедренной кости, армированной имплантата-

ми из наноструктурированного титана, показали, что металлоармирование с целью предупреждения переломов при низкоэнергетической травме может способствовать повышению прочности системы кость-имплантат, в зависимости от типа имплантата, на 23-93%.

Ключевые слова: проксимальный отдел бедренной кости, профилактическое армирование, имплантаты, математическое моделирование.

ВВЕДЕНИЕ

Актуальность проблемы профилактики и лечения больных с переломами проксимального отдела бедренной кости (ПОБК) обусловлена нарастающим количеством пациентов с этой патологией и необходимостью их продолжительной реабилитации [1,2]. Переломы этой локализации являются следствием структурной несостоятельности кости, которые принято называть патологическим и они становятся вероятными при разрушении кортикального слоя более чем на 50% [3,4,5] и составляют 60-65% всех переломов нижней конечности, из них 35-40% - это вертельные переломы; 71-85% таких переломов происходит в пожилом и старческом возрасте [6,7]. Наиболее частыми причинами снижения прочности кости являются опухоли, дистрофические и диспластические процессы (остеопороз, фиброзная и хрящевая дисплазия, дистрофическая костная киста, врожденная ломкость костей) [3,8]. Для возникновения такого перелома не требуется воздействия значительной силы. Во всем мире более 2 млн. человек в год получают травмы, сопровождающиеся переломом шейки бедра [9].

По данным аутопсий, наиболее часто в кости метастазирует рак молочной железы (47-85%), предстательной железы (54-65%), щитовидной железы (28-60%), рак почки (33-40%), рак легких (32-40%), причем, одним из наиболее частых поражаемых, является проксимальный отдел бедренной кости [8].

В группу потенциального риска остеопоротических переломов в России входит около 34 млн. человек, в то время как в США- 44 млн. человек [9], причем, согласно прогнозу Международного Фонда остеопороза, к 2050 г. ожидается увеличение числа пациентов с переломом шейки бедренной кости до 6 миллионов 260 тысяч ежегодно [7]. В России ежегодно такую травму получают 100-150 человек на 100 тыс. населения, но за последние годы наметилась тенденция значительного роста, достигающей 270-309 человек на 100 000 населения [1,10]. Нарастающая тенден-

ция к увеличению частоты таких падений и последующих этой травме гипостатических функциональных нарушений, приводящих к «обвальному» синдрому декомпенсации состояния пострадавшего, обусловила рост высокой (41-67%) летальности у пациентов с переломами ПОБК [2,6].

Причиной переломов ПОБК у лиц пожилого возраста, как правило, является удар в области большого вертела вследствие падения с высоты собственного роста [11]. Предотвратить даже однократное падение нельзя, причем, уже свершившийся вертельный перелом удваивает риск контралатерального вертельного перелома [7,12]. Консервативные попытки снизить вероятность возникновения перелома ПОБК путем применения медикаментозной терапии, пассивного поглощения энергии падения подушками-амортизаторами в области большого вертела, применения специальных напольных покрытий, поглощающих энергию падений, использования методик ЛФК, способствующих увеличению силы мышц нижних конечностей, не позволили до настоящего времени решить эту проблему [1,13,14].

Цель исследования - разработать методику хирургической профилактики переломов, конструкции оригинальных имплантатов для ее проведения и, на основе результатов оценки системы кость-имплантат путем математического моделирования и стендовых испытаний функционирования этой системы, доказать ее эффективность в стремлении снизить вероятность переломов ПОБК у лиц пожилого возраста.

МАТЕРИАЛ И МЕТОДЫ

Для предупреждения патологических переломов ПОБК при различных заболеваниях, вызывающих деструкцию костной ткани, нами был разработан способ хирургической профилактики повреждения кости, обусловленного такой деструкцией [Патент РФ №2316280, 2008]. Для реализации профилактического армирования были разработаны оригиналь-

ные конструкции имплантатов, введение которых сопровождается минимальной травмой мягких тканей и незначительной потерей костной массы.

Конструкция имплантата «бификсирующая спица» [Патент РФ №101351] представляет собой спицу с двумя участками разноразмерной резьбы. Первая резьба диаметром 2,5 мм рассчитана на фиксацию спицы в головке бедренной кости, вторая, диаметром 3,5 мм - в наружном кортикальном слое в точке введения. Шаг резьбы на обоих участках спицы одинаков (0,3 мм), что позволяет равномерно вводить ее в костную ткань. Армирование с применением этой конструкции предполагает использование от одной до трех спиц (рисунок 1). Для предотвращения миграции и перфорации головки, наружный конец спицы загибают и скусывают.




Рисунок 1 - Бификсирующая спица
(Патент РФ №101351)

Помимо этого, была разработана модернизированная конструкция «бификсирующий винт-спица» [Патент РФ №121725] с головкой под гексагональный торцевой ключ. Преимущество этого фиксатора заключается в том, что после завершения введения имплантата наружный конец винта-спицы остается в мягких тканях не травмируя ее, что облегчает, при необходимости, его удаление (рисунок 2).




Рисунок 2 - Бификсирующий винт-спица
(Патент РФ №121725)

Имплантат «шнековый винт» [Патент РФ №91845] представляет собой шнек с центральным валом диаметром 3 мм и спирально закрученной резьбовой частью с наружным диаметром 8 мм и шагом резьбы 8 мм. Винт заканчивается головкой со шлицем под гексагональную отвертку (рисунок 3).




Рисунок 3 - Шнековый винт
(Патент РФ №91845)

Имплантат «винт-штопор» [Патент РФ №98901] представляет собой устройство, состоящее из спицы диаметром 3 мм, закрученной в виде спирали с наружным диаметром витка 8,0 мм и шагом витка 8,0 мм. На конце спирально закрученной спицы имеется сферическая головка со шлицем под гексагональную отвертку (рисунок 4).



Рисунок 4 - Винт – штопор
(Патент РФ №98901)

Нами разработаны оригинальные конструкции для армирования всего ПОБК (Патент РФ № 136703,136704,140684), при которых в процесс вовлекается вертельная и подвертельная области бедренной кости, а объем оперативного вмешательства увеличивается. Исследования в этом направлении продолжаются.

Материалом для предлагаемых имплантатов может использоваться нержавеющая медицинская сталь, чистый титан, его сплавы или наноструктурированный титан, обладающий вдвое более высокой прочностью, долговечностью и биосовместимостью, по сравнению с обычным титаном [15].

РЕЗУЛЬТАТЫ И ИХ ОБСУЖДЕНИЕ

Для изучения прочности системы кость-имплантат по сравнению с интактной костью проведено математическое моделирование с использованием модели ПОБК, состоящей из кортикального и губчатого слоев, параметры которых были оценены путем лазерного сканирования [16,17]. На рисунке 5 показана модель ПОБК, построенная в результате использования программно-алгоритмического комплекса.



Рисунок 5 - Геометрия кости

Для построения внутреннего слоя кости была использована функциональность вспомогательных программ с уменьшением масштаба исходной стереометрии моделируемой

кости. Благодаря вспомогательному программному комплексу в кость были виртуально “введены” имплантаты, как по отдельности, так и в различных сочетаниях (рисунок 6).

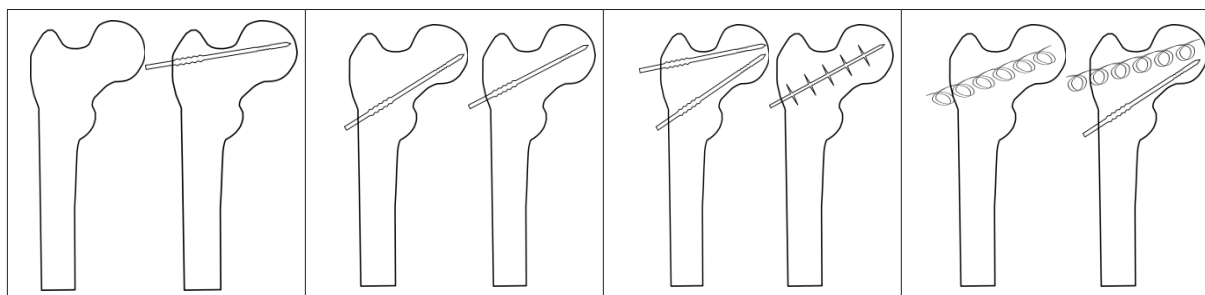


Рисунок 6 - Варианты армирования кости

Виртуальная силовая нагрузка, оцениваемая при моделировании (рисунок 7), соответствовала усредненной реальной нагрузке $F=7800$ Н, при которой происходит разрушение интактной кости здорового взрослого человека [9].

Было доказано, что напряжение на поверхности кости больше, чем внутри нее, а максимальные напряжения возникают в критических точках (А, В), в которых начинается разрушение кости при нагрузке (рисунок 7).

Исследование напряжения проводили прежде всего в тех точках, в которых начинается разрушение кости, предполагая, что введение имплантатов ближе к этим точкам позволит увеличить прочность системы кость-имплантат. Одновременно исследовали эту систему в области верхней и нижней частей шейки бедренной кости в точках А и В, соответственно (рисунок 7), поскольку при одинаковом уровне напряжения растя-

жение является более опасным, чем сжатие [Радченко В.П., 2012]. Максимальное значение компоненты напряжения были обнаружены на оси σ_z (рисунок 7). Результаты численного эксперимента моделирования напряжения для компоненты σ_z представлены в таблице 1.

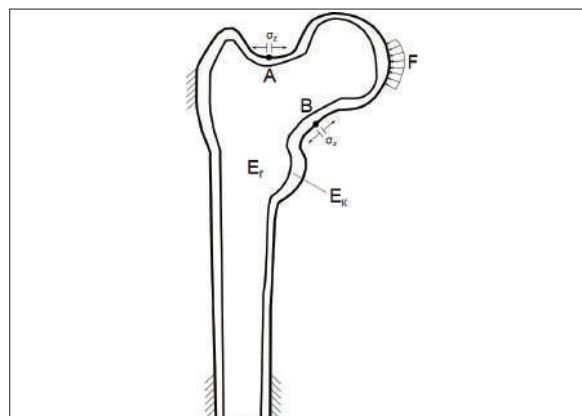


Рисунок 7 - Краевые условия

Таблица 1 - Значение величин напряжения в областях сжатия и растяжения

| Имплантат | Точка А | | Точка В | |
|-------------------------|--------------------|----------------------|--------------------|----------------------|
| | σ_z , Па | $\Delta\sigma_z$, % | σ_z , Па | $\Delta\sigma_z$, % |
| Интактная кость | 1.64×10^8 | - | 6.57×10^7 | - |
| Спица вверх | 1.49×10^8 | 10.1 | 6.39×10^7 | 2.8 |
| Спица вниз | 1.66×10^8 | -1.2 | 6.10×10^7 | 7.7 |
| Спица + спица | 1.47×10^8 | 11.6 | 5.86×10^7 | 12.1 |
| Спица посередине | 1.60×10^8 | 2.5 | 6.49×10^7 | 1.2 |
| Шнек | 1.64×10^8 | 0.0 | 6.47×10^7 | 1.5 |
| Штопор | 1.66×10^8 | -1.2 | 6.32×10^7 | 4.0 |
| Штопор и спица | 1.69×10^8 | -3.2 | 5.96×10^7 | 10.2 |
| Спица + спица (снаружи) | 0.91×10^8 | 80.2 | 2.90×10^7 | 126.6 |

Стендовые испытания. С целью изучения прочности шейки бедренной кости до и после ее армирования оригинальными имплантатами, были проведены стендовые ис-

пытания бедренной кости человека [9]. Введение имплантатов проводили параллельно оси шейки бедренной кости ближе к краниальному и каудальному краю кортикального слоя

под углом 127-130° к оси диафиза бедренной кости. Исследуемые системы подвергали дозированной нагрузке до полного разрушения системы имплантат-кость на универсальном динамометре INSTRON 5982 со скоростью 5

мм в 1 мин с силой, направленной на головку бедренной кости вдоль оси диафиза или перпендикулярно оси диафиза бедренной кости с силой, направленной на область большого вертела (рисунок 8).




Рисунок 8 - Испытания на универсальном динамометре INSTRON 5982

Варианты композиции исследуемых образцов бедренной кости с различными имплантатами и комбинациями их введе-

ния, а также при нагрузке вдоль оси диафиза на головку бедренной кости показаны на рисунке 9.

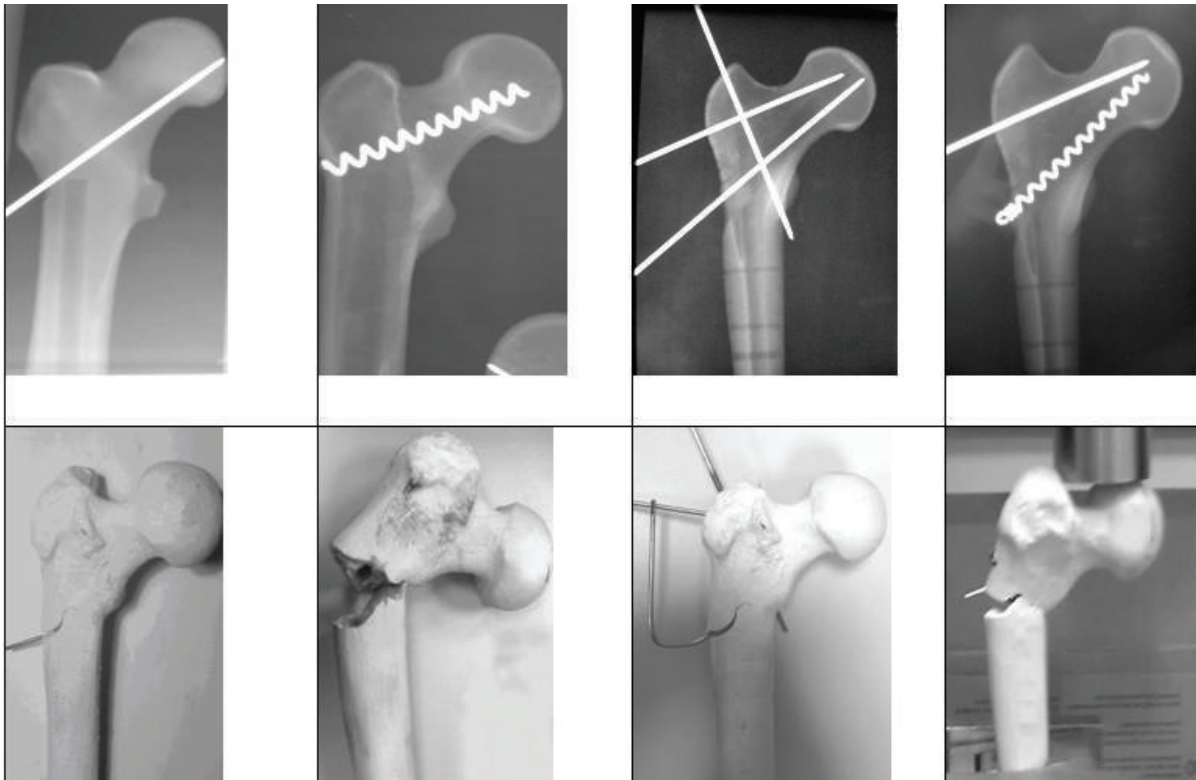


Рисунок 9 - Испытания при вертикальной нагрузке на головку бедренной кости

При вертикальной нагрузке на головку вдоль оси диафиза бедренной кости прочность армированной шейки увеличивалась с 22,7% до

72,6% в зависимости от комбинации вводимых имплантатов (таблица 2).

Таблица 2 - Испытания при вертикальной нагрузке на головку по оси бедренной кости

| Системы | Максимальная нагрузка (кг) | Продолжительность пластической деформации (сек) | Время структурной деформации (сек) | Увеличение прочности до разрушения кости (%) |
|-----------------|----------------------------|---|------------------------------------|--|
| Интактная кость | 137,2±15 кг | 346 | 361 | 100,0% |
| Спица | 168,4±15 кг | 362 | 386 | 122,7% |
| 3 спицы | 192,7±15 кг | 391 | 463 | 140,1% |
| Винт-штопор | 214,1±15 кг | 198 | 561 | 156,1% |
| Штопор+ спица | 236,8±15 кг | 243 | 532 | 172,6% |

Исследование устойчивости армированных систем (рисунок 10) проводили путем оценки деформации системы вследствие приложения усилия компрессии на головку

бедренной кости при горизонтальном положении ее диафизарной части (имитация падения на область большого вертела).

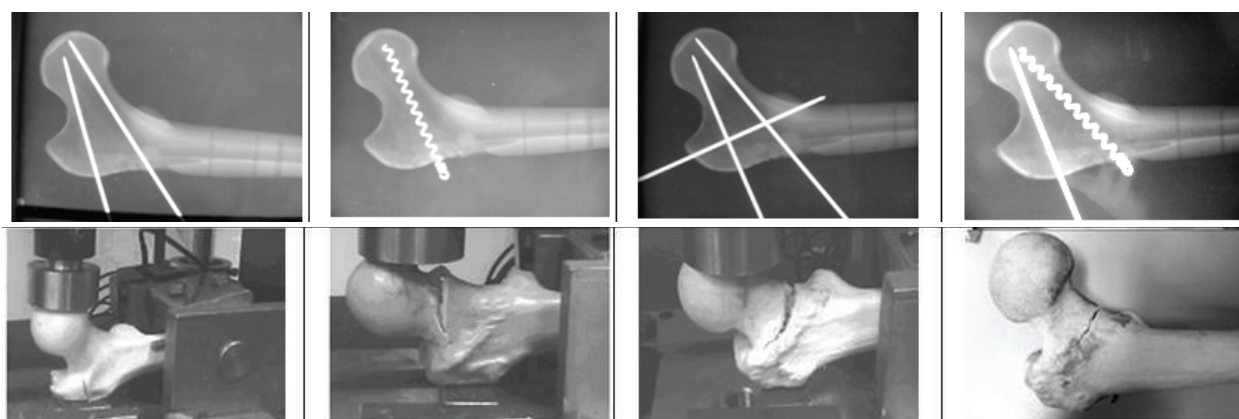


Рисунок 10 - Горизонтальная нагрузка на большой вертел бедренной кости

Результаты испытаний продемонстрировали преимущества систем с наибольшей площадью контакта (винт-штопор), при этом

отмечено увеличение сопротивляемости нагрузкам с 27 до 93% (таблица 3).

Таблица 3 - Испытания при горизонтальной нагрузке на большой вертел бедренной кости

| Системы | Максимальная нагрузка (кг) | Продолжительность пластической деформации (сек) | Время структурной деформации (сек) | Увеличение прочности до разрушения кости (%) |
|-----------------|----------------------------|---|------------------------------------|--|
| Интактная кость | 221,3±15 | 231 | 331 | 100,0% |
| Спица | 282,8±15 | 336 | 385 | 127,9% |
| 3 спицы | 337,2±15 | 359 | 410 | 152,6% |
| Штопор | 345,5±15 | 361 | 390 | 156,1% |
| Штопор + спица | 428,6±15 | 361 | 338 | 193,0% |

Имплантаты для профилактического армирования проксимального отдела бедренной кости должны отвечать следующим требованиям: иметь малый размер конструкции, облегчающий миниинвазивность установки имплантата во время операции, обладать выносливостью к длительной эксплуатации, долговечностью и биосовместимостью, должны обеспечивать минимальность потери костной массы, сохранять физиологическую способность бедренной кости в проксимальном ее отделе к амор-

тизации при нагрузках и после введения имплантата, иметь низкую или доступную стоимость.

Математическое моделирование позволяет объективно оценить:

- напряжения внутри кости существенно ниже, чем на ее поверхности, откуда и начинается разрушение кости при критических нагрузках;

- определена степень снижения напряжения в наиболее опасных местах костной ткани за счет частичного перераспределения

внешней деформирующей нагрузки в элемент армирования на 11,6-12,1%.

Стендовые испытания с использованием нагрузки, приводящей к структурной деформации, показали, что в условиях профилактического армирования ПОБК, в отличие от интактных костных образцов, разрушение кости в зоне растяжения происходит монокортикально, не приводя к формированию дальнейшего смещения отломков.

Данные, полученные при анализе сопротивляемости осевой нагрузке во время стендовых испытаний, свидетельствуют о преимуществах армирующих систем с использованием винтов, либо систем винт-спица.

ЗАКЛЮЧЕНИЕ

Все изученные варианты армирования увеличивают прочность системы кость-имплантат, как при вертикальной нагрузке с компрессией на головку бедренной кости по оси диафиза, так и перпендикулярно оси диафиза на область большого вертела бедренной кости с 23 до 93%. Внедрение в клиническую практику методики профилактического армирования кости при различных дегенеративно-дистрофических процессах в ПОБК у лиц, склонных к переломам, может привести к снижению частоты таких переломов и, следовательно, выраженным гуманитарным и экономическим эффектам, что доказывается результатами наших исследований.

ЛИТЕРАТУРА

1. Котельников Г.П., Булгакова С.В., Шафиева И.А. Оценка эффективности комплекса мероприятий для профилактики переломов – маркеров остеопороза у женщин пожилого возраста // Москва: ЦИТО им. Н.Н.Приорова, 2012. - С.72-73.
2. Лазарев А.Ф., Солод Э.И. Оперативное лечение переломов проксимального отдела бедренной кости // Матер. VIII съезда травматологов-ортопедов Узбекистана «Актуальные вопросы травматологии и ортопедии. - Ташкент, 2012. - С. 153-154.
3. Зоря В.И., Злобина Ю.С. Патологические переломы костей конечностей метастатического происхождения // Травматология и ортопедия России. - 2008. - №1(47). - С.27-34.

Сергеев С.В., Матвеев В.С., Папоян В.С. Лечение патологических переломов длинных костей как неотложное эндопротезирование кости // *Остеосинтез*. - Москва: Международный Альянс Остеосинтеза, 2012. - С. 25-27.

5. Holzer G. Кортикальная кость и ее роль в обеспечении прочности проксимального отдела бедра // *Материалы V конференции с международным участием «Проблема остеопороза в травматологии и ортопедии»*. - Москва: ЦИТО им. Н.Н.Приорова, 2012. - С.9-10.

6. Загородний Н.В., Фарба Л.Я., Цыпин И.С., Семенистый А.Ю. Травматология пожилого и старческого возраста в современном мегаполисе: Опыт городской клинической больницы №13 Москвы в лечении пациентов с низкоэнергетическими переломами проксимального отдела бедренной кости // *Материалы 17-го обучающего курса SICOT*. - Москва, 2012. - С. 112.

7. Родионова С.С., Колондаев А.Ф., Солод Э.И. Комбинированное лечение переломов шейки бедренной кости на фоне остеопороза // *Русский Медицинский Журнал*. - 2001.

8. Zacherl M., Gruber G., Glehr M., Ofner P., Radl R., Greithbauer M., Vecsei V., Windhager R. Surgery for pathological proximal femoral fractures, excluding femoral head and neck fractures: Resection vs. stabilization // *International Orthopaedics*. – 2011. – Vol.35. – P.1537-1543.

9. Минасов Б.Ш., Ханин М.Ю., Якупов Р.Р., Минасов Т.Б. Результаты стеновых испытаний системы кость-имплантат-кость в условиях стандартного остеосинтеза при переломах проксимального отдела бедра // *Казанский медицинский журнал*. – 2010. - №1.- С. 40-44.

10. Комиссаров А.Н., Пальшин Г.А. Патоморфоз переломов проксимального отдела бедренной кости, связанных с остеопорозом за период наблюдения 1995-2012 гг.: Матер. II Съезда травматологов-ортопедов Дальневосточного Федерального округа, посвященного 60-летию травматологической службы республики Саха (Якутия). - Травматология, ортопедия Севера и Дальнего востока: высокие технологии и инновации. - Якутск, 2012. – С. 129-130.

11. Robinovitch S.N., Inkster L., Maurer J., Warnick B. Strategies for avoiding hip impact during sideways falls // *J Bone Miner Res*. – 2003. - №18. – P.1267–1273.

12. *Faucett, Scott C MD, MS; Genuario, James W MD, MS; Tosteson, Anna N A ScD; Koval, Kenneth J MD, Is Prophylactic Fixation a Cost-Effective Method to Prevent a Future Contralateral Fragility Hip Fracture? // Journal of Orthopaedic Trauma. – 2010. – Vol. 24, №2. – P. 65-74.*

13. *Riggs B.L., Melton L.J. III Epidemiology of fractures // Перев. с англ. Остеопороз. Этиология, диагностика и лечение. - С-Пб.: Бином, 2000.*

14. *Greenspan S.L., et al. Fall severity and bone mineral density any risk factors for hip fracture in ambulatory elderly. – JAMA. – 1994. - № 271. – P.128-133.*

15. *Meyers M.A., Valiev R. Biomedical Applications of Titanium and its Alloys. - JOM. – 2008. - №4. – P. 285.*

16. *Рогожников Г.И., Конюхова С.Г., Няшин Ю.И., Чернопазов С.А., Еремина С.В. Влияние модуля упругости губчатой и кортикальной кости на напряженное состояние в области пластинчатого имплантата при окклюзионной нагрузке // Российский журнал биомеханики. – 2004. – Т. 1, № 8. – С. 54-60.*

17. *Harlan N. Titanium Bone Implants // Materials Technology. - 2000 - Т. 3, № 15. - С. 185-187.*

18. *Радченко В.П., Нехожин А.В., Матвеев А.Л. Анализ напряженного состояния армированной и неармированной биокompозитной костной ткани шейки бедра человека // Механика микронеоднородных материалов и разрушение: Тезисы докладов. – Екатеринбург, 2012. – С. 139.*

СЫНУЛАРДЫ АЛДЫН АЛУ МАҚСАТЫНДА КӘРІ АДАМДАРДЫҢ ОРТАН ЖІЛІКТЕРІНІҢ ПРОКСИМАЛЬДЫҚ БӨЛІГІН ОПЕРАЦИЯЛЫҚ ӘДІСПЕН ПРОФИЛАКТИКАЛЫҚ АРМАТУРЛАУДЫҢ БОЛАШАҒЫ

А.Л. МАТВЕЕВ, В.Э. ДУБРОВ, Б.Ш. МИНАСОВ, Т.Б. МИНАСОВ, А.В. НЕХОЖИН

Түсініктеме. Бұл еңбек сүйек тінінде дегенеративті-дистрофиялық үрдістерді туындататын әртүрлі аурулармен ауыратын (онкология, остеопороз, фиброзды и шеміршекті дисплазия және т.б..) кәрі адамдардың ортан жіліктерінің проксимальдық бөліктерін профилактикалық арматурлауға арналған.

Өзіндік конструкциялы имплантатпен арматурланған ортан жіліктің проксимальдық бөлігінің беріктігін математикалық моделдеу және стендтік сынаулар, профилактикалық арматурлаудың сүйек-имплантат жүйесінің беріктігін арттыратынын және аз энергиялы жарақатта 23-93% жағдайда сынулардың алдын алатынын көрсетті.

Негізгі сөздер: ортан жіліктің проксимальдық бөлігі, профилактикалық арматурлау, импланттар, математикалық моделдеу.

PROSPECTS OF SURGICAL PREVENTION OF FRACTURES OF THE HIP IN OSTEOPOROSIS, CANCER AND OTHER DISEASES OF THE BONE TISSUE IN THE ELDERLY INDIVIDUALS

A.L. MATVEEV, V.ER. DUBROV, B.SH. MINASOV, T.B. MINASOV, A.V. NEHOGIN

Abstract. The work is dedicated to the pilot study preventive reinforcement of proximal femur in patients suffering from various diseases of Dystrophic and dysplastic processes of bone (osteoporosis, cancer, cartilage and Fibrous Dysplasia, etc.) and are the cause of pathological fractures. Mathematical modeling using finite element and testing the strength of the proximal part of the femur, reinforced titanium implants from nano-titan showed that metalloarmirovanie for the prevention of fractures in low-energy trauma can increase the strength of bone-implant, depending on the type of implant, at 23-93%

Keywords: proximal femur, prophylactic, reinforcement, implants, mathematical modelling.

ВНЕШНЯЯ ФИКСАЦИЯ: ВОЗМОЖЕН ЛИ РЕНЕССАНС?

Ф.А. МАЦУКАТОВ

Российский научный центр «Восстановительная травматология и ортопедия»
им. акад. Г.А. Илизарова, Курган

Развитие травматологии и ортопедии последних 30 лет характеризуется постепенным сужением областей применения метода внешней фиксации на фоне бурного развития погружных технологий. Всесторонний анализ этой проблемы выявил главную причину данного явления - отсутствие методической базы в работе по совершенствованию аппаратов внешней фиксации. Данный вывод подтверждается тем, что функционально-эргономические характеристики аппаратов внешней фиксации, разработанных за последние 50 лет, не имели тенденции к улучшению, в результате чего метод продолжает сохранять репутацию сложной и трудоемкой технологии.

Базовой характеристикой любой механической системы является эффективность, т.е. ее способность выполнять свои функции по назначению. Главной функцией АВФ как механической системы является дозированное и направленное перемещение костей и их отломков. При этом в отличие от погружных методов фиксации требования к точности перемещения значительно выше. Но для ее осуществления аппараты внешней фиксации должны обладать высокими функциональными возможностями.

Какими характеристиками должен обладать гипотетически идеальный аппарат внешней фиксации? В сотрудничестве со специалистами по теории механизмов мы вывели его формулу: гипотетически идеальный с функциональной точки зрения АВФ должен иметь 6 степеней свободы и осуществлять 6 независимых перемещений - по одному линейному и одному угловому относительно каждой из 3 осей декартовой системы координат. Отношение суммы сте-

пеней свободы и количества независимых перемещений к 12 (аналогичная сумма для гипотетически идеального аппарата внешней фиксации) мы определили как индекс эффективности АВФ (ИЭ). Следует отметить, что ни один из широко используемых на сегодняшний день аппаратов внешней фиксации не имеет ИЭ, превышающий 0,5. Такой же показатель имеют некоторые АВФ, разработанные несколькими десятилетиями ранее. Это низкий показатель, что и объясняет сложность и трудоемкость их применения в клинической практике.

С учетом указанных ориентиров нами разработан и в 2005 году запатентован аппарат с ИЭ 0,83 (6 степеней свободы, 4 независимых перемещения). Опыт его применения в лечении 482 пациента с переломами длинных костей всех типов показал, что он практически на порядок уменьшил время по достижению репозиции, значительно повысив ее точность. Нами продолжена работа по совершенствованию возможностей аппарата. В 2014 году уже запатентована пятая модификация аппарата с максимальным ИЭ - 1,0. Использование АВФ с такими возможностями позволит врачу любой квалификации и опыта в считанные минуты добиться точнейшей репозиции и, как результат, исключительных по качеству и срокам результатов лечения. Это даст новый импульс развитию метода внешней фиксации.

Превысить возможности этого аппарата теоретически и практически невозможно. Гипотетически конкуренцию ему может составить система активной компьютерной навигации, создание которой в обозримом будущем сомнительно как с технологической, так и экономической точек зрения.

ХИРУРГИЧЕСКОЕ ЛЕЧЕНИЕ БОЛЬНЫХ С ЧРЕЗВЕРТЕЛЬНЫМИ ПЕРЕЛОМАМИ БЕДРА

Б.Ш. МИНАСОВ, К.Х. СИРОДЖОВ, Р.Р. ЯКУПОВ, Т.Б. МИНАСОВ,
К.К. КАРИМОВ, Т.Э. ХАИРОВ

Башкирский государственный медицинский университет, Уфа

Целью настоящей работы является изучение отдаленных результатов лечения пациентов с переломами проксимального отдела бедра. Исследовано 379 больных с чрезвертельными переломами бедра типа 31-А по классификации АО. Проведено исследование летальности, функционального состояния больных, лабораторных показателей, частоты осложнений в раннем и отдаленном периодах в зависимости от тактики лечения. Выявлено, что хирургическое лечение по сравнению с консервативным, достоверно улучшает функциональное состояние пациентов. При этом сравнение различных технологий остеосинтеза проксимального отдела бедра не выявило значимых преимуществ между собой по основным показателям.

Ключевые слова: переломы проксимального отдела бедра, остеосинтез, остеопороз

ВВЕДЕНИЕ

Ежегодно во всем мире увеличивается число случаев переломов проксимального отдела бедра, причем пострадавшими в основном являются лица пожилого и старческого возраста, среди которых преобладают женщины [1,2,3,4]. Медицинское и социальное значение этих переломов велико с увеличением средней продолжительности жизни и роста проблемы сенильного остеопороза [5,6,7,8]. При консервативном лечении переломов проксимального отдела бедра смертность достигает 63,2% в течение года, а при оперативном лечении составляет 21,7% [1]. На сегодняшний день преобладает понимание целесообразности раннего оперативного лечения этой группы больных с применением различных хирургических технологий, однако периоперационные, ранние и поздние послеоперационные осложнения, как правило выходят за рамки диапазона полезности современных технологий и зачастую, обусловлены другими причинами, что представляет интерес для научного исследования [9,10,11,12].

Целью настоящей работы является оценка результатов лечения пациентов с чрезвертельными переломами бедра с применением различных лечебных доктрин.

МАТЕРИАЛ И МЕТОДЫ

Исследовано 379 больных с чрезвертельными переломами бедра по данным клиники травматологии и ортопедии БГМУ с 2000 по

2010 гг. Лица женского пола составили 55,9%. Средний возраст равен 73,8 годам (от 50 до 102 лет), наибольшую долю составили больные в возрасте 70-80 лет - 32,72%. В первые сутки поступили - 77,57%, на 2-3 сутки - 11,35%, позже 3 суток - 11,08% пострадавших. Средний срок госпитализации составил 24 койко-дня. Дооперационный период в среднем составил 9,93 дня, послеоперационный - 16,91 день. Выделена группа оперированных больных - 317 человек (83,64%), и группа из 62 пациентов, у которых использовалась консервативная тактика лечения (таблица 1).

Таблица 1 - Средний возраст пациентов с чрезвертельными переломами бедра в зависимости от тактики лечения

| Тактика лечения | Количество пациентов | Средний возраст, лет |
|------------------------|----------------------|----------------------|
| Хирургическое лечение | 317 | 71,45 |
| Консервативное лечение | 62 | 75,92 |

Для сравнительной оценки различных методов остеосинтеза при переломах типа 31-А по классификации АО, сформированы 3 группы пациентов, где использовались различные хирургические технологии: 1 группа - динамический бедренный винт (179 больных) при переломах типа А1, А2.1., 2 группа - динамический бедренный винт с вертельной накладкой (79 пациентов) при переломах типа А2, А3, 3 группа - остеосинтез гамма-гвоздем (59 больных) при

переломах типа A2, A3. Все группы были сопоставимы по полу, возрасту, степени тяжести сопутствующих заболеваний и виду перелома. Был проведен ретроспективный анализ медицинских карт всех пациентов, ортопедическое обследование с оценкой функционального состояния по шкале Salvati & Wilson, визуальной аналоговой шкале боли (ВАШ), минеральную плотность костной ткани, рентгенография, компьютерная томография. При сравнительном анализе современных технологий остеосинтеза проксимального отдела бедра оценивались такие показатели, как частота несостоятельности остеосинтеза, адекватность репозиции, лабораторные показатели в раннем послеоперационном периоде, функциональное состояние больных через 2 года и частота жизнеопасных осложнений в послеоперационном периоде. Статистическую обработку результатов исследований проводили с применением методов параметрической статистики. Достоверность различий между сравниваемыми средними

значениями в основной и контрольной группах устанавливали критерием Стьюдента. Исследование было проведено в соответствии с этическими стандартами, изложенными в Хельсинской декларации. Все лица были проинформированы и дали согласие до их включения в исследование.

РЕЗУЛЬТАТЫ И ИХ ОБСУЖДЕНИЕ

Сравнение результатов консервативного и хирургического лечения выявило, что снижение уровня летальности среди больных с применением хирургических технологий не было достоверным, а с учетом среднего возраста в этих группах эта разница нивелировалась в большей степени. Функциональное состояние пациентов по шкале Salvati & Wilson было достоверно лучше в группе оперированных пациентов. Интенсивность болевого синдрома по шкале ВАШ была ниже в группе больных, которым проводилось хирургическое лечение (таблица 2).

Таблица 2 - Отдаленные результаты в зависимости от тактики лечения

| Параметры | Хирургическое лечение | Консервативное лечение |
|--|-----------------------|------------------------|
| Летальность, через 2 года, % | 23,35±2,38 | 32,95±5,97 |
| Средний балл по шкале Salvati & Wilson | 29,14±1,61* | 19,59±2,42 |
| Средний балл по шкале ВАШ | 2,21±0,14* | 4,50±0,50 |

Примечание - * - достоверность различий $p < 0,05$

Одним из главных критериев состоятельности хирургической технологии является стабильность остеосинтеза. Вторичные смещения, обусловленные различными причинами, встречались во всех группах. Они были подразделены на пенетрацию головки бедра, разрыв головки бедра, вырывание винтов, перелом металлоконструкции, пери- и чрезфиксаторные переломы. Характерной особенностью при пенетрации головки с внутрисуставным смещением при использовании цефаломедуллярных технологий, является очаговое разрушение вертлужной впадины с

формированием полости, вследствие феномена «выработки», что в более значительной степени нарушает анатомию тазобедренного сустава по сравнению с пенетрацией головки динамическим бедренным винтом. Также отмечалось преобладание перификсаторных и чрезфиксаторных переломов в группе с цефаломедуллярными технологиями остеосинтеза, однако достоверной разницы между показателями выявлено не было. В ряде случаев несостоятельности возникала необходимость выполнения реостеосинтеза (таблица 3).

Таблица 3 - Частота несостоятельности остеосинтеза проксимального отдела бедра и реостеосинтеза при использовании различных хирургических технологий

| Параметры | Группа 1 (динамический бедренный винт), n=179 | Группа 2 (динамический бедренный винт с вертельной накладкой), n=79 | Группа 3 (цефаломедуллярные технологии), n=59 |
|----------------------------|---|---|---|
| Пенетрация головки бедра | 1,68%±0,95 | 2,53%±1,77 | 3,39%±2,36 |
| Разрыв головки бедра | 0,56%±0,56 | 1,27%±1,26 | 1,69%±1,68 |
| Вырывание винтов | 2,23%±1,10 | 2,53%±1,77 | 3,39%±2,36 |
| Перелом металлоконструкции | 0,56%±0,56 | - | 1,69%±1,68 |
| Чрезфиксаторный перелом | 0,56%±0,56 | - | - |
| Перификсаторный перелом | 0,56%±0,56 | 2,53%±1,77 | 5,08%±2,86 |
| Реостеосинтез | 1,12%±0,79 | 2,53%±1,77 | 3,39%±2,36 |

Несостоятельность остеосинтеза и неудовлетворительные результаты лечения зачастую были связаны с неадекватной репозицией переломов. Для исследования качества репозиции была проведена сравнительная ретроспективная оценка рентгенограмм, компьютерных томограмм поврежденного и здорового бедра и ортопедическое обследование 114 больных. Выявлено, что в большинстве случаев (72,81%) репозиция проксимального отдела бедра была неоптимальной. Чаще встречались изменение угла ретрофлексии шейки, шеечно-диафизарного угла бедра и неадекватная репозиция медиальной колонны. Это способствовало избыточной наружной ротации и асимметрии длин конечностей (таблица 4).

Таблица 4 - Результаты сравнительной оценки рентгенограмм и обследования пациентов с переломами типа А по классификации АО после остеосинтеза

| Виды нарушений | Частота, % |
|--|------------|
| Увеличение угла ретрофлексии шейки | 28,07 |
| Увеличение шеечно-диафизарного угла бедра | 6,14 |
| Уменьшение шеечно-диафизарного угла бедра | 7,89 |
| Неадекватная репозиция медиальной колонны | 48,25 |
| Неадекватная репозиция латеральной колонны | 12,28 |
| Z-эффект | 10,53 |
| Укорочение шейки бедра | 14,91 |
| Избыточная наружная ротация | 8,77 |
| Избыточная внутренняя ротация | 0,88 |
| Удлинение конечности | 6,14 |
| Укорочение конечности | 9,65 |

Нарушение нормальных анатомических соотношений, обусловленное неадекватной репозицией, в дальнейшем снижает каче-

ство жизни больных и приводит к вторичным патологическим изменениям в выше и ниже лежащих сегментах опорно-двигательной системы. Наиболее уязвимыми в этом плане являются пациенты трудоспособного возраста с исходно высоким уровнем двигательной активности. В связи с этим, для данного контингента больных анатомическая репозиция с восстановлением медиальной и латеральной колонн вертельно-диафизарной зоны является важным этапом оперативного вмешательства. Для выполнения этой задачи динамический бедренный винт с вертельной накладкой позволяет выполнить открытую репозицию медиальной части проксимального отдела бедра и обеспечивает латеральную опору, что является преимуществом данной системы перед цефаломедуллярными системами.

Неадекватная репозиция медиальной колонны зачастую приводит к посттравматическому расширению проксимального отдела бедра, что также в дальнейшем способствует развитию импиджмент-синдрома, миофиброзу, нарушению биомеханики тазобедренного сустава.

Состояние больных с чрезвертельными переломами бедра часто усугублялось в связи с анемией и гипопротеинемией, которые у пациентов старше 60 лет отмечались в 100% случаев. Сравнение различных хирургических технологий при чрезвертельных переломах бедра не выявило достоверной статистической разницы между лабораторными показателями эритроцитов, гемоглобина, среднего объема эритроцитов, среднего содержания гемоглобина в эритроците, общего белка, альбумина и длительностью операции в раннем послеоперационном периоде (таблица 5).

Таблица 5 - Сравнительные характеристики интраоперационного и раннего послеоперационного периода при использовании различных хирургических технологий

| Параметры | Группа 1 (динамический бедренный винт), n=179 | Группа 2 (динамический бедренный винт с вертельной накладкой), n=79 | Группа 3 (цефаломедуллярные технологии), n=59 |
|--|---|---|---|
| Длительность операции, мин | 71±1,23 | 88±9,84 | 64±8,27 |
| Количество эритроцитов на 10-е сутки после операции, *10 ¹² | 3,48±0,22 | 3,41±0,32 | 3,61±0,39 |
| Уровень гемоглобина на 10-е сутки после операции, г/л | 100,91±7,50 | 99,1±11,09 | 98,15±12,71 |
| Средний объем эритроцитов (fl) | 90,43 ± 6,82 | 86,21 ± 9,64 | 93,62 ± 12,12 |
| Среднее содержание Hb в эритроците (pg) | 28,51 ± 2,09 | 30,28 ± 3,36 | 31,8 ± 4,07 |
| Уровень общего белка на 10-е сутки после операции, г/л | 56,72±4,15 | 58,14±6,45 | 61,25±7,88 |
| Уровень альбумина на 10-е сутки после операции, г/л | 32,81±5,45 (n=35) | 35,43±6,17 (n=32) | 38,1±7,72 (n=28) |

Оценка летальности, интенсивности болевого синдрома и функциональных возможностей пациента также не определила

достоверной статистической разницы между группами (таблица 6).

Таблица 6 - Сравнение исходов оперативного лечения с использованием различных хирургических технологий через 2 года

| Параметры | Группа 1 (динамический бедренный винт), n=179 | Группа 2 (динамический бедренный винт с вертельной накладкой), n=79 | Группа 3 (цефаломедуллярные технологии), n=59 |
|--------------------------------------|---|---|---|
| Средний возраст, лет | 71,22±5,29 | 73,8±8,25 | 70,6±9,13 |
| Летальность через 2 года, % | 25,14±1,84 | 25,32±2,79 | 27,12±3,47 |
| Средний балл по шкале Salvati-Wilson | 28,15±2,07 | 30,14±3,33 | 30,52±3,91 |
| Средний балл по шкале ВАШ | 2,35±0,13 | 2,14±0,18 | 2,1±0,19 |

У ряда пациентов развивалось позднее осложнение в виде ложного сустава и асептического некроза головки бедра, что требовало проведения артропластики тазобедренного сустава. Выполнение эндопротезирования после удаления цефаломедуллярных систем затруднялось нарушением анатомии большого вертела, костномозгового канала, расширением проксимального отдела бедра,

выраженным миофиброзом, что усложняло выполнение опиала бедра, позиционирование ножки эндопротеза и подбор мышечного баланса. Также отмечалось повышение частоты интраоперационных осложнений при артропластике после остеосинтеза по сравнению с первичным эндопротезированием без достоверной разницы между этими показателями (таблица 7).

Таблица 7- Частота развития ложного сустава и асептического некроза головки бедра и проведения артропластики тазобедренного сустава после остеосинтеза проксимального отдела бедра

| Параметры | Группа 1 (динамический бедренный винт), n=179 | Группа 2 (динамический бедренный винт с вертельной накладкой), n=79 | Группа 3 (цефаломедуллярные технологии), n=59 |
|-----------------------------------|---|---|---|
| Ложный сустав | 1,12%±0,79 | - | 1,69%±1,68 |
| Асептический некроз головки бедра | 2,79%±1,23 | 2,53%±1,77 | 5,08%±2,86 |
| Артропластика после остеосинтеза | 2,23%±1,10 | 2,53%±1,77 | 3,39%±2,36 |

ЗАКЛЮЧЕНИЕ

Оценка исходов лечения 379 пациентов с чрезвертельными переломами бедра типа А (по классификации АО) по данным клиники травматологии и ортопедии БГМУ за период с 2000 по 2010 гг., через 2 года с момента травмы показала, что оперативное лечение на основе современных хирургических технологий достоверно не влияло на летальность, однако в значительной степени улучшило функциональное состояние больных (29,14±1,61 баллов по шкале Salvati & Wilson) и уменьшило степень интенсивности болевого синдрома в отдаленном периоде (2,21±0,14 по шкале ВАШ) по сравнению с группой пациентов, которым проводилось консервативное лечение (19,59±2,42 баллов по шкале Salvati & Wilson, 4,50±0,50 по шкале ВАШ).

Большинство пациентов (73,09%) имели клинически значимую сопутствующую патологию, значительную долю которой составили сердечно-сосудистые заболевания (86,28%). При этом состояние всех больных старше 60 лет с чрезвертельными переломами усугублялось развитием анемии и гипопропротеинемии.

При сравнительном анализе эффективности современных технологий остеосинтеза проксимального отдела бедра установлено, что сохранялся стойкий процент биомеханических дефектов (пенетрация и разрыв головки бедра, вырывание винтов, перелом металлоконструкции, пери- и чрезфиксаторные переломы, нарушение рентгеноанатомических признаков) во всех группах оперативного лечения без достоверной разницы между показателями. Эти осложнения в основном были связаны с дефектами реализации хи-

рургических технологий и недооценкой соматического статуса пациентов.

Выявлено, что нарушение нормальных анатомических соотношений, как правило, было обусловлено неадекватной репозицией, что в дальнейшем приводило к вторичным патологическим изменениям в выше и ниже лежащих сегментах опорно-двигательной системы. В связи с этим, анатомическая репозиция с восстановлением медиальной и латеральной колонн вертельно-диафизарной зоны, угловых соотношений шейки бедра является важным этапом оперативного вмешательства.

Сравнение различных хирургических технологий по длительности операции и лабораторным показателям эритроцитов, гемоглобина, среднего объема эритроцитов, среднего содержания гемоглобина в эритроците, общего белка, альбумина в раннем послеоперационном периоде не имели достоверной разницы между собой при применении различных хирургических технологий.

Ортопедическое обследование с оценкой функционального состояния по шкале Salvati-Wilson, визуальной аналоговой шкале боли и анализ жизнеопасных осложнений, проведенные в трех группах пациентов с использованием динамического бедренного винта, динамического бедренного винта с вертельной накладкой и цефаломедуллярных технологий статистически достоверной разницы между группами не выявило.

При проведении артропластики тазобедренного сустава после остеосинтеза в связи с развитием асептического некроза головки бедра были выявлены характерные особенности. Выполнение эндопротезирования после удаления цефаломедуллярных систем затруднялось нарушением анатомии большого вертела, костномозгового канала, расширением проксимального отдела бедра, выраженным миофиброзом, что усложняло выполнение опиала бедра, позиционирование ножки эндопротеза и подбор мышечного баланса. Также отмечалось повышение частоты интраоперационных осложнений при артропластике после остеосинтеза по сравнению с первичным эндопротезированием.

Таким образом, проведенное исследование позволило объективно оценить результаты оперативного лечения больных с переломами проксимального отдела бедра и сделать следующие выводы: хирургическое лечение данной группы повреждений в ранние сроки позволяет достичь наиболее оптимальных результатов функционального состояния пациентов. При

этом сравнение различных технологий остеосинтеза проксимального отдела бедра не выявило значимых преимуществ между собой по основным показателям. Выбор хирургической технологии должен учитывать исходное функциональное состояние пациента до травмы, патомеханику повреждения, необходимость анатомической репозиции отломков и возможность последующей артропластики тазобедренного сустава.

ЛИТЕРАТУРА

1. Гильфанов С.И., Ключевский В.В., Даниляк В.В. Внутренний остеосинтез вертельных переломов // *Травматология и ортопедия России*. - 2009. - № 1(51). - С. 86-90.
2. Jones H.W., Johnston P., Parker M. Are short femoral nails superior to the sliding hip screw? A meta-analysis of 24 studies involving 3,279 fractures // *Int Orthop*. - 2006. - №30(2). - P. 69-78. Published online, 2006 February 22. doi: 10.1007/s00264-005-0028-0).
3. Brown C.A., Starr A.Z., Nunley J.A. Analysis of Past Secular Trends of Hip Fractures and Predicted Number in the Future 2010-2050 // *J Orthop Trauma*. - 2011. - №9. - P.102.
4. Mary Butler et al.] Evidence Summary: Systematic Review of Surgical Treatments for Geriatric Hip Fractures // *J Bone Joint Surg Am*. - 2011. - №93. - P.1104-1115.
5. Минасов Б.Ш. и др. Результаты стендовых испытаний системы кость-имплантат-кость в условиях стандартного остеосинтеза при переломах проксимального отдела бедра // *Казанский медицинский журнал*. - 2010. - №1. - С.40-44.
6. Шен В.И. Осложнения при использовании стандартного и длинного гамма-гвоздей и способы их предотвращения // *Остеосинтез*. - 2007. - №1. - С. 17-25.
7. Dittel K.-K., Rapp M. The Double Dynamic Martin Screw (DMS). Adjustable Implant System for Proximal and Distal Femur Fractures. - 2008. - 185 p.
8. Aros B. et al. Is a sliding hip screw or im nail the preferred implant for intertrochanteric fracture fixation? // *Clin Orthop Relat Res*. - 2008. - №466(11). - P.2827-2832.
9. Кемпф И., Таглан Ж. Гамма-гвоздь: исторический обзор // *Остеосинтез*. - №1. - 2007. - С. 12-17.
10. Сергеев С.В., Гришанин О.Б. Хирургическая техника остеосинтеза бедренной кости вертельным Гамма-гвоздем // *Остеосинтез*. - №1. - 2008. - С. 17-25.

11. Parker M.J., Handoll H.H. Gamma and other cephalocondylic intramedullary nails versus extramedullary implants for extracapsular hip fractures in adults // *Cochrane Database Syst Rev.* - 2008. - №3. - CD000093.

12. Gupta R.K. et al. Unstable trochanteric fractures: the role of lateral wall reconstruction // *International Orthopaedics.* - 2010. – Vol.34, №1. - P. 125-129.

ОРТАН ЖІЛІКТИҢ ҰРШЫҚ АРҚЫЛЫ СЫНУЫНЫҢ ХИРУРГИЯЛЫҚ ЕМІ

Б.Ш. МИНАСОВ, К.Х. СИРОДЖОВ, Р.Р. ЯКУПОВ, Т.Б. МИНАСОВ,
К.К. КАРИМОВ, Т.Э. ХАИРОВ

Түсініктеме. Аталған жұмыстың мақсаты ортан жіліктің проксимальді бөлігі сынықтарын емдеудің кейінгі нәтижелерін зерттеу болып табылады. АО жіктемесі бойынша ортан жіліктің ұршық арқылы 31-А типтік сынуы бар 379 науқас зерттелген. Өлім жітім, науқастардың функциялық жағдайлары зертханалық зерттеулері, емнің әдісіне байланысты ерте және кеш кезеңдердегі асқину жиіліктері зерттелді. Зерттеу нәтижесінде консервативті еммен салыстырғанда хирургиялық ем науқастардың функциялық жағдайын дәлелді жақсартады.

Негізгі сөздер: ортан жіліктің проксимальді бөлігінің сынықтары, остеосинтез, остеопороз.

SURGICAL TREATMENT OF PATIENTS WITH PERTROCHANTERIC HIP FRACTURES

B.SH. MINASOV, N.N. ASLAMOV, R.R. YAKUPOV, T.B. MINASOV,
K.K. KARIMOV, T.E. KHAIROV

Abstract. The aim of this study was long time results treatment analyzing of patients with proximal hip fractures. 379 cases of type 31-A (AO) fractures had been researched. The mortality, functional activity, complication rate and laboratory test during earlier PO and long time results depending on different treatment technology are investigated. Thus we can conclude that current surgical technologies significantly increase the functional activity better then conservative treatment. Comparing of different surgical technologies of hip fractures fixation didn't fetch out relevant advantages by main variables.

Key words: Proximal hip fractures, osteosynthesis, osteoporosis.

УДК 616-001.17-089

ОПЫТ ПРИМЕНЕНИЯ АЛЛОФИБРОБЛАСТОВ ПРИ АУТОДЕРМОПЛАСТИКЕ БОЛЬНЫМ С ОЖОГОВОЙ БОЛЕЗНЬЮ

В.Н. МОКРЕНКО, Б.Е. ТУЛЕУБАЕВ, В.И. ФИЛАТОВ, А.В. ОСТЕР, В.А. ЗЕЛИНСКИЙ
Областной центр травматологии и ортопедии
им. проф. Х.Ж. Макажанова, Караганда

В статье отражен опыт применения аллофибробластов при аутодермопластике, который достоверно повышает приживаемость кожного трансплантата.

Ключевые слова: аллофибробласт, аутодермопластика.

ВВЕДЕНИЕ

Одной из главных проблем лечения больных с обширной ожоговой травмой является закрытие раневых поверхностей. Новые возможности для ее решения по-

явились вместе с разработкой механического перфоратора «Meshdermatom» [1], позволяющего наносить насечки на аутодермотрансплантат с получением параллельных отверстий одинаковой длины и

ровными кожными промежутками. Величина такого трансплантата с коэффициентом перфораций 1:4 при его растяжении в 2-3 раза превосходит первоначальную. В дальнейшем были разработаны другие варианты модификации перфораторов.

Однако при обширных глубоких ожогах более 30-40 % поверхности тела закрыть все ожоговые раны при помощи лишь одних перфорированных аутодермотрансплантатов невозможно из-за дефицита донорских ресурсов [2].

В связи с этим разработка альтернативных методов закрытия обширных ожоговых поверхностей остается одним из актуальных вопросов комбустиологии.

Свободная аутодермопластика расщепленными кожными лоскутами занимает центральное место в комплексе мероприятий, направленных на стабилизацию состояния больного с обширными глубокими ожогами, и на сокращение сроков госпитализации у пациентов с ограниченными глубокими поражениями. Многочисленность операций при закрытии обширных кожных дефектов считается неотъемлемой принадлежностью хирургии ожогов, при этом значительное место в осложнениях выполненных аутодермопластик уделяется лизису трансплантатов обусловленным нагноением ран либо трофическим нарушениями и как следствие увеличение раневой поверхности за счет сохраняющихся основных ран и появления донорских мест.

Целью применения одномоментной аллофибропластики в сочетании СС свободной аутодермопластикой, является создание максимально комфортных условий для адаптации свободных трансплантатов и предупреждение гнойно-септических осложнений.

МАТЕРИАЛ И МЕТОДЫ

Одним из путей решения проблемы лечения обширных глубоких ожогов, является применение клонированных аллофибробластов в сочетании с аутодермопластикой свободными расщепленными, перфорированными кожными трансплантатами [3]. Методика основана на пластическом закрытии ожоговых ран трансплантатами из культивированных аллофибробластов человека в комбинации с перфорированными 1 : 4 или 1 : 6 сетчатыми кожными аутолоскутами.

Патогенетическая суть этой методики определяется стимулирующим влиянием трансплантированных на рану фибробластов на пролиферацию эпидермоцитов, сохранившихся в ране, и эпидермоцитов сетчатых лоскутов аутокожи [4]. Такое влияние обусловливает ускорение процессов приживания аутодермотрансплантатов с большим коэффициентом перфорации за счет стимуляции процесса эпителизации ячеек. В основе данного метода лежит применения культивированных аллофибробластов то есть искусственно созданного клеточного матрикса несущий все основные факторы роста клеток играющие решающую роль при производстве пересадок кожи, так как именно они синтезируют многочисленные биологически активные вещества улучшая тем самым приживание кожных трансплантатов [5].

Разработкой данной технологии на территории РК начали заниматься с 2009г в Национальном центре биотехнологий, с 2011г Национальный центр биотехнологий начал предоставлять услуги по предоставлению данной технологии для медицинских учреждений в виде стерильных аэрозолей содержащие взвесь живых клеточных элементов. Данные аэрозоли наносятся непосредственно на раневую поверхность перед наложением свободных перфорированных аутодермотрансплантатов. Мы отдавали предпочтение трансплантатам с коэффициентом перфорации ¼.

РЕЗУЛЬТАТЫ И ИХ ОБСУЖДЕНИЕ

Клиническая оценка результатов выполнения данной операции оценивался на 4-5 сутки после вмешательства. При анализе результатов лечения, ожоговых ран IIIБ-IV степени, а также длительно существующих ожоговых ран, выявилось значительное ускорения репаративных процессов в виде ранней эпителизации перфорационных отверстий, лучшей адаптацией трансплантатов в виде их плотной адгезии и как следствие уменьшением их лизиса. Так же было отмечено снижение случаев нагноения ран.

В нашей клинике данный метод лечения начал использоваться с 2013 г. и был применен 7 пациентам. Площадь термических поражений колебалась от 20% до 60%. При этом площадь выполняемых одномоментных аутодермопластик составляла не менее 10%

раневых поверхностей. За короткий промежуток времени применения применение данного метода лечения мы убедились в значительном положительном эффекте данного метода

лечения. Положительные стороны данного метода можно дополнительно отобразить в приведенной таблице 1.

Таблица 1 - Сравнительная характеристика основных показателей

| | Общепринятая аутодермопластика | Комбинированная ауто- аллопластика. |
|------------------------------|--------------------------------|-------------------------------------|
| Койко-дни | 4215 | 2355 |
| Среднее пребывание | 42,6 | 27,6 |
| Послеоперационное пребывание | 31 | 19 |
| Повторные аутодермопластики | 14,5% | 0% |

Как видно из таблицы, отмечается сокращение койко-дня в сравнении с общепринятой аутодермопластикой, сокращается среднее пребывание на 15 дней, послеоперационное пребывание - на 12 дней, полное отсутствие случаев повторной аутодермопластики.

ЗАКЛЮЧЕНИЕ

Таким образом, в результате выполняемых одномоментных аутодермопластик в сочетании с аллофибропластикой, отмечается значительное улучшение приживления аутоаутодермопластиков, уменьшение количества осложнений связанных с их лизисом и нагноением; исключается возможность повторных оперативных вмешательств, при этом отмечается активное разрастание трансплантатов и уменьшение остаточных ран на стыках лоскутов; сокращаются сроки пребывания больного в стационаре.

ЛИТЕРАТУРА

1. Алексеев А.А., Глуценко Е.В. Комплексное лечение ожоженных с использованием культивированных фибробластов: в сб. «Актуальные вопросы лечения термической травмы и ее последствий». - Москва, 1995. - С. 31-35.
2. Арьев Т.Я. Термические поражения. - Ленинград, 1966. - 704 с.
3. Рудовский В. и соавт. Теория и практика лечения ожогов. - М., 1980. - 376 с.
4. Саркисов Д.С. Очерки истории общей патологии. - М., 1993. - 512 с.
5. Тюрников Ю.И. и соавт. Отсроченные некрэктомии в лечении ожоженных: Матер. VIII Всерос. науч.-практ. конфер. по проблеме термических поражений. - Челябинск, 1999. - С.207-209.

КҮЙІКТІК АУРУЫ БАР НАУҚАСТАРҒА АУТОДЕРМОПЛАСТИКА ЖАСАҒАНДА АЛЛОФИБРОБЛАСТТАРДЫ ҚОЛДАНУ ТӘЖІРИБЕСІ

В.Н. МОКРЕНКО, Б.Е. ТӨЛЕУБАЕВ, В.И. ФИЛАТОВ, А.В. ОСТЕР, В.А. ЗЕЛИНСКИЙ

Түсініктеме. Мақалада аутодермопластикада қолданылатын терілік трансплантаттың бітісуін жоғарлататын аллофибропласттың қолданылу тәжірибесі көрсетілген.

Негізгі сөздер: аллофибропласт, аутодермопластика

THE EXPERIENCE OF DERMAL FIBROBLASTS AT AUTODERMOPLASTY PATIENTS WITH BURN PATIENTS

В.Н. МОКРЕНКО, Б.Е. ТУЛЕУБАЕВ, В.И. ФИЛАТОВ, А.В. ОСТЕР, В.А. ЗЕЛИНСКИЙ

Abstract: The article reflects the experience of dermal fibroblasts at autodermpoplasty which significantly increases the survival rate of skin graft.

Key words: dermal fibroblasts, autodermpoplasty.

СПОСОБ ВАСКУЛЯРИЗИРОВАННОЙ КОЖНОЙ ПЛАСТИКИ ЦИРКУЛЯРНОГО ДЕФЕКТА НОГТЕВОЙ ФАЛАНГИ ДЛИННОГО (ТРЕХФАЛАНГОВОГО) ПАЛЬЦА КИСТИ

Р.И. МУЛЛИН, А.А. БОГОВ, Р.Ф. МАСГУТОВ
Республиканская клиническая больница, Казань

Кожа кисти имеет ряд практически важных особенностей строения. Подкожная клетчатка ладонной поверхности содержит в обильном количестве жировую ткань и имеет характер шаровидных скоплений, отделенных прочными фиброзными перемышками. Последние располагаются здесь большей частью вертикально, а не параллельно поверхности кожи, как обычно. На пальцах кисти фиброзные перемышки идут в области ногтевых фаланг от сосочкового слоя кожи к надкостнице, а в области средних и основных фаланг – к фиброзным влагиалицам сухожилий сгибателей. Эти анатомические особенности обуславливают клиническую картину при тракционных повреждениях кожного покрова кисти.

Нами предложен способ васкуляризированной кожной пластики при циркулярном дефекте ногтевой фаланги длинного пальца кисти (Патент Р.Ф № 2474391 2013 г. «Способ кожной пластики при циркулярном дефекте мягких тканей дистальной фаланги пальца кисти»).

Способ осуществляется следующим способом. Производят измерение площади кожного покрова дистальной фаланги на неповрежденном пальце для более точного планирования размеров необходимых лоскутов. Далее на ладонно-боковой поверхности пальца поднимают лоскут, площадью достаточной для укрытия ладонной поверхности поврежденного пальца на ретроградном кровотоке пальцевой артерии с пальцевым нервом, причем пальцевой нерв пересекают дистальнее отхождения тыльной его ветви, на 3-4 мм проксимальнее границы лоскута. Лоскут перемещают в реципиентную область, подшивают. Донорскую область укрывают полнослойным кожным трансплантатом. Далее производят реиннервацию лоскута посредством эпиперинеурального шва между тыльной ветвью пальцевого нерва и пальцевым нервом. На тыльной поверхности соседнего пальца поднимают перекрестный лоскут на временной питающей ножке площадью,

необходимой для закрытия тыльной поверхности ногтевой фаланги. Лоскут подшивают в реципиентную область, а донорскую область укрывают полнослойным кожным трансплантатом. Иммобилизация донорского и реципиентного пальцев - на 10 дней. Через три недели питающую ножку перекрестного лоскута отсекают.

Предложенный способ имеет следующие преимущества:

кожная пластика ладонной поверхности дистальной фаланги пальца лоскутом на ретроградном кровотоке пальцевой артерии, а тыльной поверхности перекрестным лоскутом позволяет привнести достаточный объем мягких тканей для реконструкции подушечки ногтевой фаланги, а на тыльной поверхности избежать избытка мягких тканей;

реиннервация лоскута на ретроградном кровотоке пальцевой артерии позволяет получить дискриминационную чувствительность ногтевой фаланги пальца менее 10 мм.

Клинический пример: Больной С. 22 лет 2.10.2002. при работе на станке получил отрыв мягких тканей дистальной фаланги 2 пальца левой кисти. 2.10.2002. произведена некрэктомия, комбинированная васкуляризированная кожная пластика лоскутом на ретроградном кровотоке пальцевой артерии с реиннервацией и перекрестным лоскутом с соседнего пальца.

Питающую ножку перекрестного лоскута отсекали через три недели. Через 2 недели сняты швы, начат комплекс физиотерапевтических процедур. При осмотре через 6 месяцев дискриминационная чувствительность на ладонной поверхности сформированной дистальной фаланги сформированного пальца составила 10 мм. Больной достигнутым результатом удовлетворен.

Предложенный способ применен при лечении трех больных. Во всех случаях получены хорошие функциональные и эстетические Результаты

ИСПОЛЬЗОВАНИЕ O-ARM ПРИ ОПЕРАЦИЯХ ПО ПОВОДУ ПЕРЕЛОМОВ ПОЗВОНОЧНИКА

Х. МУХАМЕТЖАНОВ¹, Д.Ж. МУХАМЕТЖАНОВ²,
Б.М. КАРИБАЕВ¹, О.С. БЕКАРИСОВ¹

¹Научно-исследовательский институт травматологии и ортопедии, Астана

²Научно-исследовательский институт нейрохирургии
им. академика Н.Н. Бурденко, Москва

Авторами на основании использования системы O-arm на 20 операциях у больных с переломами позвоночника оценены преимущества мобильного интраоперационного компьютерного томографа по сравнению с классическими методами операций на позвоночнике с применением С-дуги. O-arm удобен в обращении, увеличивает точность проведения транспедикулярных винтов и игл, сокращается время проведения операций, позволяет проконтролировать правильность установки винтов во время операции – до закрытия операционной раны и в сочетании навигационной станцией Stealth-Station может использоваться не только при открытых операциях, но и при минимально инвазивных вмешательствах на позвоночнике.

Ключевые слова: O-arm, травма позвоночника, транспедикулярная фиксация, стабилизирующие операции на позвоночнике, вертебропластика.

ВВЕДЕНИЕ

Основной проблемой для хирурга во время операции на позвоночнике является точная установка транспедикулярных игл, винтов без повреждения спинного мозга, нервных корешков, сосудов. Современным стандартным методом для точной установки транспедикулярных игл и винтов является 2D визуализация С-дугой без навигации. Однако недостатком этой техники является отсутствие информации в аксиальной проекции, необходимой для правильной установки транспедикулярных игл и винтов. Недостаток информации в аксиальной проекции может привести к неправильной установке игл и винтов.

По данным ряда авторов, частота осложнений процедуры чрескожной вертебропластики (ЧВП), производимой для лечения проявлений остеопороза, не превышает 2%, для лечения опухолевого поражения позвоночника – 10% [1,2,3].

Неточная установка транспедикулярных винтов может приводить к болям, гематомам, инфекции, кровотечению, псевдоаневризме, перфорации легкого, мочеточника, кишечника и пищевода, а также параличу конечностей [4,5,6,7], повреждению нервных корешков [7,8,9,10], инфаркту спинного мозга [11], неврологическим расстройствам [12].

Хирургическая навигация на основе предоперационной 3D изображения компьютерной томографии с регистрацией вручную была внедрена 20 лет назад и была первой попыткой улучшить точность установки винтов и снизить дозу рентгеновского облучения. Однако, было доказано, что эта техника слишком сложна, чтобы широко применяться хирургами.

Система O-arm обеспечивает хирургическую визуализацию посредством 2D и 3D сканирования для принятия верных клинических решений. В настоящее время система O-arm широко используется за рубежом и России (НИИ нейрохирургии им. акад. Н.Н.Бурденко, Тюменский нейрохирургический центр) и в текущем году - в Казахстане (РГП на ПХВ «НИИТО», Астана).

Целью работы явился анализ результатов использования O-arm при проведении операций по поводу переломов позвоночника.

МАТЕРИАЛ И МЕТОДЫ

В текущем году с использованием O-arm нами было прооперировано 20 больных с повреждениями грудного и поясничного отделов позвоночника. Из них 14 (70%) было мужчин и 6 (30%) – лиц женского пола. Возраст больных варьировал от 19 до 77 лет, средний воз-

раст составил 49 лет. Больные поступали в основном в острый период травмы 13(65%). Бытовая травма отмечена у 17 (85%) больных и дорожно-транспортные происшествия (ДТП) – у 3 (15%). По механизму травмы падение с большой высоты наблюдалось у 9 (45%), с высоты роста – у 6 (30%), ДТП – у 3 (15%), падение груза на спину – у одного (5%) и при нырянии на мелководье – у одного (5%) пострадавшего.

Всем больным после клинического осмотра выполнялась рентгенография позвоночника в двух проекциях и при необходимости – в дополнительных, компьютерная томография (КТ), ультразвуковая остеометрия или рентгеновская денситометрия, двум (10%) пострадавшим – миелография с водорастворимым контрастным веществом омнипаком, 5 (25%) – электронейромиография. При распределении больных по изменению минеральной плотности костной ткани (МПКТ) мы пользовались критериями ВОЗ. Наличие или отсутствие снижения МПКТ определялось по Т-критерию: значения в пределах от -1,0 до 2,5 SD характеризовались как остеопения, в пределах от – 2,5 и ниже – как остеопороз.

У 15 (75%) больных была изолированная травма позвоночника и у 5 (25%) – сочетанная. Переломы поясничного отдела позвоночника отмечены у 14 (70%) пострадавших, грудного – у 3 (15%), у двух (10%) больных наблюдались двухуровневые повреждения и у одного (5%) – перелом шейного отдела позвоночника. При группировке больных мы пользовались классификацией переломов позвоночника по АО и опороспособности позвоночника - по Denis F. [13]. Повреждение двух опорных колонн отмечено у 13 (65%) больных и трех – у 7 (35%) пострадавших. У 12 (60%) больных переломы позвоночника были стабильными и у 8 (40%) – нестабильными.

У больных со стабильными переломами позвоночника и посттравматическим остеонекрозом (болезнью Кюмеля) произведена ЧВП костным цементом Verta Plex с использованием набора PCD фирмы Stryker (США). У 8 (40%) пострадавших выполнена ЧВП одного позвонка, у 4 (20%) – двух и у одного (5%) – трех позвонков. ЧВП производилась в три этапа: первым этапом осуществлялась навигация игл, вторым – веноспондилография (ВСГ) омнипаком, третьим – введение костного цемента.

ЧВП выполнялась после премедикации под местной анестезией 0,5% раствором новокаина с мониторингом жизненно важных функций и внутривенным введением 1,0 антибиотика.

У больных с нестабильными переломами позвоночника произведена внутренняя транспедикулярная фиксация (ВТФ) системами Stryker (США) – четырьмя и системами ChM второго поколения (Польша) – двумя пострадавшим под общим обезболиванием. У одного больного наряду с ВТФ выполнена транспедикулярная пластика тела поврежденного позвонка гранулами пористого никелида титана по разработанной нами методике [14,15] и одного у больного с нестабильным переломом С₅ позвонка - резекция тела С₅ позвонка, передний спондилодез (ПС) сетчатым имплантантом Mesh (фирмы Medtronic) с аутокостью и гранулами гидроксиапатита и пластиной Reflex (фирмы Stryker).

Все оперативные вмешательства: ЧВП, ВТФ, ПС сетчатым имплантантом Mesh с аутокостью и гранулами гидроксиапатита и пластиной Reflex выполнялись с использованием компьютерного томографа O-arm фирмы Medtronic (США).

РЕЗУЛЬТАТЫ И ИХ ОБСУЖДЕНИЕ

Результаты ультразвуковой остеометрии и рентгеновской денситометрии показали, что у трех (15%) больных МПКТ была на уровне популяционной нормы, у 8 (40%) - снижена до уровня остеопении и у 9 (45%) – до уровня остеопороза.

С применением компьютерного томографа O-arm нами выполнена ЧВП с навигацией 37 игл для введения костного цемента в тела позвонка. Интраоперационный 2D и 3D контроль навигации игл показал корректное их расположение в корне дужки и теле позвонка. Введенный костный цемент был введен строго в тело позвонка. Клинически значимых осложнений при ЧВП с использованием O-arm нами не наблюдалось. Лишь у 4 (25%) больных отмечены клинически незначимые, без каких-либо болезненных проявлений, незначительное истечение костного цемента в передние паравертебральные вены.

Ранее при проведении ЧВП мы использовали С-дугу с 2D изображением для контроля корректности навигации транспедикулярных игл. Проведение ВСГ мы считаем обязательным этапом проведения ЧВП, как при остео-

продуктивных и остеолитических процессах (метастатические поражения позвоночника, миеломная болезнь, гемангиома), так и остеопоротических переломах позвоночника [16]. По результатам веноспондилографии планировались очередность и скорость введения костного цемента через иглы в тела позвонков. Кроме того, при выполнении ВСГ до введения костного цемента можно предотвратить развитие такого клинически незначимого осложнения, как истечение его в смежные диски. В одном нашем наблюдении при выполнении ЧВП с использованием С-дуги на полученных 2D снимках было установлено корректное положение игл через корни дужек в теле позвонка, но при выполнении ВСГ было обнаружено истечение контрастного вещества в толщу подвздошно-поясничной мышцы. На основании этого было сделано заключение, что игла находится в паравerteбральных тканях. В связи с чем, некорректно установленная игла была удалена и костный цемент через неё не вводился. При использовании О-агм системы, которая позволила бы выполнить аксиальные снимки, это было бы наглядно иллюстрировано.

При проведении операций ВТФ с помощью мобильной компьютерной установки О-агм было транспедикулярно введено 31 винта, один из винтов был установлен некорректно, что было обнаружено на аксиальных сканах, и винт был тут же интраоперационно переустановлен. Без системы О-агм некорректная установка винта не была бы своевременно диагностирована во время операции и больному понадобилось бы ревизионное вмешательство по переустановке винта. Все остальные 30 винтов при О-агм контроле были установлены правильно, что было продемонстрировано аксиальными срезами во время операции до закрытия операционной раны.

У больного с переломом С₅ позвонка использование О-агм системы во время операции позволило получить 2D изображения всего шейного отдела позвоночника, начиная от краниовертебрального перехода до уровня Th₁ позвонка. 3D изображения, представленные О-агм, позволили проконтролировать правильность установки сетчатого имплантата Mesh и пластины Reflex с фиксирующими её винтами в телах смежных позвонков.

По данным литературы, имеются определенные недостатки при использовании

С-дуги без навигации: уровень точности введения транспедикулярных винтов составляет от 72% до 92% [17,18,19,20,21]. При использовании только рентген-системы С-дуги без навигации в процессе установки металлоконструкций контроль осуществляется только за счет флюороскопии. При этом больные и хирурги подвергаются относительно высоким дозам облучения [22,23]. При использовании систем типа С-дуга затрачивается много времени на позиционирование флюороскопа при повторных исследованиях, невозможно обеспечить идеальную стерильность оперативного пособия. нарушается стерильность, существует риск инфицирования раны [24] и частота развития инфекций достигает 4% [25]. Интраоперационная флюороскопия позволяет получить информацию о положении винтов только в определенных пределах, не позволяя проконтролировать перфорацию стенки спинномозгового канала. Если неправильное расположение транспедикулярных винтов не обнаружено в конце первичного вмешательства, может потребоваться вторая операция для коррекции их положения [26]. Исследования корректности установки транспедикулярных винтов при тораколюмбальных операциях показал, что частота ревизионных операций из-за неправильно установленных винтов составляет 1% [27]. Наибольшее число неправильного положения винтов наблюдается при ревизионных операциях, так как риск неврологических нарушений, связанных со спондилодезированием, на 41% выше, чем при первичных операциях на позвоночнике [12].

О-агм представляет собой роботизированную мобильную систему и может легко перемещаться по операционной. Её «О» образная форма позволяет свободно перемещаться детектору вокруг тела больного на 360°, как для получения 2D снимков в требуемом положении, так и получения 3D изображений. Генри системы телескопическое. Это позволяет организовывать латеральный доступ к больному и установить систему около операционного стола и откатить её от стола в процессе хирургического вмешательства, что значительно облегчает использование системы по сравнению с системами закрытого типа.

Позиционирование генри в любом направлении осуществляется с помощью специальных кнопок. Все перемещения генри

и системы приемник-излучатель полностью автоматизированы в отличие от обычной С-дуги. Во время позиционирования возле операционного стола от хирурга не требуется вручную вращать и перемещать генри. Специальная командная панель позволяет оператору точно и быстро установить генри в нужном положении.

Используя систему O-arm можно сохранить текущие положения генри, детектора с излучателем, а так же параметры облучения. Одновременно можно хранить до четырех комбинаций настроек. Генри O-arm просто и быстро драпируется стерильным чехлом. В закрытом состоянии генри может оставаться стерильным на протяжении всей операции. Во время операции хирург может перейти в любое из сохраненных положений нажатием одной кнопки, тем самым экономя время на позиционирование и поиск нужного положения. Когда сканирование не требуется, система отводится в заранее сохраненное парковочное положение, открывая хирургу, доступ к операционному полю.

Возможность сохранения позиций сканирования до операции позволяет возвращаться к требуемому положению нажатием одной кнопки, что снижает вероятность появления ошибок при ручном позиционировании, позволяя хирургу сосредоточиться на операции и сохраняя стерильность операционного поля. O-arm позволяет получать КТ-снимки до, во время и после операции. O-arm позволяет хирургу оценить результаты операции до её завершения. Это существенно упрощает проведение операции, исключая необходимость использования диагностической КТ.

O-arm легко адаптируется с системой навигации Stealth-Station фирмы Medtronic (США). Навигация Stealth-Station является наиболее перспективной, объединяющей автоматическое получение сканов с O-arm во время хирургического вмешательства и отображения их на экране для обеспечения навигации инструментов при установке транспедикулярных винтов и игл. Технология хирургической навигации позволяет хирургу ориентироваться в анатомии больного в режиме реального времени.

Неточную установку транспедикулярных игл и винтов можно предотвратить [28]. При прямом сравнении с классической методикой установки транспедикулярных винтов система O-arm и Stealth-Station значительно

увеличивает точность установки транспедикулярных систем [29,30,31], что подтверждается статистически значимым снижением числа патологических электромиографических ответов [29], снижает дозу облучения для хирурга и больного [30,31,32], а также обеспечивают интраоперационный контроль неправильно поставленных винтов [30,31,32,33]. При косвенном сравнении результаты операций с использованием системы O-arm и Stealth-Station показывают более высокий уровень точности установки транспедикулярных винтов (95-100%) [30,32,], чем уровень точности установки с использованием классической методики (84-95%) [34,35,36].

Система визуализации O-arm и навигационная станция Stealth-Station помогает хирургу направить винт или иглу в соответствии с анатомическими особенностями больного, чтобы обойти скрытые нервы и сосуды и избежать их повреждения. Система O-arm и навигационная станция Stealth-Station обеспечивают интраоперационный контроль за корректностью установки винтов [30,31,32,33].

Кроме того, учитывая современные тенденции развития хирургической вертебродологии в направлении минимально инвазивных технологий, можно сказать, что в комплексе с навигационной станцией O-arm является мощным инструментом, позволяющим проводить мини-инвазивные вмешательства при сложных переломах, деформациях и заболеваниях позвоночника.

ЗАКЛЮЧЕНИЕ

Таким образом, на основании собственных исследований, подтверждаемых данными литературы, мы можем утверждать, что:

- O-arm является наиболее современным методом контроля правильности проведения операций на позвоночнике, когда анатомические ориентиры частично невидимы – при открытых операциях или невидимы вообще – при минимально инвазивных оперативных вмешательствах;

- O-arm мобильный интраоперационный компьютерный томограф, использование которого сокращает время проведения операций на позвоночнике с гарантированной точностью, максимально исключая применение ревизионных вмешательств;

- генри O-arm просто и быстро драпируется стерильным чехлом, обеспечивая стерильность во время всей операции; легко отводится

в заранее сохраненное парковочное положение, открывая хирургу, полный доступ к операционному полю и снижает вероятность появления ошибок при ручном позиционировании;

- система визуализации O-arm и навигационная станция Stealth-Station помогает хирургу направить винт или иглу в соответствии с анатомическими особенностями больного, чтобы обойти скрытые нервы и сосуды и избежать их повреждения практически со 100% точностью и снижает дозу облучения для хирурга и больного.

ЛИТЕРАТУРА

1. McGraw J.K., Gardella J., Barr J.D. et al. // *J. Vasc. Interv. Radiol.* – 2003. – Vol. 14. – P. 827—831.
2. Nussbaum D. A., Gailloud P., Murphy K. // *J. Vasc. Interv. Radiol.* – 2004. – Vol. 15 (11). – P.1185—1192.
3. Anda S., Akhus S., Skaanes K.O. et al. *Anterior perforations in lumbar discectomies – a report four cases of vascular complications and a CT study of the prevertebral lumbar anatomy // Spine.* – 1991. – 16. - P. 54-60.
4. Fujita T., Kostuik J.P., Huckel C.B. et al. *Complication of spinal fusion in adult patients more than 60 yeas of age // Orthopedic Clinics of Noth America.* – 1998. – №29(4). – P. 669-678.
5. Jendrisak M.D. *Spontaneous abdominal aortic rupture from erosion by a lumbar spine fixation devise : a case report // Surgery.* – 1986. – №99(5). – P. 631-633.
6. Stewart J.R., Barth K.H., Williams G.M. *Ruptured lumbar artery pseudoaneurysm: n unusual cause of retroperitoneal haemorrhage // Surgery.* – 1983. – №94. - P. 592-594.
7. Diaz H., Lockhart C.H. *Postoperative quadriplegia after spinal fusion For scoliosis with intraoperative awakening // Anest. Analg.* – 1987. - №66(10). - P. 1039-1042.
8. Heyde C.E., B Ahrm H., B Sagir H., Kaezer R. *Erste Erfahrungen mit dem intraoperativen Wurzelmonitoring durch das INS-1-System an der lumbosakralen Wirbels-nule // Z Orthop. Ihre Grenzgeb.* – 2003. - №141(01). – S. 79-85.
9. Deen H.G., Birch B.D., Wharen R.E., Reimer R. *Lateral mass screw corod fixation of the cervical spine a prospective clinical series with 1-year following-up // The spine journal: official journal of the North American Spine Sosiety* 3(6). – 2003. – №11. - P. 489-495.
10. Daube J.R. *Intraoperative monitoring by evoked potentials for spinal cord surgery : the pros // Electroencephalogr. Clin. Neurophysiol.* – 1989. – №73(5). – P. 374-377.
11. Orchowski J., Bridwell K.H., Lenke L.G. *Neurological deficit from a purely vascular etiology after unilateral vessel ligation during anterior thoracolumbar fusion of the spine // Spine.* – 2005. – №30(4).
12. Hamilton D.K., Smith J.S., Sansur C.A., Glassman S.D., Ames C.P., Berven S.H. et al. *Rates of new neurological deficit associated with spine surgery based on 108419 procedures: a report of the scoliosis research society morbidity and mortality committee // Spine.* – 2011. – №36(15).
13. Denis F. *The three column spine and its significance in the classification of acute thoracolumbar spinal injuries // Spine.* - 1983. - №8(8). – P. 817-831.
14. Инновационный патент РК № 22005. Способ армирования тела позвонка при переломах поясничного отдела позвоночника // Мухаметжанов Х., Карибаев Б.М., Баймагамбетов Ш.А., Мухаметжанов Д.Ж.; заявитель и патентообладатель РГП «НИИТО». – Бюл. № 12 от 15.12.2009 г.
15. Патент на изобретение РФ № 2411017. Способ пластики тела сломанного позвонка // Мухаметжанов Д.Ж., Гюнтер В.Э., Мухаметжанов Б.Ж. и соавт.; зарегистрирован в Государственном реестре изобретений Российской Федерации 10 февраля 2011 г. – 9 с.
16. Мухаметжанов Х., Мухаметжанов Д.Ж., Карибаев Б.М. и соавт. *Веноспондилография при травматических повреждениях позвоночника // Вертебрология в России: итоги и перспективы.* – Материалы V съезда хирургов-вертебрологов России. – Саратов, 2014. – С. 123-126.
17. Sakai Y., Matsuyama Y., Nakamura H. et al. *Segmental pedicle screwing for idiopathic scoliosis using computer-assisted surgery // Journal of Spinal Disorders Techniques.* - 2007. – №21(3).
18. Rajasekaran S., Vidyadhara S., Ramesh P., Shetty A.P. *Randomized clinical study to compare the accuracy of navigated and non-navigated thoracic pedicle screws in deformity correction surgeries // Spine.* – 2007. – №32(2).
19. Han W., Gae Z.L., Wang J. C. et al. *Pedicle screw placement in the thoracic spine a comparison study of computer-assisted naviga-*

tion and conventional techniques // *Orthopedics*. – 2010. – №33(8).

20. Schizas C., Then E., Kwaitkowski B. et al. Pedicle screws insertion robotic assistance versus conventional C-arm fluoroscopy // *Acta Orthopaedica Belgica*. – 2012. – №78(2). – P. 240-245.

21. Tian W., Liu Y.J., Liu B. et al. Clinical contrast of cervical pedicle screw fixation assisted by C-arm fluoroscopy or 3D navigation system // *Chinese J. Surg.* – 2006. – №44(20). – P. 1399-1402.

22. Smith H.E., Welch M.D., Sasso R.C. et al. Comparison of radiation exposure in lumbar pedicle screw placement with fluoroscopy versus computed-assisted image guidance with intraoperative three-dimensional imaging // *J. Spinal Cord Med.* – 2008. – №31(5). – P. 532-537.

23. Hart R., Komzak M., Barta R. et al. Reduction of radiation exposure by the use of fluoroscopic guidance in transpedicular instrumentation // *Acta Orthopaedicae et Traumatologiae Cechoslovaca*. – 2011. – №78(5). – P. 447-450.

24. Biswas D., Bible J. E., Whang P. G. et al. Sterility of C-arm fluoroscopy during spinal surgery // *Spine*. – 2008. – 33(17).

25. Lapsley H.M., Vogels R. Quality and cost impacts prevention of post-operative clean wound infections // *Int. J. Health Care Qual Assur inc Leadersh Helth Serv.* – 1998. – №11(6-7). – P. 222-231.

26. Esses S.L., Sachs B.L., Dreyzin V. Complications associated with technique of pedicle screw fixation. A selected survey of ABS members // *Spine*. – 1993. – №18(15). – P. 2231-2238.

27. Gautschi O.P., Schatlo B., Schaller K., Tessitore E. Clinically relevant complications related to pedicle screw placement in thoracolumbar surgery and their management a literature reviews of 35630 pedicle screws // *Neurological Focus*. – 2011. – № 30-31. – P. 8.

28. Gonzalez A.A., Jeyanandran D., Hansen C. et al. Intraoperative neurological monitoring during spine surgery a review // *Neurological*

Focus. – 2009. – №27(4). – P. 6.

29. Wood M., Mannion R. A comparison of CT-based navigation techniques for minimally invasive lumbar pedicle screw placement // *Journal of Spinal Disorders Techniques*. – 2011. – №24(1).

30. Van de Kelft E., Costa F., Van der Plancken D., Schils F. A prospective multicenter registry on the accuracy of pedicle screw placement in the thoracic, lumbar and sacral levels with the use of the O-arm imaging system and Stealth-Station navigation // *Spine*. – 2012. – №37(25). – P. 1580-1587.

31. Hodges S.D., Eck J.C., Newton D. Analysis of CT-based navigation system for pedicle screw placement // *Orthopedics*. – 2012. – №35(8). – P. 1221-1224/

32. Sembrano J.N., Polly D.W., Ledonio C.G., Santos E.R. Intraoperative 3-dimentional imaging (O-arm) for assessment of pedicle screw position . Does it unacceptable screw placement? // *International Journal of Spine Surgery*. – 2012. – №12-1. P. 49-54.

33. Schouten R., Lee R., Boyd M. et al. Intraoperative cone-beam CT (O-arm) and stereotactic navigation in acute spinal trauma surgery // *Journal of clinical neuroscience: official journal of the Neurological Society of Australia* 19(8). – 2012. – №8-1. - P. 1137-1143.

34. Kosmopoulos V., Schizas C. Pedicle screw placement accuracy : a meta-analysis // *Spine*. – 2007. – №32(3).

35. Ledonio C.G., Polly G., Vitale M.G. et al. Pediatric pedicle screws: comparative effectiveness and safety a systematic literature review from the scoliosis research society of North America task force // *The Journal of Bone Joint Surgery*. – 2011. – №93(13). – P. 1227-1234.

36. Hicks J.M., Singla A., Shen F.H., Arlet V. Complication of pedicle screw fixation in scoliosis surgery: a systematic review // *Spine*. – 2010. – №35(11).

ОМЫРТҚА БҒАНАСЫНЫҢ СЫНЫҚТАРЫНА ҚАТЫСТЫ ОПЕРАЦИЯЛАР КЕЗІНДЕ О-АРМ ПАЙДАЛАНУ

Х. МҰХАМЕТЖАНОВ, Д.Ж. МҰХАМЕТЖАНОВ, Б.М. КӘРІБАЕВ, О.С. БЕКАРИСОВ

Түсініктеме. Авторлар омыртқа бұғанасының сынықтары бар науқастардың 20 операциясында О-арм жүйесін пайдалану негізінде омыртқаға С-доғаны қолдануымен операцияның классикалық әдістерімен салыстырғанда, мобильді интраоперациялық компьютерлік томографтың басымдылығы бағаланды. О-арм қолдануда ыңғайлы, транспедикулярлы

бұрандалар мен инелердің жүргізу нақтылығын ұлғайтады, операцияның өткізу уақытын қысқартады, операция кезінде бұрандалардың дұрыс орнатылуын бақылауға болады, операциялық жараның жабылуына дейін және Stealth-Station навигациялық станциясымен байланысты ашық операциялар кезінде ғана емес, сонымен қатар, омыртқаға минимальды инвазиялық араласуларында пайдалануы мүмкін.

Негізгі сөздер: O-arm, омыртқа жарақаты, транспедикулярлы бекіту, омыртқаға тұрақтандыратын операциялар, вертебропластика.

THE O-ARM USING IN SPINAL FRACTURES

H. MUKHAMETZHANOV, D.ZH. MUKHAMETZHANOV,
B.M. KARIBAEV, O.S. BEKARISOV

Abstract. Authors based on the use of Systems-arm 20 operations in patients with vertebral fractures evaluated the benefits of mobile intraoperative computed tomography in comparison with classical methods of operations on the spine with the use of the C-arm. O-arm is easy to use, increases the accuracy of transpedicular screws and needles, reduces the time of operation, lets correct installation screws during surgery - before closing the surgical wound, combined navigation station Stealth-Station can be used not only with open surgery, but with minimally invasive procedures on the spine.

Key words: O-arm, spinal injury, transpedicular fixation, stabilizing spine surgery, vertebroplasty.

УДК 616.01-018.46+59.085

ИЗУЧЕНИЕ ТЕРАПЕВТИЧЕСКОЙ ЭФФЕКТИВНОСТИ ПРИМЕНЕНИЯ ФИБРИНОВОГО ГИДРОГЕЛЯ С АУТОЛОГИЧНЫМИ МЕЗЕНХИМАЛЬНЫМИ СТВОЛОВЫМИ КЛЕТКАМИ КОСТНОГО МОЗГА ПРИ МАССИВНЫХ ДЕФЕКТАХ КОСТИ У КРОЛИКОВ

В.Б. ОГАЙ, Н.Д. БАТПЕНОВ, Г.С. КОРГАНБЕКОВА, К.Т. ОСПАНОВ,
Б.Ж. ИЗТУРОВ, М.Р. КАРЖАУОВ

Национальный центр биотехнологии, Научно-исследовательский институт
травматологии и ортопедии, Астана

ВВЕДЕНИЕ

Кость обладает достаточно высокой регенерационной способностью, но в случаях некоторых патологий, тяжелых и сложных травм она оказывается недостаточной для восстановления повреждений. Одним из способов оптимизации регенеративного остеогенеза является внесение в зону дефекта мезенхимальных стволовых клеток, а также заселение ими биосовместимых имплантатов для повышения эффективности регенерации кости.

Цель данного исследования заключалась в оценке эффективности регенерации массивного дефекта кости после применения фибринового гидрогеля с аутологичными МСК костного мозга.

МАТЕРИАЛ И МЕТОДЫ

В экспериментах использовали половозрелых кроликов породы «Великан», обоего пола, весом 4-5 кг. Для создания дефекта кости, с помощью хирургической осцилаторной пилы была сделана резекция диафизарной части лучевой кости в нижней трети на протяжении 1,0 см, с оставлением противоположного кортикального слоя. МСК были выделены из костного мозга кроликов и размножены в питательной среде ДМЕМ с содержанием 10% эмбриональной телячьей сыворотки в течение 4 недель. Имплантацию аутологичных клеток (1×10^7) в зону дефекта проводили в фибриновом гидрогеле, состоящий из 10 мг/мл фибриногена и тромбина 5 Ед/мл с помощью шприца. Контрольным

животным вводили фибриновый гидрогель без клеток. Динамику регенерации костного дефекта регистрировали с помощью рентгенографического аппарата (Practix 160, Philips) через каждые 3, 6, 9 недель после введения МСК в фибриновом гидрогеле. На 9 неделе проводили гистологический анализ образцов после окрашивания гематоксилином и эозином.

РЕЗУЛЬТАТЫ И ИХ ОБСУЖДЕНИЕ

Результаты проведенных исследований показали, что имплантация фибринового гидрогеля с аутологичными МСК приводило к его самополимеризации в течение 1 минуты в зоне дефекта. Таким образом, клетки полностью остаются локализованными в фибриновом гидрогеле. При изучении динамики регенерации костного дефекта значительная разница между контролем и опытом была обнаружена на 6 неделе после введения клеточно-гелевой суспензии. По сравнению с контролем, в опыте

было обнаружено уменьшение зоны дефекта и увеличение плотности в области костеобразования. На 9 неделе наблюдалось практически полное органотипическое восстановление костной ткани, которое было подтверждено рентгенографическим и гистологическим методами.

ЗАКЛЮЧЕНИЕ

Таким образом, имплантация аутологичных культивированных МСК в фибриновом гидрогеле позволила добиться органотипического восстановления утраченной ткани в результате пролиферации и дифференцировки трансплантируемых клеток, активизации механизмов репарации. Мы считаем, что в будущем использование МСК с фибриновым гидрогелем позволит улучшить и сократить сроки лечения больных с выраженным дефицитом костной ткани в области дефектов у больных с последствиями осложненных травм.

УДК 616-093/-098. 617-7

ВЛИЯНИЕ НАНОТЕХНОЛОГИЧЕСКИХ ПОКРЫТИЙ НА ЖИЗНЕСПОСОБНОСТЬ УСЛОВНО-ПАТОГЕННЫХ МИКРООРГАНИЗМОВ (ПЕРВИЧНОЕ СООБЩЕНИЕ)

О.К. ПОЗДЕЕВ¹, И.Ф. АХТЯМОВ¹, М.П. ШУЛАЕВА², Э.Б. ГАТИНА¹,
Е.С. ЩУРОВА², Э.И. АЛИЕВ¹

¹Казанский государственный медицинский университет, ²Казанская государственная медицинская академия последипломного образования, Казань

Цель исследования: провести сравнительный анализ влияния нанотехнологических покрытий из нитридов сверхтвердых металлов на жизнеспособность условно-патогенных микроорганизмов. Исследования проводили на музейных культурах золотистого стафилококка, синегнойной и кишечной палочек.

Проведенные исследования показали, что после внесения в физиологический раствор, в котором предварительно в течение 24 часов при 37 °С выдержаны образцы нанопокровов, жизнедеятельность микроорганизмов наиболее эффективно подавляла комбинация (Ti+Hf)N, нанесенная на медицинскую сталь. После внесения в физиологический раствор, в котором выдерживали в течение 30 суток при 37 °С пластины из медицинской стали и титана с тем же видом покрытия, отмечена задержка роста тест-культур *Staphylococcus aureus* 6538 – Р и *Escherichia coli* O55 как через четыре, так и через 48 часов.

Авторы сделали вывод, что нанотехнологическое покрытие изделий из медицинской стали и титана, содержащее комбинацию нитридов сверхтвердых металлов задерживает рост *Staphylococcus aureus* 6538 – Р и *Escherichia coli* O55, что открывает перспективы в направлении создания новых видов имплантатов.

Ключевые слова: нанопокровы, медицинские имплантаты, микроорганизмы.

ВВЕДЕНИЕ

Лечение пациентов с повреждениями и заболеваниями опорно-двигательного аппарата

в последние годы претерпело кардинальные изменения, обусловленные активным внедрением современных хирургических технологий.

Подавляющее большинство из них связано с использованием имплантатов как для остеосинтеза, так и лечения заболеваний скелета. Следует отметить, что при этом рост числа хирургических вмешательств неизменно сопровождается определенным процентом инфекционных осложнений. Кроме того, в ряде случаев специалисты сталкиваются с пробелами так называемого «металлоза» или специфической реакции тканей организма пациента на те, или иные элементы химического состава используемых погружных конструкций. Нередко эти состояния существенно осложняют течение вторичных раневых инфекций [1,2,3,4,5].

Несмотря на использование специальных медицинских сплавов при изготовлении металлических пластин, штифтов, винтов, спиц и др. видов фиксаторов, в ряде случаев наблюдают индивидуальную непереносимость к никелю, кобальту, хрому и другим химическим элементам, входящих в их состав [6,7,8,9]. В связи с этим производители активно разрабатывают варианты защиты организма, в т.ч. создание биоинертных покрытий, изолирующих имплантаты от окружающих тканей. Одним из вариантов подобных «изолирующих» материалов является смесь нитридов сверхтвердых металлов титана и гафния. Имеющиеся данные позволили выявить минимальный выход ионов покрытия в окружающую среду, что позволило предположить возможность их взаимодействия с возможной патогенной микрофлорой. Токсикологическая безопасность покрытий для организма животных и человека подтверждена соответствующей экспертизой. Исследования на экспериментальных животных показали высокую эффективность разработанного покрытия, а сравнительный анализ со стандартными конструкциями выявил преимущество разработки с точки зрения снижения числа осложнений остеосинтеза [10,11,12,13,14,15].

Цель исследования - провести сравнительный анализ влияния нанотехнологических покрытий из нитридов сверхтвердых металлов на жизнедеятельность условно-патогенных микроорганизмов.

МАТЕРИАЛ И МЕТОДЫ

Были исследованы 8 вариантов металлических пластин размером 20x20 мм. Первую группу составили образцы из медицинской стали 12Х18Н9Т без покрытия и аналогичные пластины с нанопокрывтием нитридами титана, гафния, а так же комбинации нитридов

этих сверхтвердых металлов. Во вторую группу вошли пластины из титана без покрытия и пластины с указанными выше вариантами нанопокровтий. Покрытие на пластины наносили ионоплазменным методом с электро-дуговым испарением КИБ.

Исследования антимикробных свойств образцов проводили на культурах золотистого стафилококка (штамм *Staphylococcus aureus* 6538-Р), синегнойной палочки (штамм *Pseudomonas aeruginosa* ATCC-9027) и кишечной палочки (штамм *Escherichia coli* O55) из музея кафедры микробиологии КГМА ПДО.

При определении антимикробного действия покрытий стерильные образцы (пластины) погружали в стерильный физиологический раствор (один образец на 20 мл физиологического раствора) в асептических условиях и термостатировали 24 часа при 37 °С. Во второй серии экспериментов образцы инкубировали в аналогичных условиях в течение 30 суток.

После окончания инкубирования, в пробирки с образцами вносили взвеси 18-24 часовых тест-культур микроорганизмов, содержащих 5×10^4 микробных тел/мл (КОЕ/мл). Контролем служил стерильный физиологический раствор (5 мл), в который вносили по 0,1 мл взвеси соответствующих микроорганизмов. Содержимое каждой из пробирок тщательно перемешивали и помещали в термостат при 37 °С. Отбор проб и высеив их на питательные среды проводили через 4, 8, 24 и 48 часов культивирования. Для учета роста проводили высевы методом калиброванной петли на мясопептонный агар с количественным определением колоний микроорганизмов (КОЕ). Для посева использовали калиброванную петлю диаметром 3 мм. О результатах судили по количеству колоний, выросших на питательной среде из жизнеспособных бактериальных клеток.

Влияние термостатирования нанопокровтий в физиологическом растворе в течение 24 часов на жизнеспособность исследуемых тест-культур.

Исследования, проведенные в трех повторностях, показали, что рост культур *E.coli* наиболее активно подавлялся в растворах, в которых предварительно термостатировали стальные пластины с нанопокрывтием из нитрида титана. Уже через 4 часа культивирования бактерий наблюдали задержку роста микроорганизмов. Также способность тормозить рост микроорганизмов наблюдали после культивирования бак-

терий в растворах, в которых предварительно термостатировали образцы с комбинацией нитридов титана и гафния, нанесенной на сталь-

ные пластины. В этих экспериментах задержку роста кишечной палочки наблюдали лишь через 24 часа культивирования (таблица 1).

Таблица 1- Влияние термостатирования нанопокрывтий на жизнеспособность *E. coli*

| Образец | Влияние термостатирования пластин с нанопокрывтиями в течении 24 часов в физиологическом растворе на жизнеспособность клеток <i>E. coli</i> (КОЕ/мл) | | | |
|----------------|--|-----------|-----------|-----------|
| | 4 часа | 8 часов | 24 часа | 48 часов |
| Сталь+TiN | 1000 | 1000 | нет роста | нет роста |
| | нет роста | нет роста | нет роста | нет роста |
| | нет роста | нет роста | нет роста | нет роста |
| Сталь+HfN | 1000 | 1000 | 1000000 | нет роста |
| | 1000 | 1000 | нет роста | нет роста |
| | 1000 | 1000 | 1000000 | нет роста |
| Сталь+(Ti+Hf)N | 1000 | 1000 | 1000 | нет роста |
| | 1000 | нет роста | нет роста | нет роста |
| | 1000 | 1000 | нет роста | нет роста |
| Титан+TiN | 1000 | 1000 | 1000000 | 100000 |
| | 1000 | 1000 | 1000000 | 100000 |
| | нет роста | 1000 | 1000 | 10000 |
| Титан+HfN | 1000 | 1000 | 100000000 | 1000000 |
| | нет роста | 1000 | 10000 | 100000 |
| | 1000 | 1000 | 10000 | 100000 |
| Титан+(Ti+Hf)N | 1000 | 1000 | 1000 | нет роста |
| | 1000 | 1000 | 1000 | 1000 |
| | 1000 | 1000 | 1000 | 1000 |
| Контроль | 1000 | 1000 | 100000 | 100000 |

Достаточно высокую активность исследованные образцы проявляли в отношении штаммов золотистого стафилококка. Наиболее эффективно рост бактерий подавляли растворы, в которых предварительно термо-

статировали стальные пластины с нанопокрывтиями из нитрида гафния, и титановые пластины с покрытием комбинацией нитридов титана и гафния на (таблица 2).

Таблица 2 - Влияние термостатирования нанопокрывтий на жизнеспособность *S.aureus*

| Образец | Влияние термостатирования нанопокрывтий в течении 24 часов в физиологическом растворе на жизнеспособность клеток <i>S.aureus</i> (КОЕ/мл) | | | |
|----------------|---|-----------|-----------|-----------|
| | 4 часа | 8 часов | 24 часа | 48 часов |
| Сталь | 1000 | нет роста | нет роста | нет роста |
| | 1000 | нет роста | нет роста | нет роста |
| | 1000 | нет роста | нет роста | нет роста |
| Сталь+TiN | нет роста | нет роста | нет роста | нет роста |
| | нет роста | нет роста | нет роста | нет роста |
| | нет роста | нет роста | нет роста | нет роста |
| Сталь+HfN | нет роста | 1000 | нет роста | нет роста |
| | нет роста | нет роста | нет роста | нет роста |
| | нет роста | нет роста | нет роста | нет роста |
| Сталь+(Ti+Hf)N | 1000 | нет роста | нет роста | нет роста |
| | нет роста | нет роста | нет роста | нет роста |
| | нет роста | нет роста | нет роста | нет роста |
| Титан | 1000 | 1000 | нет роста | нет роста |
| | нет роста | 1000 | 1000 | нет роста |
| | 1000 | 1000 | 1000 | нет роста |
| Титан+TiN | 1000 | 1000 | нет роста | нет роста |
| | нет роста | 1000 | нет роста | нет роста |
| | нет роста | 1000 | нет роста | нет роста |
| Титан+HfN | 1000 | нет роста | нет роста | нет роста |
| | 1000 | 1000 | нет роста | нет роста |
| | 1000 | 1000 | нет роста | нет роста |
| Титан+(Ti+Hf)N | 1000 | нет роста | нет роста | нет роста |
| | нет роста | нет роста | нет роста | нет роста |
| | нет роста | нет роста | нет роста | нет роста |
| Контроль | 1000 | 1000 | 1000 | 1000 |

Наименьший эффект рецензируемые покрытия имели на жизнеспособность синегнойной палочки (*Pseudomonas aeruginosa*). Задержку роста её роста наблюдали лишь через 24 часа культивирования в физиологическом

растворе, в котором ранее термостатировали образцы нанопокровтий из нитридов гафния и титана, а также их смеси, нанесенных на титановые и стальные пластины (таблица 3).

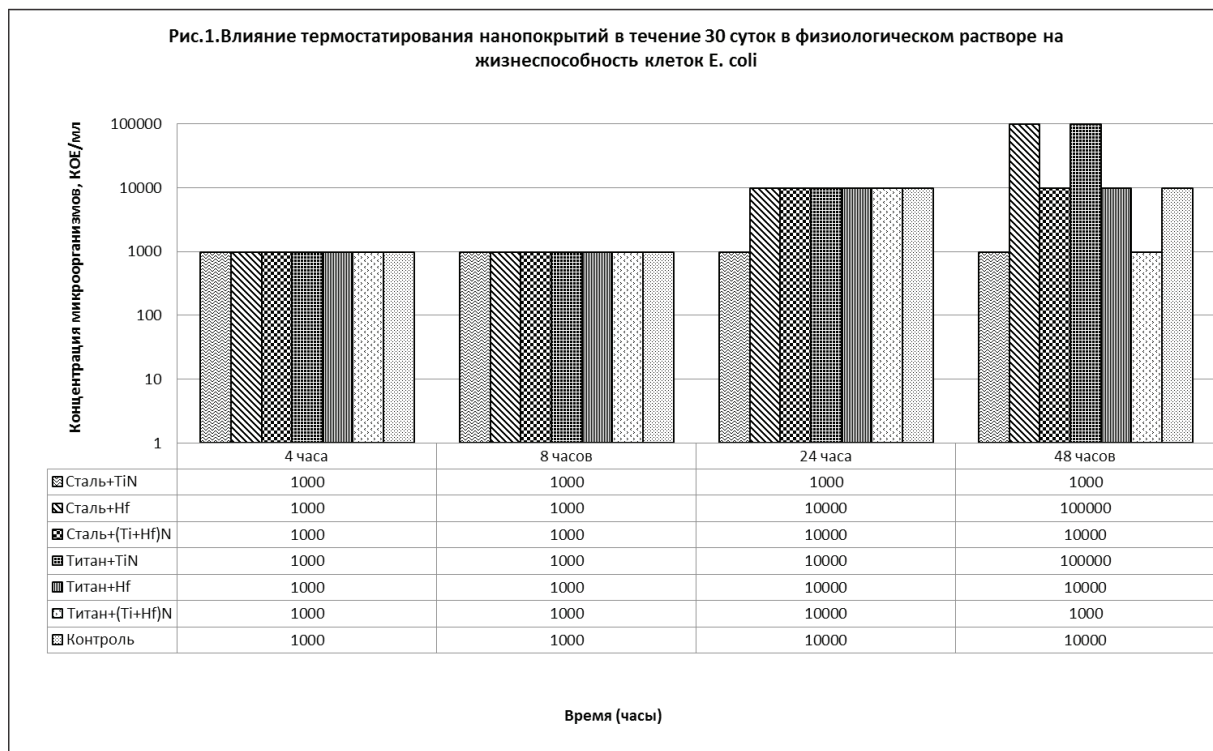
Таблица 3 - Влияние термостатирования нанопокровтий на жизнеспособность *P.aeruginosa*

| Образец | Влияние термостатирования нанопокровтий в течении 24 часов в физиологическом растворе на жизнеспособность клеток <i>P.aeruginosa</i> (КОЕ/мл) | | | |
|----------------|---|-----------|-----------|-----------|
| | 4 часа | 8 часов | 24 часа | 48 часов |
| Сталь+TiN | 1000 | 1000 | 1000 | нет роста |
| | 1000 | 1000 | 0 | нет роста |
| | 1000 | 1000 | 1000 | нет роста |
| Сталь+HfN | 1000 | 1000 | 1000 | нет роста |
| | 1000 | 1000 | нет роста | нет роста |
| | 1000 | 1000 | 1000 | нет роста |
| Сталь+(Ti+H) N | 1000 | 1000 | нет роста | нет роста |
| | 1000 | 1000 | нет роста | нет роста |
| | 1000 | 1000 | 1000 | нет роста |
| Титан+TiN | 1000 | 1000 | 1000 | нет роста |
| | 1000 | 1000 | нет роста | нет роста |
| | 1000 | 1000 | нет роста | нет роста |
| Титан+HfN | 1000 | 1000 | 1000 | нет роста |
| | 1000 | 1000 | нет роста | нет роста |
| | 1000 | нет роста | нет роста | нет роста |
| Титан+(Ti+Hf)N | 1000 | 1000 | 1000 | нет роста |
| | 1000 | 1000 | нет роста | нет роста |
| | 1000 | 1000 | нет роста | нет роста |
| Контроль | 1000 | 1000 | 100000 | 100000 |

Влияние термостатирования нанопокровтий в физиологическом растворе в течение 30 суток на жизнеспособность исследуемых тест-культур.

Задержку размножения микробных тест-

культур отмечали через 48 часов культивирования в растворах, в которых термостатировали нанопокровтия из нитрида титана и смеси нитридов титана и гафния, нанесенных на стальные и титановые пластины (рисунок 1).



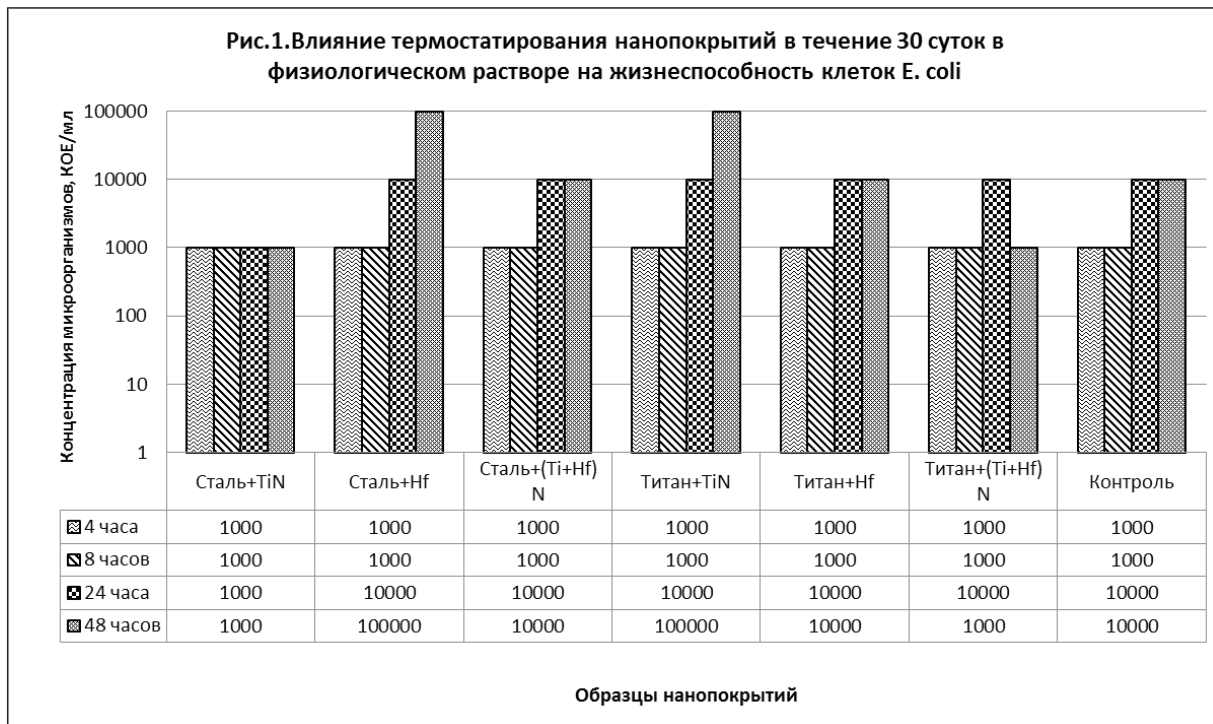
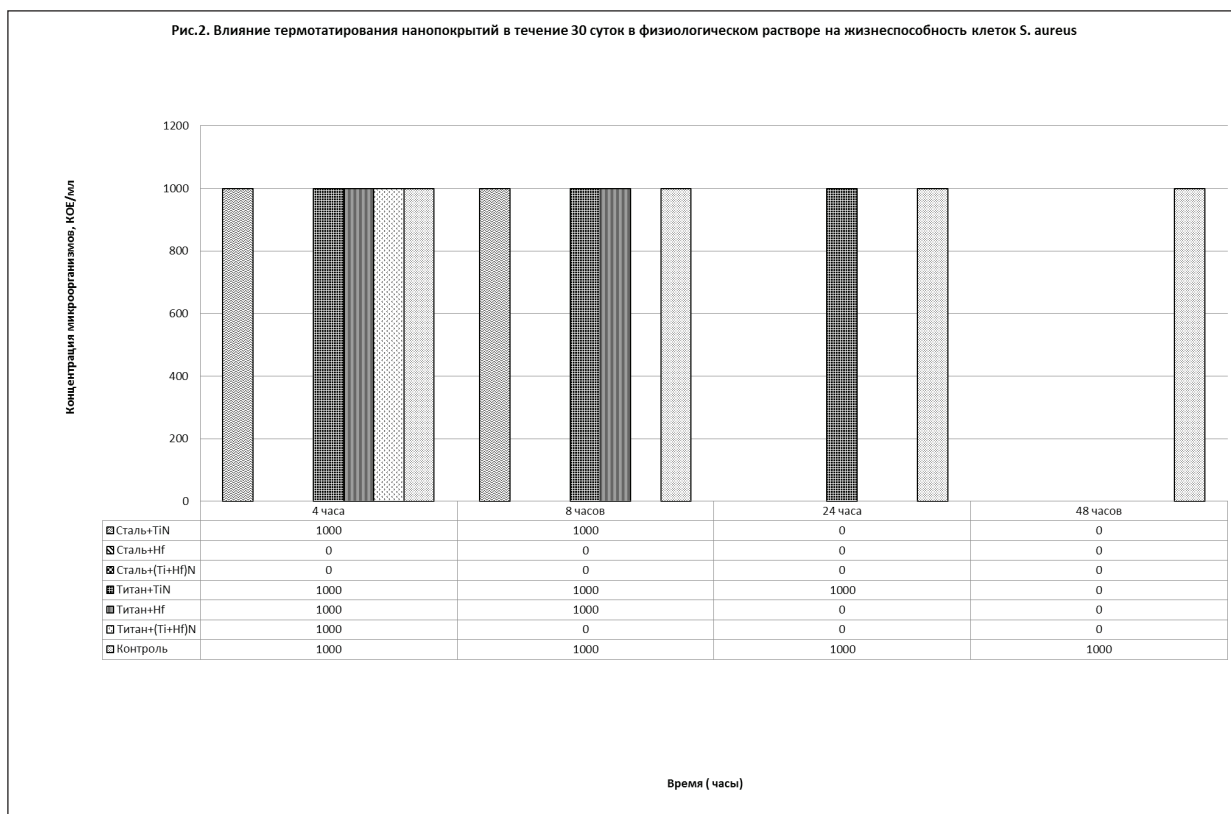


Рисунок 1 – Влияние термостатирования нанопокрýтий в течение 30 суток в физиологическом растворе на жизнеспособность клеток E.coli

Наиболее эффективно рост культур золотистого стафилококка подавляли образцы физиологического раствора, в которых термо-

статировали стальные и титановые пластины с нанопокрýтием комбинации нитридов титана и гафния (рисунок 2).



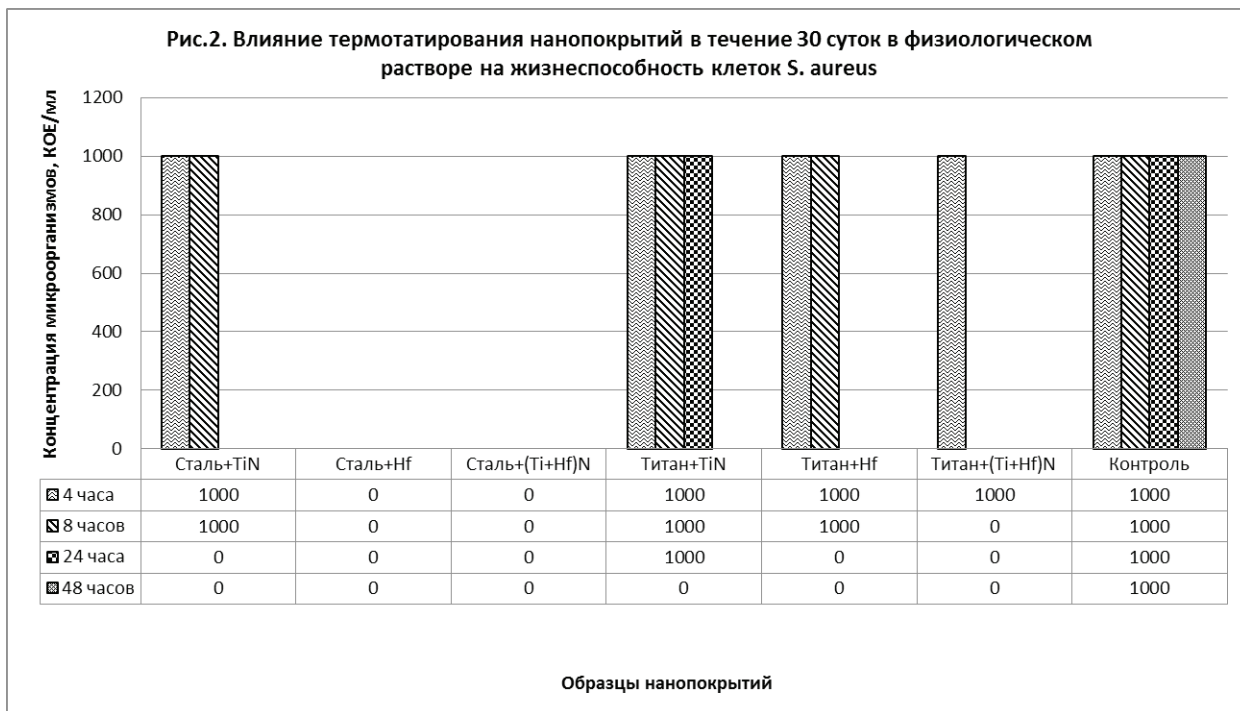
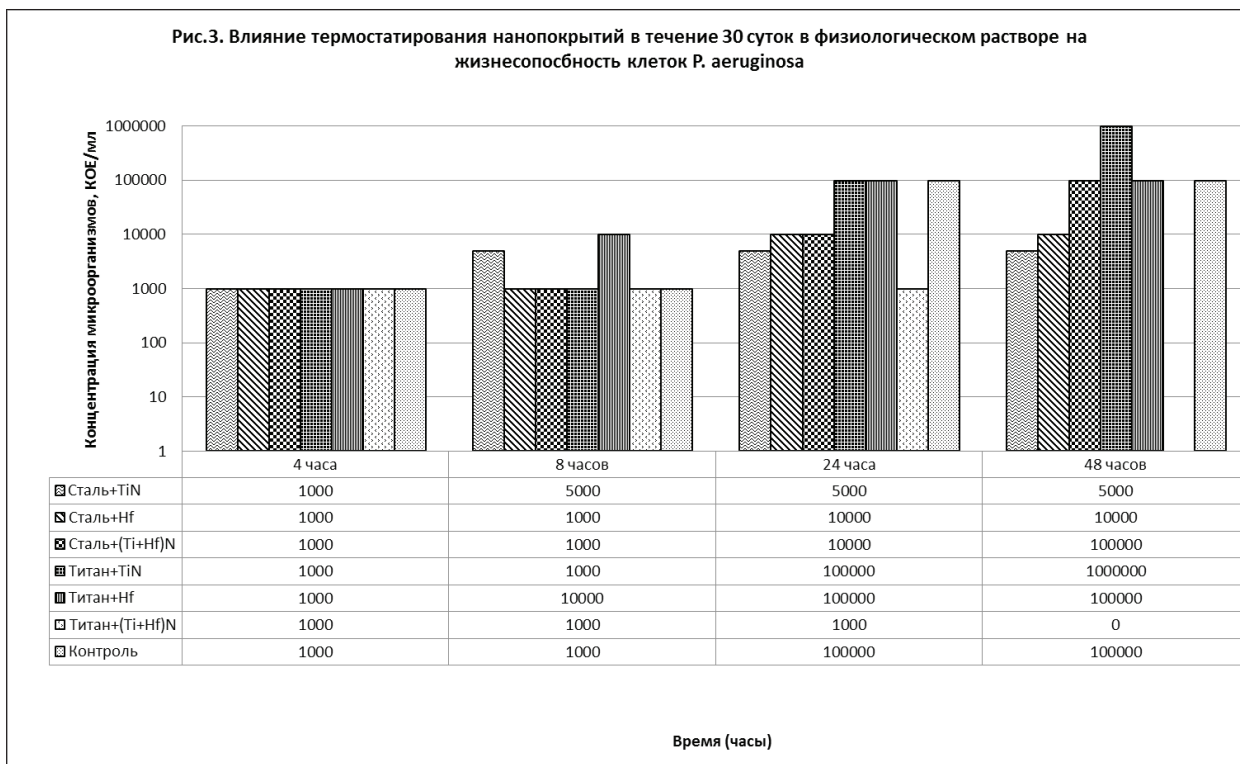


Рисунок 2 – Влияние термостатирования нанопокрyтий в течение 30 суток в физиологическом растворе на жизнеспособность клеток *S.aureus*

Подобно предыдущей серии опытов, менее выраженный эффект выявлен в отношении синегнойной палочки (*P. aeruginosa*), причем подавление роста бактерий отмечено только в образцах с нанопокрyтием из смеси

нитридов сверхтвердых металлов, нанесенной на титановые пластины и не ранее 48 часов после начала их термостатирования (рисунок 3).



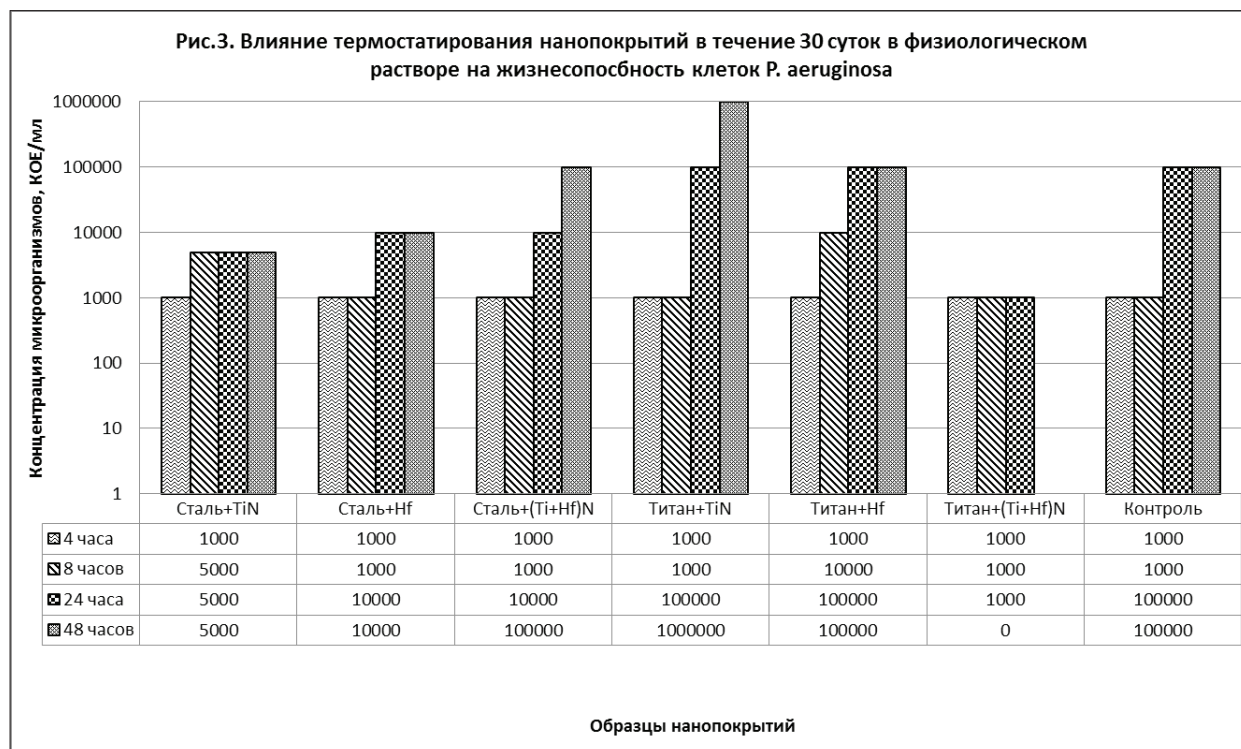


Рисунок 3 – Влияние термостатирования нанопокровтий в течение 30 суток в физиологическом растворе на жизнеспособность клеток *P. Aeruginosa*

ВЫВОДЫ

Нанотехнологическое покрытие в комбинации нитридов титана и гафния, нанесенное на медицинскую сталь или титан подавляет размножение штаммов бактерий *Staphylococcus aureus* 6538 – P и *Escherichia coli* O55.

Установленная способность комбинации нитридов сверхтвердых металлов задерживать рост микроорганизмов, представляет интерес для дальнейшего изучения в плане создании новых видов имплантатов.

ЛИТЕРАТУРА

1. Абдуллин И.Ш., Миронов М.М., Гарипова Г.И. Бактерицидные и биологически стойкие покрытия для медицинских имплантатов и инструментов // Мед. техника. - 2004. - №4. - С.20-22.

2. Ахтямов И.Ф., Шакирова Ф.В., Гатина Э.Б., Валеева А.Н. и др. Рентгенографическая характеристика репаративной регенерации в условиях применения имплантатов с покрытиями нитридов титана и гафния // Ученые записки Казанской государственной академии ветеринарной медицины им. Н.Э. Баумана. – 2012. – Т. 211. - С.218-221.

3. Ахтямов И.Ф., Гатина Э.Б., Кадыров Ф.Ф., Шаехов М.Ф., и др. Исследование взаимодействия биосовместимого покрытия из смеси нитридов металлов IV группы с тканями живого организма // Вестник Казанского технологического университета. - 2012. - Т.15, №20. – С. 176 -179.

4. Ахтямов И.Ф., Шакирова Ф.В., Мечов М.П., Гатина Э.Б. Клинические аспекты современной лучевой диагностики остеointеграции в условиях применения имплантатов с покрытием нитридов титана и гафния // Ветеринарный врач. – 2013. - №1. – С. 48-50.

5. Ахтямов И.Ф., Шакирова Ф.В., Гатина Э.Б., Зубаирова Л.Д. и др. Сравнительное изучение ряда сывороточных маркеров при экспериментальном остеосинтезе имплантатами с покрытием нитридами титана и гафния // Вестн. травматол. ортопед. им. Н.Н. Приорова. – 2013. - №2. – С. 60-64.

6. Ахтямов И.Ф., Шакирова Ф.В., Гатина Э.Б., Зубаирова Л.Д. и др. Алиев Э.И. Оценка острой фазы при экспериментальном остеосинтезе имплантатами с биоинертным покрытием нитридами сверхтвердых металлов // Гений ортопедии. - 2013. - №4. - С. 80-83.

7. Загородний Н.В., Бухтин К.М., Кудинов О.А., Чрагян Г.А. и др. Реакция на кобальт как причина ревизионного эндопротезирования коленного сустава // *Вестн. травматол. ортопед. им. Н.Н. Приорова.* – 2013. - №2. – С. 65-68.

8. Basketter D.A., Briatico-Vangosa G., Kaestner W., Lally C. et al. Nickel, cobalt and chromium in consumer products: a role in allergic contact dermatitis // *Contact Dermatitis.* – 1993. - №28. – P.15–25.

9. Haudrechy P., Fousereau J., Mantout B., Baroux B. Nickel release from nickelplated metals and stainless steels // *Contact Dermatitis.* – 1994. – Vol. 31, №4. - P.249–55.

10. Krenn V., Otto M., Morawietz L. et al. Histopathologische Diagnostik in der Endoprothetik: Periprothetische Neosynovialits, Hypersensitivitätsreaktion und Arthrofibrose // *Orthopaede.* – 2009. - Vol.38, №6. – P.520-30.

11. Reich J., Hovy L, Lindenmaier HL, Zeller R. et al. Preclinical evaluation of coated knee

implants for allergic patients // *Orthopaede.* – 2010. - Vol.39, №5. – P.495-502.

12. Summer B., Fink U., Zeller R., Rueff F. et al. Patch test reactivity to a cobalt-chromium-molybdenum alloy and stainless steel in metal-allergic patients in correlation to the metal ion release // *Contact Dermatitis.* – 2007. - Vol.57, №1. – P. 35-39.

13. Thomas P. Einfluss einer Oberflächenbeschichtung auf die Nickel-, Chrom- und Kobaltfreisetzung aus Legierungsmetallen: Evaluierung über Eluatanalyse sowie über Hauttestreaktion und Reaktivität peripherer humaner Blutzellen // *Internal test report.* - 2008.

14. Thomas P., Thomsen M. Allergiediagnostik bei Metallimplantatunverträglichkeit // *Orthopaede.* – 2008. - Vol. 37. – P.131–135.

15. Thomas P., Summer B., Krenn V., Thomsen M. Allergiediagnostik bei Metallverdacht auf Metallimplantatunverträglichkeit // *Orthopaede.* - 2013. - Vol. 42(8). – P. 602-606.

НАНОТЕХНОЛОГИЯЛЫҚ ЖАБЫННЫҢ ШАРТТЫ-ПАТОГЕНДІК МИКРООРГАНИЗМДЕРДІҢ ТІРШІЛІККЕ ҚАБЫЛЕТТІЛІГІНЕ ӘСЕРІ (АЛҒАШ ЖАРИЯЛЫМ)

О.К. ПОЗДЕЕВ, И.Ф. АХТЯМОВ, М.П. ШУЛАЕВА, Э.Б. ГАТИНА,
Е.С. ЩУРОВА, Э.И. АЛИЕВ

Түсініктеме. Зерттеудің мақсаты: ең қатты металдардың нитридтерінен алынған нанотехнологиялық жабынның шартты-патогендік микроорганизмдердің тіршілікке қабілеттілігіне әсер етуіне салыстырмалы сараптама жүргізу. Зерттеу алтын тектес стафилококк, іріңді көк таяқша және ішек таяқшасы екпелеріне жүргізілді.

Жүргізілген зерттеулердің нәтижелері: 24 сағат бойында 37°C температурада ұсталған, медициналық болат пен (Ti+Hf)N наножабындар нұсқалары алдын ала малынған физиологиялық ерітінділерде, микроорганизмдердің тіршілікке қабілеттілігі тиімді жойылған. 37°C температурада 30 тәулік бойы медициналық болаттың сол жабындылары бар пластиналар ұсталған физиологиялық ерітінді *Staphylococcus aureus* 6538 – P и *Escherichia coli* O55 тест-екпелердің өсуін төрт сағатта да 48 да тежеді.

Авторлар келесі қорытынды жасады: нитридтер мен ең қатты металдары бар медициналық болат пен титанды өнімнің нанотехнологиялық жабыны *Staphylococcus aureus* 6538 – P и *Escherichia coli* O55 өсуін тежейді, ол жаңа имплантаттарды әзірлеуде болашағы бар бағытты ашады.

Негізгі сөздер: наножабын, медициналық имплантат, микроорганизм

ASSESSMENT OF THE IMPACT OF NANOTECHNOLOGY-BASED COATINGS ON VIABILITY OF MODERATELY PATHOGENIC BACTERIA

O. POZDEEV, I. AKHTYAMOV, M. SHULAEVA, E. GATINA,
E. SHCHUROVA, E. ALIYEV

Abstract. The aim of this work to estimate influence on viability of microorganisms of nitrides of titanium and the hafnium brought in the form of nanotechnological coverings on plates of medical steel and titanium, and also their combinations.

It was established that after the placement of test cultures into saline in which beforehand within 24 hours in 37 ° C withstood the nanocoatings (Ti+Hf)N on samples of medical steel and titanium, activity of microorganisms by nanocoating (Ti+Hf)N most effectively was suppressed. After the placement of microorganisms into saline in which withstood the nanocoatings (Ti+Hf)N on medical steel and titanium within 30 days in 37 °C, delayed growth of *Staphylococcus aureus* 6538-P and *Escherichia coli* O55 both in 4 hours, and in 48 hours.

It was concluded that the nanotechnological coatings on medical steel and titanium containing a combination of nitrides of titanium and hafnium delays of *Staphylococcus aureus* 6538-P and *Escherichia coli* O55 growth that opens perspectives in the development of new types of implants.

Key words: nanocoatings, medical implants, microorganisms.

УДК 576.535+616-001.

ГЕННЫЕ И КЛЕТОЧНЫЕ ТЕХНОЛОГИИ В ТРАВМАТОЛОГИИ И ОРТОПЕДИИ

А.А. РИЗВАНОВ^{1,2}, Р.Ф. МАСГУТОВ^{1,2,3}, А.А. БОГОВ², А.П. КИЯСОВ^{1,2}

¹Казанский (Приволжский) федеральный университет,

²Республиканская клиническая больница,

³Казанский государственный медицинский университет, Казань

Современные хирургические и медикаментозные методы, применяемые в травматологии и ортопедии, не всегда приводят к полным восстановлениям структуры и функции поврежденных тканей. В связи с этим перед регенеративной медициной стоит задача поиска новых технологий, которые повысили бы эффективность лечения различных травм и дегенеративных заболеваний. Одними из наиболее перспективных считают генные и клеточные технологии, в том числе с применением стволовых клеток.

В основе генной терапии лежит принцип доставки в определенные клетки организма генетических конструкций – искусственных молекул ДНК – которые кодируют различные биологически активные белки, такие как биологически активные факторы, молекулы адгезии и факторы транскрипции. В результате генетической модификации клетки приобретают способность биосинтезировать определенные белки, которые оказывают паракринное воздействие на окружающие клетки: трофическое воздействие, повышение жизнеспособности, нейропротекция, остеогенная и хондрогенная стимуляция. Кроме того, генетическая модификация мо-

жет привести к изменению фенотипа клетки-мишени и привести к ее дифференцировке в искомый клеточный тип.

Стволовые клетки взрослого организма участвуют в процессах регенерации как в норме, так и при травматических или дегенеративных изменениях. Однако естественная способность организма человека к регенерации ограничена. Трансплантация стволовых клеток самого пациента (аутологичная трансплантация) или донора (аллогенная трансплантация) позволяет повысить регенеративный потенциал поврежденных органов и тканей. Наиболее перспективным клеточными типами для терапии считают стволовые клетки взрослого организма. Эти клетки, в отличие от эмбриональных стволовых клеток, не требуют уничтожения эмбриона. Они не попадают под этические, религиозные и правовые ограничения, являются биологически (онкологически) безопасными, а в случае аутологичной трансплантации не приводят к иммунологическим осложнениям. В клинической практике наиболее активно используют гемопоэтические и мезенхимные стволовые клетки.

ДЕРМАТОМНАЯ АУТОДЕРМОПЛАСТИКА ПРИ ОБШИРНЫХ ТРАВМАТИЧЕСКИХ ДЕФЕКТАХ КАК АЛЬТЕРНАТИВНЫЙ МЕТОД ХИРУРГИЧЕСКОГО ЛЕЧЕНИЯ

Н.К. ТАЖИМУРАТОВ, В.Г. СЕМЕНОВ, А.К. АЛИМЖАНОВ,
М.А. ГОЛОВНЯ, Д.К. ЖАМАШЕВ, Э.Б. КОЯНБАЕВ, Ж.Г. СУЛЕЙМЕНОВ,
Р.Г. ЧАЧИДЗЕ, З.Д. АХМЕТОВ, Р.И. НАЗИМОВ
Алматинский государственный институт усовершенствования врачей,
Больница скорой неотложной помощи, Алматы

Дерматомная кожная пластика является основным оперативным пособием при травматических дефектах кожи и мягких тканей. Свободная пересадка кожи при сложных травматических дефектах кожи и мягких тканей выполнена 50 больным, получены хорошие функциональные и косметические Результаты

Ключевые слова: травматические дефекты кожи, кожная пластика.

ВВЕДЕНИЕ

Оценка эффективности аутодермопластики, регрессивные метаморфозы кожных трансплантатов. Свободная аутодермопластика расщеплёнными кожными лоскутами занимает центральное место в комплексе мероприятий, направленных на стабилизацию состояния больного с обширными глубокими ожогами, и на сокращение сроков госпитализации у пациентов с ограниченными глубокими поражениями. Многочисленность операций при закрытии обширных кожных дефектов считается неотъемлемой принадлежностью хирургии ожогов (хирургической комбустиологии). Косметические дефекты и деформации в местах самостоятельной эпителизации и рубцевания ожогов III Б-IV степени - абсолютный факт. Существенно уменьшить эти отрицательные моменты и увеличить вероятность выздоровления больного с критическим поражением можно, если хирургическое лечение своевременно, адекватно и эффективно, что всё ещё остаётся основной проблемой современной отечественной комбустиологии. Вопросы своевременности (когда оперировать?) и адекватности (сколько ран иссекать или закрывать трансплантатами?) решаются совместно с реанимационной и анестезиологической службами, эффективность операции - прерогатива службы хирургической.

МАТЕРИАЛ И МЕТОДЫ

Дерматомная кожная пластика является основным оперативным пособием при трав-

матических дефектах кожи и мягких тканей (Б.А. Петров 1950, 1970; В.А. Емельянов с соавт., 1976; Л.П. Логинов, 1989, 1994).

К настоящему времени техника дерматомной пересадки кожи, в основном усилиями специалистов-комбустиологов, доведена до совершенства. Возможно, поэтому пострадавшие с травматическими дефектами кожи и мягких тканей довольно часто лечатся в ожоговых стационарах. Имея 5 летний опыт оперативного лечения подобных больных в условиях отделения острых травм и термических поражений БСНП г.Алматы, мы смогли выявить ряд особенностей дерматомной пересадки кожи. Свободная пересадка кожи на травматические дефекты была выполнена 50 больным (мужчин 28, женщин 22) в возрасте от 15 до 84 лет. Наиболее часто были поражены нижние (35 больных) и верхние (15 больных) конечности. Бытовая травма имела место у 49 пациентов, производственная - у 1.

Площадь травматических дефектов составляла от 10 до 1200 см². Свободные пересадки кожи у всех 50 больных выполнялись на гранулирующие раны в сроки от 16 до 50 суток с момента травмы. Подготовка ран к пластическому закрытию осуществлялась частой сменой повязок с различными лекарственными препаратами в зависимости от состояния раневого ложа. Остатки нежизнеспособных тканей удалялись механически после проведенного химического некролиза пастой Шнырева, ежедневной сменой повязок с различными ферментами (трипсинза, ируксол и др.). Паста Шнырева

хорошо зарекомендовала себя которые активно адсорбировали гнойное отделяемое, способствовали уменьшению интоксикации и тем самым улучшению общего состояния пациентов при обширных дефектах. Для подавления патогенной микрофлоры выполнялась ежедневная смена повязок с антисептическими растворами (фурацилин, хлоргексидин, йодовидон, повидон-йод, мирамистин и др.). Наряду с удобством применения, малой травматичностью при смене повязок у всех больных отмечалось уменьшение гнойного отделяемого с раневой поверхности уже после 23 перевязок, снижение уровня бактериальной обсемененности раны, улучшение характера грануляционной ткани. При малой эффективности указанных препаратов и сохраняющейся большой обсемененности гранулирующих ран использовались повязки с антибиотиками. Положительный эффект был получен при перевязках с кремом КОННЕТВИНА ПЛЮС. Также широко применялись и другие мази, содержащие антибиотики. При избыточных грануляциях, появляющихся в поздние сроки после травмы, для их оздоровления успешно применяли мазь ГИОКСИЗОН или другие препараты, содержащие гидрокортизон. Подобные препараты способствовали уплотнению и оседанию грануляций, сглаживанию грубой зернистости, исчезновению отека. К удалению грануляций прибегаем крайне редко, так как почти всегда удается добиться их хорошего состояния консервативными методами.

Степень готовности раневого ложа к восприятию кожного лоскута оценивалась визуально, противопоказанием для аутодермопластики считали наличие в ране β -гемолитического стрептококка и большую обсемененность ран микрофлорой. У подавляющего числа больных (98%) применяли сплошные кожные ауто трансплантаты; при тяжелом состоянии пациента, вызванном обширным дефектом кожи и сопутствующей патологией сердечнососудистой и дыхательной систем, использовали сетчатые трансплантаты. Большое значение для получения хороших функциональных и косметических результатов лечения имеет правильный выбор толщины срезаемого кожного лоскута. Если для закрытия ран функционально пассивных областей вполне достаточен лоскут толщиной 0,3 и 0,4 мм, то для закрытия области

суставов используем лоскуты толщиной 0,5 и 0,6 мм, а на опорных и постоянно подвергающихся механическому воздействию поверхностях (стопы, ладонная поверхность кистей, культы бедер и голеней) используем ауто трансплантаты толщиной 0,7 и 0,8 мм. Сроки заживления донорских ран после срезания лоскутов такой толщины увеличиваются до 33,5 недель вместо 1,52 недель при срезании более тонких трансплантатов. В связи с большей подверженностью толстого трансплантата инфекции для профилактики нагноения в послеоперационном периоде трансплантаты защищаем наложением повязок с антисептическими растворами или антибиотиками.

В этом плане очень эффективна повязка с РАСТВОРОМ ДИМЕКСИДА С ГИОКСИНОВОЙ мазью которая легко снимается на перевязке, не травмируя пересаженный трансплантат. Косметический и функциональный результат зависит также от сроков проведения аутодермопластики: чем раньше выполнено пластическое закрытие раневого дефекта, тем лучше результат лечения. Проиллюстрировать вышесказанное можно следующими клиническими примерами.

РЕЗУЛЬТАТЫ И ИХ ОБСУЖДЕНИЕ

Клинический пример 1. Больной Т., 15 лет, доставлен БСНП бригадой скорой медицинской помощи. Известно, что больной попал в ДТП, был сбит автомашиной под электропоезд. Диагноз: Обширная скальпированная рана левого бедра и ягодицы (5% поверхности тела). Травматический шок. При осмотре выявлено отсутствие кожи по наружно-задней поверхности левого бедра. Дном раны являлись подкожножировая клетчатка, мышцы, фасция, бедра. Произведена хирургическая обработка раны и наложена повязка с раствором иод повидона. Проведены противошоковые мероприятия. На 40 сутки произведена дерматомная пересадка кожи. Раны полностью закрыты сплошными трансплантатами. Достигнуто полное приживление кожных лоскутов. Больной провел в отделении травматологии 70 койко-дней, вернулся к своей прежней жизни. Наблюдался в течение 2 лет. Движения в тазобедренном суставе практически в полном объеме. Кожные покровы в хорошем состоянии. Особых жалоб нет.

Клинический пример 2. Больная К., 54 лет. Доставлена в ППЭТ БСНП бригадой

скорой медицинской помощи с производства, где КАРОМ грузовым была прижата к стенке. Диагноз: Множественные рваные раны и отслойка кожи левой нижней конечности. При поступлении выполнена хирургическая обработка ран. Лечилась в отделении хирургических инфекции. На 28 -е сутки после проведения ХИМИЧЕСКОГО некролизиса с гранулирующими ранами переведена в отделение острой травмы. На 35-е сутки с момента травмы выполнена дерматомная пересадка 700 см² кожи, приживление трансплантатов 60%. Повторная пересадка кожи произведена на 54-е сутки с момента травмы с полным приживлением ауто трансплантатов. Больная была выписана домой на 70-е сутки с момента травмы. В дальнейшем в течение 3 месяцев прошла курс реабилитации в отделении восстановительного лечения института, в результате чего объем движений в конечности несколько увеличился. Тем не менее, больная не смогла приступить к своей работе, и была переведена на инвалидность.

Анализируя оба клинических примера, мы склоняемся к выводу, что поздние сроки оперативного восстановления утраченного кожного покрова у второй больной явились причиной плохого приживления кожных ауто трансплантатов и резкого нарушения функции нижней конечности. Поэтому считаем, что хирург должен приложить максимум усилий, чтобы подготовить рану к пересадке кожи в максимально короткие сроки. Среди 146 пересадок кожи полное приживление ауто трансплантатов отмечено после 124 (84,9%) операций, хорошее и удовлетворительное после 14 (9,6%) и

полный лизис трансплантатов наблюдался после 8 (5,5%) операций. Наиболее частой причиной расплавления трансплантатов являлось наличие в ране b-гемолитического стрептококка. В отличие от этого полный лизис трансплантатов у обожженных иногда доходил до 10%, то есть почти в два раза превышал подобный показатель при лечении травматических дефектов. Это, на наш взгляд, обусловлено значительно меньшей площадью травматических дефектов в сравнении с ожоговыми ранами, а следовательно, менее выраженной интоксикацией, более сохранными показателями гомеостаза и, как следствие, лучшим состоянием воспринимающего ложа. По этой же причине при лечении травматических дефектов мы отказались от применения гомо и ксено трансплантатов, каких либо искусственных раневых покрытий; в связи с отсутствием у больных с раневыми дефектами дефицита донорских ресурсов сетчатые трансплантаты применяем крайне редко. Кроме того, хорошее состояние грануляций у подавляющего числа больных позволяет получать 100%-ное приживление толстых кожных лоскутов (в 1/23/4 толщины кожи).

ЗАКЛЮЧЕНИЕ

Таким образом, при травматических дефектах кожи и мягких тканей свободную пересадку кожи следует считать методом выбора, а строгое и последовательное соблюдение принципов оперативного лечения позволяет добиваться хороших функциональных и косметических результатов лечения у большинства пострадавших.

КҮРДЕЛІ ЖАРАҚАТТЫҚ КЕМІСТІКТЕ ДЕРМАТОМДЫҚ ӨЗ ТЕРІСІМЕН ПЛАСТИКА ЖАСАУ ХИРУРГИЯЛЫҚ ЕМНІҢ АЛЬТЕРНАТИВТІК ӘДІСІ

Н.К. ТАЖИМУРАТОВ, В.Г. СЕМЕНОВ, А.К. АЛИМЖАНОВ, М.А. ГОЛОВНЯ,
Д.К. ЖАМАШЕВ, Э.Б. ҚОЯНБАЕВ, Ж.Г. СҮЛЕЙМЕНОВ, Р.Г. ЧАЧИДЗЕ,
З.Д. АХМЕТОВ, Р.И. НАЗИМОВ

Түсініктеме. Тері және жұмсақ тіндердің күрделі жарақаттық кемістіктерінде дерматомдық тері пластикасы негізгі оперативтік әдістердің бірі. Күрделі тері және жұмсақ тіндер жарақаттанған 50 науқасқа еркін тері пластикасы отасы жасалып, функциональды және косметикалық жақсы нәтижелер алынды.

Негізгі сөздер: тері жарақаттық кемістіктері, тері пластикасы.

DERMATOMAL AUTODERMOPLASTY WITH EXTENSIVE TRAUMATIC DEFECTS AS AN ALTERNATIVE METHOD OF SURGICAL TREATMENT

N. TAZHIMURATOV, V. SEMENOV, A. ALIMJANOV, M. GOLOVNYA, D. ZHAMASHEV, E. KOYANBAEV, J. SULEIMENOV, R. CHACHIDZE, W. AKHMETOV, R. NAZIMOV

Abstract. Dermatomal dermepentesis is the main operational tool in traumatic defects of the skin and soft tissues. In traumatic defects of the skin and soft tissue free skin grafts performed in 50 patients and obtained good functional and cosmetic results.

Key word: travmatichekie skin blemishes, skin plastic.

УДК 616.728.48-001.5-089.227.84

МЕТОДЫ ЛЕЧЕНИЯ ПРИ ПЕРЕЛОМО-ВЫВИХАХ КОСТЕЙ ГОЛЕНОСТОПНОГО СУСТАВА В ТРАВМАТОЛОГИЧЕСКОМ ОТДЕЛЕНИИ ШГБСМП

М.А. УСМАНОВ, У.Е. АЛИМХУЖАЕВ, Н.Е. ПАМЕТОВ,
Б.Ж. БИСЕЙТОВ, М.Б. УСЕНОВ

Южно-Казахстанская государственная фармацевтическая академия,
Больница скорой и неотложной медицинской помощи, Шымкент

ВВЕДЕНИЕ

Переломо-вывихи голеностопного сустава являются наиболее частыми повреждениями нижней конечности и составляют около 80% переломов голени.

В среднем, по данным международной статистики, число переломо-вывихов в голеностопном суставе составляет 100-120 на 100 000 населения. Нарушение целостности межберцового сочленения при свежих травмах голеностопного сустава отмечается у 40% больных и более. Несмотря на значительные успехи в лечении рассматриваемых травм, частота неудовлетворительных исходов, в зависимости от вида повреждения голеностопного сустава, колеблется от 3% до 22%, а при тяжелых пронационных переломах возрастает до 20%-40%. Выход на инвалидность составляет 3,1-30%, а при травмах с разрывом дистального межберцового синдесмоза достигает 61%. Посттравматический деформирующий артроз возникает в 15-30% наблюдений, а после попыток неоперативного лечения застарелых повреждений дистального межберцового синдесмоза тяжелые дегенеративно-дистрофические изменения развиваются в 41% случаев. Различают два механизма нарушения голеностопного сустава. При первом механизме стопа подворачивается кнутри и приводится (супинация и аддукция).

рачивается, ротируется кнаружи и отводится (пронация, эверсия и абдукция).

МАТЕРИАЛ И МЕТОДЫ

В отделении травматологии в ШГБСМП с 2011 года внедрено новое направление в оперативном лечении осложненных переломов костей голеностопного сустава. Применявшиеся ранее методы лечения заключались в закрытой репозиции, трансартикулярной фиксации стопы спицами, наложении гипсовых лонгет. В дальнейшем по показаниям применялась техника операции на голеностопном суставе - остеосинтез начинали с медиальной лодыжки, далее после остеосинтеза наружной лодыжки пластиной, шурупами применялась болт-стяжка для сжатия межберцового синдесмоза в случае повреждения последней, и трансартикулярная фиксация стопы спицами Илизарова, для устранения подвывиха стопы. Эти методы остеосинтеза являются не биологичными, так как происходит проникновение в сустав. Ранняя разработка сустава невозможна, длительный срок иммобилизации. Возможны инфицирование и нагноение, миграция трансартикулярно проведенных спиц. Длительная иммобилизация приводила к контрактуре в суставе.

С внедрением нового метода при поступлении производится наложение скелетного вытяжения, или нижняя конечность подвывается на эластичный чулок, после уstra-

нения подвывиха стопы. По новой технике репозиция и синтез начинается с наружной лодыжки, при идеальной репозиции подвывих стопы самоустраняется. Болт-стяжка при новой методике не применяется, т.к. при использовании болт-стяжки дозированное сжатие межберцового синдесмоза невозможно. После репозиции и остеосинтеза латеральной лодыжки применяется стягивающий шуруп. Дельтовидная связка сшивается сухожильным швом, или производится ее пластика местными тканями с фиксацией шва на винте по В. Мюллеру. Остеосинтез медиальной лодыжки производится спицами и стягивающей провололочной петлей по Веберу. В послеоперационный период гипсовая иммобилизация не накладывает. С целью предупреждения эквинусного положения стопы накладывает задняя гипсовая лонгета до заживления раны. После заживления ран начинают разработку сустава. Нагрузку на стопу начинают с 4-6 недель. Полностью трудоспособность восстанавливается после 8-10 недели.

С 2011 г. до настоящего времени в отделении прооперировано 340 больных, консервативно пролечено 48 больных (12,4%). Из них мужчин 198 (58,3%), женщин 142 (41,7%). Возраст больных от 19 до 68 лет.

УДК 616.728.48-001.5-089.227.84

ПРИМЕНЕНИЕ НОВОГО МЕТОДА ОСТЕОСИНТЕЗА (БЛОКИРУЕМОГО СТЕРЖНЯ) ПРИ ПЕРЕЛОМАХ КОСТЕЙ ГОЛЕНИ В ТРАВМАТОЛОГИЧЕСКОМ ОТДЕЛЕНИИ ШЫМКЕНТСКОЙ ГОРОДСКОЙ БОЛЬНИЦЫ СКОРОЙ МЕДИЦИНСКОЙ ПОМОЩИ

М.А. УСМАНОВ, А.А. ШОМАНБАЕВ, Н.М. КОЖАМБЕКОВ,
М.С. ДУТБАЕВ, А.А. КЕРИМБАЕВ

Южно-Казахстанская государственная фармацевтическая академия,
Шымкентская городская больница скорой медицинской помощи, Шымкент

ВВЕДЕНИЕ

Переломы костей голени чаще встречаются у людей молодого возраста. Эти больные всегда нуждаются в длительных сроках лечения и могут быть инвалидами в случае несращения перелома или остеомиелита после открытого перелома или неудачного оперативного лечения. Процент неудовлетворительных результатов и инвалидизации остаются недопустимо высоким.

Одним из современных методов остеосинтеза костей голени является интрамедул-

В эту категорию не входят открытые переломы лодыжек, изолированные переломы медиальной лодыжки.

РЕЗУЛЬТАТЫ

После проведенного лечения состояние больных с улучшением, заживление ран первично. Послеоперационные осложнения отмечены у 10 больных. Краевой некроз развился у 6 больных (купирован применением «Биоптрона»+перевязки с «Тренталом» и «Димексидом»). Вторичное смещение произошло у 2 больных (потребовало повторной операции). Перелом металлоконструкции (стягивающего шурупа) было у 2 больных (удален после разработки сустава). Через 2 недели больные были выписаны на амбулаторное лечение. Они находятся под нашим наблюдением, функция конечности не нарушена.

ЗАКЛЮЧЕНИЕ

После проведенного оперативного лечения (вследствие точной репозиции) снижается количество артрозов, менее длительный болевой период, лимфостаз, меньше риск возможного вторичного смещения костных отломков.

лярный блокируемый остеосинтез. Переломы метафиза, сегментарные или многооскольчатые переломы требуют блокирования гвоздя или других методов фиксации. Динамическое блокирование лишь с одной стороны гвоздя улучшает ротационную стабильность и позволяет осевую компрессию при нагрузке весом тела. Статическое блокирование с обоих концов гвоздя обеспечивает оптимальное восстановление ротационного положения и длины, однако нагрузка весом может быть рискованна до возникновения костной мозо-

ли, «динамизации» гвоздя посредством удаления одного из подходящих блокирующих болтов. Послеоперационное лечение зависит от осевой и ротационной стабильности, достигнутых средствами внутренней фиксации.

Открытая методика использования интрамедуллярного гвоздя заключается в обнажении перелома и его репозиции под прямым визуальным контролем. При использовании закрытой методики для репозиции перелома используют травматический операционный стол или дистрактор. Для интраоперационного контроля и блокирования гвоздя используют ЭОП. Закрытая методика блокирования интрамедуллярного гвоздя сводит до минимума повреждение мягких тканей и кровоснабжения надкостницы и мышц, а также делает минимальной кровопотерю. По этим причинам данный метод является предпочтительным; он, тем не менее, технически более сложен, степень необходимого рассверливания зависит от типа перелома и его локализации.

МАТЕРИАЛ И МЕТОДЫ

В отделении травматологии в ШГБСМП с 2011 г. внедрено новое направление в оперативном лечении осложненных переломов костей голени (закрытая методика). Ранее применение метода лечения заключалось в открытой репозиции, наложения аппарата Илизарова, наложении гипсовых лонгет. В данное время в послеоперационном периоде гипсовая иммобилизация не накладывается. После заживления ран начинают дозированную нагрузку на конечность. Полностью трудоспособность восстанавливается после 8-10 недели.

В отделении методом блокируемого остеосинтеза прооперировано на сегодняшний

день 240 больных. В эту категорию не входят открытые переломы голени. Из них мужчин 148 (61,7%), женщин 92 (38,3%). Возраст больных от 15 до 78 лет.

РЕЗУЛЬТАТЫ

После проведенного лечения состояние больных с улучшением. Заживление ран первично. Через 10 дней после операции больные были выписаны на амбулаторное лечение. Они находятся под нашим наблюдением, функция в коленном суставе не нарушена.

Послеоперационные осложнения отмечены у 8 больных. Нагноение в позднем периоде развилось у 2 больных (купировано вскрытием очага, применением «Биоптрона»+перевязки с «Борной кислотой» и «Диоксидином»).

Вторичное смещение произошло у 3 больных (потребовалась повторная операция). Перелом металлоконструкции - шурупа у 2 больных и стержня у 1 больного. Произведен повторный остеосинтез.

ЗАКЛЮЧЕНИЕ

Проведение оперативного лечения переломов костей голени методом блокируемого интрамедуллярного остеосинтеза позволяет снизить риск возможных контрактур в суставах и соответственно выход на инвалидность больных, повышает качество жизни пациентов. При методе внеочагового остеосинтеза выше риск возможного вторичного смещения костных отломков, инфицирования места перелома, длительный болевой период, лимфостаз конечности. Кроме этого необходим более тщательный контроль со стороны врача поликлиники (частый рентген-контроль и т.д.).

УДК 616.15

АНАЛИЗ КЛИНИЧЕСКОГО ПРИМЕНЕНИЯ ЭРИТРОЦИТСОДЕРЖАЩИХ КОМПОНЕНТОВ КРОВИ В ОБЛАСТНОМ ЦЕНТРЕ ТРАВМАТОЛОГИИ И ОРТОПЕДИИ ИМЕНИ ПРОФЕССОРА Х.Ж. МАКАЖАНОВА

М.Н. ЧЕРНЫХ, Б.Е. ТУЛЕУБАЕВ, А.А. КОШАНОВА,
Б.Ш. ЖОНКИН, Е.С. ИБАДИЛЬДИНОВ

Областной центр травматологии и ортопедии им. проф. Х.Ж. Макажанова,
Карагандинский государственный медицинский университет, Караганда

Определены объемы и причины списания эритроцитсодержащих компонентов в Областном центре травматологии и ортопедии имени профессора Х.Ж. Макажанова. Установлено расширение номенклатуры применяемой эритроцитсодержащей продукции, за 2010-

2013 годы увеличился процент (с 0 до 57%) переливаемой эритроцитной взвеси. Создание кабинета переливания крови в клинике позволило иметь неснижаемый запас компонентов и препаратов крови для оказания экстренной помощи больным.

Ключевые слова: компоненты крови, эритроцитсодержащие компоненты крови, переливание крови.

ВВЕДЕНИЕ

Своевременное и адекватное оказание медицинской помощи в Областном центре травматологии и ортопедии им. профессора Х.Ж. Макажанова (ОЦТиО) в современных условиях невозможно без переливания компонентов донорской крови. После реорганизации службы крови в Карагандинской области в 1997 году в Областном центре травматологии и ортопедии перестало функционировать отделение переливания крови (ОПК), гемотрансфузионные среды стали поступать из Областного центра крови.

В настоящее время функционирует кабинет переливания крови (КПК), организация данного кабинета регламентирована приказом МЗ РК № 55 от 27.01.2012 года О внесении изменений и дополнений в приказ МЗ РК №238 от 07.04.2010 года «об утверждении типовых штатов и штатных нормативов организаций здравоохранения». Структура, задачи и функциональные обязанности персонала кабинета переливания крови четко определены, так же и как штатное расписание. Введение в штат должности врача-трансфузиолога и организация кабинета переливания крови, а также утверждение Положения о кабинете переливания крови, способствовало улучшению организации трансфузиологической помощи в ОЦТиО.

В отличие от ОПК, КПК не занят заготовкой крови и ее компонентами, центр тяжести его работы целиком сосредоточен на обеспечении организации трансфузионной терапии в ОЦТиО, внедрении современных принципов и достижений клинической трансфузиологии в практику.

МАТЕРИАЛ И МЕТОДЫ

После оснащения кабинета переливания холодильным и морозильным оборудованием позволило иметь неснижаемый запас плазмы и эритроцитов всех групп. Хранение свежемороженой плазмы предусмотрено при отрицательных температурах до трех лет. На-

тивные эритроцитсодержащие компоненты имеют сроки хранения в зависимости от консервирующего раствора от 21 до 42 суток.

Таблица 1- Динамика переливаний компонентов крови в ОЦТиО за 2010-2013 годы

| Наименование показателя | Годы | | | |
|---|-------|--------------|-------------|---------------|
| | 2010 | 2011 | 2012 | 2013 |
| Перелито эритроцитсодержащих компонентов, (л) | 29,95 | 44,185 | 152,806 | 199,159 |
| Реципиентов эритроцитов всего, (чел) | 82 | 93 | 280 | 405 |
| Перелито в среднем одному реципиенту, (л) | 0,365 | 0,475 | 0,546 | 0,492 |
| Списано эритроцитов всего, (л), (%) | - | 0,765 1,7 | 1,55 1,0 | 10,198 4,9 |

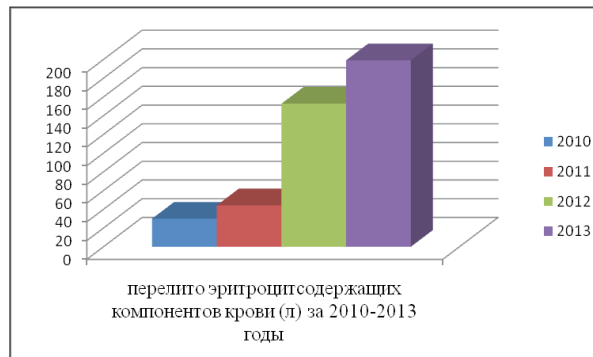


Рисунок 1- Переливание эритроцитсодержащих компонентов крови

Сведения о переливаниях компонентов донорской крови в ОЦТиО по материалам ежемесячных, квартальных, годовых отчетов за период 2010-2013 годы представлены в таблице 1. Из таблицы видно, что увеличилось количество переливаний эритроцитсодержащих компонентов крови (рисунок 1), что связано с внедрением современных методов лечения, таких как БИОС, блокирующий интрамедуллярный остеосинтез, остеосинтез пластинами с угловой

стабильностью, внедрение первичного протезирования тазобедренного сустава лицам пожилого и преклонного возраста при переломах шейки бедра.

При создании неснижаемого запаса эритроцитов возросла вероятность невосребования данных компонентов и, как следствие, их списание и утилизация по истечению срока годности. Это проблема многих лечебных учреждений в Казахстане и в России. Причинами списания также могут быть: нарушения герметичности емкости с трансфузионной средой, неправильная маркировка, индивидуальная несовместимость при проведении проб, смерть пациента до начала трансфузии, отложенная гемотрансфузия. В различных клиниках США объем списания в связи с указанными обстоятельствами составляет от 5 до 10 %. В лучших американских клиниках – 2 % (Жибурт Е.Б., 2009).

Списание по различным причинам – контролируемая позиция, предусмотренная в ежемесячном и годовом отчете. В ОЦТиО этот показатель в 2013 году составил 4,9%. Основной причиной списания эритроцитсодержащих компонентов в ОЦТиО является истечение срока хранения.

Таблица 2-Номенклатура переливаний эритроцитсодержащих компонентов крови в ОЦТиО за 2010 – 2013 годы

| Наименование трансфузионной среды | Годы | | | |
|--|-------|--------|--------|--------|
| | 2010 | 2011 | 2012 | 2013 |
| Перелито эритроцитной массы, (л) | 27,29 | 27,965 | 67,981 | 43,583 |
| Перелито отмытых эритроцитов, (л) | 2,66 | 2,17 | 0,99 | 5,97 |
| Перелито эритроцитной массы лейкофильтрованной, (л) | - | 2,67 | 8,07 | 41,37 |
| Перелито эритроцитной взвеси, (л) | - | - | 23,605 | 23,732 |
| Перелито эритроцитной взвеси лейкофильтрованной, (л) | - | 11,38 | 52,16 | 84,504 |

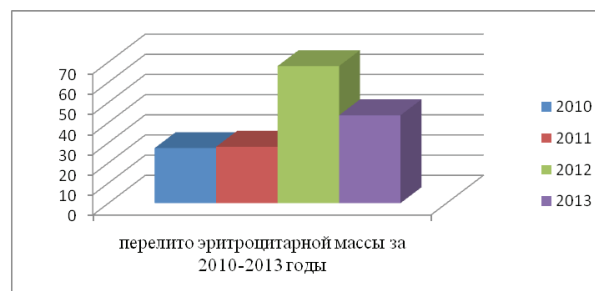


Рисунок 2 – Переливание эритроцитарной массы

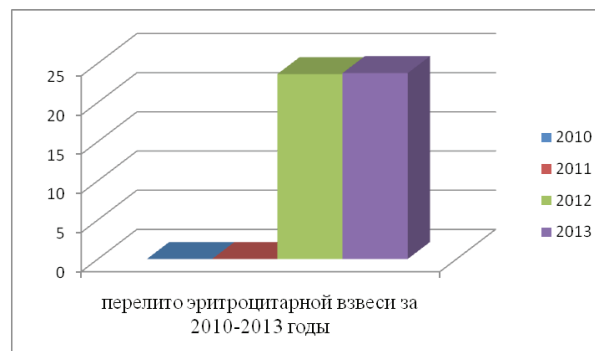


Рисунок 3 - Переливание эритроцитарной взвеси

Номенклатура эритроцитсодержащих компонентов крови за 2010-2013 годы представлена эритроцитной массой и эритроцитной взвесью. Причем имеет место увеличение применения эритроцитной взвеси (рисунок 3), срок хранения которой составляет до 42 суток. В 2010 году она не применялась совсем, а в 2013 году учреждением получено 57 % эритроцитной взвеси и 43 % эритроцитной массы, что косвенно влияет на уменьшение процента списания. Эритроцитная взвесь имеет ряд преимуществ по отношению к эритроцитной массе. Кроме пролонгированного хранения во взвеси отсутствует плазма, способствующая развитию таких осложнений, как связанное с трансфузией острое поражение легких, аллергические реакции различной степени тяжести; а также уровень гематокрита (65-75%) и гемоглобина (более 40 г/доза) в дозе компонента соответствует требованиям современной клинической трансфузиологии (Жибурт Е.Б. и соавт., 2010).

ВЫВОДЫ

Номенклатура применяемой эритроцитсодержащей продукции расширена. За 2010-2013 годы увеличился процент (с 0 до 57 %) эритроцитной взвеси – компонента, отвечающего международным требованиям к качеству.

Увеличился процент списания эритроцитов в учреждении с 1,7 % в 2011 году до 4,9 %

в 2013 году. Необходимо работать в направлении его снижения.

ПРОФЕССОР Х.Ж. МАҚАЖАНОВ АТЫНДАҒЫ ОБЛЫСТЫҚ ТРАВМАТОЛОГИЯ ЖӘНЕ ОРТОПЕДИЯ ОРТАЛЫҒЫНДА ҚАННЫҢ ЭРИТРОЦИТ ҚҰРАМДЫ КОМПОНЕНТТЕРІН КЛИНИКАЛЫҚ ҚОЛДАНУЫНЫҢ САРАПТАМАСЫ

М.Н. ЧЕРНЫХ, Б.Е. ТӨЛЕУБАЕВ, А.А. ҚОШАНОВА,
Б.Ш.ЖОНКИН, Е.С. ИБАДИЛЬДИНОВ

Түсініктеме: профессор Х.Ж. Мақажанов атындағы облыстық травматология және ортопедия орталығында эритроцит құрамды компоненттердің есептен шығарылуының себептері мен көлемі анықталды. Қолданылып жүрген эритроцит құрамды өнім тізбектемесінің кеңейтілуі анықталды, 2010-2013 жылдары құйылатын эритроцит өнімінің пайызы артты (0-ден 57 %-ға дейін). Клиникада қан құю кабинетінің құрылуы науқастарға шұғыл көмек көрсетуге қажетті қан компоненттері мен препараттарының сарқылмас қорының болуына ықпал етті.

Негізгі сөздер: қан компоненттері, эритроцит құрамды қан компоненттері, қан құю.

ANALYSIS OF THE CLINICAL USE OF BLOOD COMPONENTS CONTAINING RED BLOOD CELL IN THE REGIONAL CENTER OF TRAUMATOLOGY AND ORTHOPEDICS NAMED AFTER PROFESSOR H.ZH. MAKAZHANOV

M.N. CHERNYH, B.E. TULEUBAEV, A.A. KOSHANOVA,
B.SH. ZHONKIN, E.S. IBADILDINOV

Abstract. Define the scope of and the reasons for cancellation of the red blood cell-containing components in the "Regional Center of Traumatology and Orthopedics named after Professor H.Zh. Makazhanov". Extension installed nomenclature used erythrocyte-containing products, for 2010-2013, the percentage increased (from 0 to 57%) of transfused red cell suspension. Creating office blood transfusion in the hospital have allowed irreducible reserve components and blood products to provide emergency care to patients.

Key words: blood components, red blood cell-containing components, blood transfusion.

УДК 616.717.5/6-001.5-08

ВЫБОР МЕТОДА ЛЕЧЕНИЯ ДИАФИЗАРНЫХ ПЕРЕЛОМОВ КОСТЕЙ ПРЕДПЛЕЧЬЯ

Б.У. ШАДИЕВ

Научно-исследовательский институт травматологии и ортопедии, Ташкент

Актуальность темы определяется многими факторами, прежде всего частотой, неудовлетворительными исходами при консервативном лечении и осложнениями при оперативном вмешательстве. Неудовлетворительные результаты по данным различных авторов встречаются от 7,8% до 46,7 %. Несмотря на то, что существуют различные методы остеосинтеза костей предплечья, невозможно считать проблему решенной. Они зачастую проявляются в виде несращения,

ложных суставов, ротационных контрактур, нагноительных процессов. По данным различных авторов частота ложных суставов встречается от 3% до 15%, нагноительных процессов - до 14%. Большой процент неудач объясняется сложным анатомическим взаимоотношением различных групп мышц, мягких тканей предплечья.

В нашей клинике с 2002 по 2012 гг. прооперировано 98 больных с диафизарными переломами костей предплечья. Из них 74

больных составили мужчины, 24 - женщины. 65 переломов приходилось на долю левого предплечья, 33 - правого. 66 больных имели переломы обеих костей предплечья, из них 48 составили переломы средней трети, 6 - в верхней трети, 12 - в нижней трети. Изолированные переломы лучевой кости встречались в 21 случаях, из них: 3 - в верхней трети, 11 - в средней трети, 7 - в нижней трети. Изолированные переломы локтевой кости встречались у 11 больных, из них у 5 - в верхней, у 6 - в средней трети.

У 68 больных произведен интрамедуллярный остеосинтез, у 4 больных из-за наличия осколков дополнительно костные отломки фиксировались проволочным серкляжом. 12 больным произведен чрескостный осте-

осинтез аппаратом Илизарова. 14 больным произведен комбинированный интрамедуллярный и чрескостный остеосинтез аппаратом Илизарова. Одному больному произведен накостный остеосинтез пластиной.

Наш опыт показывает, что при диафизарных переломах костей предплечья наиболее целесообразным является применение аппаратов наружной чрескостной фиксации. Преимуществом чрескостных аппаратов является достижение стабильной фиксации костных отломков, создание необходимой компрессии, которая обеспечивает оптимальные условия для сращения костных отломков.

УДК 616.718.4-001.5-089

ХИРУРГИЧЕСКОЕ ЛЕЧЕНИЕ ПЕРЕЛОМОВ ПРОКСИМАЛЬНОГО ОТДЕЛА БЕДРЕННОЙ КОСТИ

Ж.А. ШАУХЫМБЕРДИЕВ

Мангистауская областная больница, Актау

ВВЕДЕНИЕ

Переломы проксимального отдела бедренной кости у лиц трудоспособного и пожилого возраста являются сложной медико-социальной проблемой. Сложность лечения переломов проксимального отдела у пожилых пациентов заключается не только в изменениях костной ткани, но и в наличии сопутствующей патологии. Уровень и характер травматизма у лиц трудоспособного возраста напрямую зависит от техногенных факторов: уровня развития промышленности и транспорта, роста скорости автотранспорта, урбанизации и высотного строительства.

МАТЕРИАЛ И МЕТОДЫ

В нашем отделении за период с 2010 по 2014 гг. пролечено 47 пострадавших с переломами проксимального отдела бедренной кости. Среди них мужчин было 34 (72,3%), женщин – 13 (27,7%). Возраст пациентов от 18 до 75 лет. Причинами травм у 12 (25,5%) были дорожно-транспортные происшествия, у 8 (17%) - кататравмы, у 27 (57,4%) другие причины. Алкогольное опьянение наблюдалось у 8 (17%) пострадавших.

Изолированная травма отмечалась у 31(66%), сочетанная черепно-мозговая травма - у 7 (14,8%) пострадавших, из них ушибы головного мозга - у 5 (10%), сочетанная травма грудной клетки у 9 (19%), сочетанная травма органов брюшной полости - у 7 (14,8%).

Мы использовали в работе универсальную классификацию АО/ASIF. Наиболее часто встречались переломы проксимального конца бедра типа А (26 пациентов), в том числе А.1. – у 8 пациентов, А.2.- у 9 пациентов, А.3. – у 9 пациентов. Переломы типа В встречались в 17 случаях, в том числе В.1. в 6 случаях, В.2.- в 7 случаях, В.3.- у 4 пациентов. У 4 пациентов были переломы типа С.

В зависимости от типа перелома и тяжести состояния мы применяли следующие методы лечения. Консервативное лечение применялось у 7 (15%) больных, у них были при переломах типа А.1. и А.2. проводилось скелетное вытяжение на противоположном надувном матрасе с ранней дыхательной гимнастикой.

Хирургическое лечение выполнено 40 (85%) пациентам. При переломах типа А у 8 пациентов выполняли остеосинтез проксимальным бедренным винтом, у 10 паци-

ентов произведен остеосинтез пластиной и винтами.

При переломах типа В остеосинтез выполняли в течение 3-4 суток с момента поступления, учитывая риск развития гипостатических осложнений. В качестве фиксатора использовали спонгиозные винты в 12 случаях, в 5 случаях при субкапитальных переломах бедра применяли гемипротезирование. Пациентам с переломами типа С в 2 случаях произвели остеосинтез винтами, в 2 случаях отломки фиксировали трансартикулярно винтами.

В послеоперационном периоде на 2-3 сутки пациентам разрешали вставать с кровати, назначали активные движения в смежных суставах, изометрическую гимнастику «игра надколенником», с целью профилактики тромбоземболии и жировой эмболии назначали антикоагулянты и препараты, улучшающие реологию крови, сосудистые препараты, эластичное бинтование нижних конечностей.

РЕЗУЛЬТАТЫ И ИХ ОБСУЖДЕНИЕ

Результаты хирургического лечения изучены у 34 (72%) пациентов и оценены с учетом анатомического и функционального исхода. При остеосинтезе переломов типа А проксимальным бедренным винтом у 6 наблюдалась консолидация отломков, в 2 случаях - миграция фиксатора. При переломах типа В.1. и В.2. у всех пациентов наступила консолидация отломков. При переломах типа В.3. в 4 случаях отмечалось несращение перелома. В дальнейшем им выполнено эндопротезирование тазобедренного сустава. У 3 пациентов с переломами типа С наступил асептический некроз головки бедра.

ЗАКЛЮЧЕНИЕ

Таким образом, пациентам с переломами проксимального отдела бедренной кости необходим индивидуальный подход и выбор оперативного метода лечения должен проводиться дифференцированно в зависимости от локализации и типа перелома.

УДК 616.718.42-001.5-089

ПСИХОЛОГИЧЕСКИЕ АСПЕКТЫ В ОЦЕНКЕ РЕЗУЛЬТАТОВ ХИРУРГИЧЕСКОГО ЛЕЧЕНИЯ ПАЦИЕНТОВ С ПЕРЕЛОМ ШЕЙКИ БЕДРЕННОЙ КОСТИ И ЕГО ПОСЛЕДСТВИЯМИ

Е.С. ШИГАЕВ, И.Ф. АХТЯМОВ, М.Э. ГУРЫЛЕВА

Казанский государственный медицинский университет,
Республиканская клиническая больница МЗ РТ, Казань

Авторы провели сравнительный анализ психоэмоционального состояния пациентов с переломом шейки бедра и последствиями в виде ложного сустава шейки и асептического некроза головки бедренной кости. Были выявлены, характерные для каждой из рецензированных групп, особенности. По шкале физического благополучия, независимости и социальной активности максимально сохранены являются больные с последствиями перенесенной ранее травмы, а общее качество жизни присуще больным с переломом шейки бедра. Установлена несомненная корреляция между клинико-функциональным и психоэмоциональным состоянием пациента, что позволяет использовать оценку качества жизни для подведения итогов лечения наряду с традиционными методами.

Ключевые слова: перелом шейки бедра, качество жизни.

ВВЕДЕНИЕ

Перелом шейки бедренной кости (ПШБ) в недавнем прошлом считался «приговором» для пациентов, поскольку заканчивался либо

инвалидизацией пострадавшего, либо его гибелью [1,2,3,4]. За последние годы активная хирургическая тактика по отношению к столь сложной группе пациентов позволила

в 3-4 раза сократить смертность от гипостатических осложнений. Современные методы остеосинтеза по АО и эндопротезирование дают возможность максимально быстро активизировать пациента и сохранить его функциональные возможности [4,5]. Однако возрастные особенности и «букет» сопутствующих заболеваний не позволяют пожилым людям (именно они в большей мере подвержены подобным травмам) полноценно восстановиться и в последствии, т.е. обрести качество жизни, свойственное им до перелома бедра [6,7,8,9].

Особый интерес вызывают сравнительные аспекты качества жизни (КЖ) у лиц со свежей травмой и её последствиями. К такому можно отнести в первую очередь ложный сустав шейки (ЛСШБ) и асептический некроз головки бедра (АНГБК).

Целью исследования явилась сравнительная характеристика психоэмоциональных изменений у пострадавших при переломах шейки бедренной кости и их последствиях.

МАТЕРИАЛ И МЕТОДЫ

Изучение КЖ было проведено у пациентов с переломом шейки бедра в 25, асептическим некрозом головки бедренной кости - 22 и ложным суставом шейки бедренной кости – в 21 наблюдениях. В каждой группе подбирались относительно равное количество мужчин и женщин, так же, как и по возрасту (от 39 до 88 лет, в среднем $61,4 \pm 1,05$ года) (таблица 1).

Таблица 1- Характеристика обследованных больных

| Критерии | | Больные (n=68) | | |
|--------------------|--------------------|----------------|----------|----------|
| | | ПШБ | ЛСШБ | АНГБК |
| Пол | муж. | 12 | 11 | 11 |
| | жен. | 13 | 10 | 11 |
| Образование | Среднее | 12 (48%) | 5 (24%) | 5 (23%) |
| | средне-специальное | 6 (24%) | 7 (33%) | 3 (14%) |
| | Высшее | 7 (28%) | 9 (43%) | 14 (63%) |
| Семейное положение | Наличие семьи | 18 (72%) | 15 (71%) | 12 (54%) |
| | Одинокий | 7 (28%) | 6 (29%) | 10 (46%) |

Каждому из пациентов было проведено эндопротезирование сустава по поводу перелома шейки бедренной кости или его по-

следствия. Сравнение проводилось между показателями психоэмоционального состояния пациентов рецензируемых групп на этапе амбулаторного лечения, а точнее его состояния через год после стационарного лечения. Всем пациентам были восстановлены опороспособность и функциональные возможности в плане передвижения. Использование однотипного хирургического лечения предопределило этапность проведения оценки КЖ, поскольку на сроках три и шесть месяцев после операции остеосинтеза бедренной кости оценка клинко-функциональных и психоэмоциональных показателей могла оказаться некорректной в связи с соблюдением ортопедического режима.

Оценка КЖ больных с патологией тазобедренного сустава проводилась методом интервью с использованием стандартизированного общего опросника ВОЗ «Качество жизни - 100». Данный опросник обладает высокой степенью чувствительности и позволяет всесторонне оценить субъективную динамику по 6 шкалам, каждая из которых, включает детализирующие подшкалы (таблица 2).

Параметры качества жизни выражались в баллах от 1 до 5, при этом 1- балл отражал минимальную степень выраженности признака: нарушения физического и психологического состояния, обеспокоенности пациента, влияния самочувствия на жизнедеятельность, зависимости от лечения и так далее (прямой критерий: чем выше показатель, тем больше беспокойство, влияние и зависимость).

Общее качество жизни - это интегральный показатель качества жизни, также прямой критерий: чем выше показатель, тем лучше качество жизни.

Статистическая обработка материала и корреляционный анализ производились с помощью пакета программ "SPSS". Использовалось графическое изображение статистических величин с помощью диаграмм. Вычислялись среднеарифметическое выборочное значение M , стандартная ошибка среднеарифметического значения ($\pm m$) по каждому из сравниваемых величин с определением достоверности различий (t) по методу Стьюдента-Фишера. По таблице распределений Стьюдента определяли вероятность случайности различий (p). Различие оценивалось как достоверное, когда его вероятность превышала 95%, то есть при $p < 0,05$.

Таблица 2 - Основные оцениваемые критерии опросника ВОЗ «КЖ – 100»

| | |
|-----------------------|--|
| | Составляющие |
| Физические | Сила, энергия, усталость, боль, дискомфорт, сон, отдых |
| Психологические | Положительные эмоции, мышление, изучение, запоминание, концентрация внимания, самооценка, внешний вид, негативные переживания |
| Уровень независимости | Повседневная активность, работоспособность, зависимость от лекарств и лечения |
| Общественная жизнь | Личные взаимоотношения, общественная ценность, сексуальная активность |
| Окружающая среда | Благополучие, безопасность, быт, обеспеченность, доступность и качество медицинского и социального Обеспечения, доступность информации, возможность обучения и квалификации, досуг, экология (шум, климат и др.) |
| Духовность | Личные убеждения, религия |

Этап анкетирования проводился на сроке не менее 12 месяцев после вмешательства. Этот период давал возможность практически закончить реабилитацию пациента, которому было проведено хирургическое лечение в специализированном стационаре. Сравнение показателей состояния пациентов после лечения позволили качественно оценить степень полноценности восстановления КЖ пострадавшего и эффективность влияния хирургического лечения на этот процесс.

Респонденты заполняли анкету качества жизни ВОЗ «КЖ-100», рекомендованную для медико-социальных исследований Всемирной организацией здравоохранения и адаптированную для условий России.

Оценивался период их жизни в пределах предшествовавших двух недель.

РЕЗУЛЬТАТЫ И ИХ ОБСУЖДЕНИЕ

Как видно из таблицы 3, различия между общим показателем КЖ пациентов незначительны. Тем не менее, он максимален у пациентов с переломом шейки бедра, несмотря на то, что физическое здоровье и уровень независимости их минимален. Наиболее адаптированными к жизни среди трех групп больных являются больные с ЛСШБ: они привыкли к своему физическому страданию, стараются максимально самостоятельно справляться со своими проблемами, психологически адаптированы к уровню своего здоровья и имеют хорошее взаимопонимание с окружающими.

Таблица 3 - Показатели качества жизни больных с различной патологией тазобедренного сустава

| Шкалы | ПШБ ³ | ЛСШБ ² | АНГБК ¹ |
|---|------------------|-------------------|--------------------|
| Число обследованных (n) | 25 | 21 | 22 |
| Overll (общее качество жизни) | 49,58±5,73 | 47,77±1,84 | 45,78±3,44 |
| PHYS (шкала физического благополучия) | 41,52±1,63 | 45,02±0,84 | 44,98±1,15 |
| PSYCH (шкала психологического благополучия) | 52,25±2,49* | 52,43±1,22* | 45,09±2,28 * |
| INDEP (шкала независимости) | 41,77±3,37 | 48,45±1,04 | 45,09±2,37 |
| SOCREL (шкала социальной активности) | 55,55±2,29 | 58,00±1,02 | 57,48±2,43 |
| ENVIR (отношение к окружающей среде) | 53,54±2,05 | 53,47±0,75 | 55,43±1,86 |

Примечания: достоверность различий между группами выявлена только по шкале психического благополучия между группами больных с АНГБК и ЛСШБ ($p = 2,77$) и АНГБК и ПШБ ($p = 2,32$); 1 - асептический некроз головки бедренной кости; 2 - ложный сустав шейки бедра; 3 - перелом шейки бедра.

По шкале физического благополучия, независимости и социальной активности максимально сохранными являются больные с последствиями перенесенной ранее травмы, психологически более адаптированы пациенты с ЛСШБ и ПШБ, максимальное общее качество жизни присуще больным с ПШБ. По показателю общего КЖ на первом месте находятся больные с ПШБ, на втором - ЛСШБ и на последнем - АНГБК. Таким образом, каждая нозология имеет только ей присущий профиль качества жизни.

Нами было проведено изучение КЖ пациентов в зависимости от возраста. Мы разделили наблюдаемых больных на две группы: старше и моложе 50-летнего возраста. Как видно из представленной таблицы 4, КЖ ортопедических пациентов не имеет прямой взаимосвязи с возрастом больного. Не получив достоверных различий, мы попытались провести иные возрастные деления, но с учетом возрастной поправки КЖ достоверных различий выявить не удалось.

Таблица 4 - Показатели качества жизни больных с патологией ТБС двух возрастных групп

| Шкалы | Больные в возрасте до 50 лет | Больные старше 50 лет | p |
|--|------------------------------|-----------------------|-------|
| Число наблюдений (n) | 23 | 45 | |
| Overll (общее качество жизни) | 48,31±2,13 | 47,09±2,28 | >0,05 |
| PHYS (шкала физического благополучия) | 45,66±0,95 | 43,77±0,93 | >0,05 |
| PSYCH (шкала психо-логического благополучия) | 53,76±1,46 | 51,17±1,36 | >0,05 |
| INDEP (шкала взаимоотношений) | 49,30±1,45 | 45,41±1,19 | >0,05 |
| SOCREL (шкала социальной активности) | 59,72±1,19 | 55,91±1,23 | >0,05 |
| ENVIR (отношение к окружающей среде) | 54,25±0,92 | 53,40±0,95 | >0,05 |

Примечание: все различия статистически не достоверны.

Поэтому мы сделали вывод о том, что для пациентов всех возрастных групп имеют место общие проблемы – физическая сохранность и психологическая приемлемость этого состояния.

Качество жизни больных с патологией тазобедренного сустава в зависимости от пола.

Всю обследованную популяцию из 68 пациентов мы разделили по половому при-

знаку на две равные группы по 34 в каждой. По возрасту группы не различались: средний возраст мужчин составил 59,44 ± 1,49 года, женщин – 61,80±1,44 года.

При анализе КЖ больных гендерных различий не получено (таблица 5). По-видимому, определяющими в снижении КЖ пациентов с патологией шейки бедра являются не половые различия, а медицинские факторы.

Таблица 5 - Показатели качества жизни в зависимости от пола ортопедических больных

| Шкалы | Мужчины | Женщины | p |
|---|------------|------------|-------|
| Число наблюдений (n) | 34 | 34 | |
| Overll (общее качество жизни) | 45,86±2,30 | 48,97±2,14 | >0,05 |
| PHYS (шкала физического благополучия) | 44,69±0,99 | 44,67±0,92 | >0,05 |
| PSYCH (шкала психологического благополучия) | 53,43±1,34 | 51,55±1,43 | >0,05 |
| INDEP (шкала взаимоотношений) | 49,02±1,36 | 45,82±1,27 | >0,05 |
| SOCREL (шкала социальной активности) | 59,28±1,32 | 56,43±1,16 | >0,05 |
| ENVIR (отношение к окружающей среде) | 53,37±0,98 | 54,10±0,93 | >0,05 |

Качество жизни больных с патологией тазобедренного сустава в зависимости от вида имплантированного сустава.

Нами было изучено качество жизни прооперированных больных с патологией тазобедренного сустава на третьем и двенадцатом месяце после операции и проанализировано влияние вида поставленного протеза на КЖ пациентов. В результате опроса выявлено, что различий по КЖ пациентов с протезам цементной, бесцементной фиксации и биполярной конструкции не наблюдалось, что очередной раз подчеркивает медицинскую обоснованность выбора протеза хирургом.

Взаимосвязь интегрального показателя качества жизни и показателей шкалы Харриса у пациентов с патологией тазобедренного сустава.

В данном разделе мы задались вопросом поиска корреляций между показателями КЖ как критериями субъективной оценки больными своего состояния и шкалой Харриса как показателем объективного статуса, на

который традиционно ориентируется врач-ортопед. Выявлена высокая степень зависимости между показателями шкалы Харриса и общим КЖ пациента (коэффициент сопряженности Пирсона составляет 0,961 при максимальной значимости результата 0,001). Показатель шкалы Харриса и отдельные шкалы опросника ВОЗ «КЖ-100» имеют следующие корреляции:

- со шкалой физического благополучия 0,970,
- со шкалой психологического благополучия 0,982,
- со шкалой независимости 0,978,
- со шкалой социальных взаимоотношений 0,973,
- со шкалой отношения к окружающей среде 0,982.

Во всех случаях полученные результаты были максимально значимы.

Таким образом, можно сделать вывод о высокой степени взаимосвязи между объективными и субъективными критериями оцен-

ки статуса ортопедического пациента и легитимности использования критериев качества жизни в оценке динамики процесса реабилитации больного, которые мы применили в своей дальнейшей работе (рисунок 1).

литации больного, которые мы применили в своей дальнейшей работе (рисунок 1).

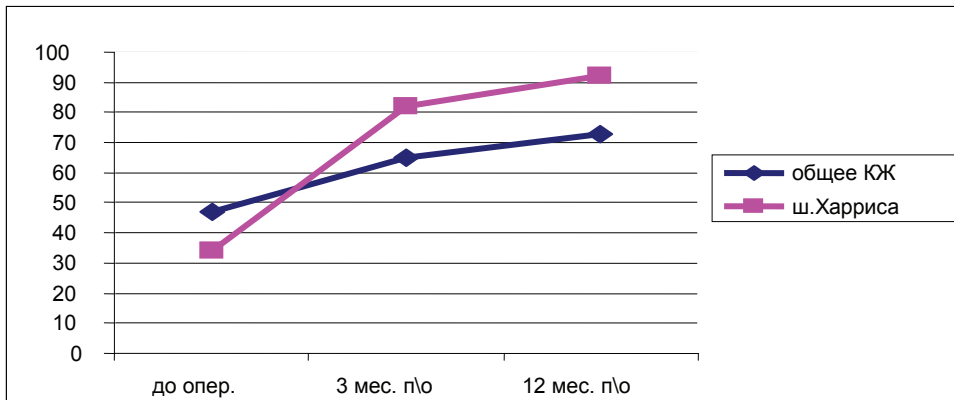


Рисунок 1- Динамика шкалы Харриса и показателя общего качества жизни до и на различных сроках после операции

Влияние наличия сопутствующей патологии на качества жизни ортопедического больного.

Далее мы изучили влияние сопутствующей патологии на качество жизни больных с патологией ТБС. Всех проанкетированных пациентов (68 человек) разделили на тех, у которых были сопутствующие заболевания (сердечно-сосудистой, дыхательной, мочеполовой системы, желудочно-кишечного тракта

и т.п.) и тех больных, которые страдали только патологией опорно-двигательного аппарата. В результате были получены показатели КЖ, которые не имели существенных различий в исследуемых группах, что позволило нам сделать вывод о том, что качество жизни больных с патологией ТБС определяется основной медицинской проблемой, которая является доминирующей (таблица 6).

Таблица 6 - Показатели качества жизни ортопедических больных при наличии или отсутствии сопутствующей патологии

| Шкалы | Больные с сопутствующей патологией (n=44) | Больные без сопутствующей патологии (n=24) | Достоверность различий |
|-------------------------------------|---|--|------------------------|
| общее качество жизни | 48,48±2,23 | 46,50±2,04 | p >0,05 |
| шкала физического благополучия) | 45,69±1,07 | 43,65±0,81 | p >0,05 |
| шкала психологического благополучия | 53,14±1,57 | 51,57±1,17 | p >0,05 |
| шкала независимости | 48,38±1,24 | 45,49±1,22 | p >0,05 |
| шкала социальной активности | 59,51±1,33 | 56,87±1,14 | p >0,05 |
| отношение к окружающей среде | 55,05±0,95 | 52,74±0,82 | p >0,05 |

Таким образом, возможности коррекции КЖ больных с заболеваниями тазобедренного сустава заложены исключительно в решении основной проблемы пациента – лечении пораженного сустава.

ЛИТЕРАТУРА

1. Ахтямов И.Ф., Гурылева М.Э., Юсеф А.И. и др. Оценка возможных параллелей между показателями качества жизни и клиничко-функциональным состоянием у

больных после эндопротезирования тазобедренного сустава // *Вестн. травматол. ортопед. им. Н.Н. Приорова.* - 2008. - №2. –С. 75-78.

2. Барабаш А.П., Кауц О.А., Барабаш Ю.А. и др. Использование чрескостной фиксации при лечении вертельных переломов бедренной кости // *Матер. науч.-практ. конфер. с международным участием «Илизаровские чтения».* – Курган, 2011. – С. 171.

3. Басов С.В., Зеркин Г.Д., Иванов В.И. и др. Причины осложнений при лечении пере-

ломов шейки бедренной кости по данным ОКБ г. Ростов-на-Дону за последние 10 лет // 7 Съезд травматологов-ортопедов России: тезисы докладов в 2 томах. – Томск, 2002. – Т. 2. – С. 28 – 29.

4. Беневоленская Л.И., Лесняк О.М. Клинические рекомендации. Остеопороз. Диагностика, профилактика и лечение. - М: ГЭ-ОТАР-Медиа, 2005. – 176 с.

5. Бруй Б.П., Дмитриев В.И. Особенности смертности населения трудоспособного возраста // Здоровоохранение Российской Федерации. - 1998. – № 6. – С. 44 – 47.

6. Воронков М.Ю. Клинико-биомеханическое обоснование оптимальных сроков эндопротезирования при переломах шейки бедра (клинико-биохимическое обоснование): автореф. канд. наук. – Курган, 2010. – 23 с.

7. Гурылева М.Э., Хузиева Л.В., Ахтямов И.Ф. Сравнительное изучение качества жизни больных с патологией суставов с показанием к эндопротезированию и больных с саркоидозом суставным синдромом // ТРАВМА. – 2004. - Т.5, №1. - С.80-84.

8. Курдыбайло С.Ф., Щербина К.К., Звонарева Е.В. Качество жизни как интегральная характеристика критериев жизнедеятельности инвалидов после ампутации нижних конечностей // Вестник гильдии протезистов-ортопедов. – 2002. – № 1. – 36 с.

9. Москалев В.П., Эпштейн Г.Г., Мистиславская И.А. Реабилитация и оценка качества жизни больных с дегенеративно-дистрофическими поражениями крупных суставов // Травматология и ортопедия России. – 1998. – № 2. – С. 47 – 49.

ОРТАН ЖІЛІКТІҢ МОЙЫН СЫНУЫ ЖӘНЕ ОНЫҢ САЛДАРЫ БАР НАУҚАСТАРҒА ЖҮРГІЗІЛГЕН ХИРУРГИЯЛЫҚ ЕМІНІҢ НӘТИЖЕЛЕРІН БАҒАЛАУДЫҢ ПСИХОЛОГИЯЛЫҚ АСПЕКТІЛЕРІ

Е.С. ШИГАЕВ, И.Ф. АХТЯМОВ, М.Э. ГУРЫЛЕВА

Түсініктеме. Зерттеудің мақсаты ортан жіліктің мойын сынуы және оның салдары бар науқастардағы психоэмоциялық өзгерістердің салыстырмалы сипаты болды. Авторлар ортан жіліктің мойын сынуы және осы сынулардың жалған буын мен асептикалық некроздармен асқынулары бар науқастардың психоэмоциялық жағдайына салыстырмалы сараптама жүргізді. Сараптама барысында әрбір рецензияланатын топтарға тән ерекшеліктер анықталды. Физикалық берекелік (амандық), тәуелсіздік және әлеуметтік белсенділік шкаласы бойынша барынша сақталу бұрын жарақат алған науқастарда болды, ортан жілік мойын сынуы бар науқастарға өмірдің жалпы сапасы тән болғаны анықталды. Науқастың клиникалық-функциялық және психоэмоциялық жағдайлары арасындағы анықталған күмән тудырмаз корреляция (өзара байланыстық), белгілі еммен бірге емнің нәтижесін шығару үшін науқастың өмір сүру сапасын бағалауға мүмкіндік береді.

Негізгі сөздер: ортан жіліктің мойын сынуы, өмір сапасы.

EVALUATION OF SURGICAL TREATMENT PERFORMANCE OF FEMORAL NECK FRACTURES AND ITS CONSEQUENCES: PSYCHOLOGICAL ASPECTS

E. SHIGAEV, I. AKHTYAMOV, M. GURYLEVA

Abstract. The authors conducted a comparative analysis of the psycho-emotional state of patients with a femoral neck fracture and the consequences in the form of a false joint and aseptic necrosis of the femoral head. Characteristics, specific to each group of patients under the study, have been identified. According to the scale of physical well-being, independence and social activity the most intact patients are those undergoing the consequences of an earlier trauma, and overall quality of life is intrinsic to patients with a femoral neck fracture.

An undeniable correlation between clinical, functional, and psycho-emotional state of the patient was found out, which makes it possible to evaluate the quality of life for summing up the results of treatment alongside with traditional methods.

Key words: femoral neck fracture, quality of life.

I АРТРОСКОПИЯ И ЭНДОПРОТЕЗИРОВАНИЕ КРУПНЫХ СУСТАВОВ

УДК 616.728.2-089.28+615.461

**КЛИНИЧЕСКИЙ ОПЫТ ПРИМЕНЕНИЯ РАЗЛИЧНЫХ ПАР ТРЕНИЯ
В ЭНДОПРОТЕЗИРОВАНИИ ТБС - ЧТО НОВОГО?**ATZRODT VOLKER
CeramTec GmbH, Germany

За последние 2 десятилетия число эндопротезирований тазобедренного сустава (ТБС) во многих странах значительно возросло и прослеживается тенденция дальнейшего роста. Каждый год в мире проводится несколько миллионов первичных и ревизионных операций с заменой эндопротезов ТБС. В Европе это количество достигло более 550.000, в Германии - на уровне 220.000 имплантаций искусственных ТБС. С ростом продолжительности жизни, повышения активности людей пожилого и старческого возраста и в результате расширения показаний к имплантации эндопротезов у молодых и активных пациентов, появилась потребность в имплантатах, гарантирующих хорошую функцию в течение максимально длительного периода времени. Главными факторами для этого являются специфические параметры материала и дизайна имплантата, точное интраоперативное позиционирование всех компонентов и оптимальная реабилитация.

Если соблюдать все конструктивные, операционные и трибологические правила, можно предотвращать остеолиз, риск импинж-

мента, подвывиха и вывиха эндопротеза ТБС. При этом хорошо осуществились технические решения на основе малоабразивных пар трения с керамическими компонентами, которые из-за очень малого износа и отличной долговечней биосовместимости не имеют недостатков.

Хотя уровень качества первичных операций по имплантации эндопротезов ТБС в настоящее время очень высок, всё-таки наблюдается определённый процент случаев, когда по разным причинам оказывается необходимым провести ревизионную операцию. В Германии это примерно 20.000 случаев за год.

Всё более широкое внедрение современных эндопротезов ТБС в медицинскую практику, улучшение дизайна и использование более твёрдых материалов пар трения – всё это значительно увеличивает продолжительность функции ТБС и тем самым снижает количество необходимых ревизий с заменой имплантата, что в конечном итоге ведёт к значительному экономическому эффекту в государственном масштабе.

УДК 616.711-089.22

**ANATOMICAL ACL RECONSTRUCTION.
PHILOSOPHY, TECHNIQUE PRESENTATION AND LITERATURE REVIEW**CHARALAMPOS ZOURELIDIS
Dubai Bone & Joint Center, UAE

ACL injury remains one of the most debatable topics in the Orthopaedic literature. Pubmed search using words "Anterior Cruciate" generates 13702 results.

ACL rupture is very common injury. 200.000 ACL ruptures occur only in USA annually. ACL

tear can occur as an isolated injury or together with meniscal injuries or other knee ligaments. ACL tear leads to various degree of instability of the knee. If left untreated in young, active person this can lead to cartilage damage, meniscal tears and ultimately to arthritis.

Diagnosis of the ACL tear is not straightforward and the instability should be assessed clinically. Sometimes it is very difficult to detect subtle instability and EUA is the only way to determine it.

Surgical treatment of ACL has been offered for many years. Surgical technique, choice of graft, methods of fixation have been gradually improving. Better understanding of ACL anatomy has led to new, improved technique – anatomical ACL reconstruction. It allows placement and fixation of the graft to the footprints of native ACL. Graft placed that

way stabilizes the knee in antero-posterior direction and also provides rotational stability, which previous techniques failed to address. Some surgeons prefer to recreate both ACL bundles separately – so called double bundle technique. It is still debatable whether this technique is more advantageous as compared to single bundle ACL reconstruction.

Anatomical ACL reconstruction is presented step by step in this presentation with pitfalls and pearls.

We present series of more than 150 patients with short term follow up.

УДК 616.727.2-089.844-77

MODERN TECHNIQUES IN SHOULDER REPLACEMENT SURGERY

CHARALAMPOS ZOURELIDIS
Dubai Bone & Joint Center, UAE

First shoulder replacement was performed in 1893. Since then there was continuous development in surgical techniques and implants. Nowadays more than 45000 shoulder replacement procedures are performed in USA only.

Early glenoid loosening has been the most common complication following shoulder replacement surgery. Therefore many surgeons preference was to perform only hemiarthroplasty. However long term data revealed that patients satisfaction following shoulder hemiarthroplasty was not very high. Significant improvements in design of glenoid components and surgical techniques increased glenoid survival following total shoulder replacement.

Since 2006 total shoulder replacement operations performed in USA outnumber hemiarthroplasty procedures. We review recent literature regarding outcomes, survival and complications following shoulder replacement surgery.

Since 1980's reverse polarity shoulder replacement implant has emerged for rotator cuff arthropathy. The design of reverse polarity shoulder replacement has been improving and modern implants and techniques are very promising in terms of patient satisfaction and survival.

Another promising technique is resurfacing shoulder replacement. It allows several advantages such as bone stock preservation, low incidence of periprosthetic fractures, no need for osteotomy and easy revision surgery. Modern implants are discussed in presentation.

Treatment of the young patient with glenohumeral arthritis remains difficult problem. After trial of conservative treatment surgical options are very limited. Arthroscopic debridement, cartilage repair or reconstruction using various biological grafts have been reported with various success rate. Shoulder replacement should be postponed as much as possible. We review latest literature regarding outcomes of these options.

УДК 616.71-006-089.84

FROM KMFTR TO GMRS, THE DEVELOPMENT OF A MODULAR TUMOUR PROSTHESIS

KOTZ RAINER
Wiener Privatklinik, Vienna

The first trend setting development of a modular tumour prosthesis was initiated by Martin Salzer, who introduced in 1972 a modular ceramic prosthesis system in Vienna for proximal humeral resections in patient with sarcomas. Up until 1982, custom-made implants were used for the distal and proximal femur reconstruction. 1982 the Kotz modular femur tibia reconstruction System (KMFTR) was developed in Vienna. It was the first modular tumour prosthesis system for the lower extremity in the world. After analysis of the results together with Mario Campanacci from Bologna further improvements were initiated and since 1988 implemented in the Howmedica modular resection system (HMRS). At the same time as the HMRS was developed for the lower extremity, a system was also de-

vised for the upper extremity, the Howmedica humerus modular resection System (HHMRS). 10 years later a similar system to the HMRS was constructed – also from Howmedica – in the United States of America, called MRS. With the experiences of both systems the company (Howmedica, later Stryker) brought a combination of both systems on the market with further improvements of the axis and the stem– called Global modular replacement System, GMRS - in 2002. The medical authors were R. Kotz and M. Mercuri from Europe and J. Eckhart and M. Malawer from the United States of America. The development was not finished until also growing prostheses were added to the system to allow surgery with extremity reconstruction also for children.

УДК 616.728.3

РЕВИЗИОННЫЕ АРТРОСКОПИИ ПОСЛЕ ПЛАСТИКИ ПЕРЕДНЕЙ КРЕСТООБРАЗНОЙ СВЯЗКИ КОЛЕННОГО СУСТАВА

У.А. АБДУРАЗАКОВ, А.У. АБДУРАЗАКОВ
Казахский медицинский университет непрерывного образования

Проведен анализ ревизионной артроскопии после пластики передней крестообразной связки (ПКС). Приведены рекомендации к выполнению ревизионной артроскопии после пластики ПКС и первичной операции.

Ключевые слова: передняя крестообразная связка, ревизионная артроскопия.

ВВЕДЕНИЕ

Артроскопические операции по поводу повреждения передней крестообразной связки (ПКС) коленного сустава широко распространены в клинической практике. Как и в любой области хирургии встречаются осложнения и неудовлетворительные результаты таких операций. Поэтому с накоплением опыта приходится выполнять и ревизионные артроскопические операции. Как и везде, ревизия гораздо сложнее в тактическом и техническом плане по

сравнению с первичной операцией. При этом, в отличие от стандартных артроскопических вмешательств, хирург встречается с рядом сложных нестандартных ситуаций, требующих безотлагательного решения. В связи с этим нами поставлена следующая цель.

Цель работы - анализ ревизионной артроскопии после пластики ПКС для предупреждения некоторых ошибок при первичной операции и формирования определенных тактических и технических рекомендаций для повторной пластики ПКС.

МАТЕРИАЛ И МЕТОДЫ

12 пациентам проведены ревизионные артроскопии в разных клиниках после пластики ПКС. Четырем пациентам первично выполнена пластика ПКС синтетическими протезными материалами, а в остальных случаях использовался аутотрансплантат из связки надколенника (ВТВ) и подколенных сухожилий (ST), фиксированных интратерфферентными винтами или экстракорткальными фиксаторами. Во всех случаях для повторной пластики ПКС использовались аутотрансплантаты: из сухожилий сгибателей голени этой же конечности, если первично использован ВТВ-трансплантат или синтетический материал, либо из контралатеральной конечности или из сухожилия прямой мышцы бедра (RF) этой же конечности, если первично использован ST-трансплантат. При повторной пластике ПКС применялась экстракорткальная, которая менее критична к состоянию костной ткани, окружающих костный канал. Показаниями к повторной операции являлось нарушение функции сустава и рецидив нестабильности. Пациентам проведено клиническое обследование, рентгенография, КТ, МРТ и артроскопия. Клиническое обследование было направлено на выявление признаков болевого синдрома, синовита, рецидива нестабильности, нарушения функции сустава, состояние послеоперационных рубцов. Рентгенография позволяла оценить топографию костных каналов, положение рентген-контрастных фиксаторов. МРТ позволяло оценить состоятельность сформированной ПКС, ее целостность и качество приживления в костных каналах. Во время артроскопии оценивалось состояние сформированной ПКС, выявлялась сопутствующая патология и ставилось окончательное показание к коррекции или повторной пластики ПКС.

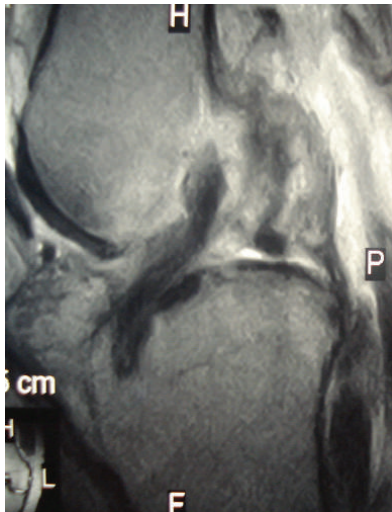РЕЗУЛЬТАТЫ И ИХ ОБСУЖДЕНИЕ

В зависимости от схожести основных клинических и инструментальных признаков, а также необходимости повторной пластики ПКС пациенты разделены на 2 группы.

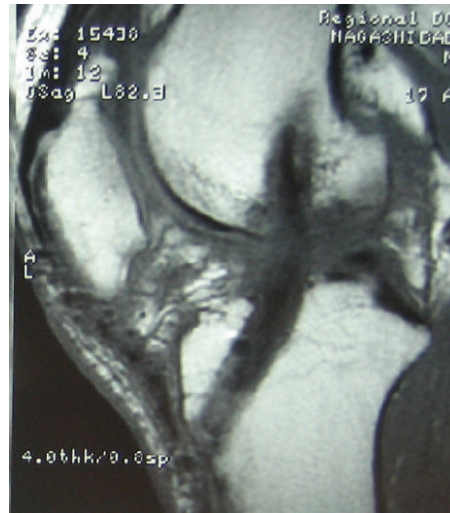
Без признаков нестабильности, но с ограничением движений. При этом новая связка была состоятельной и не требовала повторной пластики. В основном имело место нарушение топографии костных каналов с развитием синдрома ущемления при разгибании (ипиджмент-синдром) и артрофиброза (циклоп-синдром).

С признаками нестабильности. При этом новая связка была несостоятельной или разорванной и требовала повторной пластики. Топография каналов была нормальной, либо с нарушениями, признаками костно-диспластической деформации или наличием парамплантных кист.

Пациенты первой группы предъявляли жалобы на ограничение движений, преимущественно неполное разгибание, несмотря на проводимую реабилитацию. Каких-либо значительных травм в анамнезе они не отмечали. Признаков выраженного болевого синдрома, синовита, передней нестабильности выявлено не было. Сроки повторной операции составляли от нескольких месяцев до одного года после первой операции. На рентгенографии или томографии отмечались признаки нарушения топографии костных каналов, преимущественно передняя диспозиция большеберцового или бедренного канала. Сформированная ПКС на МРТ и при артроскопии, несмотря на синдром ущемления и циклоп-синдром, была целой и имела удовлетворительное натяжение. На рисунке 1а представлена МРТ картина «S»-образной деформации сформированной ПКС с передней диспозицией большеберцового канала. На рисунке 1б представлена МРТ картина «C»-образной деформации сформированной ПКС с передней диспозицией бедренного канала.



а - «S»-образная ПКС



б - «C»-образная ПКС

Рисунок 1 – МРТ картина нарушения топографии костных каналов

Основной проблемой являлся синдром ущемления при разгибании в результате передней диспозиции большеберцового канала и наличие плотных фиброзных масс, окружающих связку. Решением проблемы являлось бережное удаление фиброзных тканей с помощью шейвера и аблятора с краевой резекцией крыши межмыщелковой арки. При работе шейвером необходимо работать в режиме пассивного оттока, без активного отсоса, чтобы не резецировать часть сформированной ПКС. Повторная пластика ПКС в таких случаях не требовалась. Операция заканчивалась редрессацией сустава. Операция приводила к значительному улучшению функции сустава. В связи с этим рекомендуется при формировании большеберцового канала произвести тест на импиджмент. Для этого можно использовать специальный инструмент, кото-

рый надевается на направляющую спицу и имитирует трансплантат или, ввести в канал дилататор или сверло соответствующего диаметра, после чего производится полное разгибание и определяется наличие ущемления крыши межмыщелковой арки. Если канал уже высверлен, а импиджмент-тест положителен, то лучше сразу резецировать край крыши межмыщелковой арки буром или долотом.

Следует отметить, что мы наблюдали высокие положительные результаты при задней диспозиции большеберцового канала. При этом сформированная ПКС на МРТ имела признаки «хорошего качества», о чем свидетельствовали ровная форма, толщина, низкая интенсивность сигнала, близкая к норме ангуляция ЗКС и отсутствие жидкости в костных каналах (рисунок 2). При этом отмечался хороший клинический результат.

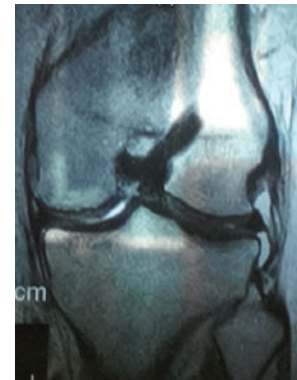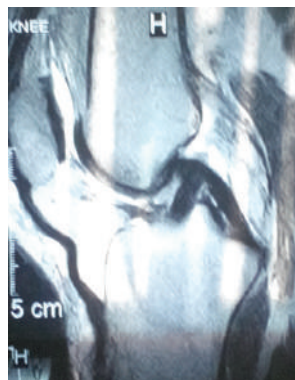

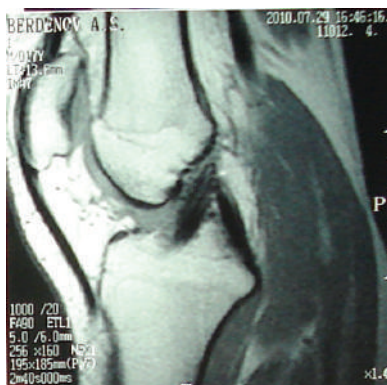
Рисунок 2 – Сформированная ПКС с задней диспозицией большеберцового канала

Пациенты второй группы предъявляли жалобы на болевой синдром и нестабильность коленного сустава. Менее половины пациентов имели в анамнезе фактор значительной повторной травмы после первичной операции. Клинически передняя нестабильность 2-3 степени имела место у всех пациентов. При рентгенографическом обследовании, как правило, выявлялись признаки нарушения технологии пластики, такие как некорректная топография каналов (рисунок 3) и расхождение

осей бедренного канала и интерферентного винта. Последний феномен возникает при рассверливании бедренного канала через большеберцовый с последующим введением винта через передне-внутренний доступ. Таким образом, винт фиксирует связку лишь на незначительном протяжении, что приводит к недостаточной фиксации, следовательно – к возможной миграции и расслаблению трансплантата при ранней нагрузке.

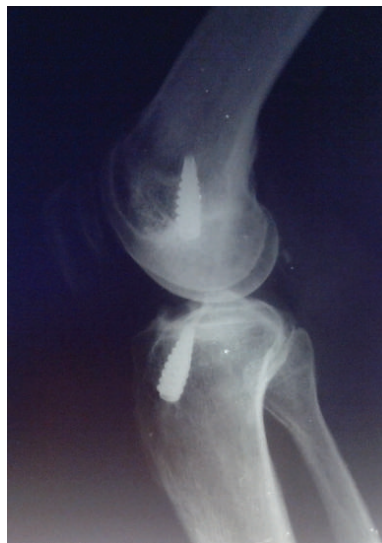
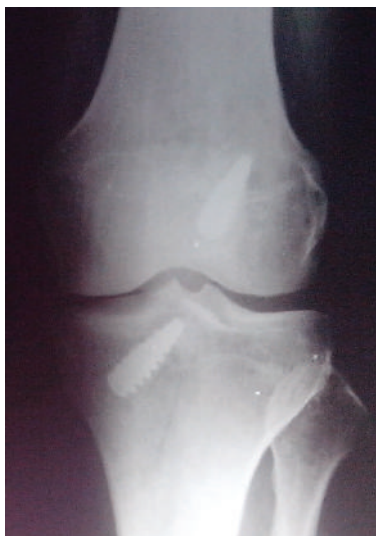
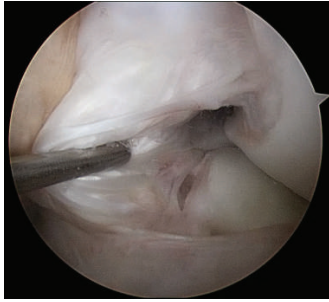
Рисунок 3 – Рентгенография после пластики ПКС синтетическим материалом

Костно-диспластическая деформация костного канала лучше определялась при томографии и проявлялась в виде булавовидной формы канала с затеком синовиальной жидкости. Для профилактики этого осложнения при низком качестве губчатой костной ткани рекомендуется рассверлить канал сверлом на 1-2 мм меньше диаметра трансплантата, а затем расширить его дилататором до необходимого диаметра, производя импакцию стенок (Штробель М., 2012).

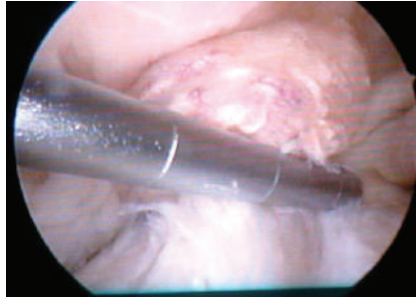
У одного пациента наблюдалась недостаточность сформированной ПКС при нормальной топографии каналов и фиксации. Во время первичной операции – пластики ПКС ST-трансплантатом имели место трудности с проведением трансплантата, который проходил через большеберцовый канал, но не проходил в бедренный канал. Трансплантат вынимался полностью и протягивался заново. В итоге его поверхность была значительно мацерирована. Причиной

проблемы могло служить неточное определение диаметра трансплантата. Поверхностное повреждение связки значительно ухудшает ее качество и может привести к лизису в синовиальной жидкости. С другой стороны необходимо не переоценить диаметр трансплантата, который в ненапрянутом состоянии больше, чем в натянутом состоянии. Также важно, чтобы трансплантат при измерении проходил через отверстие шаблона с небольшим сопротивлением, что обеспечит плотное заполнение им костного канала. Это условие важно для предупреждения затекания синовиальной жидкости в костный канал, которая ухудшает качество приживления сформированной связки.

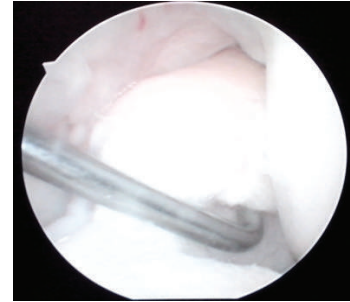
Целостность сформированной ПКС у пациентов второй группы на МРТ и при артроскопии была нарушена полностью, либо она была растянутой и разволокненной, что требовало ее повторную пластику (рисунок 4).



а – растянутость
ПКС из ВТВ



б – полный разрыв
синтетической ПКС



в – растянутость
синтетической ПКС

Рисунок 4 – Артроскопическая картина несостоятельной сформированной ПКС

Перед повторной пластикой ПКС проводилась резекция остатков связки, удаление фиксаторов, оценка состояния костной ткани мыщелков и подготовка области установки нового трансплантата. Резекция культи ПКС, сформированной из аутоканей не представляло проблемы, в то время как резецировать синтетические ПКС было крайне затруднительным. Грубая и прочная синтетическая ткань, проросшая рубцовыми массами, трудно поддавалась резекции обычными кусачками и шейвером. Фрагменты синтетической

ткани также с трудностями извлекались из большеберцового канала после удаления винтов. У одной пациентки имелась болезненная паравинтовая киста у наружного устья большеберцового канала, наполненная желеобразным содержимым. После операции она отмечала значительное улучшение.

Удаление титановых интерферентных винтов возможно путем их выкручивания с помощью отвертки после обнажения их концов из рубцовой ткани (рисунок 5).

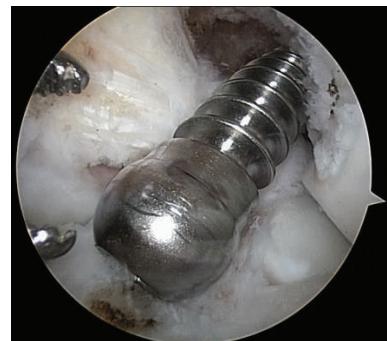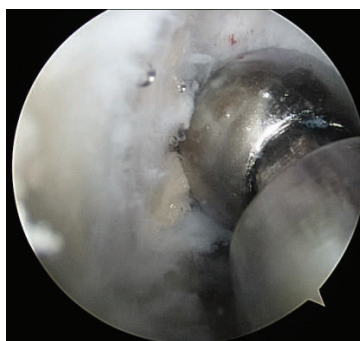
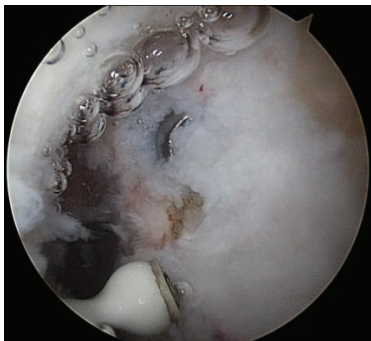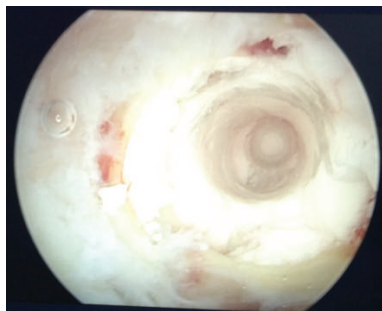


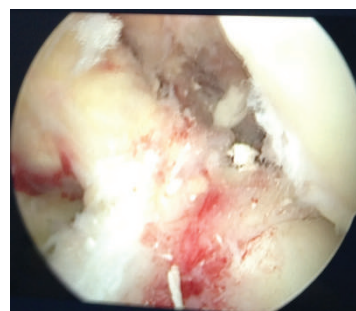Рисунок 5 – Удаление титанового интерферентного винта

Удаление биоабсорбируемых винтов путем выкручивания оказалось невозможным из-за их разрушения, фрагменты которого

при этом распространялись по суставу (рисунок 6). Поэтому они удалялись частично при высверливании нового костного канала.



а – винт в канале бедра



б – фрагменты винта

Рисунок 6 – Остатки биоабсорбируемого бедренного винта.

После удаления винта возникала проблема наличия костного дефекта. Одним из ее решений являлось заполнение его биоабсорбируемым винтом соответствующего размера

(рисунок 7), так как использование аутокости усложняет и удлиняет продолжительность и без того сложной операции.

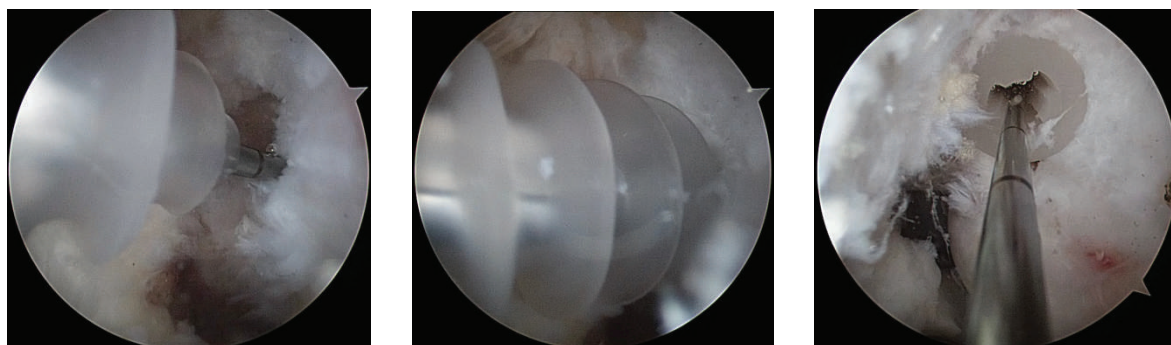


Рисунок 7 – Введение нового биоабсорбируемого винта в костный дефект от прежнего винта

В одном случае не удалось удалить титановый винт из бедра из-за технических трудностей резекции бедренной части культи синтетической ПКС. В случаях применения при первичной операции интерферентных винтов их повторное использование для фиксации уже нецелесообразно из-за костного дефекта. Поэтому рационально применить другой вид фиксации - экстракортикальный или поперечный. Новый костный канал рассверливается рядом с заполненным костным дефектом (рисунок 8). Одним из тактических решений является двухпучковая пластика ПКС с формированием двух каналов меньшего диаметра с экстракортикальной фиксацией трансплантата. При этом бедренный канал для задне-наружного пучка высверливается в интактной зоне (рисунок 8).

ние с удалением мягких тканей, либо рассверливался новый канал под другим углом к плато большеберцовой кости. Дальнейшие этапы вмешательства, такие как установка и фиксация трансплантата, не отличаются от таковых при первичной операции и поэтому их описание не приводится. Реабилитационная программа после ревизионной пластики ПКС должна быть более щадящей, чем после первичной операции, так как условия для приживания повторно сформированной связки хуже.

ЗАКЛЮЧЕНИЕ

Ревизионная артроскопия после пластики ПКС относится к сложным операциям как тактически, так и технически. Она должна выполняться в условиях хорошего оснащения. На основании анализа данных операций приводим следующие рекомендации при выполнении первичной пластики ПКС и ревизионной артроскопии:

Важно точное измерение диаметра трансплантата на всем его протяжении. Недооценка диаметра может привести к трудности проведения трансплантата через каналы. Повторное проведение трансплантата приводит к мацерации поверхности, что значительно ухудшает его качество и может привести к лизису в синовиальной жидкости.

Диаметр трансплантата необходимо определять в натянутом положении. При этом он должен проходить через отверстие шаблона с небольшим сопротивлением, что обеспечит плотное заполнение костного канала и предупредит затекание синовиальной жидкости в костный канал.



Рисунок 8 – Высверливание бедренных каналов для двухпучковой ревизионной пластики ПКС

Большеберцовый канал рассверливался по прежнему каналу, если его топография была нормальной, то есть проводилось его освеже-

При низком качестве губчатой костной ткани необходимо рассверлить канал сверлом на 1-2 мм меньше диаметра трансплантата, а затем расширить его дилататором до необходимого диаметра, производя импакцию костной ткани.

При использовании для фиксации трансплантата интерферентных винтов предпочтительно высверливать бедренный канал и вводить винт через передне-внутренний доступ для совпадения их осей.

Важно строго соблюдать технологию пластики ПКС. Однако возможны погрешности. При нарушении топографии каналов отмечено, что задняя диспозиция большеберцового канала более благоприятна, нежели перед-

няя. При наличии импиджмент синдрома рекомендована краевая резекция крыши межмышцелковой арки.

Костный дефект в бедренной части, образовавшийся после удаления титанового интерферентного винта можно заполнить биоабсорбируемым винтом соответствующего диаметра, а затем произвести двухпучковую пластику с двумя костными каналами малого диаметра. При этом задне-наружный канал будет располагаться в зоне интактной костной ткани.

Любая сформированная ПКС может повраться повторно. Поэтому надо думать о возможной ревизионной пластике и предусмотреть условия для ее выполнения.

ТІЗЕ БУЫНЫНЫҢ АЛДЫҢҒЫ АЙҚАС БАЙЛАМЫН ПЛАСТИКАДАН КЕЙІН ҚАЙТА АРТРОСКОПИЯЛАУ

У. ӘБДІРАЗАҚОВ, А. ӘБДІРАЗАҚОВ

Түсініктеме. Тізе буынының алдыңғы айқас байламын пластикадан кейін қайта артроскопияларының талдау өткізілген. Алдыңғы айқас байламын пластикадан кейін қайта артроскопияның және алғашқы операция орындауына ұсыным әкелінген.

Негізгі сөздер: алдыңғы айқас байлам, қайта артроскопия.

REVISION ARTHROSCOPY AFTER ANTERIOR CRUCIATE LIGAMENT RECONSTRUCTION

U. ABDURAZAKOV, A. ABDURAZAKOV

Abstract. The analysis of the revision arthroscopy after ACL reconstruction is performed. The recommendations to performing of revision arthroscopy after ACL reconstruction and primary surgery are given.

Key words: ACL, revision arthroscopy.

УДК 617.3

РАННЯЯ РЕАБИЛИТАЦИЯ ПАЦИЕНТОВ ПОСЛЕ ТОТАЛЬНОГО ЭНДОПРОТЕЗИРОВАНИЯ КОЛЕННОГО СУСТАВА

У.А. АБДУРАЗАКОВ, Н.К. ТАЖИМУРАТОВ, С.Д. ЕСЕНГАРАЕВА, М.Д. ДАНАБАЕВ
Алматинский государственный институт усовершенствования врачей

Патология коленного сустава независимо от причины, вызвавшей её, резко ухудшает качество жизни, ограничивает возможности самообслуживания, делает больного беспомощным в быту и на фоне сопутствующих заболеваний и возрастных изменений органов и систем организма, является ведущим фактором порочного круга, разорвать который под силу лишь хирургу. Ни один другой метод ле-

чения не в состоянии обеспечить столь раннюю мобилизацию больного, быстро избавить от мучительных болей или существенно ослабить их, восстановить подвижность в суставе и опорность конечности, вернуть способность к самообслуживанию, поднять жизненный и психологический тонус.

Цель данного сообщения - поделиться опытом реабилитации пациентов после

тотального эндопротезирования коленного сустава с замещением задней крестообразной связки.

МАТЕРИАЛ И МЕТОДЫ

С 2009 года в клинике травматологии и ортопедии АГИУВ выполнено 175 операций первичного эндопротезирования коленного сустава с замещением задней крестообразной связки.

Возраст больных колебался от 50 до 80 лет. Из них мужчин было 77, женщин – 98. Показанием к эндопротезированию служили: постравматический артроз – 56; деформирующий остеоартроз - 94; ревматоидный артрит -25. Двустороннее тотальное эндопротезирование коленного сустава выполнено у 31 больных.

В послеоперационном периоде для профилактики флебита и тромбоза глубоких вен применяли антикоагулянты (ксарелто 1таб 1 раз в день в течение 5 недель) и эластичное бинтование нижних конечностей.

Пациентам разрешали сидеть и выполнять изометрические упражнения для четырехглавой мышцы бедра и голени – «игра надколенником» оперированной конечности на 1 сутки, упражнение для мышц бедра и сгибание тазобедренного и коленного сустава - на 2 сутки, на 3 сутки - сидеть и ходить с помощью костылей. Перед занятиями лечебной физкультурой и перед тем, как садиться и вставать больной должен бинтовать оперированную конечность эластическим бинтом или специальным эластическим чулком для профилактики тромбоза вен нижних конечностей. С 3 сутки пациенты получают физиолечение виде геска для раны и

5-7 сеансов на пассивном аппарате Артромот. При благоприятном течении послеоперационного периода на 10-12 сутки после операции снимают швы и выписывают на амбулаторное лечение под наблюдение врача по месту жительства. Послеоперационных осложнений не было. В 3 первых месяца рекомендуется: продолжить применение антиагрегантов- Тромбо-Асс 100 мг 1 раз в день 6 недель , ксарелто 5 недель или прадакса, продолжить компрессию ног эластичными бинтами до 6 недель, а при наличии отеков на срок, рекомендуемый врачом, продолжить лечебно-профилактические мероприятия при риске развития нестабильности эндопротеза, прием препаратов кальция.

РЕЗУЛЬТАТЫ

Результаты эндопротезирования коленного сустава прослежены нами у 56 больных в сроки от 6 месяцев до 2,5 лет. Благоприятные исходы (отличная, хорошая, удовлетворительная оценка по Харрису) отмечены в 90% случаев. В 10% случаев результат оценен как удовлетворительный, так как сохраняется дискомфорт в суставах, болевой синдром в области сустава, ограничение движений, слабость мышц нижней конечности. Им рекомендовано продолжать восстановительное лечение и наблюдение ортопеда по месту жительства.

ЗАКЛЮЧЕНИЕ

Ранняя реабилитация и метод позволяет в ранние сроки восстановить опороспособность нижней конечности и значительно улучшить качество жизни больных с тяжелыми артрозами коленного сустава.

УДК (616.727.2+616.728.2/3) -007.248-089.844:616.379-008.64

ЭНДОПРОТЕЗИРОВАНИЕ КРУПНЫХ СУСТАВОВ У ПАЦИЕНТОВ, СТРАДАЮЩИХ САХАРНЫМ ДИАБЕТОМ

У.М. АБУДЖАЗАР, М.Н. ДЖАКСЫБАЕВ, С.С. АЛЬХОДЖАЕВ, Т.Ж. СУЛТАНБАЕВ
Казахский национальный медицинский университет
им. С.Д. Асфендиярова, Алматы

В данной работе проведен анализ результатов эндопротезирования крупных суставов у пациентов страдающим сахарным диабетом, поступивших в ГКБ №4 г. Алматы.

Ключевые слова: Эндопротезирование, сахарный диабет, пожилые пациенты, качество жизни, перелом бедра.

По данным статистики разных стран мира в среднем ежегодно в протезировании нуждаются 500 - 1000 больных на 1 млн. Населения [1].

В Казахстане, как и во всем мире, растет число операций по замене крупных суставов. Так в 2011 г. было сделано 2817, а в 2012 году уже более 4600 операций по замене тазобедренного и коленного суставов. В РК ежегодная потребность в эндопротезировании тазобедренного и коленного суставов составляет около 24500 операций в год [2]. Первичный остеоартрит и ревматоидный артрит являются основными причинами, из-за которых проводится эндопротезирование [3]. Кроме дегенеративно – дистрофических заболеваний, в эндопротезировании крупных суставов нуждаются пожилые люди с переломами проксимального отдела бедренной кости. Непоследнюю роль в нарушении питания проксимального отдела бедренной кости играет облитерация сосудов при сахарном диабете.

Обычно в этом возрасте развивается остеопороз проксимального отдела бедренной кости, поэтому для возникновения перелома обычно достаточно незначительного травматического воздействия [4]. По статистике ВОЗ в 1990г в мире переломы проксимального отдела бедренной кости составляли около 1 миллион 660 тысяч, к 2050г ожидается трехкратный рост этих переломов [5,6,7].

Международная федерация диабета (IDF) предполагает, что к 2030 году каждый десятый человек будет страдать диабетом. В Казахстане число больных сахарным диабетом достигло 207 935 человек. Основные патогенетические формы заболевания: диабет I типа (инсулинозависимый — ИЗСД) и диабет II типа (инсулинонезависимый - ИНСД). По оценке Диабетом II типа чаще страдают больные старше 40 лет.

В связи с этим, при эндопротезировании крупных суставов больных страдающим сахарным диабетом появляется необходимость разностороннего изучения и усовершенствования тактики лечения.

В отделении эндопротезирования ГКБ№4 за период с 03.01.2013 по 24.12.2013 гг. было проведено 950 операций по эндопротезированию крупных суставов, из них 52 пациента, страдающих сахарным диабетом. Нами проведен анализ результатов лечения 52 пациентов, где мужчины составили 13 (25,0%), женщины – 39 (75,0%). Как видно из таблицы 1, заболевания распределены таким образом: переломы шейки бедра составили 3 (5,7%), некроз головки бедренной кости – 2 (3,8%), ложный сустав шейки бедренной кости - 2 (3,8%), деформирующий гоноартроз – 27 (51,9%), деформирующий коксоартроз – 18 (34,6%) случаев.

Таблица 1 – Распределение пациентов по видам заболеваний

| Возр. | Пол | Виды заболевания | | | | | итого |
|-----------|-------|---------------------------|--------------------------|---------------|--------------------------------|--|------------|
| | | Деформирующий коксоартроз | Деформирующий гоноартроз | Ложный сустав | Некроз головки бедренной кости | Перелом шейки бедренной кости (Экстренные) | |
| 45-55 | Муж. | 3 (5,7%) | 1 (1,9%) | | | | |
| | Жен. | 2 (3,8%) | 10 (19,2%) | 1 (1,9%) | | 1 (1,9%) | |
| 55-65 | Муж. | 2 (3,8%) | 2 (3,8%) | | 1 (1,9%) | | |
| | Жен. | 5 (9,6%) | 11 (21,1%) | | 1 (1,9%) | | |
| старше 65 | Муж. | 4 (7,7%) | | | | | |
| | Жен. | 2 (3,8%) | 3 (5,7%) | 1 (1,9%) | | 2 (3,8%) | |
| Общее | Муж. | 9 (17,3%) | 3 (5,7%) | | 1 (1,9%) | | 13 (25,0%) |
| | Жен. | 9 (17,4%) | 24 (46,1%) | 2 (3,8%) | 1 (1,9%) | 3 (5,7%) | 39 (75,0%) |
| | Всего | 18 (34,7%) | 27 (52,0%) | 2 (3,8%) | 2 (3,8%) | 3 (5,7%) | 52 (100%) |

В пред- и постоперационном периоде проводили регулярный контроль содержания сахара в крови.

Предоперационная подготовка включала: коррекцию нарушения углеводного об-

мена назначением соответствующей диеты и антидиабетических средств. Больным, поступившим в экстренном порядке с диабетом II типа средней и тяжелой степени, за 1–2 суток до операции по назначению

эндокринолога применяли пероральные сахаропонижающие препараты и инсулин пролонгированного действия. По необходимости осуществлялся перевод больного на инъекции простого инсулина. Плановые больные проходили обследование в амбулаторном порядке, что включало: осмотр специалистов, лабораторно-диагностические и инструментальные исследования по стандарту. Пациентам, поступившим в экстренном порядке, проводились лабораторно-диагностические и инструментальные методы исследования, что включало, кроме общих анализов, УЗДГ сосудов.

Пациентам, поступившим в плановом порядке, устанавливались протезы от Strayker и De-Puy. Эти виды тотальных эндопротезов тазобедренных суставов (цементные и бесцементные) установлены 22 пациентам, так же 27 пациентам в зависимости деформации коленного сустава установлены эндопротезы коленного сустава с сохранением задней крестовидной связки и без сохранения. Экстренным больным (3 пожилых пациентов) с переломами шейки бедренной кости проводилась операция - биполярное эндопротезирование в 2 случаях и в 1 случае - тотальное эндопротезирование в течение 3 суток. Всем больным в послеоперационном периоде проводилось контрольное УЗДГ исследование сосудов, контрольные анализы, рентген-контроль. Активизация с дозированной нагрузкой на оперированную конечность разрешалась на вторые сутки после операции с бинтованием эластичным бинтом обеих нижних конечностей. Проводилось ЛФК с инструктором, антибактериальная, симптоматическая и патогенетическая терапия по стандарту. По истечении 8-10 дней после операции больные выписаны в удовлетворительном состоянии с рекомендациями наблюдения у эндокринолога и травматолога по месту жительства. Послеоперационные раны у всех пациентов зажили первичным натяжением.

ВЫВОДЫ

Учитывая увеличение количества больных нуждающихся в эндопротезировании крупных суставов, для ранней активизации, особенно страдающим сахарным диабетом, необходимы разносторонний комплексный подход в тактике лечения.

Для изучения качества жизни пациентов в отдаленном периоде, после эндопротезирования крупных суставов необходимо создание единого национального регистра с включением сопутствующих патологии

ЛИТЕРАТУРА

1. *Who study group Assessment of fracture risk and its application to screening for postmenopausal osteoporosis // World Health Organization. - 1994.*
2. Батпенов Н.Д., Белокобылов А.А., Серикбаев В.Д., турдумбаев Т.Н., Малик Б.К. *Опыт тотального эндопротезирования тазобедренного сустава при дисплазии III-IV типа // Травматология және ортопедия. - 2012. - №2. - С.71-73.*
3. Zuckerman J.D. *Hip fracture // N. Engl. J. Med. - 1996. - №334. - P. 23.*
4. Van Balen R., Steyerberg E.W., Polder, J.J. et al. *Hip fracture in elderly patients: outcomes for function, quality of life, and type of residence // Clin. Orthop. Relat. Res. - 2001. - №390. - P. 232-243.*
5. Leonardsson O., Sernbo I., Carlsson A., Akesson K., Rogmark C. *Long-term follow-up of replacement compared with internal fixation for displaced femoral neck fractures: results at 10 years in a randomised study of 450 patients // J. Bone Joint Surg. - 2010. - № 92 (3). - P. 406-412.*
6. Thorngren K. *Medical audit: experience from Sweden. - 1993.*
7. Gjertsen J.E., Engesaeter L.B., Furnes O. et al. *The Norwegian Hip Fracture Register: experiences after the first 2 years and 15,576 reported operations // Acta Orthop. - 2008/ - №79 (5). - P. 583-593.*

ҚАНТ ДИАБЕТИ БАР НАУҚАСТАРДАҒЫ ІРІ БУЫНДАР ЭНДОПРОТЕЗДЕЛУІ У.М. АБУДЖАЗАР, М.Н. ДЖАКСЫБАЕВ, С.С. АЛҚОЖАЕВ, Т.Ж. СҰЛТАНБАЕВ

Түсініктеме. Бұл жұмыста, Алматы қ-сы. №4 ҚКА-на қант диабетімен ауырған науқастардың ірі буындарын эндопротезделу нәтижесі қортылған.

Негізгі сөздер: қант диабеті, эндопротездеу, егде науқастар, сапалы өмір суру, ортан жілік сынулары.

REPLACEMENT OF LARGE JOINTS IN PATIENTS WITH DIABETES

Y.K. ABUDZAZAR, M.N. JAXYBAYEV, S.S. ALHODZHAEV, T.J. SULTANBAEV

Abstract. In this paper the analysis of replacement of large joints in patients suffering from diabetes admitted to hospital № 4 Almaty

Key words: Endoprosthesis, diabete, elderly patients, quality of life, hip fracture.

ӨОЖ 616.727.2-089.819-06

**ИЫҚТЫҢ ДАҒДЫЛЫ ШЫҒУЫН АРТРОСКОПИЯЛЫҚ ЖОЛМЕН ҚАЛПЫНА
КЕЛТІРУ НӘТИЖЕЛЕРІ ЖӘНЕ РЕЦИДИВКЕ АЛЫП КЕЛУШІ СЕБЕПТЕР**

А.П. АХМЕТОВ

А.Ясауи атындағы ХҚТУ, клиника-диагностикалық орталығы, Түркістан

Мақалада 2005-2012 жылдар арасында Банкарт және ALPSA түріндегі лабральдық зақымдануларға байланысты иық буынының алдыңғы тұрақсыздығына артроскопиялық қалпына келтіру жасалған 99 науқастың еміне сараптама жасалған және иық буынындағы қайталап шығуға алып келетін қауіптілік факторлары анықталды.

Негізгі сөздер: иық буыны.

КІРІСПЕ

Иық буынының жарақатқа байланысты зақымдануларын емдеу ортопедиядағы өзекті мәселе болып табылады. Солтүстік Америка Штаттарындағы халықтардан сұрастыру нәтижесінде, еңбекке қабілетті жастағы 17 млн-дай адамның жыл сайын аталған локализациядағы әр түрлі патологиялармен консультацияға және медициналық көмекке жүгінетіндігі анықталды [1]. Иық буынындағы созылмалы тұрақсыздықтың дамуына алып келетін механизмдердің ішіндегі ең кең таралғаны иықтың жарақатқа байланысты шығуы болып табылады [2,3,4]. Иықтың дағдылы шығуы көбінесе физикалық белсенді өмір салтын ұстанатын жас адамдарда (40 жасқа дейінгі) жиі кездеседі [3,5].

Аталған зақымдануларды қалпына келтіруге бағытталған операциялар иықтағы тұрақсыздық синдромын емдеудің «алтын стандарты» деп есептеліп, ашық түрде немесе артроскопиялық тәсілмен орындалады [5,6]. Соңғы 10 жылда артроскопиялық технологияның кең таралуы және дамуына байланысты, иық буынының буынішілік зақымдануларына эндоскопиялық реконструкция жасаудың көптеген тәсілдері клиникалық тәжірибеде кеңінен қолданылуда.

Иықтағы тұрақсыздықтың рецидивін емдеуде заманауи технологияларды дұрыс қолдану хирургқа артротомиясыз буын анатомиясын қалпына келтіруге, жауырын асты бұлшықеттерінің бүтіндігін сақтауға және сол арқылы науқастарды емдеудің жақсы функциональдық және косметикалық нәтижелеріне қол жеткізуге мүмкіндік береді [6,7,8].

Зерттеу мақсаты: иық буынының алдыңғы тұрақсыздығына байланысты артроскопиялық жолмен капсуло-лабральдық қалпына келтіру операциясы жасалған науқастардың емінің нәтижелерін бағалау және қайталап шығудағы қауіптілік факторларын анықтау.

МАТЕРИАЛДАР МЕН ЗЕРТТЕУ ӘДІСТЕРІ

Бұл зерттеуге 2005-2012 жылдар арасында Банкарт және ALPSA түріндегі лабральдық зақымдануларға байланысты иық буынының алдыңғы тұрақсыздығына артроскопиялық қалпына келтіру жасалған 230 науқастың ішінен, 1 жыл өткен соң телефон арқылы байланыса алған 99 науқастың 99 иық буыны бақылауға алынды. Телефон арқылы хабарласа алған науқастардан иық буынын бағалаудағы «Oxford» сынамасы, рекуренттің болуы, спортпен шұғылданатын науқастардың

қайталап спортпен шұғылдануы жайлы сұрастырылды. Науқастардың тіркеліп, сақталған бейнефильмдерін ретроградты зерттеу барысында лабральды зақымданумен қатар, Hill-Sachs зақымының болуы мен оның өлшемі, сонымен қатар SLAP 2 зақымы болғандығы және қолданылған анкорлардың саны анықталды.

НӘТИЖЕЛЕРІ ЖӘНЕ ТАЛҚЫЛАУ

Бақылау орташа есеппен 49,1 (13-112) ай бойы жүргізілді. Оның ішінде науқастардың 86-сы (86,9%) ер адам, 13-і (13,1%) әйел болды. Науқастардың ішінде доминантты экстремитті шығу болғандардың саны 57,6%, доминантты емес науқастар саны 42,4%-дық көрсеткішті берді. Науқастардың 37-сі (37,4%) спортпен шұғылданушы болса, 62-сінің (62,6%) спортқа мүлдем қатысы жоқ екендігі анықталды. Алғашқы дислокация дамуының негізгі себебінің 83,8%-ы жарақаттық, ал қалған 16,2% -ында айтарлықтай үлкен жарақат болмағандығы байқалды.

Науқастардың 8-інде (8,1%) иықбуынының қайталанып шығуы анықталып, оның ішінде 7-інде алғашқы 12 айдан кейін, ал 1-інде 7 жылдан кейін дислокация пайда болған. Қайталанып шығулар кездескен науқастарды зерттеу барысында, барлығында дислокация негізінен жарақатпен байланысты болғаны анықталды. «Oxford» иық буынын бағалау тесті орташа есеппен 17,8% (12-46) болды. Науқастардың 63,6%-ында Bankart зақымы байқалған, ал 36,4% -ында ALPSA зақымы кездесті. Жалпы науқастардың 36,4%-ында SLAP-2 зақымының бірлесе жүретіндігіне көз жеткіздік. Науқастардың 78,8%-ында Hill-Sachs зақымы анықталды. Тоқпан жіліктің басының 20%-ынан астамының Hill-Sachs зақымымен жарақаттануы барлық науқастардың арасында 2-інде тіркелді. Науқастарда зақымдануды қалпына келтіру үшін 51,5% -ында 3-анкер, 46,5%-ында 2-анкер және 2 %-ында 1-анкер қолданылды.

Спортпен шұғылданатын және шұғылданбайтын болып 2 топқа бөлінген науқастардың арасында, олардағы дислокация түрлері, операция алдында қанша рет шыққандығы, «Oxford» иық буынын бағалау тесті және бақылау мерзімдері арасында

айрықша бір ерекшелік байқалған жоқ. Иықтың дағдылы шығуы мен ALPSA зақымы спортшыларда көбірек байқалып, статистикалық тұрғыдан жоғары маңызға ие болды.

ҚОРЫТЫНДЫ

Иық буынының алдыңғы тұрақсыздығы бар науқастарға артроскопиялық жолмен қалпына келтіруден кейінгі қайталанып шығуының дамуына науқастың спортпен шұғылдануы, ALPSA зақымының болуы және спортпен қайталап айналыса бастаған науқастарда кездесетін кәсіби жарақаттардың болуы рецидивке алып келетін негізгі қауіптілік факторлары болып табылады.

Ал науқастың спортшы болуы және иық буынында ALPSA түріндегі лабральдық патологияның болуы дағдылы шығу тұрғысынан артроскопиялық қалпына келтіру операцияларын қажет етеді.

ӘДЕБИЕТТЕР

1. Lee G. *The supraspinatus distension sign: an indicator of supraspinatus integrity // Arthroscopy.* – 2009. – Vol 25, №6. – P. 617–619.
2. Свердлов Ю.М. *Травматические вывихи и их лечение.* – М.: Медицина, 1978. – С. 18–87.
3. Федорук Г.В. *Вывих в плечевом суставе – отдаленные результаты // Сборник материалов Третьего конгресса российского артроскопического общества.* – М., 1999. – С. 79–80.
4. Hovelius L. *Recurrent anterior dislocation of the shoulder. Results after the Bankart and Putti-Plattoperations // J. Bone Joint Surg.* – 1979. – Vol. 61-A. – P. 566–569.
5. Pagnani M.J. *Surgical treatment of traumatic anterior shoulder instability in American football players // J. Bone Joint Surg.* – 2002. – Vol. 84A. – P. 711–715.
6. Caspari R.B. *Arthroscopic reconstruction of the shoulder: The Bankart repair // Operative arthroscopy.* – N.Y.: Raven, 1991. – P. 507–515.
7. Ulunay K. *Omuz artroskopisi (Gazi omuz artroskopisi kursu).* -Ankara: Kizilay, Ares Grafik Tasarim, 2014. - 230 с.
8. Макаревич Е.Р. *Лечение поврежденной вращательной манжеты плеча.* – Минск: БГУ, 2001. – 163 с.

РЕЗУЛЬТАТЫ АРТРОСКОПИЧЕСКОГО ВОССТАНОВЛЕНИЯ ПРИВЫЧНОГО ВЫВИХА ПЛЕЧА И ПРИЧИНЫ РЕЦИДИВА

А.П. АХМЕТОВ

Резюме. Проведен анализ историй болезни 99 пациентов, которым за период с 2005 по 2012 гг. проведена артроскопическая реконструкция по поводу лабральной патологии, причинами передней нестабильности плечевого сустава в виде банкарт и ALPSA и выяснены причины и факторы риска повторных вывихов в плечевом суставе.

Ключевые слова: артроскопическая реконструкция, плечевой сустав.

WHAT ARE THE RISK FACTORS OF RESTRICTED DISLOCATION IN THE FORWARD INSTABILITY OF A HUMERAL JOINT

A.P. AHMETOV

Abstract. The analysis from 99 patients in the period from 2005 to 2012 was taken, which was made arthroscopic reconstruction concerning labral pathology by the reasons in the forward instability of a humeral joint by Bankart and ALPSA and the reasons of risk factors of restricted dislocations in a humeral joint was reviewed.

Key words: arthroscopic reconstruction, humeral joint.

УДК 616.728.4002.775-089

ОПЫТ ПРИМЕНЕНИЯ АРТРОСКОПИЧЕСКОЙ ХИРУРГИИ ПРИ ПОВРЕЖДЕНИЯХ И ЗАБОЛЕВАНИЯХ ГОЛЕНОСТОПНОГО СУСТАВА

А.П. АХМЕТОВ

Клинико-диагностический центр Международного
Казахско-Турецкого университета им А.Ясави, Туркестан

В статье указан опыт лечения пациентов которым были проведены артроскопические операции на голеностопный сустав. 72,7% отличных, 27,3% хороших результатов показывают что артроскопия голеностопного сустава является мало инвазивным и высоко эффективным способом.

Ключевые слова: голеностопный сустав, артроскопия.

ВВЕДЕНИЕ

По частоте выполнения артроскопических операций голеностопный сустав стоит на третьем месте после коленного и плечевого. Впервые в 1931 г. американский хирург Michael Wigman доказал возможность выполнения артроскопии голеностопного сустава. Дальнейшее развитие это исследование получило в 70-е гг. XX века благодаря работам японского врача M. Watanabe с использованием эндоскопа собственной конструкции. Он подробно описал доступы, технику применения и показания к артроскопии голеностопного сустава. На протяжении последнего десятилетия предпринимались попытки обоб-

щения накопленного опыта специалистами разных стран по применению артроскопических вмешательств на голеностопном суставе [1,2,3]. В литературе приводится достаточно большой перечень показаний к артроскопии голеностопного сустава. Помимо свободных внутрисуставных тел, остеохондральных переломов, ревматоидного полиартрита, переднего импиджмент синдрома артроскопические вмешательства на голеностопном суставе нередко применяются при патологии связочного аппарата и инфекционном артрите в качестве санирующих мероприятий. Список показаний по-прежнему расширяется, растет число выполняемых артроскопий голеностопного сустава. Представляется перспективным

использование эндоскопической техники для диагностики и контроля репозиции ряда внутрисуставных переломов и внедрение артроскопического артродеза голеностопного сустава [1,4,5].

В данном исследовании обобщен опыт артроскопии голеностопного сустава, основанный на 11 операциях, проведенных в КДЦ МКТУ им А.Ясауи за 2013-2014 гг.

МАТЕРИАЛ И МЕТОДЫ

У 11 пациентов (из них 3 женщины и 8 мужчин) проведено 11 артроскопических исследований голеностопного сустава. Все пациенты были трудоспособного возраста. Средний возраст составил 41 года (от 26 до 60 лет). Показаниями к операции были: остеохондропатия таранной кости у 1 пациента (9,1%), артроз - у 3 пациентов (27,3%), передний импиджмент синдром - у 3 пациентов (27,3%), латеральный импиджмент синдром - у 2 пациентов (18,2%), гипертрофированный синовит - у 1 пациента (9,1%), хондроматоз - у 1 пациента (9,1%).

При планировании артроскопии голеностопного сустава уточнялись характер жалоб больного, образ жизни, проводимое ранее консервативное и оперативное лечение, сопутствующие заболевания. При объективном обследовании оценивались ходьба больного, наличие деформации оси конечности. Диапазон движений в стопе измерялся с помощью гониометра между осями голени и стопы в положениях максимального тыльного и подошвенного сгибаний. Стандартная передне-задняя и боковая рентгенограммы позволяли оценить степень остеоартроза, состояние костной ткани, ось конечности, наличие артроза смежных суставов. У 6 больных проводились МРТ или КТ голеностопного сустава, позволяющие подтвердить диагноз в сомнительных случаях, уточнить характер поражения хрящевой ткани и состояние смежных суставов.

Для проведения артроскопии голеностопного сустава использовались стандартная 30-градусная оптика, эндоскопическая стойка и артрошейвер (Karl Storz, Germany). Дистракция выполнялась с помощью ручного вытяжения, без применения специальных устройств. Все манипуляции проводились с наложением турникета, под спинномозговой анестезией. С помощью стерильного маркера производили обозначение краев

внутренней и наружной лодыжек, границ сустава на передней поверхности, проекцию сосудисто-нервного пучка. С помощью шприца внутрь сустава закачивали 20 мл физиологического раствора, что облегчало проведение артроцентеза. Внутренне-боковой доступ выполняли кожным разрезом скальпелем и далее с помощью тупого троакара. Через этот доступ выполнялась артроскопия переднего отдела голеностопного сустава с продвижением к латеральному отделу, где далее осуществляли передне-латеральный доступ. Передние доступы позволяют осуществить осмотр вентрального отдела голеностопного сустава, а при применении дистракции и заднего отдела.

Во время операции одному пациенту было выполнено несколько артроскопических манипуляций. Лечебные мероприятия включали: удаление хондроматозных тел и остеофитов (5 пациентов), абразивную хондропластику и микрофрактуринг (остеоперфорация) (3 пациента), артроскопическая резекция рубцовой ткани (3 пациента), частичную синовэктомию артрошейвером (9 пациентов).

РЕЗУЛЬТАТЫ И ИХ ОБСУЖДЕНИЕ

У всех пациентов в раннем послеоперационном периоде применялся холод, эластическая компрессия, гипсовая иммобилизация не использовалась. На следующий день после операции начинали физиолечение (магнитотерапия), лечебную физкультуру (активные движения с дозированной нагрузкой), разрешалась ходьба с костылями с неполной нагрузкой на ногу. На 3-4 сутки после операции больных выписывали на амбулаторное лечение. Больным, которым был проведен микрофрактуринг, рекомендовалась ходьба с костылями до 4 недель с момента операции. С целью дальнейшей коррекции синовиальной среды сустава в послеоперационном периоде внутрисуставно вводили препараты гиалуроновой кислоты (остенил) по рекомендованной схеме.

У всех больных уменьшились или исчезли боли, хромота, увеличилось расстояние, которое может преодолеть больной, объем движений в суставе. В меньшей степени это касалось трофики параартикулярных тканей и использования средств опоры. Значимых рентгенологических изменений мы не обнаружили.

В литературных источниках описаны неврологические, сосудистые, инфекционные осложнения. Большинство исследователей отмечается более высокий риск, по сравнению с артроскопией коленного и плечевого суставов, развития неврологических осложнений. В нашем случае сосудистых и неврологических осложнений не отмечалось. Приведенные данные литературы и наш опыт подтверждают, что артроскопическое вмешательство требует тщательной подготовки хирурга, бережного отношения при проведении манипуляции, информирования пациента о возможных рисках и осложнениях.

Для оценки функции голеностопного сустава была использована модифицированная шкала, разработанная Д.Д. Черкес-Заде с соавт., (1999 г.). Шкала включает 10 позиций, что позволяет дать объективную оценку биомеханических параметров, характеризующих функциональные возможности голеностопного сустава. Согласно данной шкале, при общей сумме 45-50 баллов функция признавалась отличной, от 39 до 44 – хорошей, от 31 до 38 - удовлетворительной, ниже 30 баллов - неудовлетворительной.

Изучение результатов артроскопических операций на голеностопном суставе показало, что по данной шкале получены 72,7% отличных результатов, 27,3% хороших результатов с полным восстановлением трудоспособности у всех пациентов.

ЗАКЛЮЧЕНИЕ

Полученные нами данные лечения больных с остеоартрозом, остеохондропатией, импиджмент синдромом и синовитом позволяют рекомендовать артроскопию голеностопного сустава как операцию выбора при данной патологии, благодаря которой малоинвазивно и с высокой эффективно-

стью можно проводить лечение данной категории больных.

Артроскопия голеностопного сустава является высокотехнологичной, малоинвазивной лечебно-диагностической процедурой, требующей специальной подготовки хирурга, аккуратного отношения к анатомическим структурам и использования современного эндоскопического оборудования и инструментария.

Применение артроскопической операции позволяет обеспечить в сравнении с открытыми вмешательствами более раннее начало реабилитационного лечения в послеоперационном периоде, сократить сроки стационарного лечения, ускорить восстановление больного.

ЛИТЕРАТУРА

1. Штробель М. Руководство по артроскопической хирургии // Пер с англ. под ред. А.В. Королева, в 2 томах. - М.: БИНОМ. Лаборатория знаний, 2011. - Т.2. - 344 с.
2. Ulunay K. Omuz artroskopisi (Gazi omuz artroskopisi kursu). - Ankara: Kizilay, Ares Grafik Tasarim, 2014. - 230 с.
3. Лычагин А.В. Артроскопические методы лечения деформирующего артроза голеностопного сустава реабилитации: автореф.... канд. мед. наук.-Москва, 2008. - 22 с.
4. Кавалерский Г.М., Архипов С.В., Дрозни А.Р., Лычагин А.В. Малотравматичный метод артрорезирования голеностопного сустава // Пироговская студенческая научная конференция: Вестник РГМУ. - 2005. - №3. - С.42.
5. Шишка И.И., Головаха М.Л., Банит О.В., Твердовский А.О. Тактика лечения свежих поврежденных капсульно-связочного аппарата латерального отдела голеностопного сустава // Сборник тезисов Второго международного конгресса АСТАОР. - Москва: Издательство Перо, 2012. - С.74.

ТОБЫҚ БУЫНЫНЫҢ ЗАҚЫМДАРЫ МЕН АУРУЛАРЫНА АРТРОСКОПИЯЛЫҚ ХИРУРГИЯНЫ ҚОЛДАНУ ТӘЖІРИБЕСІ

А.П. АХМЕТОВ

Түсініктеме. Мақалада тобық буынының патологияларына байланысты артроскопиялық операциялар жасалған науқастарды емдеу тәжірибесі көрсетілген және қол жеткізілген 72,7% өте жақсы, 27,3% жақсы нәтижелері тобық буыны артроскопиясының миниинвазивті, эффективтілігі жоғары әдіс екендігін көрсетеді.

Негізгі сөздер: тобық буыны, артроскопия.

THE EXPERIENCE OF APPLICATION OF ARTHROSCOPIC SURGERY AT DAMAGES AND DISEASES OF AN ANKLE JOINT

A.P. AHMETOV

Abstract. In the article was specified the experience of treatment of patients which were held arthroscopically operations on the ankle joint 72,7% excellent and 27,3% good results show that ankle arthroscopy is less invasive and highly effective way.

Key words: ankle joint, arthroscopy.

УДК 616.728.3-002

ВНУТРИСУСТАВНОЕ ПРИМЕНЕНИЕ ГЛЮКОКОРТИКОСТЕРОИДОВ ПРИ ЛЕЧЕНИИ ПАЦИЕНТОВ С ОСТЕОАРТРОЗОМ КОЛЕННЫХ СУСТАВОВ

Ш.А. БАЙМАГАМБЕТОВ, Е.К. РАЙМАГАМБЕТОВ, Р.Н. АЖИКУЛОВ

Научно-исследовательский институт травматологии и ортопедии, Астана

Проанализированы результаты лечения 20 пациентов с остеоартрозом коленных суставов различных степеней, получивших внутрисуставные введения глюкокортикостероидов (Кеналог, Гидрокортизон, Преднизолон, Дипроспан) до поступления в отделение артроскопии и спортивной травмы НИИТО. Функциональное состояние суставов оценивали по альгофункциональному индексу Лекена. Отличные и хорошие результаты были отмечены у 11 (55%) больных, удовлетворительные результаты у 9 (45%) больных.

Ключевые слова: гонартроз, коленный сустав, внутрисуставные инъекции, остеоартроз.

ВВЕДЕНИЕ

Остеоартроз (ОА) является наиболее распространенной формой артрита в западных популяциях. В США поражает 46 миллионов (22%) взрослого населения [1]. ОА коленного сустава приводит к инвалидизации у 10% людей в возрасте старше 55 лет, при этом четверть из них имеют тяжелую степень инвалидизации. Рентгенологические доказательства ОА коленного сустава у мужчин и женщин в возрасте свыше 65 лет выявляются у 30% субъектов, при этом у трети указанных людей наблюдаются клинические симптомы. Ежегодная частота выполнения артропластики у европейцев старше 65 лет варьирует в разных странах, но в среднем составляет 0,5–0,7 на 1000.

ОА ассоциируется с прогрессивным ухудшением качества жизни, а также экономическим издержками. Кроме того, психическое состояние пациентов, отрицательные эмоции, такие как беспомощность, депрессия также оказывают негативное влияние на состояние организма [2].

Психологический стресс в предоперационном периоде ведет к более выраженному

болевому синдрому и ухудшению функциональных результатов эндопротезирования по сравнению с пациентами, не имевшими психологический стресс перед операцией [3].

Исследования большой группы пациентов с ОА с различными степенями утраты трудоспособности установили, что общие годовые затраты составили 1750-2800 долларов США ежегодно [4].

На поздних стадиях заболевания при необходимости тотального эндопротезирования сустава средняя стоимость лечения вместе с реабилитацией возрастает до 20700 долларов США [5].

Проблему ОА можно считать высоко актуальной в связи с прогрессивным увеличением заболеваемости, существенным снижением качества жизни пациентов и высокой стоимостью лечения, которая также увеличивается при прогрессировании заболевания. Поиск эффективных методов лечения ОА продолжается постоянно.

НПВС занимают основное место в лечении ОА как в Казахстанских протоколах лечения, так и в зарубежных рекомендациях по лечению ОА. Мази, гели, кремы, пероральные

и инъекционные формы выпуска представлены широким спектром международных наименований.

Среди инвазивных методов лечения наиболее приняты инъекционные методы, согласно рекомендациям EULAR к внутрисуставному разрешены препараты гиалуроновой кислоты и кортикостероиды. Согласно рекомендациям EULAR (European League Against Rheumatism) эффективность внутрисуставного введения глюкокортикостероидов длительного действия имеет один самых высоких уровней доказательности IB, особенно при остеоартрозе трапециометакarpального сустава [8].

Относительно внутрисуставных инъекций глюкокортикостероидов ведутся научные споры о необходимости и безопасности их проведения. При этом очевидны преимущества проведения локальной терапии, которые заключаются в непосредственном воздействии на основной очаг поражения - орган-«мишень», каким при ОА является сустав; достижение оптимальной лечебной концентрации лекарственного препарата в пораженном органе, что уменьшает потребность в системно назначаемых фармакологических средствах [6], при этом глюкокортикостероиды назначаются в составе комплексной терапии, позволяют снизить дозировки противовоспалительных препаратов. В некоторых случаях, например при энтезопатиях, глюкокортикостероиды являются базисной терапией. Глюкокортикостероиды относятся к наиболее изученным и эффективным противовоспалительным средствам [7].

Среди глюкокортикостероидов общепризнанную популярность завоевали медленно растворимые соли глюкокортикостероидов [9]. К ним относят препараты длительного действия Дипроспан (комбинированный препарат бетамезона натрия фосфата, бетамезона дипропионата), Кеналог (Триамсинолона ацетонид), препараты средней длительности действия Метипред, Депо-Медрол (метилпреднизолон ацетат) и препараты относительно короткого действия – гидрокортизон ацетат.

Целью данного исследования является изучение отдаленных результатов локальной терапии глюкокортикостероидами при лечении пациентов с остеоартрозом коленных суставов.

МАТЕРИАЛ И МЕТОДЫ

Нами изучены отдаленные результаты лечения 20 пациентов с остеоартрозами коленных суставов различных степеней, получивших вну-

трисуставные введения глюкокортикостероидов до поступления в отделение артроскопии и спортивной травмы НИИТО. Все 20 (100%) больные были обследованы клинически, лабораторно и рентгенологически. По показаниям, кроме рентгенографии коленного сустава проводились УЗИ, ЯМРТ коленного сустава.

Причиной обращения за медицинской помощью у пациентов явились: боль при ходьбе, скованность, нарастание боли при физических нагрузках, нарушение функции суставов, трудности в приседании и спуске по лестницы, отек мягких тканей в области коленного сустава, снижение уровня жизни.

В анамнезе все пациенты получали внутрисуставные инъекции глюкокортикостероидов (кеналог, гидрокортизон, преднизолон, дипроспан). У 9 больных (45%) заболевание связано с травмой коленного сустава, у 11 пациентов (55%) в анамнезе травм не отмечалось, однако все пациенты указывали на наличие болевого синдрома, скованность, чувство дискомфорта в области коленного сустава.

РЕЗУЛЬТАТЫ И ИХ ОБСУЖДЕНИЕ

В исследование были включены 20 пациентов с остеоартрозом коленного сустава в возрасте от 37 до 78 лет, средний возраст $61,8 \pm 4,3$ лет.

Среди них мужчин - 4 (20%), женщин – 16 (80%), с двусторонним остеоартрозом коленных суставов - 13 пациентов (65%), с односторонним остеоартрозом - 7 больных (35%).

Из 20 пациентов в 25% случаев, или у 5 больных, верифицирована 2-3 степень остеоартроза, в 75% случаев, или у 15 больных, - 3-4 степень остеоартроза, в связи с чем данным пациентам рекомендовано эндопротезирование коленных суставов.

Среди 20 пациентов у 9 больных или в 45% случаев отмечалась контрактура сустава. Среди них в 15% случаев, или у 3 больных, – разгибательная контрактура, в 10% или у 2 пациентов, – сгибательная контрактура и в 20% случаев, или у 4 больных, отмечались смешанные контрактуры коленных суставов,

Всем пациентам были выполнены внутрисуставные инъекции глюкокортикостероидов кратность введения составила 3-5 раз, интервал между введениями 2-15 дней, давность терапии до исследования 4-5 лет.

Внутрисуставное применение у исследуемых пациентов лекарственных препаратов

распределилось следующим образом: 9 пациентов (45%) получили Кенолог; 3 (15%) – Дипроспан; 3 (15%) – Преднизолон; 2 (10%) – Гидрокортизон; 3 (15%) – комбинированные лекарственные средства методом чередования (Преднизолон и Кенолог, Гидрокортизон и Дипроспан, Преднизолон и Дипроспан).

Из 20 пациентов у 7 (35%) произведена артроскопическая ревизия, дебридмент колен-

ного сустава. Во время артроскопической ревизии коленного сустава видны участки изолированного обнажения субхондральной кости диаметром до 2 см, диффузное обнажение субхондральной кости (практически на всей площади мыщелка), вокруг дегенеративно-дистрофические изменения окружающих хрящевой ткани, у хряща краев дефекты, часто склерозированы (рисунок 1).

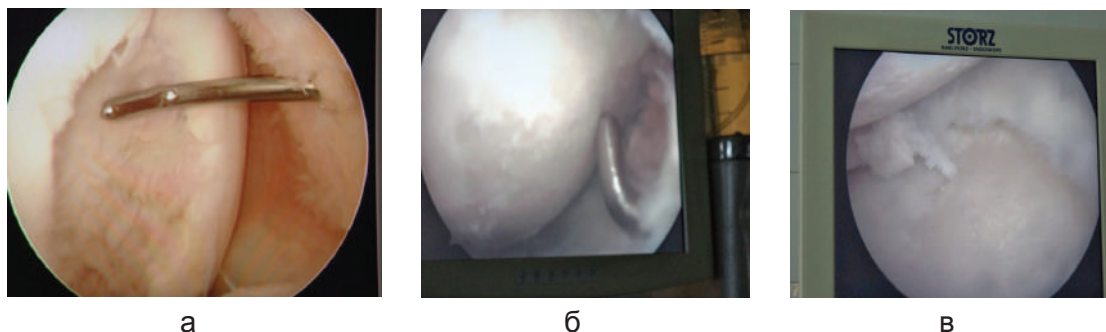


Рисунок 1 – Локальное повреждение хряща (а) и диффузное обнажение субхондральной кости (б, в)

Функциональное состояние суставов оценивали по альгофункциональному индексу Лекена. Отличные и хорошие результаты были отмечены у 11 (55%) больных, удовлетворительные результаты у 9 (45%) больных, неудовлетворительные результаты 0%.

ЗАКЛЮЧЕНИЕ

Таким образом, у пациентов с ОА при условии учета показаний (стадии болезни, оценки сопутствующих заболеваний, анализа проведенного предшествующего лечения), соблюдения техники выполнения внутрисуставного введения, количества и кратности процедур, правильного выбора доз вводимых препаратов, локальная терапия инъекциями глюкокортикоидов может быть признана эффективной и рекомендована для лечения обострений ОА.

ЛИТЕРАТУРА

1. Hootman J.M., Helmick C.G. Projections of U.S. prevalence of arthritis and associated activity limitations // *Arthritis Rheum.* – 2006. - №54. – P.226-229.
2. Creamer P., Lethbridge-Cejku M., Hochberg M.C. Factors associated with functional impairment in symptomatic knee osteoarthritis // *Rheumatology (Oxford).* – 2000. - № 39(5). – P. 490-496.

3. Lingard E.A., Riddle D.L. Impact of psychological distress on pain and function following knee arthroplasty // *J. Bone Joint Surg. Am.* – 2007. - № 89(6). – P. 1161-1169.

4. Yelin E. Medical care expenditures and earnings losses among persons with arthritis and other rheumatic conditions in 2003, and comparisons with 1997 // *Arthritis Rheum.* – 2007. - № 56(5). – P. 1397-1407.

5. Losin E., Walensky R.P., Kessler C.L. et al. Cost-effectiveness of total knee arthroplasty in the United States: patient risk and hospital volume // *Arch. Intern. Med.* – 2009. - № 169(12). – P. 1113-1121.

6. Ковалев В. Ю. Локальная терапия глюкокортикоидами // *Русский медицинский журнал.* - 1999. - Т. 7, № 8. - С. 385-391.

7. Беленький А. Г. Внутрисуставное и периартикулярное введение кортикостероидных препаратов при ревматических заболеваниях: Учеб. Пособие. - М.: Российская мед. академия последипломного образования, 1997. - 90 с.

8. Dixon A. Local injection therapy in rheumatic disease // *EULAR bulletin monograph series.* - 1993. – 181 p.

9. Условия и требования к внутрисуставному и периартикулярному введению глюкокортикостероидных препаратов: Методические указания. - М., 2001. - 12с.

ТІЗЕ БУЫНЫНЫҢ ОСТЕОАРТРОЗЫМЕН АУЫРАТЫН НАУҚАСТАРДА БУЫН ІШІЛІК ИНЪЕКЦИЯЛЫҚ ГЛЮКОКОРТИКОСТЕРОИДТАРДЫ ҚОЛДАНЫП ЕМДЕУДІҢ АЛШАҚ НӘТИЖЕСІ

Ш.А. БАЙМАГАМБЕТОВ, Е.К. РАЙМАГАМБЕТОВ, Р.Н. АЖИКУЛОВ

Түсініктеме. ТОҒЗИ-ның артроскопия және спорттық травма бөлімшесіне буын ішілік инъекциялық глюкокортикостероидтарды (Кенолог, Гидрокортизон, Преднизолон, Дипроспан) қабылдап, тізе буынының остеоартрозының әртүрлі дәрежесімен 20 науқасты емдеуінің соңғы нәтижелері талқыланды.

Тізенің буының функциональды жағдайы Лекен альгофункциональді индексімен бағаланды. Өте жақсы және жақсы көрсеткіш 11 (55%) науқаста байқалып, қанағаттанарлық көрсеткіш 9 (45%) науқаста байқалған және нашар көрсеткіш 0% науқаста тіркелген.

Негізгі сөздер: тізе буынының остеоартрозы, тізе буыны, буын ішілік инъекциялық, остеоартроз.

LONG-TERM RESULTS OF INTRA-ARTICULAR INJECTIONS OF CORTICOSTEROIDS FOR TREATMENT OF PATIENTS WITH KNEE OSTEOARTHRITIS

SH.A. BAIMAGAMBETOV, E.K. RAIMAGAMBETOV, R.N. AJIKULOV

Abstract. We analysed long-term results of 20 patients with knee osteoarthritis of varying degrees who received intraarticular injection of corticosteroids (Kenolog, hydrocortisone, prednisolone, Diprospan) before admission to the arthroscopy and RITO sports trauma. Joint functional condition was evaluated by Lequesne algofunctional index. Excellent and good results were seen in 11 (55%) patients, satisfactory results in 9 (45%) patients.

Key words: gonarthrosis, knee joint, Interarticular injections, osteoarthrosis.

УДК 616.728.3-089

ОПЫТ АРТРОСКОПИЧЕСКОЙ ПЛАСТИКИ ПЕРЕДНЕЙ КРЕСТООБРАЗНОЙ СВЯЗКИ ТРАНСПЛАНТАТОМ ПОЛУСУХОЖИЛЬНОЙ И НЕЖНОЙ МЫШЦ

А.Т. БАЙМУХАМЕТОВ, Е.Ж. СЕМБЕКОВ, А.К. ЖУМАКАЕВ,
Д.Р. РЫМБАЕВ, Б.А. БАЙКЕНЖЕЕВ

Областной центр травматологии и ортопедии им. Х.Ж. Макажанова, Караганда

В статье представлен опыт лечения 100 больных с повреждениями ПКС с последующей артроскопической пластикой ПКС полусухожильной и нежной мышц. Результаты лечения. Отслеживание ближайших результатов показало полный объем движения в коленном суставе, признаков нестабильности коленного сустава нет. Раннее артроскопическое протезирование ПКС трансплантатом полусухожильной и нежной мышц показало хорошие результаты, раннему возвращению к трудовой и спортивной активности.

Ключевые слова: передняя крестообразная связка, артроскопия, коленный сустав.

ВВЕДЕНИЕ

Крупные суставы играют важную роль в обеспечении статики в процессе жизнедеятельности человека, поэтому их повреждение нередко приводят к временной и стойкой утрате трудоспособности. Особенно подвер-

жен травмам коленный сустав. Частота повреждений последнего составляет 71,9 на 10000 [1] взрослых жителей в год. Этот показатель достаточно стабилен из года в год.

Основной контингент пациентов с подобными повреждениями - лица работоспособного

возраста (преимущественно молодые), соматически здоровые, ведущие активный образ жизни. Среди структур коленного сустава чаще всего страдает передняя крестообразная связка (ПКС) в силу присущих ей особенностей. На ее долю по данным литературы приходится от 27% до 61% и даже до 85% [2,3,4,5] поврежденных капсульно-связочного аппарата коленного сустава. Разрывы передней крестообразной связки (ПКС) являются одними из самых частых повреждений связочных структур суставов. Нет ни одной другой связки тела человека которой посвящено столько профессиональных конференций и научных публикаций.

Повреждения стабилизирующих структур сустава является опасным для хряща. Травма суставного хряща является необратимым процессом, который в итоге приводит к развитию деформирующего артроза и ухудшению функции коленного сустава как средства передвижения. При повреждении стабилизирующих структур сустава во время стереотипных движениях в коленном суставе возникает ненормальное смещение сочленяющихся поверхностей, которые приводят к неравномерной нагрузке на суставной хрящ. Части хряща, получающие повышенную нагрузку быстро разрушаются. Общеизвестно что при поврежденной ПКС в коленном суставе через 7-10 лет хрящевые поверхности необратимо разрушаются [6]. По данным ряда авторов в среднем через 13- 15 лет после травмы, у пациентов которые подверглись реконструкции ПКС было меньше последующих разрывов менисков, меньше необходимости дальнейшего хирургического лечения и значительно большее улучшение уровня активности [7,8,9]. Поэтому число операций по протезированию ПКС из года в год неуклонно растет.

Цель исследования - усовершенствование методики артроскопической пластики ПКС, улучшение результатов лечения.

МАТЕРИАЛ И МЕТОДЫ

В нашей клинике с ноября 2012 по июнь 2014 гг. проведено 100 операции артроскопической пластики передней крестообразной связки сухожилием полусухожильной и нежной мышц по стандартной транспортной методике. Из этого контингента пациентов 83 мужчин и 17 женщин, в возрасте от 13 до 61 года. У 30 больных повреждение ПКС было выявлено во время проведения ревизионной диагностической артроскопии. В этом случае проводилось шейвирование

культи ПКС, выполнялись соответствующие реконструкции поврежденных менисков, хрящей и на этом этапе операция завершалась. Реконструкция ПКС на первом этапе не проводилась т.к. не было соответствующей предоперационной подготовки. Вторым этапом через 1 месяц пациент вновь вызывался в клинику для проведения артроскопической реконструкции ПКС. У 22 пациентов во время предоперационного диагностического обследования на МРТ был установлен диагноз повреждения ПКС и было выполнено первичное протезирование ПКС. В остальных 43 случаях разрывы ПКС выявлены при проведении общеизвестных диагностических тестов, таких как тест переднего и заднего выжвижного ящика, Лахман тест, Pivot- shift тест.

Для фиксации трансплантата применялись биодеградируемые винты компании Karl-Storz , биодеградируемые винты компании DePuy Mitek Absolute, пластинки феморальной фиксации Флиптак , в некоторых случаях тиббиальная фиксация трансплантата выполнялась с помощью платинки Эндотак.

РЕЗУЛЬТАТЫ И ИХ ОБСУЖДЕНИЕ

В двух случаях пластика ПКС выполнена у пациенток 13 и 14 лет, в этих случаях чтобы не повредить зону роста, бедренный туннель проведен через латеральный мышцелок бедра и фиксирован фиксационной пластинкой, винтом, тиббиальный туннель также был проведен под ЭОП контролем с учетом ростковой зоны и фиксирован винтом.

В 3 случаях выполнена реконструкция задней крестообразной связки.

В послеоперационном периоде больные получали курс базисной терапии, физиотерапевтические процедуры, занятия на аппарате Artromot, и на 4-9 сутки переводились в отделение реабилитационного лечения. В течение 3 недель рекомендовалась ходьба на костылях с последующим переходом на трость. Рекомендовались самостоятельные занятия по специальной программе реабилитации с целью разработки коленного сустава и восстановления тонуса четырехглавой мышцы бедра.

Всех больных послеоперационные раны зажили первичным натяжением, гнойных осложнений не было, швы сняты на 8, 9 сутки.

Ближайшие результаты отслежены у 75 пациентов, через 3 месяца после операции движения в коленном суставе в полном объеме, ходьба без дополнительных средств опоры,

признаков нестабильности не определялось. Оставшиеся 25 пациента не явились на контрольный осмотр, с ними была потеряна связь.

ЗАКЛЮЧЕНИЕ

Таким образом, метод артроскопической пластики связочного аппарата коленного сустава обеспечивает полное восстановление функциональной активности пациента. Учитывая тот факт, что разрывы ПКС в большинстве случаев возникают у молодых и активных людей, более ранняя реконструкция ПКС снижает риск последующих повреждений структур коленного сустава и развитие остеоартроза. Проведение операции протезирования ПКС в раннем периоде после полученной травмы показали хорошие результаты, более раннее восстановление и возврат к трудовой и спортивной деятельности. Мы считаем что при выявлении интраоперационно разрывов ПКС, необходимо раннее протезирование ПКС. Использование переднемедиальной транспортной методики хорошо зарекомендовало себя при проведении операции протезирования ПКС. Хорошие результаты полученные нами мы относим к правильной предоперационной подготовкой и постоперационным ведением больных. Полное восстановление объема движений в коленном суставе перед пластикой ПКС, полное разгибание в коленном суставе, восстановление тонуса четырехглавой мышцы является залогом раннего восстановления пациента.

ЛИТЕРАТУРА

1. Травматология и ортопедия : уч. пособие под ред. Н.В. Корнилова, 3-е изд. - М.:ГЭОТАР- Медиа, 2011 - С. 239.
2. Гиршин С.Г., Лазивиши Г.Д., Дубров

В.Э. Повреждения и заболевания мышц, сухожилий и связок (клинический опыт и обзор литературы). - М.:ИПК Дом книги, 2013. - С. 269-286.

3. Дубров В.Э. Хирургическая коррекция крестообразных и коллатеральных связок коленного сустава в остром периоде травмы (клинико – экспериментальное исследование): автореф. ...д-ра мед. наук. - М., 2003. 21 с.

4. Гиршин С.Г., Дубров Н.Э., Шмидт И.З. Лечение свежих повреждений разгибательного аппарата коленного сустава // Ортопедия, травматология и протезирование. - 1993. - № 1. - С. 52-56.

5. Краснов А.Ф., Котельников Г.П., Измалков С.Н. Клиника, диагностика и лечение больных с повреждением разгибательного аппарата коленного сустава. – Самара: СМИ, 1992. – 47 с.

6. Peter N. Chalmers, Nathan A. Mall, Mario Moric et al. Does ACL Reconstruction Alter Natural History? A Systematic Literature Review of Long-Term Outcomes // J Bone Joint Surg Am. – 2014. - №96(4). – P.292-300.

7. Englund M., Lohmander L.S. Risk factors for symptomatic knee osteoarthritis fifteen to twenty-two years after meniscectomy // Arthritis Rheum. – 2004. - №50(9). – P.2811-2819.

8. Yamaguchi S., Sasho T., Tsuchiya A. et al. Long term results of anterior cruciate ligament reconstruction with iliotibial tract: 6-, 13-, and 24-year longitudinal follow-up // Knee Surg Sports Traumatol Arthrosc. – 2006. - № 14(11). – P.1094-1100.

9. Pernin J., Verdonk P. Si., Selmi T.A. et al. Long-term follow-up of 24.5 years after intra-articular anterior cruciate ligament reconstruction with lateral extra-articular augmentation // Am J Sports Med. – 2010. - №38(6). – P.1094-1102.

ЖАРТЫСІҢІРЛІ ЖӘНЕ НӘЗІК БҰЛШЫҚЕТТЕР ТРАНСПЛАНТАТАРЫМЕН АЛДЫҢҒЫ АЙҚЫШ БАЙЛАМДЫ АРТРОСКОПИЯЛЫҚ ПЛАСТИКАЛАУ ТӘЖІРИБЕСІ

А.Т. БАЙМҰХАМЕТОВ, Е.Ж. СЕМБЕКОВ, А.К. ЖҰМАҚАЕВ,
Д.Р. РЫМБАЕВ, Б.А. БАЙКЕНЖЕЕВ

Түсініктеме. Мақалада алдыңғы крест тәрізді байламның зақымдануы, кейіннен алдыңғы крест тәрізді байламның жартылай сіңірлі, нәзік бұлшық етін артроскопиялық пластикасымен 100 науқасты емдеу тәжірибесі ұсынылған. Емнің нәтижесі, ең жақын нәтижені бақылағанда тізе буынының қозғалуы толық көлемде сақталғанын көрсетті. Тізе буынының тұрақсыздық белгісі жоқ. Крест тәрізді байламының жартылай сіңірлі нәзік бұлшық етін транспланттанпен ерте артроскопиялық протездеу еңбек және спорттық белсенділікке ерте оралу нәтижесін көрсетті.

Негізгі сөздер: крест тәрізді байлам, артроскопия, тізе буыны.

ARTHROSCOPIC SURGERY OF ANTERIOR CRUCIATE LIGAMENT WITH GRAFTING OF SEMITENDINOSUS AND GENTLY MUSCLES

A.T. BAIMUKHAMETOV, E.Z. SEMBEKOV, A.K. ZHUMAKAYEV,
D.R. RYMBAYEV, B.A. BAYKENZHEYEV

Abstract. The article presents the experience of treatment of 100 patients with lesions of ACL with subsequent arthroscopic ACL plasty semitendinosus and tender muscles. Results of treatment. Tracking immediate results showed full range of motion in the knee joint, signs of instability of the knee is not. Early arthroscopic ACL prosthesis semitendinosis tendon and tender muscles showed good results early return to work and sports activities.

Key words: anterior cruciate ligament, arthroscopy, knee joint.

УДК 616.727.2-001.6-089

ОПЫТ АРТРОСКОПИЧЕСКОЙ СТАБИЛИЗАЦИИ ПЛЕЧЕВОГО СУСТАВА ПРИ ПЕРЕДНЕЙ НЕСТАБИЛЬНОСТИ С ВЫПОЛНЕНИЕМ ПРОЦЕДУРЫ РЕИМПЛЕССАЖА

A.T. БАЙМУХАМЕТОВ, Е.Ж. СЕМБЕКОВ, Б.А. БАЙКЕНЖЕЕВ,
А.К. ЖУМАКАЕВ, Р.А. ЯКУПОВ.

Областной центр травматологии и ортопедии им. Х.Ж. Макажанова, Караганда

В статье представлен опыт лечения больных артроскопической стабилизации плечевого сустава при отрыве переднего края суставной губы, ассоциированных с повреждением Хилл-Сакса головки плечевой кости. Результаты лечения. Ближайших результаты лечения показали что выполнение процедуры реимплессажа позволило получить положительные результаты лечения, полный объем движения в плечевом суставе, признаков нестабильности плечевого сустава нет.

Ключевые слова: привычный вывих плеча, артроскопия, плечевой сустав.

ВВЕДЕНИЕ

Плечо человека является комплексной анатомической структурой, позволяющей выполнять движения верхней конечностью во всех плоскостях. Конечной целью таких движений является доставка руки в разные участки пространства при проявлении ежедневной бытовой и специфической профессиональной деятельности. К функциям плеча относятся элевация (сгибание и отведение), депрессия (разгибание и приведение), ротация, удержание верхней конечности у туловища [1].

Ежегодно миллионы пациентов по всему миру проводятся артроскопические операции на плечевом суставе [2]. Хирургическая техника операции Банкарта на плечевом суставе является в большинстве случаев стандартной процедурой. При адекватном техническом оснащении, достаточной квалификации и добросовестности хирурга выпол-

нение такой операции не представляет большой проблемы. Однако нередки случаи когда выявляется дефект Хилл-Сакса по задне-верхней поверхности головки плечевой кости возникающий при импакции головки плеча, в этом случае для создания стабилизации плеча и профилактики рецидивов вывиха плеча в будущем необходимо выполнить процедуру реимплессажа [3].

МАТЕРИАЛ И МЕТОДЫ

В нашей клинике в январе 2013 по март 2014 г. проведено 19 операций артроскопической стабилизации плечевого сустава при отрыве переднего края суставной губы, так называемая операция Банкарта с процедурой реимплессажа. Из этого контингента пациентов 17 мужчин и 2 женщин. В возрасте от 17 до 37 лет. Оперативное вмешательство выполнялось под проводниковой анестезией

или эндотрахеальной анестезией. Положение пациента на операционном столе «beach chair position» позиция пляжного кресла. Оперируемая верхняя конечность укладывалась на подставку с вытяжением по оси в 1,5 кг. Артроскоп вводится через стандартный задний порт и выполняется диагностическая артроскопия. Осматривается головка плечевой кости, гленоидальная поверхность лопатки, сухожилия ротаторов плеча, сухожилие длинной головки бицепса, определяется участок дефекта суставной губы, осматривается задняя поверхность головки плечевой кости для определения дефекта Хилл-Сакса. Затем проводится установка переднего порта, через который проводится подготовка зоны гленоидального отростка лопатки (рисунок 1) и оторванная суставная губа. Устанавливается якорный фиксатор и прошивается суставная губа (рисунки 2, 3).




Рисунок 1 - Подготовка гленоидального отростка лопатки, зоны оторванной суставной губы

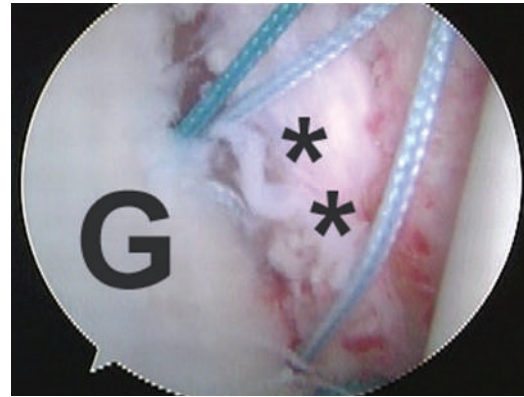


Рисунок 2 - Установка якорных фиксаторов

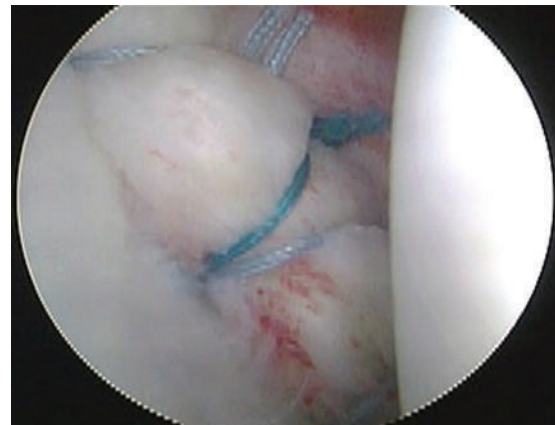


Рисунок 3 - Фиксированная суставная губа

При обнаружении дефекта Хилл-Сакса задней поверхности головки плеча, проводилась процедура реимплексажа, т.е. установка одного или двух якорных фиксаторов в зону дефекта и подшивание капсулы сустава и сухожилия подостной мышцы (рисунки 4, 5).

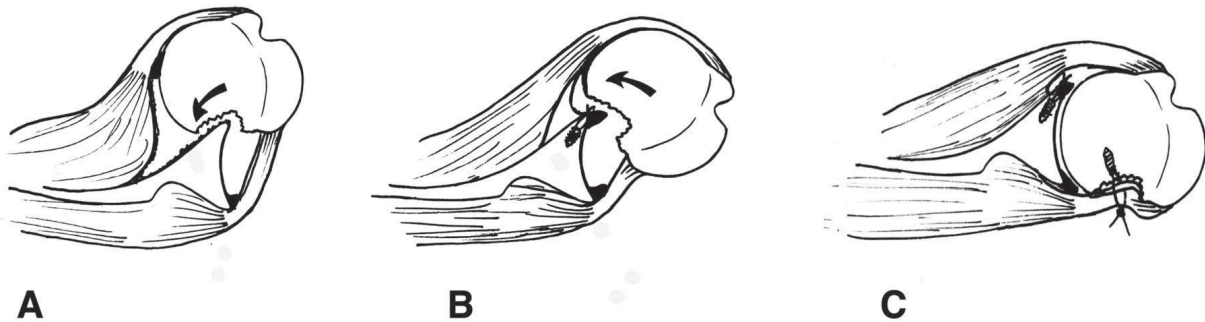


Рисунок 4 – Процедура реимплексажа

На рисунке 4А - биомеханика пораженный Хилл-Сакс и процедура реимплексажа. Импакция задней поверхности головки плечевой кости о переднюю гленоидальную суставную поверхность лопатки приводит к поражению Хилл-Сакса; 4В - рецидив передней

нестабильности несмотря на проведенную операцию Банкарта из-за взаимодействия большого дефекта Хилл-Сакс о переднюю гленоидальную суставную поверхность лопатки; 4С - подшитая суставная капсула и сухожилия подостной мышцы в костный дефект.

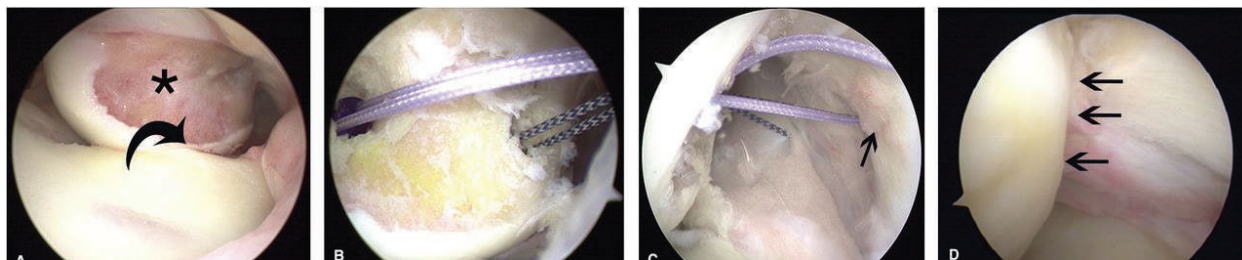


Рисунок 5 - Артроскопический вид дефекта Хилл-Сакса и процедуры реимплессажа

На рисунке 5А - артроскопия, поражение Хилл-Сакса (звездочка) передний край гленоидального отростка лопатки (изогнутая стрелка); 5В - два фиксатора шовного материала (разных цветов) вводятся в плечевой дефект, один выше и один ниже, и оба примыкают к краю дефекта; 5С - два якоря с четырьмя нитками швов готовы быть завязаны через сухожилие подостной мышцы (стрелка); 5 D - вид после затягивания швов, поражение Hill-Sachs заполнено задней поверхностью капсулы и сухожилием подостной мышцы (стрелки) [4].

В послеоперационном периоде больному надевается мягкая повязка по типу Дезо иммобилизирующая плечевой сустав. Больному назначаются физиопроцедуры (магнитотерапия). После шести недель пациент начинает заниматься реабилитационной программой под контролем физиотерапевта, выполнять упражнения на укрепление вращающей манжеты плеча и стабилизаторов. Через три месяца после операции, пациенту разрешается заниматься бесконтактными видами спорта. Полный возврат к контактными видам спорта разрешается по истечении шести месяцев, в зависимости от функционального восстановления каждого человека.

РЕЗУЛЬТАТЫ И ИХ ОБСУЖДЕНИЕ

Время хирургической операции составило приблизительно около от 40 до 60 минут. При проведении операции применялось 4-5 якорных фиксатора, 2-3 якоря использовались для установки гленоидальный отросток лопатки, и 1-2 якоря устанавливалось в дефект Хилл-Сакса. У трех пациентов во время операции выявлена сопутствующая патология SLAP повреждение 1 степени. Ближайшие результаты были выявлены у всех 19 пациен-

тов, через 3 месяца после операции движения в плечевом суставе в полном объеме, болей при движениях и ротации не отмечалось, признаков нестабильности не определялось.

ЗАКЛЮЧЕНИЕ

Техника реимплессажа позволяет получить хорошие результаты у пациентов с передними вывихами плеча ассоциированных с дефектами головки плечевой кости с сопутствующими повреждениями Банкарта. Процедура реимплессажа при операции выполняется в первую очередь, после выполняется фиксация переднего края оторванной суставной губы плечевого сустава.

Риск послеоперационных рецидивов увеличивается при больших дефектах Хилл-Сакса, но метод процедуры реимплессажа значительно сокращает это.

ЛИТЕРАТУРА

1. Страфун С.С., Сергиенко Р.А. Адгезивный капсулит плечевого сустава. - К.: Реферат, 2010. - С. 3-15
2. Гиршин С.Г., Лазишвили Г.Д., Дубров В.Э. Повреждения и заболевания мышц, сухожилий и связок (клинический опыт и обзор литературы). - М.:ИПК Дом книги, 2013. - С. 269-286.
3. Hiroyuki Sugaya, Joji Moriishi, Izumi Kanisawa et al. Arthroscopic Osseous Bankart Repair for Chronic Recurrent Traumatic Anterior Glenohumeral Instability Surgical Technique // J Bone Joint Surg Am. – 2006. - №88. – P.159-169.
4. Pascal Boileau, Kieran O’Shea, Pablo Vargas et al. Anatomical and Functional Results After Arthroscopic Hill-Sachs Remplissage // J Bone Joint Surg Am. – 2012. - №94(7). – P.618-626.

РЕИМПЛЕССАЖ ЕМШАРАСЫН ҚОЛДАНЫП ИЫҚ БУЫННЫҢ АЛДЫҒЫ ТҰРАҚСЫЗДЫҒЫНДА АРТРОСКОПИЯЛЫҚ ТҰРАҚТАУ ТӘЖІРИБЕСІ

А.Т. БАЙМҰХАМЕТОВ, Е.Ж. СЕМБЕКОВ, А.К. ЖҰМАҚАЕВ,
Р.А. ЯКУПОВ, Б.А. БАЙКЕНЖЕЕВ

Түсініктеме. Мақалада иық буынының алдыңғы қырының буын ішілік ерінінің үзілуі, тоқпан жіліктің Хилл-Сакса зақымдалумен біріккен артроскопиялық тұрақтандыруы емдеу тәжірибесі ұсынылған. Емнің нәтижесі. Ең жақын емнің нәтижесін көрсетті, реимплексаж рәсімінің орындалуы емнің оң нәтижелі, иық буында толық қозғалыс сақталды, тұрақсыздық белгілері болған жоқ.

Негізгі сөздер: үйреншікті иық буынының шығыу, артроскопия, иық буын.

ARTHROSCOPIC STABILIZATION OF SHOULDER JOINT IN CASE ANTERIOR INSTABILITY USING REIMPLESSAZH PROCEDURES

A.T. BAIMUKHAMETOV, E.Z. SEMBEKOV, B.A. BAYKENZHEYEV,
A.K. ZHUMAKAYEV, R.A. YAKUPOV

Abstract. The article presents the experience of treating patients arthroscopic stabilization of the shoulder joint in the separation of the front edge of labrum associated with damage to the Hill-Sachs humeral head. Results of treatment. Immediate treatment results showed that the implementation procedures remplissage yielded positive results of treatment, the full range of motion in the shoulder joint, signs of instability of the shoulder is not.

Key words: dislocation of the shoulder, arthroscopy, shoulder joint.

УДК 616.718.2-06-089.28

РАЦИОНАЛЬНЫЙ ПОДХОД К ВЫБОРУ ХИРУРГИЧЕСКОГО МЕТОДА ЛЕЧЕНИЯ ИНФЕКЦИОННЫХ ОСЛОЖНЕНИЙ ПОСЛЕ ЭНДОПРОТЕЗИРОВАНИЯ ТАЗОБЕДРЕННОГО СУСТАВА

С.С. БАЛГАЗАРОВ, И.Г. МОРЕНКО, Р.С. АБИЛОВ, А.А. ДОЛГОВ,
Ж.К. РАМАЗАНОВ, Е.А. БЕЛАН

Научно-исследовательский институт травматологии и ортопедии, Астана

Применение дифференцированного подхода в хирургическом лечении больных с инфекционными осложнениями после эндопротезирования тазобедренного сустава позволило в 62,5% получить положительные результаты лечения.

Ключевые слова: эндопротезирование, инфекционные осложнения.

ВВЕДЕНИЕ

Увеличение числа больных с патологией суставов, тазобедренного сустава в частности, является проблемой современной цивилизации, которая обусловлена старением населения [1,2]. Преимущества эндопротезирования перед другими видами хирургического лечения заключаются в быстрой активизации больных, возможности ранней нагрузки на оперированную конечность и восстановления движений в суставе, а также положитель-

ных предсказуемых отдаленных результатах [3]. В то же время, вследствие все более широкого развития эндопротезирования крупных суставов увеличивается частота послеоперационных инфекционных осложнений.

Эндопротезирование тазобедренного сустава – это весьма травматичное вмешательство, подразумевающее имплантацию инородного тела, что само по себе способствует развитию нагноения [4,5]. Основными факторами, повышающими травматичность операции, являются

ее продолжительность и операционная кровопотеря, превышающая 500 мл [6].

Развитие нагноения значительно ухудшает результаты оперативного лечения, в несколько раз увеличивает сроки стационарного и общего лечения, требует проведения сложной и дорогостоящей системы лечебных мероприятий.

Вариантами лечения инфекционных осложнений могут быть: сохранение эндопротеза, удаление искусственного сустава с проведением одно- или двухэтапного реэндопротезирования и резекционная артропластика, как промежуточный этап перед реэндопротезированием либо в качестве основной операции по восстановлению опоры конечности при невозможности реэндопротезирования.

Нагноение, по данным авторов, удается ликвидировать, как правило, после удаления эндопротеза.

Большие экономические затраты, длительность лечения и реабилитация больных с гнойными осложнениями после эндопротезирования тазобедренного сустава ещё раз подчеркивает важность изучаемой проблемы.

Цель исследования – улучшить результаты хирургического лечения больных с гнойными осложнениями после эндопротезирования тазобедренного сустава.

МАТЕРИАЛ И МЕТОДЫ

Проведен анализ результатов лечения 136 больных, лечившихся в отделении травматологии №4 НИИ травматологии и ортопедии МЗ РК с 2001 по 2013 гг. Все больные имели инфекционные осложнения после эндопротезирования тазобедренного сустава.

Распределение больных по полу представлено на рисунке 1.

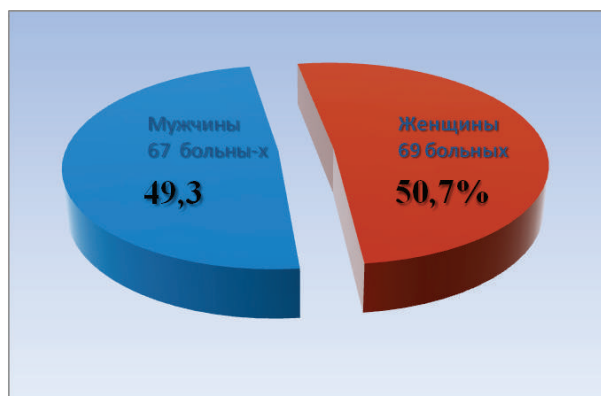


Рисунок 1 - Распределение больных по полу

Возраст пациентов с гнойными осложнениями после эндопротезирования тазобедренного сустава составил от 20 до 83 лет. Средний срок стационарного лечения составил 23 ± 2 койко-день.

Эндопротезирование выполнено пациентам со следующими нозологическими формами:

- ложный сустав шейки бедра в 28 случаях;
- коксартроз – в 56;
- ревматоидный артрит – в 17;
- асептический некроз головки бедра – в 27;
- опухоль – в 2;
- туберкулезный коксит – в 1;
- врожденный вывих - в 3;
- болезнь Лега-Кальве-Пертеса – в 2.

Имплантированные эндопротезы представлены в таблице 1.

Таблица 1 - Виды имплантированных эндопротезов

| Название эндопротеза | Количество |
|----------------------|------------|
| Страйкер | 37 |
| Де-Пью | 24 |
| ЭСИ | 15 |
| Эхтимайера | 14 |
| Эскулап | 8 |
| МУРА-ЦИТО | 7 |
| Сиваша | 7 |
| КАЗНИИТО | 2 |
| Имплант CAST | 4 |
| МАТИ-ЦИТО | 3 |
| Вирабова | 3 |
| Ортекс | 2 |
| Биомет | 2 |
| Прочие | 11 |

Длительность периода от начала заболевания до эндопротезирования у 15 пациентов составила до 1 года, до 5 лет – у 40, до 10 лет – у 37, более 10 лет – у 44 больных.

Возникновение инфекционных осложнений после эндопротезирования тазобедренного сустава в зависимости от сроков: ранние, до 3-4 недель – у 25 больных; поздние, свыше 4-5 недель – у 111 больных.

Показаниями к хирургическому лечению инфекционных осложнений после эндопротезирования тазобедренного сустава были:

- безуспешная консервативная терапия с периодическими обострением воспалительного процесса;
- нестабильность компонентов эндопротеза ТБС;
- глубокая гнойная инфекция.

В настоящее время при хирургическом лечении инфекционных осложнений проводятся следующие операции:

- санация и дренирование раны без удаления имплантата;
- санация и удаление эндопротеза (1 этап) и реэндопротезирование сустава спустя 6 – 12 месяцев (2 этап);

6 – 12 месяцев (2 этап);

- удаление эндопротеза, санация раны и ревизионное эндопротезирование в один этап;
- удаление эндопротеза как завершающий этап лечения инфекционного осложнения.

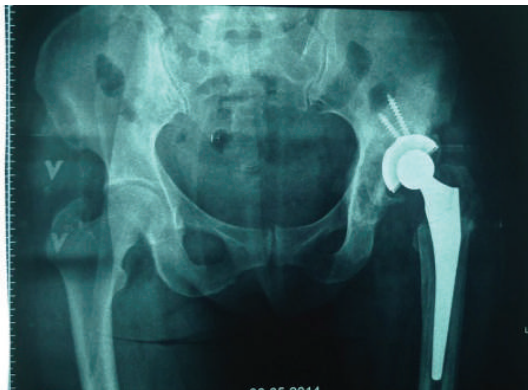Выполнены следующие виды оперативных вмешательств (таблица 2).

Таблица 2 - виды оперативных вмешательств

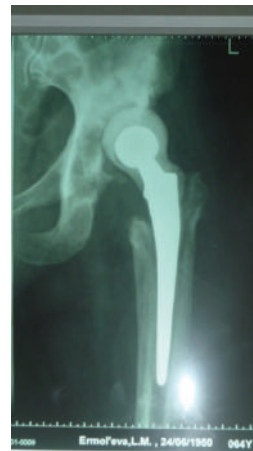| Операция | Количество |
|--|------------|
| Санация гнойного очага (фистелосеквестрнекрэктомия) с сохранением эндопротеза и имплантацией сульмицина, гентамициновых кет и коллатмпта | 71 |
| Удаление эндопротеза в связи с нестабильностью и установка цементного спейсера | 34 |
| Удаление одного из компонентов эндопротеза | 9 |
| Удаление эндопротеза спейсера (неартроз) | 2 |
| Удаление и замена спейсера | 2 |
| Репротезирование | 1 |
| Секвестрнекрэктомия культы бедра с резекцией ножки эндопротеза | 1 |

Клинический пример: Больная Е., 64 лет, история болезни №7094. Диагноз: Хронический остеомиелит левой бедренной кости, свищевая форма. Состояние после ТЭТС слева, нестабильность протеза. В 2010 г. была выполнена операция - тотальное эндопротезирование левого тазобедренного сустава.

Через 2 месяца нагноение с формированием свища в в/3 левого бедра. Дата последнего поступления – 28.08.14 г., 04.09.14 г. выполнена операция – ревизионное протезирование левого тазобедренного сустава артикулирующим цементным спейсером с антибиотиком (рисунок 2).



а



б

Рисунок 2 – Рентгенограммы пациентки Е., 64 лет: а) до операции; б) после операции

Применение дифференцированного подхода в хирургическом лечении больных с инфекционными осложнениями после эндопротезирования тазобедренного сустава позволило в 62,5% получить положительные результаты лечения.

ВЫВОДЫ

1. Проведенные лечебные мероприятия в 62,5% наблюдений позволили купировать гнойно – воспалительный процесс с сохра-

нением эндопротеза и статико-динамической функции конечности.

2. В 1,5 % наблюдений после удаления имплантата применен метод формирования опорного неартроза, который позволил практически полностью восстанавливать безболезную опорно-двигательную функцию сустава и избавиться от необходимости повторных оперативных вмешательств.

3. В 25 % наблюдений применен метод установки цементного спейсера с антибиотиком после удаления имплантата, как подгото-

вительный этап к проведению реэндопротезирования через 9-12 месяцев.

4. Правильное и своевременное применение антибактериальных препаратов существенно повышает эффективность хирургического лечения у данной категории больных.

ЛИТЕРАТУРА

1. Загородний Н.В. Эндопротезирование тазобедренного сустава эндопротезами нового поколения // Вестник травматологии и ортопедии им. Н.Н.Приорова. – 1999. - №4. – С.28-33.

2. Lieberman J.R. Hip function in patient 55 years old population reference values // Arthroplasty. – 2001. – Vol. 16, №7. P. 901-904.

3. Котельников Г.П., Ларцев Ю.В. Остеоартроз: руководство. – М: ГЭОТАР – Медиа, 2009. – С.116.

4. Грязнухин Э.Г., Кулик В.И., Мамонтов В.Д. Гнойные осложнения после эндопротезирования тазобедренного сустава // Матер. VI съезда травматологов-ортопедов СНГ. – Ярославль, 1993. – С.174.

5. Гнетнев А.М. Лечение и профилактика госпитальной инфекции в травматологическом стационаре // Юбил. Науч. Сессия Саратовского НИИ травматологии и ортопедии. – Саратов, 1995. – С. 120-135.

6. Корнилов Н.В. Хирургическое лечение дегенеративно-дистрофических поражений тазобедренного сустава. - СПб.: ЛИТО – Синтез, 1997. – 292 с.

ҰРШЫҚ-САН БУЫНЫНЫҢ ЭНДОПРОТЕЗИНЕН КЕЙІН ДАМЫҒАН ИНФЕКЦИЯЛЫҚ АСҚЫНУЛАРДЫҢ ЕМІНЕ ХИРУРГИЯЛЫҚ ӘДІСТІҢ ТИІМДІ АМАЛЫ

С.С. БАЛҒАЗАРОВ, И.Г. МОРЕНКО, Р.С. ӘБІЛОВ, А.А. ДОЛГОВ,
Ж.К. РАМАЗАНОВ, Е.А. БЕЛАН

Түсініктеме. Ұршық-сан буынын эндопротездеуден кейінгі дамыған инфекциялық асқынулары бар науқастарды хирургиялық емдеуде дифференциалдық тәсілді қолдану 62,5% жағдайда емнің оң нәтижесіне қол жеткізді.

Негізгі сөздер: эндопротездеу, инфекциялық асқыну

RATIONAL CHOICE OF SURGICAL METHOD OF TREATMENT OF INFECTIOUS COMPLICATIONS AFTER HIP REPLACEMENT

S.S. BALGAZAROV, I.G. MORENKO, R.S. ABILOV, A.A. DOLGOV, E.A. BELAN

Abstract. Differentiated approach in surgical treatment of patients with infectious complications after hip replacement has allowed to achieve the positive results in 62,5% of cases.

Keywords: replacement, infectious complications.

УДК 616.728.2-089.28

ДИАГНОСТИЧЕСКАЯ ЗНАЧИМОСТЬ ИНТЕРЛЕЙКИНА-6 (IL-6) ПРИ ЭНДОПРОТЕЗИРОВАНИИ ТАЗОБЕДРЕННОГО СУСТАВА С ПРИМЕНЕНИЕМ РАЗЛИЧНЫХ МОДЕЛЕЙ ЭНДОПРОТЕЗОВ

Н.Д. БАТПЕНОВ, О.Ю. ИГНАТЕНКО

Научно-исследовательский институт травматологии и ортопедии, Астана

В статье представлены результаты лабораторного исследования уровня провоспалительного интерлейкина (ИЛ-6) после операции эндопротезирования тазобедренного сустава разными моделями эндопротезов.

Ключевые слова: эндопротезирование, тазобедренный сустав, провоспалительные интерлейкины.

ВВЕДЕНИЕ

Интерлейкин – 6 (IL-6) - мономер с молекулярной массой 19-34 kDa является фактором дифференцировки В-клеток, способствуя созреванию В-лимфоцитов в антителопродуцирующие клетки. IL - 6 индуцирует синтез белков острой фазы, в связи с чем может быть отнесен к цитокинам воспаления. Показано, что IL -6 вызывает значительное повышение уровня мРНК с- sis гена (b -цепь РФТ) в культивируемых эндотелиальных клетках человека, что может опосредовать воспалительные сосудистые эффекты.

Интерлейкин – 6 (IL-6) - провоспалительный цитокин, представляет главную роль в остром воспалительном ответе при различных патологических состояниях, в частности после проведения эндопротезирования тазобедренного сустава [1,2,3]. Воспалительная реакция, формирующаяся с участием IL -6, служит основой развития иммунного ответа [4,5].

В последнее время большое внимание уделяется иммунологическим показателям, с помощью которых пытаются решить вопросы прогнозирования течения заболевания, направленности терапии, профилактики осложнений [6,7,8].

Одним из актуальных вопросов современного эндопротезирования является возможность сосуществования имплантата и человека. Конструкция эндопротеза, замещающая сустав, постоянно контактирует с защитными системами организма, что может приводить к патологическому остеолиту костной ткани под действием факторов врождённого иммунитета с последующим подключением специфических иммунных механизмов.

На сегодняшний день, экспериментально доказана непосредственная роль ИЛ-6 в активации макрофагов и остеокластов с высвобождением протеиназ, простагландинов и других веществ при эндопротезировании тазобедренного сустава [9,10,11].

Как демонстрируют исследования [12,13,14,15,16], после имплантации протеза, организм старается заполнить пространство вокруг инородного тела соединительной тканью. Гликопротеиды образуют своеобразную пленку вокруг протеза. Однако наряду с защитным, «отграничивающим» значением данной реакции, соединительно-тканная капсула образует уникальную экосистему на границе живая ткань - инородное тело. Как и всякий имплантант, эндопротез следует рассматривать

не только с механических, как инородное тело, но и с биологических позиций, учитывая, что он попадает в достаточно агрессивную по отношению к нему среду в качестве инородного тела.

Цель данного исследования: изучить уровень провоспалительного интерлейкина (ИЛ-6) после проведения операции эндопротезирования тазобедренного сустава в сравнительном аспекте 2-х видов эндопротезов: эндопротез «КазНИИТО» и эндопротезы «Страйкер», «Эскулап», «Корайл».

МАТЕРИАЛ И МЕТОДЫ

Проанализировано 2 группы пациентов после проведения эндопротезирования тазобедренного сустава. Первая группа - пациенты, у которых применялся эндопротез КазНИИТО, Вторая группа – пациенты, у которых применялся эндопротез Страйкер, Эскулап, Корайл. Все пациенты были распределены по полу: в 1 группе преобладали женщины 81%, мужчины составляли 19% (рисунок 1).

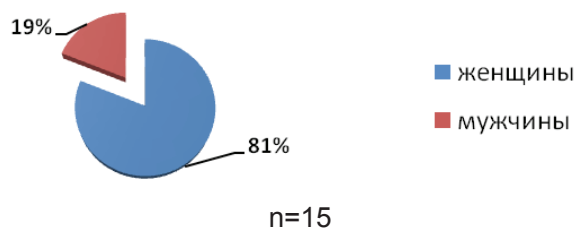


Рисунок 1 - Структура 1 группы пациентов по полу

Во 2 группе было обследовано 53,4% женщин и 46,6% мужчин (рисунок 2).

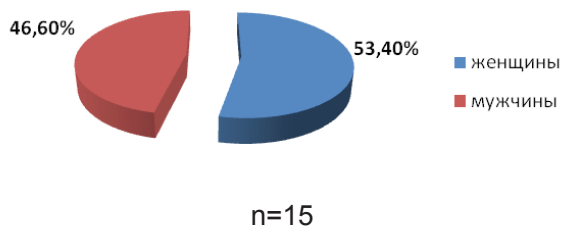


Рисунок 2 - Структура 2 группы пациентов по полу

РЕЗУЛЬТАТЫ И ИХ ОБСУЖДЕНИЕ

Уровень ИЛ-6 оценивался до операции, на 2 и на 7 сутки после операции (таблица 1). Анализ на ИЛ-6 проводили с помощью твердофазного иммуноферментного анализа на тест-системах производства «BioSource», Germany.

Таблица 1 – Уровень ИЛ-6 у пациентов 2 групп на разных этапах оперативного лечения

| Название эндопротеза | Значения ИЛ-6 (норма <10 пг/мл) | | |
|---------------------------|---------------------------------|--------------|--------------|
| | до операции | на 2-е сутки | на 7-е сутки |
| КазНИИТО | 2,36±0,29* | 26,2±1,3* | 6,4±0,12* |
| Страйкер, Эскулап, Корайл | 1,28±0,14* | 37,6±0,19* | 19,2±1,2* |

Примечание - * достоверность различий p<0,05

Как видно из полученных данных (таблица 1), до операции у пациентов 1 и 2 группы уровень ИЛ-6 находился в пределах нормы. На 2 сутки было зафиксировано повышение показателей в двух группах в 11 раз (p<0,05) у пациентов 1 группы и в 29 раз (p<0,05) у пациентов 2 группы. Такое резкое увеличение ИЛ-6 свидетельствует о ранней активации иммунной системы и иммунологическом ответе на операцию и чужеродный имплант.

При дальнейшем исследовании концентрации ИЛ-6 мы обнаружили, что на 7 сутки у пациентов 1 группы (эндопротез КазНИИТО) уровень ИЛ-6 снизился в 4 раза (p<0,05) и достиг нормативных пределов (6,4±0,12 пг/мл), что указывает на благоприятное течение послеоперационного периода. У пациентов же 2 группы было зафиксировано снижение уровня ИЛ-6 в 1,96 раза (p<0,05) и достигло показателя 19,2±1,2 пг/мл, что на 41,6% превышает нормативную величину. Высокая концентрация ИЛ-6 в послеоперационном периоде может оказать дисрегуляторное влияние на иммунный ответ, что в свою очередь может осложнить течение послеоперационного и реабилитационного периода (рисунок 3).

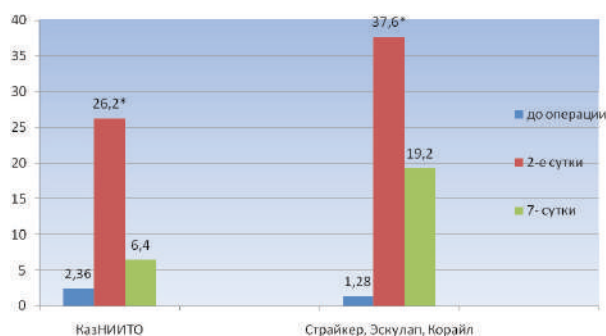


Рисунок 3 - Концентрация ИЛ-6 у 2 групп пациентов с разными видами эндопротезов

При проверке гипотезы о наличии связи между двумя и более переменными призна-

ками мы использовали показатель сопряженности (таблица 2,3).

Для анализа сопряженности уровня ИЛ-6 на 2 и 7 сутки после операции и прогноза течения послеоперационного периода у двух групп пациентов мы использовали критерий Х². В обеих группах пациентов зафиксировано наличие случаев высокого (>10 пг/мл) и низкого (<10 пг/мл) содержания ИЛ-6.

Таблица 2 - Сопряжённость уровня ИЛ-6 в сыворотке крови на 2-е и 7-сутки после эндопротезирования тазобедренного сустава с помощью эндопротеза КазНИИТО и наличия послеоперационных воспалительных осложнений

| Уровень ИЛ-6 | Частота встречаемости | | Статистические показатели сопряженности признаков |
|----------------------------------|-----------------------------------|---------------|---|
| | Количество больных с уровнем ИЛ-6 | | |
| | <10 пг/мл n=9 | >10 пг/мл n=6 | |
| на 2 сутки после операции (n=15) | 26,6% | 36,8% | Х ² = 0,55 P=0,457 |
| на 7 сутки после операции (n=15) | 93,3% | 6,3% | |

Несмотря на высокие показатели ИЛ-6 в сыворотке крови у пациентов 1 группы, четкой взаимосвязи высокого уровня ИЛ-6 в сыворотке крови на 2 и 7 сутки после эндопротезирования тазобедренного сустава и характера течения послеоперационного периода выявлено не было (таблица 2).

Таблица 3 - Сопряжённость уровня ИЛ-6 в сыворотке крови на 2 и 7 сутки после эндопротезирования тазобедренного сустава с помощью эндопротезов: Страйкер, Эскулап, Корайл и наличия послеоперационных воспалительных осложнений

| Уровень ИЛ-6 | Частота встречаемости | | Статистические показатели сопряженности признаков |
|----------------------------------|-----------------------------------|----------------|---|
| | Количество больных с уровнем ИЛ-6 | | |
| | <10 пг/мл n=4 | >10 пг/мл n=11 | |
| на 2 сутки после операции (n=15) | 26,6% | 73,3% | Х ² = 0,25 P=0,611 |
| на 7 сутки после операции (n=15) | 12,3% | 42,3% | |

Оценивая сопряжённость показателей ИЛ-6 на 2 и 7 сутки у пациентов 2 группы после операции и прогноза течения послеоперационного периода, был использован критерий² [17]. Было зафиксировано наличие случаев высокого (>10 пг/мл) и низкого (<10 пг/мл) содержания ИЛ-6. У больных без осложнений на 2 сутки выявлено высокое содержание ИЛ-6 у 73,3% пациентов против 4 больных (26,6%), тогда как у пациентов с послеоперационными осложнениями установлено 6 случаев высокого > 10 пг/мл уровня ИЛ-6. На 7 сутки сопряжённость высокого ИЛ-6 оставалась прежней (таблица 3).

Проведенный анализ показал, что высокий показатель ИЛ-6 в сыворотке пациентов 2 группы может свидетельствовать о неблагоприятном течении послеоперационного процесса.

ЗАКЛЮЧЕНИЕ

Таким образом, у пациентов после проведения эндопротезирования тазобедренного сустава с применением эндопротезов Каз НИИТО и эндопротезов Страйкер, Эскулап, Корайл на 2-е сутки после операции выявлено увеличение уровня ИЛ-6 в сыворотке крови, причем более высокие значения были зафиксированы у пациентов 2-й группы, где применялись эндопротезы Страйкер, Эскулап, Корайл.

Мониторинг ИЛ-6 после эндопротезирования на 7-е сутки выявил тенденцию к снижению уровня ИЛ-6 до нормативных величин у пациентов, у которых применялся эндопротез КазНИИТО, тогда как у пациентов с эндопротезами Страйкер, Эскулап, Корайл зафиксированы более высокие показатели ИЛ-6.

Проведенный мониторинг уровня ИЛ-6 может свидетельствовать о положительном прогнозе исхода эндопротезирования и течении постоперационного периода при применении эндопротеза КазНИИТО.

ЛИТЕРАТУРА

1. Xu G.-Y., Yu H.-A., Hong J., Stahl M., McDonagh T., Kay L.E., Cumming D.A. Solution structure of recombinant human interleukin-6 // *J. Mol. Biol.* - 2006. - Vol.268. - P. 468-481.
2. Черешнев В.А. Иммунология воспаления: роль цитокинов // *Мед. иммунология.* - 2001. - Т.3, №3. - С.361 - 368.
3. Kahlke V., Angele M.K., Ayala A. et al. Immune dysfunction following trauma - haemorrhage: influence of gender and age. - 2000. - Vol. 12, №1. - P.69 - 77.

4. Senturk T., Kinikli G., Turgay M. et al. Evaluation of interleukin-6 in rheumatoid arthritis as an activity criterion // *Rheumatol. Int.* - 1996. - Vol.16, №4.-P. 141-144.
5. Dinarello C. Proinflammatory cytokines // *Chest.* -2000. - Vol. 118. -P.503-508.
6. Fassbender K., Kaptur S., Becker P. et al. Adhesion molecules in tissue insure, kinetics of Expression and Shedding and Association with cytokine release in humans // *Clin. Immunol. Immunopathol.* - 2008. - Vol. 89, №1. - P. 54 - 60.
7. Murray R.Z., Kay J.G., Sangermani D.G., Stow J.L. A role for the phagosome in cytokine secretion // *Science.* - 2005. - Vol.310. - P. 1492-1495.
8. Atsumi T., Ishihara K., Kamimura D. A point mutation of tyr-759 in interleukin 6 family cytokine receptor gp130 causes autoimmune arthritis // *J. Exp. Med.* - 2002. - Vol.196. - P. 979-990.
9. Ярилин А.А. Основы иммунологии: учебник. - М.: Медицина, 1999. - 608 с.
10. Ярилин А.А. Система цитокинов и принципы ее функционирования в норме и при патологии // *Иммунология.* - 1997. - №5. - С. 7 -14.
11. Ширинский И.В., Ширинский В.С. Антицитокиновая терапия ревматоидного артрита // *Система цитокинов: теоретические и клинические аспекты.* - Новосибирск: Наука, 2004. – 324 с.
12. Шичкин В.П. Патогенетическое значение цитокинов и перспективы цитокиновой/антицитокиновой терапии // *Иммунология.* - 1998. - №2. - С.9 -13.
13. Шмидт И.З., Медведев Д.А. Диагностика и лечение заболеваний проксимального отдела бедренной кости // *Рус. мед. журн.* - 1998. -№1. - С. 45 - 47.
14. Чепелева М.В., Волокитина Е.А., Кармацких О.Л. Особенности иммунного статуса у пациентов с дистрофическими заболеваниями тазобедренного сустава // *Мед. иммунология.* -2004. - Т.6, №3-5. - С. 407.
15. Симбирцев А.С. Цитокины: классификация и биологические функции // *Цитокины и воспаление.* -2004. - Т.3, №2. - С. 16 - 21.
16. Лазарев А.Ф., Рагозин А.О., Солод Э.И., Какабадзе М.Г. Особенности эндопротезирования тазобедренного сустава при переломах шейки бедренной кости // *Вестн. травматологии и ортопедии им. Н.Н. Приорова.* -2003. - № 2. - С.3-8.
17. Гланц С. Медико-биологическая статистика. - М.: Практика, 1999. – 459 с.

ЭНДОПРОТЕЗИНІҢ КӨМЕГІМЕН ҰРШЫҚ БУЫНЫН ЭНДОПРОТЕЗДЕУДЕ ИНТЕРЛЕЙКИН-6 (IL-6) ДИАГНОСТИКАЛЫҚ МАҢЫЗЫ

Н.Ж. БАТПЕНОВ, О.Ю. ИГНАТЕНКО

Түсініктеме. Мақалада әртүрлі эндопротездер үлгісімен ұршық буынын эндопротездеуден кейінгі кезеңде қабынуға қарсы интерлейкин (ИЛ-6) деңгейін зертханалық зерттеулердің нәтижелері көрсетілген.

Негізгі сөздер: эндопротездеу, ұршық буын, қабынуға қарсы интерлейкиндер.

DIAGNOSTIC SIGNIFICANCE OF INTELEUKIN-6 (IL-6) IN HIP REPLACEMENT WITH DIFFERENT PROSTHESIS MODELS

N.J. BATPENOV, O.YU. IGNATENKO

Abstract. The article presents the results of laboratory research of level of proinflammatory interleukin after hip replacement with different prosthesis models.

Key words: hip, replacement, proinflammatory inteleukin.

УДК 616.728.2-089.28(574)

ОПЫТ ПРИМЕНЕНИЯ БЕДРЕННОГО КОМПОНЕНТА ЭНДОПРОТЕЗА ТАЗОБЕДРЕННОГО СУСТАВА КАЗ НИИТО

Н.Д. БАТПЕНОВ, К.Д. АШИМОВ, Б.С. ИСКАКОВ, Т.Т. БАЙДАЛИН
Научно-исследовательский институт травматологии и ортопедии, Астана

ВВЕДЕНИЕ

Эндопротезирование суставов – наиболее развивающаяся отрасль современной ортопедии. Протезирование суставов широко стала применяться с начала 70-х годов. Сейчас таких операций производится сотни тысяч в год, только в США – около 300 000 в год.

За несколько десятилетий разработано большое количество моделей имплантатов. Этому способствует непрерывная исследовательская деятельность фирм производителей, анализ статистических данных о выживаемости тех или иных моделей эндопротезов, разработка новых моделей с помощью компьютерного моделирования с целью создания оптимальной конструкции имплантата.

Целью нашего исследования явилась сравнительная оценка ближайших и ранних отдаленных результатов применения бедренного компонента КазНИИТО, модель Н. Батпенова.

МАТЕРИАЛ И МЕТОДЫ

Нами был проанализирован опыт лечения 40 пациентов (46 операций) с коксартрозами различной этиологии, которым были имплантированы бедренные компоненты

проксимальной и промежуточной фиксации: в 24 случаях был использован имплант «КазНИИТО», в 12 – Stryker Accolade, в 10 – DePuy Corail. Для определения состояния оперированного сустава применялись клинический и рентгенологический методы. Наблюдение в среднем проводилось в течение 1,5 лет (от 1 до 3 лет). Средний возраст пациентов на момент операции составил 47 лет (от 23 до 72 лет). Из 40 пациентов 12 были с диспластическим коксартрозом, 16 – идиопатическим коксартрозом, 8 – асептическим некрозом головки бедренной кости. Женщин было – 28, мужчин – 12.

Эндопротез тазобедренного сустава «KAZ НИИТО», модель Н.Батпенова для проксимально-промежуточной фиксации разработана на основе эндопротеза «K-implant, Modell Minden V. Echtermeyer». Он состоит из ножки анатомической формы с учетом проксимального изгиба бедренной кости и головки. Проксимальная часть ножки имеет клиновидную форму с продольными «ребрами жесткости» (финнами) со структурированной поверхностью, что обеспечивает лучшую остеоинтеграцию и отличную первичную антиротационную стабильность.

Конструктивной особенностью эндопротеза является наличие желоба по наружной поверхности бедренного компонента, который исключает избыточное внутрикостное давление при имплантации бесцементной ножки протеза.

Оперативные вмешательства выполнялись через передне-боковой доступ, основанный на доступе Хардинга. Методика доступа во всех случаях предполагала щадящее отношение к мышцам. До операции по рентгенограммам определялся необходимый размер бедренного компонента при помощи прозрачных шаблонов.

Осмотры пациентов проводили через 1,5, 3, 6 месяцев после операции и далее ежегодно. Производилась клиническая оценка пациентов с использованием шкалы Harris Hip Score (HHS).

Рентгенологически оценивалось положение эндопротеза на фронтальных и боковых рентгенограммах относительно постоянных ориентиров (малый и большой вертелы, анатомическая ось бедра) и состояние костной ткани перипротезной зоны. Оценивали линии просветления, признаки резорбции костной ткани, в виде усиления «прозрачности», перестройку трабекулярной структуры, утолщение и истончение кортикального слоя, наличие зон остеолита. Локализация полос просветления, зон остеолита, резорбции и утолщений кортикального слоя оценивали согласно критериям Gruen. Стрессовое ремоделирование классифицировалось как I-я степень, если обнаруживалась только резорбция кости по медиальному краю линии резекции (зона 7 по Gruen). Степень II означала дополнительную резорбцию кости в проксимально-медиальном направлении, степень III соответствовала распространению ее дистальнее.

РЕЗУЛЬТАТЫ И ИХ ОБСУЖДЕНИЕ

Оценку функциональных результатов производили по шкале Harris Hip Score (HHS), средний балл до операции составил 38,2. Уже через 3 месяца после операции этот показатель увеличивался практически в 2 раза и достигал 75, что можно рассматривать, как отличный ближайший результат. При контроле через 1 год средний балл достигал 82, а

через 2 года - 90 и в дальнейшем не имел тенденции к уменьшению.

Анализ динамики показателей количественной оценки состояния оперированного сустава показывает большой процент хороших и отличных результатов. Клинические данные подтверждаются результатами рентгенологического исследования.

Клинический пример: Пациентка А., 66 лет, Диагноз: «Асептический некроз головки правой бедренной кости 4ст. Вторичный деформирующий правосторонний коксартроз 3-4ст». Произведено тотальное эндопротезирование правого тазобедренного сустава эндопротезом бесцементной фиксации КазНИИТО. Рентгенограммы до, после. Контрольные осмотры, через 1,5; 3,6,12,24 месяцев после операции. HHS до операции -45, через 3 мес – 72; через 12 мес -85; 24 мес – 90 баллов. По контрольным рентгенограммам, на протяжении всего срока наблюдения, не выявлено зон выраженного стрессового ремоделирования костной ткани по Gruen.

За наблюдаемый период явлений нестабильности бедренного компонента выявлено не было. Рентгенологически также не отмечено явлений стрессового ремоделирования кости, что объясняется более равномерным распределением нагрузки на кортикальный слой кости за счет симметричных закруглений профиля бедренного компонента.

Все вертлужные компоненты эндопротезов рентгенологически были оценены как стабильные, с прорастанием костной ткани. Не отмечены признаки существенного износа полиэтилена, поэтому влияние состояния вертлужного компонента не учитывали.

ЗАКЛЮЧЕНИЕ

Полученные клинические результаты эндопротезирования с применением бедренного компонента «КазНИИТО» демонстрируют высокую эффективность проведенных операций. Ни один из бедренных компонентов, включенных в данную группу, не потребовал ревизионного вмешательства по причине износа, поломки или асептического расшатывания. Данный тип бедренного компонента можно считать универсальным и рекомендовать к применению при коксартрозах различной этиологии.

ХИРУРГИЧЕСКОЕ ЛЕЧЕНИЕ СГИБАТЕЛЬНОЙ КОНТРАКТУРЫ КОЛЕННОГО СУСТАВА

Н.Д. БАТПЕНОВ, Ш.А. БАЙМАГАМБЕТОВ, Р.Н. АЖИКУЛОВ, Е.К. РАЙМАГАМБЕТОВ
Научно-исследовательский институт травматологии и ортопедии, Астана

Хирургическое лечение сгибательной контрактуры коленного сустава на фоне гонартроза и результатов оценки функционального состояния суставов по альгофункциональному индексу Лекена показали отличные и хорошие результаты у пациентов со 2-3 степенью гонартроза в 76,6% случаев, удовлетворительные результаты были у пациентов с 3-4 степенью гонартроза в 20% случаев, неудовлетворительные результаты – 3,3%.

Ключевые слова: гонартроз, коленный сустав, остеоартроз, хирургическое лечение.

ВВЕДЕНИЕ

Одним из наиболее распространенных заболеваний опорно-двигательной системы является остеоартроз (ОА). Современное определение ОА – дегенеративно-дистрофическое поражение не только суставного хряща, но и всего компонента сустава, включая субхондральную кость, мягкие внутри и периастикулярные ткани, связки, капсулу, синовиальную оболочку, мышцы [1,2].

В основе прогрессирования ОА коленных суставов лежит дегенерация суставного хряща с его разволокнением, образованием трещины, уменьшением толщины хряща и полной его потерей, однако сам хрящ не является источником боли. Источником боли при гонартрозе являются самые различные структуры сустава, окружающие ткани, что определяет разнообразие характера болевых ощущений. Патология периастикулярных тканей будет ухудшать течение ОА коленных суставов. Кроме того, психическое состояние пациентов, отрицательные эмоции, такие как беспомощность, депрессия оказывают также большое влияние на функции сустава [3].

По данным различных авторов частота остеоартроза колеблется от 30 % до 55% среди всех ортопедических заболеваний. Остеоартроз коленного сустава или гонартроз, встречается у 54,7-69,7% больных дегенеративно-дистрофическими заболеваниями суставов, поражая 10-12% взрослого населения. Удельный вес гонартроза по инвалидности составляет от 5,9 до 16,5% [4]. При этом каждый третий больной имеет поражение обоих коленных суставов.

По литературным данным на коленный сустав приходится около 50% повреждений всех суставов и до 24% повреждений нижних конечностей. Рентгенологические признаки гонартроза коленных суставов обнаруживаются у 30% лиц обоих полов в возрасте старше 65 лет [5].

При гонартрозе снижение качества жизни отмечают до 80% пациентов, а инвалидизация составляет от 10 до 21% [6].

Лечение остеоартроза коленных суставов должно быть направлено на уменьшение боли, улучшение функции суставов, замедление прогрессирования болезни и в конечном счете на улучшение качества жизни больных. А своевременная диагностика и лечение будут повышать эффективность лечения и качество жизни больных с гонартрозом [7].

Контрактуры коленных суставов является одной из актуальных проблем [8].

Так по данным некоторых авторов, постиммобилизационная контрактура коленного сустава составляют 32,7%, в результате последствия травм - 28,8%, дегенеративно-дистрофические и рубцовые изменения капсулы - 22,7%, рубцово - спаечные процессы, особенно в области верхнего заворота - 15,8% [9].

Контрактура может быть артрогенной, то есть обусловленной внутрисуставными изменениями или обусловленной деформацией суставного конца большеберцовой и бедренной костей [10].

Одной из часто имеющих причин сгибательной контрактуры является наличия экзостоза, в области плато большеберцовой кости. Вследствие характерной рентгеноло-

гической картины, данный остеофит получил название «остеофит-наковальня». Остеофит-наковальня при разгибании вступает в контакт с мышечками бедренной кости и препятствует разгибанию сустава.

В настоящее время с развитием науки и медицинских технологий одним из малоинвазивных хирургических методов лечения является артроскопия коленного сустава. Этот метод в 95-100% случаев позволяет установить точную локализацию, характер и степень внутрисуставных изменений, а так же выполнить лаваж, артролиз, шейверную хондрапластику, резектировать дегенеративные участки тканей, удаление хондромных тел [11].

Цель исследования: изучить отдаленные и ближайшие результаты хирургического лечения сгибательной контрактуры коленного сустава на фоне остеоартроза.

МАТЕРИАЛ И МЕТОДЫ

В исследование были включены 30 пациентов после оперативного лечения сгибательной контрактуры на фоне остеоартроза коленного сустава в возрасте от 42 до 77 лет, средний возраст $63,9 \pm 4,3$ лет.

Среди них мужчин было - 11 (36,7%), – 19 (63,3%).

Из 30 пациентов, остеоартроз коленного сустава 2-3 степени имели 23 (76,7%) больных, остеоартроз 3-4 степени - 7 (23,3%). При этом сгибательная контрактура наблюдалась у 23 (76,7%) больных, смешанная контрактура – у 7 (10%).

Все 30 (100%) больных были обследованы клинически, лабораторно и рентгенологически. По показаниям, кроме рентгенографии коленного сустава проводились УЗИ, ЯМРТ и артроскопия коленного сустава.

В ходе артроскопической ревизии сустава осуществлялся дебридмент сустава удаление нестабильных фрагментов в суставе. Во всех случаях остеофит располагался по всему внутреннему краю наружного мышечка бедренной кости, которой удалялся с помощью артрошейвера. Это позволяет устранить сгибательную контрактуру коленного сустава, восстановить нормальную амплитуду движений.

В послеоперационном периоде пациенты пользовались костылями в течение 2-3 суток. Дозированная нагрузка оперированной конечности массой тела разрешалась

с 1-го по 3 суток, а полная нагрузка с 4-го по 5-й дни.

Изометрические упражнения (для тренировки мышц нижней конечности), проводились всем больным с первых суток после операции, и под контролем методистов. Комплексная лечебная гимнастика для разработки функции сустава способствовала увеличению объема движений, улучшению функции суставов и снижению болевого синдрома.

Объем движений в суставе с первых дней после операции разрешалось увеличивать постепенно до болевого синдрома. В этом периоде применялись физиотерапевтические методы лечения, лечебная физкультура и курсы медикаментозной терапии.

Функциональное состояние суставов оценивали по альгофункциональному индексу Лекена для лечения гонартроза, в которой учитывались боль в коленном суставе, максимально пройденная дистанция и трудности в повседневной деятельности [8].

РЕЗУЛЬТАТЫ И ИХ ОБСУЖДЕНИЕ

Нами изучены отдаленные и ближайшие результаты у 30 пациентов после артроскопической «нотч - пластики» (удаления остеофита).

Отличные и хорошие результаты были получены у 23 (76,6%) пациентов со 2-3 степенью гонартроза, у которых объем движений восстановился полностью, отсутствовали боли, трудности в повседневной деятельности не отмечались.

Удовлетворительные результаты были у 6 (20%) пациентов с 3-4 степенью гонартроза, при этом сохранились умеренные боли при ходьбе, трудности при приседании и спуске по лестнице.

Неудовлетворительный результат получен у 1 пациента (3,3%) со сгибательной контрактурой коленного сустава после трехлетнего периода проведенного оперативного вмешательства с сохранением боли, хромоты.

ЗАКЛЮЧЕНИЕ

Таким образом, полученные результаты показали, что предложенный способ артроскопической «нотч - пластики» позволяет устранить сгибательную контрактуру коленного сустава, восстановить нормальную амплитуду движений.

ЛИТЕРАТУРА

1. Колесников М.А., Ахтянов И.Ф. //Современные методы лечение гонартроза // Вестник травматологии и ортопедии Урала. – 2012. - № 1-2. – С.12.
2. Лесняк О.М. Клинические рекомендации: Остеоартрит. Диагностика и ведение больных остеоартритом коленных и тазобедренных суставов. - М.: ГЭОТАР-Медиф, 2006. - 176 с.
3. Lingard E.A., Riddle D.L. Impact of psylogical distress on pain and function following knee arthroplasty // J. Bone Joint Surg. Am. – 2007. - № 89(6). – P. 1161-1169.
4. Багиров Г.Г., Мейко О.Ю. Остоеартроз: эпидемиология, клиника, диагностика, лечение. – М., 2005. - 224 с.
5. Leeb B.F., Schweitzer H., Montag K., Smolen J.S. A meta-analysis of chondroitinsulfate in the treatment of osteoarthritis // Osteoarthritis cartilage. - 1999. - Vol. 7. - P. 130.
6. Oakley S.P. A critical appraisal of quantitative arthroscopy as an outcome measure in osteoarthritis of the knee // Arthritis Rheum. -2003. - №33 (2). - P. 83-105.
7. Есина Е.Ю. Остеоартроз коленных суставов – проблемы лечения // Вестник новых медицинских технологий. - 2010. - №2. - 185-187 с.
8. Бонев Л. Руководство по кинезитерапии. – София: Медицина и физкультура, 1978. – 360 с.
9. Кукушкина Т.Н., Докиш Ю.М., Чистякова Н.А. Руководство по реабилитации больных, частично утративших трудоспособность. - Л.: Медицина , 1981.- 152 с.
10. Васичкин В.И. Большой справочник по массажу. - СПб., 2001. - 464 с.
11. Миронов С.П., Лисицын М.П. Хирургическая артроскопия коленного сустава у спортсменов // Акт. вопр. травматол. ортопед.: сб. науч. трудов к 70-летию ЦИТО. – Москва, 1991. - С. 65-71.

**ТІЗЕ БУЫНЫНЫҢ ГОНАРТРОЗЫ КӨРІНІСІНДЕ БҮГУ
КОНТРАКТУРАСЫН ХИРУРГИЯЛЫҚ ЕМДЕУ**

Н.Д. БАТПЕНОВ, Ш.А. БАЙМАГАМБЕТОВ, Р.Н. АЖИКУЛОВ,
Е.К. РАЙМАГАМБЕТОВ

Түсініктеме. Тізенің буының функциональды жағдайы Лекен альгофункциональді индексімен бағалып, келесі көрсеткіштерге ие болдық:

Өте жақсы және жақсы көрсеткіш 2-3 дәрежелі гонартрозда яғни 23(76,6%) науқаста, ал қанағаттанарлық көрсеткіш 3-4 дәрежелі гонартрозда яғни 6 (20,0%) науқаста және нашар көрсеткіш 3,4%, немесе 1 (3,4%) науқаста тіркелген әрі аталмыш науқаста тізе буынының бүгу контрактурасы, жүру кезіндегі ауру сезімі байқалған.

Негізгі сөздер: тізе буынының остеоартрозы, тізе буыны.

**SURGICAL TREATMENT OF KNEE FLEXION CONTRACTURE
ON BACKGROUND OF GONARTHROSIS**

N.D. BATPENOV, SH.A. BAIMAGAMBETOV, R.N. AJIKULOV,
E.K. RAIMAGAMBETOV

Abstract. Surgical treatment of knee flexion contracture on background of gonarthrosis and results of joints functional condition under algofunctional Leken index has shown excellent and good results in 76,6% of patients with grade 2-3 gonarthrosis, satisfactory results in 20% of patients with grade 3-4 gonarthrosis, and unsatisfactory results in 3,3%.

Keywords: gonarthrosis, osteoarthritis, surgical treatment.

УДК 616.728.2-089.28

ИСПОЛЬЗОВАНИЕ МОДУЛЬНЫХ КОНИЧЕСКИХ НОЖЕК ПРИ РЕВИЗИОННОМ ЭНДОПРОТЕЗИРОВАНИИ ТАЗОБЕДРЕННОГО СУСТАВА

А.А. БЕЛОКОБЫЛОВ, В.Д. СЕРИКБАЕВ, Д.В. РИМАШЕВСКИЙ,
М.А. ДЖУМА-АХУНОВ

Научно-исследовательский институт травматологии и ортопедии, Астана

Цель исследования: определить эффективность применения модульных конических ножек при ревизионном эндопротезировании тазобедренного сустава с наличием дефектов бедренной кости.

МАТЕРИАЛ И МЕТОДЫ

С 04.2013 по 04.2014 нами было установлено 18 модульных конических бедренных ножек при дефектах бедра 2 и 3 типа по классификации Paprosky (Della Valle C.J., Paprosky W.G., 2003).

8 случаев – операции выполнялись как второй этап ревизии септического эндопротеза тазобедренного сустава после установки артикулирующего цементного спейсера. 10 случаев – при асептической нестабильности цементного или бесцементного первичного бедренного компонента.

Во всех случаях была установлена бесцементная коническая ножка длиной 155-195 мм с проксимальным коническим телом длиной 70-100 мм с пористым покрытием с нанесенным поверх него гидроксипатитом.

Срок наблюдения составил от 3 до 16 месяцев (в среднем 9,8 месяцев).

РЕЗУЛЬТАТЫ И ИХ ОБСУЖДЕНИЕ

Во всех случаях удалось установить бедренную ножку с надлежащим восстановлением офсета и в ротации, которую требовал ацетабулярный компонент. Для достижения стабильности в тазобедренном суставе ни в одном случае не потребовалось исполь-

зование офсетных головок (с воротничком). На контрольных рентгенограммах через 3 месяца и 12 месяцев (9 пациентов) после операции признаков миграции ножки не. Вывихов не наблюдалось. У всех пациентов достигнуты хорошие и отличных функциональные Результаты

Традиционно при лечении таких пациентов мы использовали длинные круглые ножки с пористым покрытием по всей длине, конические ножки типа Wagner. Мы нередко сталкивались с затруднениями в установке необходимой антверсии (особенно при применении длинных изогнутых ревизионных ножек), восстановлении надлежащего офсета (ввиду ограниченного типоразмерного ряда имевшихся в нашем распоряжении конических ножек), восстановлении длины конечности. Достижение стабильности в суставе нередко требовало применения офсетных головок (+12, +15), что вело к уменьшению потенциального объема движений и повышению вероятности импичмента и вывихов.

ЗАКЛЮЧЕНИЕ

Применение модульных конических ножек позволяет при наличии больших костных дефектов бедренной кости позволяет выполнить анатомическую реконструкцию и добиться оптимальных функциональных результатов. Требуется дальнейшее наблюдение за пациентами для оценки среднесрочных и долгосрочных результатов установки новых имплантатов.

ОПРЕДЕЛЕНИЕ СТЕПЕНИ НЕОБХОДИМОЙ СТАБИЛИЗАЦИИ КОЛЕННОГО СУСТАВА ПРИ РЕВИЗИОННОМ ЭНДОПРОТЕЗИРОВАНИИ

А.А. БЕЛОКОБЫЛОВ, В.Д. СЕРИКБАЕВ, Д.В. РИМАШЕВСКИЙ,
М.А. ДЖУМА-АХУНОВ

Научно-исследовательский институт травматологии и ортопедии, Астана

Цель исследования: определить показания к применению имплантатов с дополнительной стабилизацией (типа TS, LCCK и т.п.) при ревизионном эндопротезировании коленного сустава.

МАТЕРИАЛ И МЕТОДЫ

С 2012 по 04.2014 нами выполнено 27 операций ревизионного эндопротезирования коленного сустава с установкой эндопротезов с модульными интрамедуллярными ножками, бедренными и большеберцовыми аугментами при дефектах дистального бедра и проксимального конца большеберцовой кости типа IIa-IIb по классификации AORI (Bugbee W.D. et al., 2001).

В 21 случае операции выполнялись как второй этап ревизии септического эндопротеза коленного сустава после установки артикулирующего цементного спейсера, в 6 случаях – при асептической нестабильности первичного бедренного и/или большеберцового компонентов (2 случая), порочной установке первичных компонентов (2 случая), нестабильности в коленном суставе (2 случая). У всех пациентов до операции признаков повреждения коллатеральных связок не отмечалось.

Во всех случаях были установлены цементные бедренные и большеберцовые компоненты с цементными или бесцементными интрамедуллярными ножками. Аугменты фиксировались к компонентам при помощи винтов. Во время операции, в зависимости от стабильности сустава при установке пробных компонентов врач принимал решение устанавливать ли вкладыш с задней стабилизацией (PS – 8 пациентов) или вкладыш с дополнительной стабилизацией (ограничивающий боковые девиации – 19 пациентов).

Срок наблюдения составил от 6 до 28 месяцев (в среднем 16,2 месяца).

РЕЗУЛЬТАТЫ И ИХ ОБСУЖДЕНИЕ

Во всех случаях во время операции удалось установить компоненты эндопротеза с восстановлением анатомической высоты суставной щели, с достижением надлежащего баланса связок и скольжения надколенника без тенденции к подвывиху. На контрольных рентгенограммах через 3 месяца и 12 месяцев (21 пациент) после операции признаков нарушения фиксации компонентов не наблюдалось. У всех пациентов достигнуты хорошие и отличные функциональные результаты, но в группе с установкой вкладышей с дополнительной стабилизацией (TS) при последнем осмотре все суставы были стабильны, а у 2 из 8 пациентов с вкладышами типа PS через 1 год после операции наблюдалась избыточная боковая подвижность. Эти пациенты отмечали чувство неуверенности при ходьбе, стук в области эндопротеза, боли при длительной ходьбе.

ЗАКЛЮЧЕНИЕ

При ревизионном эндопротезировании коленного сустава, при наличии больших костных дефектов и фиброза в суставе, до принятия решения о применении обычного вкладыша с задним стабилизатором необходимо убедиться, что стабильность в суставе обеспечивает связочный аппарат, а не фиброзные ткани и рубцовые сращения. Любые сомнения в стабильности ревизионной конструкции должны трактоваться в пользу установки вкладыша с дополнительной стабилизацией. Требуется дальнейшее наблюдение за пациентами для оценки среднесрочных и долгосрочных результатов установки ревизионных имплантатов с разной степенью стабилизации.

УДК 616.7-089.844

РАННИЕ РЕЗУЛЬТАТЫ ПРИМЕНЕНИЯ АЦЕТАБУЛЯРНЫХ АУГМЕНТОВ ИЗ ПОРИСТОГО ТИТАНА

А.А. БЕЛОКОБЫЛОВ, В.Д. СЕРИКБАЕВ, Д.В. РИМАШЕВСКИЙ,
ДЖУМА-АХУНОВ М.А.

Научно-исследовательский институт травматологии и ортопедии, Астана

Цель исследования: определить эффективность применения аугментов из пористого титана при ревизионном эндопротезировании тазобедренного сустава с наличием дефекта крыши вертлужной впадины.

МАТЕРИАЛ И МЕТОДЫ

С 04.2013 по 04.2014 нами было выполнено 12 операций ревизионного эндопротезирования вертлужной впадины с дефектами 2В и 3В по классификации Paprosky (Paprosky W.G. et al., 1994). В 8 случаях операции выполнялись как второй этап ревизии септического эндопротеза тазобедренного сустава после установки артикулирующего цементного спейсера. В 4 случаях – при асептической нестабильности цементного или бесцементного первичного ацетабулярного компонента. Во всех случаях была установлена бесцементная чашка с 3D пористым титановым покрытием и полулунный аугмент из пористого титана. Аугмент фиксировался к подвздошной кости 3-4 винтами с тонким слоем цемента между чашкой и аугментом. Срок наблюдения составил от 3 до 16 месяцев (в среднем 11,8 месяцев).

РЕЗУЛЬТАТЫ И ИХ ОБСУЖДЕНИЕ

Во всех случаях удалось установить ацетабулярный компонент в анатомическом по-

ложении. На контрольных рентгенограммах через 3 месяца и 12 месяцев (9 пациентов) после операции признаков миграции чашки/аугмента не наблюдалось.

У всех пациентов достигнуты хорошие и отличных функциональные Результаты

Традиционно при лечении таких пациентов мы использовали массивные аллотрансплантаты из головки бедренной кости или аутоотрансплантаты из гребня подвздошной кости. Нами не редко наблюдались случаи лизиса трансплантатов с вторичной миграцией ревизионной чашки и осложнения со стороны раны в месте забора аутоотрансплантата.

ЗАКЛЮЧЕНИЕ

Применение чашек с покрытием из 3D и полулунных аугментов из пористого титана позволяет с успехом реконструировать вертлужную впадину при наличии больших костных дефектов.

Требуется дальнейшее наблюдение за пациентами для оценки среднесрочных и долгосрочных результатов установки новых имплантатов.

УДК 616.728.2-007.248-089.844:616-089.168.1-06+577.182'1

АСЕПТИЧЕСКАЯ НЕСТАБИЛЬНОСТЬ БЕСЦЕМЕНТНОГО ЭНДОПРОТЕЗА ТАЗОБЕДРЕННОГО СУСТАВА (БИОМЕХАНИЧЕСКИЕ АСПЕКТЫ)

Г.В. ГАЙКО, В.М. ПОДГАЕЦКИЙ, А.Н. СУЛИМА, Т.И. ОСАДЧУК
Институт травматологии и ортопедии НАМН Украины, Киев

ВВЕДЕНИЕ

Последние 10 лет в литературе обращается внимание на необходимость развития и совершенствования бесцементного

эндопротезирования тазобедренного сустава. Это объясняется тем, что оказалось значительное количество больных молодого возраста, которые нуждаются в бесцементном эндопротезировании тазобедренного сустава.

А результат эндопротезирования зависит в значительной степени от адекватного выбора конструкции эндопротеза.

Целью работы было определение причин нестабильности тотального бесцементного эндопротеза тазобедренного сустава методом конечно-элементного моделирования.

МАТЕРИАЛ И МЕТОДЫ

На основании полученных данных по результатам анализа рентгенограмм, методом конечно-элементного моделирования создана биомеханическая и трехмерная математическая модель установленного в костно-мозговой канал бедренной кости бедренного компонента эндопротеза, и изучены механические напряжения, которые возникают в кости вокруг ножки эндопротеза. Рассчитано упруго-деформированное состояние кости при полном соответствии формы бедренного компонента эндопротеза форме костно-мозгового канала и при отсутствии такого соответствия. Также нами создана биомеханическая и трехмерная математическая модель протезируемой вертлужной впадины бесцементным ацетабулярным компонентом, изучены механические напряжения, которые возникают в костной ткани вокруг чашки бесцементного эндопротеза полусферической формы и при форме чашки урезанного конуса. Кроме того, нами создана биомеханическая и трехмерная математическая модель про-

тезируемой вертлужной впадины бесцементным ацетабулярным компонентом полусферической формы с дополнительной фиксацией винтом.

РЕЗУЛЬТАТЫ И ИХ ОБСУЖДЕНИЕ

Выявлено, что несоответствие ножки эндопротеза каналу приводит к уменьшению площади контакта и увеличению напряжений кости на зоны контакта в 6 раз ($380\text{кг}/\text{см}^2$), что превышает границу прочности костной ткани ($50\text{кг}/\text{см}^2$). При полном соответствии нагрузки на костную ткань распределяются равномерно без перегрузки (до $50\text{кг}/\text{см}^2$).

При установке ацетабулярного компонента формы урезанного конуса площадь контакта уменьшается, увеличиваются в 7 раз локальные напряжения спонгиозной костной ткани вертлужной впадины ($300\text{кг}/\text{см}^2$). При установке ацетабулярного компонента полусферической формы площадь контакта с костью около 100%, а нагрузки на костную ткань распределяются равномерно и не превышают $50\text{кг}/\text{см}^2$.

Использование винта для дополнительной фиксации установленного "press-fit" ацетабулярного компонента приводит к появлению зоны локальной перегрузки кости вокруг него ($410\text{кг}/\text{см}^2$), а также к неравномерному перераспределению напряжений на контактной поверхности ацетабулярного компонента и вертлужной впадины, что в свою очередь дестабилизирует ацетабулярный компонент эндопротеза.

УДК 616.728.2-007.248-089.844:616.419

ВЛИЯНИЕ РАЗНЫХ ТИПОВ ПОКРЫТИЯ БЕСЦЕМЕНТНОГО ЭНДОПРОТЕЗА НА АКТИВНОСТЬ СТВОЛОВЫХ СТРОМАЛЬНЫХ КЛЕТОК КОСТНОГО МОЗГА У БОЛЬНЫХ ОСТЕОАРТРОЗОМ ТАЗОБЕДРЕННОГО СУСТАВА

Г.В. ГАЙКО, В.М. ПОДГАЕЦКИЙ, А.Н. СУЛИМА, Т.И. ОСАДЧУК
Институт ортопедии и травматологии НАМН Украины, Киев

Цель исследования: изучить клоногенную активность стволовых стромальных клеток (ССК) костного мозга больных с разными типами коксартроза по Bombelli, а также влияние разных вариантов покрытия бесцементного эндопротеза тазобедренного сустава на клоногенную активность ство-

ловых стромальных клеток костного мозга этих пациентов.

МАТЕРИАЛ И МЕТОДЫ

Культирование остеогенных клеток-предшественников костного мозга больных коксартрозом проводили по методике Фри-

денштейна-Астаховой. Исследовано 39 образцов костного мозга от 21 больного деформирующим коксартрозом, взятых во время эндопротезирования, из которых 10 больных были с гипертрофическим и 11 больных – с атрофическим коксартрозом. Всего выращено 118 культур стромальных фибробластов костного мозга. В культуральную систему непосредственно при посадке клеток костного мозга добавляли следующие образцы: титановое пористое покрытие с развитой поверхностью, не травленное в кислотах (Образец №1) и протравленное в кислотах (Образец №2); гидроксипатитное покрытие на подслое не травленного (Образец №3) и травленного (Образец №4) титанового пористого покрытия с развитой поверхностью; титановые образцы газообразно обработанные корундом не травленные (Образец №5) и протравленные (Образец №6) в кислотах; титановые образцы с пористой поверхностью и микродуговым её оксидированием (Образец №7); покрытие из биологического стекла (Образец №8); гидроксипатитная паста, нанесённая на титановое пористое покрытие с развитой поверхностью, не травленное в кислотах (Образец №9).

РЕЗУЛЬТАТЫ И ИХ ОБСУЖДЕНИЕ

Установлено, что у больных 1 и 5 группы согласно классификации Bombelli коксартроз был атрофическим (тип А), а клоногенная активность стромы костного мозга была низкой, тогда как у пациентов 3 и 4 групп коксартроз был гипертрофическим (тип Н) и активность стромы костного мозга была высокой.

Клоногенная активность ССК костного мозга у больных с атрофическим остеоартрозом типа А в присутствии титановых покрытий (образцы №1,2,5,7) были высшими, чем в тех случаях, где образцы имели покрытие с гидроксипатитом. Тогда как у больных с гипертрофическим коксартрозом типа Н показатели эффективности клонирования ССК костного мозга на материале были высшими как раз в присутствии образцов с гидроксипатитным покрытием (образцы №3,4) в сравнении с титановыми без гидроксипатита.

Таким образом, при подборе покрытия бесцементного эндопротеза для больных коксартрозом существенное значение имеет тип остеоартроза, а именно уровень клоногенной активности стволовых стромальных клеток костного мозга.

УДК 616.728.3-07-08

АРТРОСКОПИЯ В ДИАГНОСТИКЕ И ЛЕЧЕНИИ ХРОНИЧЕСКОЙ БОЛИ В КОЛЕННОМ СУСТАВЕ У ДЕТЕЙ И ПОДРОСТКОВ

Б.А. ДОСАНОВ, В.Н. ОРЛОВСКИЙ, Р.Ю. СОКОЛОВ
Национальный научный центр материнства и детства, Астана

В статье отражен опыт успешного применения лечебно-диагностической артроскопии у детей с ревматическими заболеваниями и повреждениями коленного сустава в отделении ортопедии АО «ННЦМД» г. Астана.

Ключевые слова: артроскопия, коленный сустав, дети, травма, ревматизм.

ВВЕДЕНИЕ

Коленный сустав представляет собой анатомическую динамическую структуру, которая играет важную роль в обеспечении функций нижних конечностей. Сложность биомеханических процессов и низкая защищенность коленного сустава обуславливает высокий риск травматизма у детей и подростков, что по данным разных авторов составляет 10-25% [1,2]. Вместе с тем симптом «хронической

боли» нетравматического генеза является одной из частных жалоб детского возраста на фоне ревматических заболеваний [3,4].

Наличие в полости коленного сустава большого количества рентгеноконтрастных анатомических образований, невозможность у некоторых детей точно выявить механизм травмы делают диагностику повреждений коленного сустава в детском возрасте затруднительной, однако внедрение артроскопии в педиатрическую прак-

тику позволило повысить диагностический потенциал исследований капсульно-связочного аппарата и суставного хряща коленного сустава, включая КТ, МРТ и УЗИ [5,6].

МАТЕРИАЛ И МЕТОДЫ

На основании ретроспективного анализа данных отделения ортопедии АО «ННЦМид» г.Астана за период с декабря 2011 по апрель 2014 года было установлено, что артроскопия применялась в 29 случаях при проявлении синдрома «хронической боли коленного сустава». Артроскопия коленного сустава выполнялась только под общим обезболиванием в условиях операционной с соблюдением всех правил асептики и антисептики. Для артроскопии использовалась стандартное оборудование фирмы Richard Wolf, в жидкой среде по общепринятой методике из базовых нижних доступов (переднелатеральный и переднемедиальный).

Показаниями для диагностической артроскопии являлось наличие жалоб на боли в коленном суставе и хронические ревматические заболевания. Особенностью выставления показаний к артроскопии коленного сустава у детей по сравнению с взрослыми являлось использование артроскопии при подозрении на отрывы костно-хрящевых фрагментов (хондральные и остеохондральные переломы), которые практически не наблюдаются у взрослых. Относительным противопоказанием к артроскопии у детей являлось наличие пониженной свертываемости крови.

Артроскопия коленного сустава при хронических ревматических заболеваниях проводилась у 13 детей (45%), при подозрении на травматическое повреждение коленного сустава - 16 эндоскопических исследований (55%).

Возраст пациентов составил от 8 до 18 лет, 21 девочка и 8 мальчиков (72% и 28% соответственно). Структура патологии коленного сустава оперированных больных распределялась следующим образом:

болезнь Кенига внутреннего мыщелка бедра – у 1 пациента (3%); изолированный гонартроз неясной этиологии - в 2 случаях (6%); ювенильный ревматоидный артрит – у 4 пациентов (13%); изолированный синовит - 5 детей (17%); синдром медиопателлярной складки – у 2 пациентов (6%); изолированные повреждения внутреннего мениска – у 11 пациентов (38%), в 3 случаях сочетающиеся с посттравматическим гонартрозом; повреждения внутреннего мениска и передней кресто-

образной связки (ПКС) – у 3 пациентов (10%); инородное тело - 1 случай (3%).

Расхождение предварительного и послеоперационного диагноза отмечалось в 11 случаях, что еще раз подтверждает высокую диагностическую значимость эндоскопических методов исследования при патологии коленного сустава.

Оперативная тактика заключалась в диагностической артроскопии и туалете полости коленного сустава в 3 случаях, в лечебно-диагностической артроскопии - в 12 случаях, у троих детей с иссечением синовиальных разрастаний полости сустава, у восьмерых - с иссечением жировых тел, у одного с удалением хондроматозного тела. При наличии значительного повреждения мениска медиального или латерального проводилась его парциальная резекция - 6, удаление инородного тела (фрагмент инъекционной иглы) - у одного ребенка.

РЕЗУЛЬТАТЫ И ИХ ОБСУЖДЕНИЕ

Функциональное состояние коленного сустава у детей хроническими рецидивирующими ревматическими заболеваниями определяли с использованием опросника, предложенного Insall et al. Длительность наблюдения составила от 3 месяцев до 3 лет (в среднем 1,4 года). Состояние синовиальной оболочки оценивалось по УЗИ. В послеоперационном периоде у них отмечалось достоверное улучшение функции оперированного сустава за счет уменьшения болевого синдрома. Сохранение болевого синдрома наблюдалось у 3 (10%) пациентов, имеющих по данным рентгенографии и УЗИ выраженные деструктивные изменения в коленном суставе. При контрольном осмотре через 3 месяца после операции по данным УЗИ имелись признаки восстановления синовиальной оболочки без клинически значимого синовита. Через 6 месяцев отмечено полное восстановление синовиального слоя, у 3 больных (10%) имелись признаки умеренного синовита оперированного сустава без нарушения его функции. К концу первого года после операции рецидив синовита отмечен у 2 больных (6%) и был купирован консервативно.

При травматических повреждениях структурных элементов коленного сустава в послеоперационном периоде отмечается улучшение самочувствия за счет полного купирования болевого синдрома. При контрольном осмотре через 3 и 6 месяцев по данным УЗИ у всех боль-

ных отмечается восстановление структурных элементов коленного сустава.

Лечебная ценность артроскопии заключается не только в возможности производства через артроскоп некоторых оперативных вмешательств, но и в массивной ирригации полости сустава во время манипуляции, удалении с ее помощью кровяных сгустков, фибрина, обрывков тканей, микробных тел, циркулирующих иммунных комплексов. Уникальные возможности артроскопии наиболее полно могут быть реализованы при одномоментно выполняемой диагностике и лечении разрастаний или дефектов внутренних структур сустава. Артроскопия позволяет хирургу не только точно определить локализацию и характер дефекта, но и выполнить соответствующую корригирующую операцию.

Артроскопия при ревматических заболеваниях, позволяет оценить состояние синовиальной оболочки и суставного хряща, а также получить материал для морфологического исследования. В целом, хронические воспалительные заболевания суставов сопровождаются более значительными изменениями синовиальной оболочки, чем дегенеративные и посттравматические процессы.

При артроскопии воспаленного сустава можно видеть утолщение и гиперемия синовиальной оболочки, гипертрофию синовиальных ворсин, участки склероза синовиальной оболочки, отложения фибрина на ее поверхности и свободные сгустки фибрина в полости сустава, дифференцированно оценить характер поражения суставов. У больных со сходной клинической картиной заболевания, артроскопия является высокоинформативным методом дифференциальной и ранней диагностики суставного синдрома, возможно, обнаружить гипертрофированное жировое тело Гоффа, и медиальную пателлярную складку, состояние менисков, и хрящевых поверхностей суставов.

ВЫВОДЫ

1. Принимая во внимание малую травматичность и хорошие функциональные результаты, можно считать артроскопическую синовэктомию методом выбора при лечении стойких рецидивирующих ревматических заболеваний коленного сустава у детей.

2. Наиболее частой патологией у детей, требующей артроскопической диагностики при повреждениях коленного сустава, являются свежие и застарелые отрывы костнохрящевых фрагментов, повреждения менисков, ревматоидный артрит.

ЛИТЕРАТУРА

1. Левенец В.Н., Пляцко В.В. Артроскопия. – Киев: Наукова думка, 1991. – 232 с.
2. Авраменко В.В., Кузнецов И.А. Артроскопия при внутренних повреждениях коленного сустава у детей и подростков (обзор литературы) // Травматология и ортопедия России. – 2011. - №4 (62). – С. 131-139.
3. Лучихина Л.В. Артроскопический лаваж - эффективный метод лечения воспалительных и дегенеративных заболеваний коленного сустава // Травматология и ортопедия России. - 2005 (35). - С.77.
4. Урина Л.К. Диагностика патологии коленных суставов нетравматического генеза у детей на этапе первичной диагностики // Радиологический вестник. – 2011. - №3 (40). - С. 9-14.
5. Arthroscopic lavage and debridement for osteoarthritis of the knee: an evidence-based analysis // Health Quality Ontario. Ont Health Technol Assess Ser. – 2005. - № 5(12). – P.1-37.
6. Wada M., Baba H., Imura S., Morita A., Kusaka Y. Relationship between radiographic classification and arthroscopic findings of articular cartilage lesions in osteoarthritis of the knee // Clin Exp Rheumatol. – 1998. - 16(1). – P.15-20.

БАЛАЛАРМЕН ЖАСӨСПІРІМДЕРДЕГІ ТІЗЕ БУЫНЫҢ СОЗЫЛМАЛЫ АУРУ СИНДРОМЫНЫҢ ДИАГНОСТИКАЛЫҚ ЖӘНЕ ЕМДІК АРТРОСКОПИЯСЫ

Б.Ә. ДОСАНОВ, В.Н. ОРЛОВСКИЙ, Р.Ю. СОКОЛОВ

Түсініктеме. Осы мақалада балалардағы тізе буынының ревматологиялық ауруларға және жарақаты емдік – диагностикалық артроскопия қолдағандағы тәжірибе ұсынылған “ҰАБҒО”АҚ №2 ортопедия бөлімі.

Негізгі сөздер: артроскопия, тізе буын, балалар, жарақат, ревматизм.

ARTHROSCOPY IN DIAGNOSTICS AND TRETMENT OF KNEE JOINT PAIN SYNDROME IN CHILDREN AN ADOLESCENTS

B.DOSANOV, V. ORLOVSKY, R.SOKOLOV

Abstract. This article shows information on successful experience of application of diagnostic and treatment arthroscopy in children and adolescents with rheumatology diseases and damages of knee joint in orthopedic department of JSC "NRCMC", Astana.

Key words: arthroscopy, knee joint, children, trauma, rheumatism.

УДК 616.718.49-001.6-089.168

АНАЛИЗ РЕЗУЛЬТАТОВ ОПЕРАТИВНОГО ЛЕЧЕНИЯ ВЫВИХА НАДКОЛЕННИКА

М.Э. ИРИСМЕТОВ, М.Р. РАСУЛОВ

Научно-исследовательский институт травматологии и ортопедии, Ташкент

ВВЕДЕНИЕ

Привычный вывих надколенника остаётся актуальной проблемой в силу своей распространенности и по частоте составляют от 0,6 до 11, 8% среди всех заболеваний и травм коленного сустава. Появление новых методов диагностики коленного сустава (МРТ, КТ, УЗИ, артроскопия) позволило некоторым авторам поставить вывих надколенника на второе место в структуре повреждений после разрыва передней крестообразной связки. В последнее время основным направлением в оперативном лечении посттравматической нестабильности является восстановление поврежденных структур сустава минимальной травматичностью, то есть восстановление анатомии.

Целью нашего исследования является изучение результатов и оценка эффективности оперативных методов лечения привычного вывиха надколенника.

МАТЕРИАЛ И МЕТОДЫ

Наша работа основана на анализе результатов диагностики и лечения 84 пациентов с вывихом надколенника в возрасте 15-55 лет, среди них мужчин было 36 (43 %), женщин – 48(57%) .

Всем пациентам в дооперационном периоде проводили физикальное обследование, рентгенографию, УЗИ, МРТ и артроскопию. Использование высокоинформативных современных методов исследования позволило успешно диагностировать сопутствующие

различные травматические и диспластические изменения коленного сустава при привычном вывихе надколенника.

После этапного обследования пациентам были проведены следующие виды операций:

- пластика медиальных «удерживателей» надколенника по методу Ямомото;
- метод Ямомото с применением спице-стержневого устройства;
- метод Ямомото с медиализацией бугристости большеберцовой кости с собственной связкой надколенника;
- метод Крогиуса –Архипова.

При выборе наиболее оптимального метода оперативного лечения привычного вывиха надколенника мы оценивали степень выраженности всех имеющихся элементов патологии и считали необходимым выбрать такое оперативное вмешательство, которое окажет воздействие на всю комбинацию патологических изменений коленного сустава в каждом конкретном случае. Для этого мы использовали различные критерии оценки:

- пателло- феморальный угол;
- повреждение медиальных стабилизаторов надколенника с выраженными изменениями латеральной фасетки;
- тип надколенника по Вибергу;
- степень имеющегося дисбаланса между латеральной и медиальной тягами надколенника;
- степень дисплазии наружного мыщелка бедра;
- толщина места прикрепления собственной связки надколенника медиального и латерального сегментов бугристости большеберцовой кости.

Всего проведено 80 операций, из них: по методу Ямомото - 28 пациентов, 46 пациентов - по методу Ямомото с применением спице-стержневого устройства; 8 пациентов - методом Ямомото с медиализацией бугристости большеберцовой кости с собственной связкой надколенника; 4 пациентам выполнена операция методом Крогиуса – Архипова.

Результаты оперативного лечения пациентов прослежены сроком от 6 месяцев до 3 лет. У пациентов после операции методом Ямомото с медиализацией бугристости большеберцовой кости собственной связки надколенника и по методу Крогиуса – Архипова, реабилитационный период и период вос-

становления трудоспособности происходили заметно дольше по сравнению с другими методами. Причиной чего по нашему мнению являются: выраженные диспластические изменения, длительный анамнез и сравнительно большой объем проведенной операции.

ЗАКЛЮЧЕНИЕ

Таким образом, ранняя диагностика и выбор оптимального малоинвазивного метода оперативного лечения пациентов способствует ранней послеоперационной реабилитации и минимизации травматичности проводимой операции.

УДК 616.728.2-06-089.28

ВОЗМОЖНЫЕ НЕВРОЛОГИЧЕСКИЕ ОСЛОЖНЕНИЯ ПРИ ЭНДОПРОТЕЗИРОВАНИИ ТАЗОБЕДРЕННОГО СУСТАВА

Г.Т. КАСЫМОВА, А. М. АЗИЗОВ

Научно-исследовательский институт травматологии и ортопедии, Ташкент

ВВЕДЕНИЕ

При операциях на тазобедренном суставе (ТС) неврологические осложнения в раннем послеоперационном периоде возникают от 0,7 до 3,0% (Н.В. Корнилов с соавт., 1997 г., В.П. Москанов с соавт., 2010 г., В.П. Абельцев, 2012 г.)

Целью исследования явился анализ возможных неврологических осложнений при эндопротезировании тазобедренного сустава.

МАТЕРИАЛ И МЕТОДЫ

В ходе исследования был проведен ретроспективный анализ неврологических осложнений в послеоперационном периоде у 1985 пациентов с диспластическим коксартрозом. Этим больным выполнялось эндопротезирование ТС в отделении ортопедии НИИТО МЗ РУз. Из них повреждение нервов нижних конечностей после оперативного вмешательства имели 60 пациента (3%).

РЕЗУЛЬТАТЫ И ИХ ОБСУЖДЕНИЕ

Область вмешательства включала зоны иннервации ряда крупных нервов: бедренного, седалищного, запирательного, наружного кожного нерва бедра. Повреждения нервов

имели тракционный, компрессионный (сдавление гематомой), компрессионно-ишемический (нарастание отека в области хирургического вмешательства) и ятрогенный генез. В основном, это мононевропатии смешанного травматически-ишемического генеза.

Невропатия бедренного нерва (8% случаев – от пациентов с неврологическими осложнениями) сопровождалась нарушением сгибания в ТС, разгибания в коленном, нарушением ходьбы по лестнице, атрофией передних мышц бедра, угасал коленный рефлекс, нарушалась чувствительность по передней поверхности бедра.

Невропатия наружного кожного нерва бедра (у 13% больных): двигательные функции не нарушены, чувствительные нарушения гиперестезия, парестезии с гиперпатией по наружной поверхности бедра в зоне послеоперационного рубца.

Невропатия запирательного нерва (у пациентов 21%): нарушение приведения бедра, нарушение чувствительности по внутренней поверхности верхней трети бедра.

Невропатия седалищного нерва (в наших наблюдениях у 58% пациентов) проявлялась нарушением сгибания в коленном суставе, разгибания в тазобедренном, отведения и вращения бедра наружу, стопа

свисала, угасали пяточный и подошвенный рефлекс, нарушалась чувствительность по боковой, задне-наружной поверхностям бедра, голени, стопы.

Легкие нарушения при быстром устранении их причины (например, эвакуация гематомы) проходят бесследно. При резком выпадении функции нерва прогноз ухудшался. В лечении болевого синдрома в послеоперационном периоде осуществляли блокады нервов 0,5% - 1% раствором новокаина 20-25 мл, введение внутримышечно анальгетиков и спазмолитиков в смесях, НПВП, введение антигистаминных, седативных, транквилизаторов в смесях. Всем больным назначали церебролизин по 20 мл внутривенно 10-14 дней. В последующем применялась комплексная терапия (физиотерапевтическое лечение, массаж, ИРТ).

В сроки от одного года до 4 лет после операции у 36% больных наблюдалось вос-

становление функции, у остальных 64% - частичное восстановление функции, однако они приспособились к бытовым и трудовым нагрузкам.

ЗАКЛЮЧЕНИЕ

Таким образом, по данным исследования выявлено, что чаще поражается седалищный нерв, особенно при заднем доступе, что вызвано его перерастяжением при имплантации эндопротеза и вправлении искусственной головки в чашку, чтобы избежать грубых неврологических осложнений необходимо проводить удлинение конечности во время операции не более, чем на 3-4 см, а при обнаружении неврологического дефицита немедленное целенаправленное лечение с включением в комплексную терапию препаратов нейротрофического действия.

УДК 616.728.3-089-053.084

РЕАБИЛИТАЦИЯ ПАЦИЕНТОВ ПОЖИЛОГО И СТАРЧЕСКОГО ВОЗРАСТА ПОСЛЕ ПЕРВИЧНОГО ЭНДОПРОТЕЗИРОВАНИЯ КОЛЕННОГО СУСТАВА В ПОСЛЕОПЕРАЦИОННОМ ПЕРИОДЕ ПОСРЕДСТВОМ СРМ-ТЕРАПИИ

С.К. КАЮПОВ, Б.Е. ТУЛЕУБАЕВ, О.М. МАКИШЕВ,
Б.К. АХМАДИНА, М.С. БУРКИТБАЕВА

Областной центр травматологии и ортопедии им. проф. Х.Ж. Макажанова,
Карагандинский государственный медицинский университет, Караганда

Цель работы - изучить эффективность применений аппаратов СРМ-терапии у пациентов пожилого и старческого возраста в послеоперационном периоде для увеличения объема движений, уменьшения послеоперационного отека и болевого синдрома в оперированном коленном суставе после первичного эндопротезирования.

СРМ-терапия - вид механотерапии, в основе которого лежат длительные пассивные (без мышечного сокращения) движения в одном или нескольких суставах конечностей.

Материал и методы В 2013 году нами было пролечено 149 пациента пожилого и старческого возраста (от 60 до 87л) после первичного эндопротезирования коленного сустава по поводу дегенеративно-дистрофических заболеваний суставов. В первой группе (74 пациента) в послеоперационном периоде для реабилитации использовал-

ся аппарат СРМ-терапии ARTROMOT-K1. Аппарат применялся у каждого пациента 1 раз в сутки, длительностью 20 мин. Амплитуда программировалась индивидуально и ограничивалась болевыми ощущениями. У второй группы (75 пациентов) применялись различные методы ЛФК, принятые в клинике. В каждой группе реабилитация начиналась на следующий день после операции и продолжалась в ОВМиР (отделение восстановительной медицины и реабилитации) в течение 10-12 суток. В ходе исследования учитывались такие параметры, как объем движений в оперированном суставе, измеряемый в градусах, окружность оперированного коленного сустава, для контроля динамики спадения отека и болевые ощущения пациента, которые фиксировались с помощью вербальной 10 бальной шкалы боли. Все данные фиксировались ежеднев-

но один раз в сутки в течение всего времени пребывания в стационаре(10-12 дней).

Результаты и их обсуждение В первой группе у 67 (90.5%) пациентов результат был оценен как отличный. Амплитуда движений в оперированном коленном суставе к 10-12 суткам после операции достигала 100-120 градусов. Полное спадение отека, окружность оперированного коленного сустава достигала дооперационных значений, это наблюдалось к 8-10 суткам. Оценка боли составила 0-1 балла к 10-14 суткам, что соответствует отсутствию болей. У 7(9.5%) пациентов результат был оценен как хороший. Амплитуда в оперированном коленном суставе к 10-12 суткам достигала 80-100 градусов. Полное спадение отека наблюдалось к 11-13 суткам. Оценка боли составила 2-3 балла к 10 суткам, что соответствует слабой боли. Во второй группе у 11 пациентов результат был оценен, как отличный, у 54 –как хороший, у 10 - как удовлетворительный. Амплитуда движений в оперированном коленном суставе к 10-12 суткам после операции достигала 60-80 градусов. Полного спадения отека до 14 суток не наблюдалось. Оценка боли составила 4-5

балла к 14-15 суткам, что соответствует умеренной боли. Во всех случаях послеоперационные раны зажили первичным натяжением, без осложнений.

Заключение Оценивая данные полученные при исследовании в обеих группах, мы пришли к выводу, что применение СРМ-терапии в реабилитации пациентов пожилого и старческого возраста после операции первичного эндопротезирования коленного сустава имеет ряд преимуществ. Во-первых, после использования СРМ-терапии были получены только отличные и хорошие результаты, причем отличных 90,5%. Чего нельзя сказать о результатах во второй группе пациентов, где имеются удовлетворительные Результаты Без применения СРМ-терапии, соотношение отличных, хороших и удовлетворительных результатов следующее: 14.6%. 72% и 13.8 % соответственно. Во-вторых, применение аппарата позволяет точно в градусах дозировать движения в суставе, проводить профилактику таких неприятных осложнений, как контрактура сустава, тромбоз вен, спаечный процесс в пассивной части опорно-двигательного аппарата.

УДК 616-018.4-082.6

ОРГАНИЗАЦИЯ ПРИЖИЗНЕННОГО ДОНОРСТВА КОСТНОЙ ТКАНИ В УСЛОВИЯХ ФЕДЕРАЛЬНОГО УЧРЕЖДЕНИЯ

И.А. КИРИЛОВА, В.Т. ПОДРОЖНАЯ, В.М. ПРОХОРЕНКО,
И.Ю. БЕДОРЕВА, В.В. ПАВЛОВ

Новосибирский научно-исследовательский институт травматологии и ортопедии
им.Я.Л. Цивьяна, Новосибирск

Приведено обоснование и осуществлен анализ перспектив прижизненного донорства костной ткани (головок бедренных костей) пациентами отделения эндопротезирования. В связи с ежегодным ростом количества первичных и ревизионных эндопротезирований в России разработка научно-обоснованной организационно-функциональной модели заготовки головок бедренных костей, а также технологии производства трансплантатов для костной пластики, является перспективной и актуальной.

Ключевые слова: костная ткань, донор, эндопротезирование, трансплантат.

Ревизионное эндопротезирование тазобедренного сустава остается одной из наиболее серьезных и трудных проблем травматологии и ортопедии [1,2,3]. Замена первичных конструкций на ревизионные, помимо применения искусственных аугментов требует ак-

тивного применения костной пластики (аутоили аллотрансплантатов) для восполнения костных дефектов [1,2,3,4]. Но к настоящему времени в доступной литературе нами не найдено источников, описывающих полный цикл (протокол) технологии прижизненной

заготовки костной ткани при оказании специализированной и высокотехнологичной медицинской помощи на территории РФ.

Применение костной пластики для восстановления дефекта костной ткани приводит к восстановлению биомеханики конечности за счет нормализации центра вращения сустава, что в свою очередь позволяет повысить качество ревизионных операций [4]. Доказано, что материалом для костной пластики могут быть фрагменты губчатой аллокости от кадаверных доноров, но наличие известных этических проблем в последующем подтолкнуло исследователей и врачей предложить использование головок бедренных костей (ГБК), резецированных ранее при первичном эндопротезировании [5,6].

В то же время известно, что структура резецированной у пациентов кости отличается по анатомо-функциональным свойствам от структуры трабекулярной костной ткани в норме [7]. Поэтому одной из самых важных тем, поднимаемых в современной литературе, посвященной описанию костной ткани, является поиск корреляций между механическими и структурными свойствами ткани [8].

Губчатое вещество кости представляет собой трехмерную сеть костных балок различной формы, размеров и ориентации. Термин «губчатая структура костной ткани» означает способ организации основных тканеобразующих элементов. Все исследования, проведенные для описания корреляций между механическими параметрами и плотностью костной ткани, показали, что при сходных значениях минеральной плотности анализируемых образцов их механические параметры могут иметь различные значения [6]. Следовательно, плотность сама по себе недостаточна для описания расхождений в полученных значениях механических параметров. Эти результаты подтверждают, что механические свойства костной ткани зависят не только от плотности ткани, но и от структурных параметров, которые определяют организацию костной ткани в тестируемом образце. Таким образом, свойства рассматриваемой структуры костной ткани в целом зависят от свойств отдельных трабекул кости, а также от способов и числа их взаимосвязей.

Описание структурных свойств основано на целом ряде параметров, определяющих распределение массы в образце костной ткани и ориентации структуры. Постоянно расту-

щее число новых параметров, используемых для описания, указывает на отсутствие адекватных описаний структурных свойств. В то же время представляет определенный интерес изучение структурно-функциональных характеристик костной ткани у населения, проживающего на территориях с ограниченной инсоляцией или с другими географическими особенностями (например, на территории Сибирского Федерального округа и др.), поэтому такие исследования могут носить популяционный характер.

Также в настоящее время на территории Российской Федерации не существует отработанного алгоритма действий, их последовательности и методик, используемых для обработки кости, заготовленной от пациентов при резекции ГБК в ходе первичного эндопротезирования. Существуют ссылки на работы зарубежных авторов, однако мы не встретили работ, в которых была бы описана организационная модель всего процесса: от момента поступления пациента в стационар и оформления всех юридических документов до операции и взаимодействия операционного блока с лабораторией консервации тканей, дополнительного обследования пациентов как доноров, и изготовления костных трансплантатов. Создание такой организационно-функциональной модели нуждается в своей очереди в автоматизации процесса, а также в разработке и утверждении соответствующих технологий и регламентов ее применения.

Очень большое внимание вопросам заготовки и консервации костной ткани уделяется в технологически высоко развитых странах: США, Великобритания, Австрия Швейцария, Сингапур и др. [5,9,10,11].

Поэтому на медицинском рынке костно-пластических и кость-замещающих материалов основную массу составляют материалы зарубежного производства – более 80%. В этих условиях организация отечественного производства костных трансплантатов от живых доноров может рассматриваться как организация импортозамещающего производства в секторе костных аллотрансплантатов.

На территории Российской Федерации вопросами заготовки и консервации тканей от доноров занимаются тканевые лаборатории («банки биотканей»), созданные преимущественно при профильных институтах травматологии и ортопедии (Москва, Санкт-Петербург, Новосибирск, Нижний Новгород,

Саратов) или медицинских ВУЗах (Астрахань, Самара, Ярославль).

Предпосылками для прижизненной заготовки костной ткани от доноров в условиях ФГБУ «ННИИТО им.Я.Л.Цивьяна» Минздрава России явились: увеличение количества операций ревизионного эндопротезирования тазобедренного сустава (ТБС) и высокая потребность в трансплантатах для восполнения костных дефектов. Кроме того, с 2004 года в Новосибирском НИИТО внедрена система менеджмента качества медицинской помощи, в рамках которой был разработан стандарт предприятия по обеспечению лечебно-диагностического процесса трансплантатами. Данный документ лег в основу при формировании организационной модели процесса прижизненного донорства [12].

Для легитимизации процедуры забора необходимо было разработать документаль-

ное сопровождение процесса прижизненного донорства. Для этого утверждены формы «Информационного согласия на проведение обследования на ВИЧ-инфекцию», «Информированное добровольное согласие на использование и консервацию биопсийного материала», «Карта донора» и «Журнал учета доноров отделения эндопротезирования». Всё это позволило систематизировать поступление и регистрацию данных о пациентах-донорах и снять вопросы этического и юридического характера.

Нами разработана организационно-функциональная модель заготовки головок бедренных костей (ГБК), с выделением основных этапов процесса, начиная от поступления пациента на первичное эндопротезирование и заканчивая выдачей обработанного материала в клинику (рисунок 1).

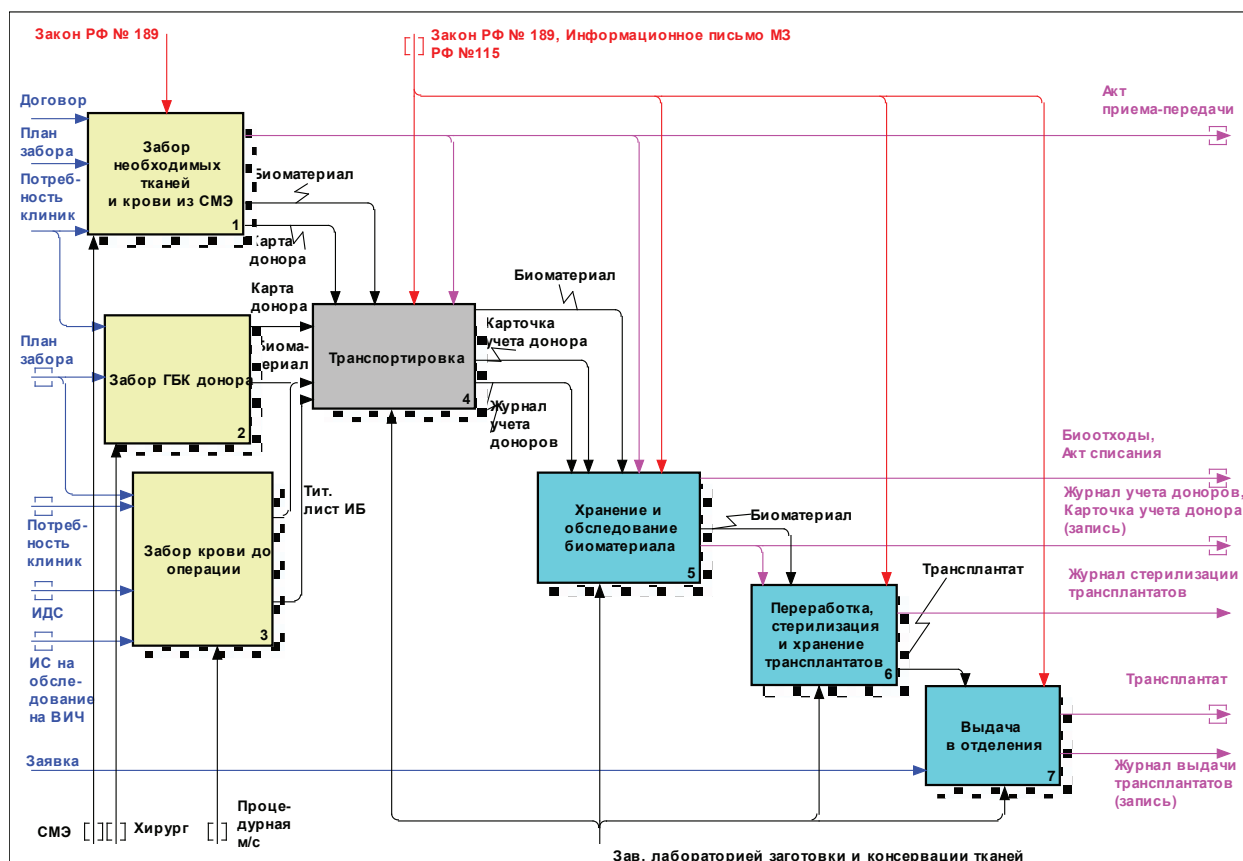


Рисунок 1 - Обеспечение ЛДП трансплантатами

Составлены блок-схемы технологического процесса с определением критических точек, которыми являются данные серологического исследования, структура и физические свойства ГБК, определяемые в процессе моделирования или технологической обработки,

стерилизации и результаты бактериологического исследования на стерильность (рисунок 2). Техническими предпосылками для прижизненной заготовки в условиях федерального учреждения явились: возможность забора крови пациента-донора на обследование

в день операции; обеспечение возможности оперативной доставки на диагностическое исследование автотранспортом; проведение инструктажа задействованных сотрудников по порядку взаимодействия между подразделениями; наличие опыта работы по заготовке аллокости и методик обработки костной ткани. Определены показания и противопоказания для забора ГБК. Показанием к забору ГБК

являлись: травматический перелом шейки бедра и костей таза; идиопатический остеоартроз; диспластический остеоартроз.

Противопоказанием к забору ГБК являлись: заболевания (трансмиссивные заболевания, включая бактериальные и вирусные инфекции, гепатиты, венерические заболевания, ВИЧ); онкология; ревматоидный артрит; терапия стероидами в анамнезе; остеопороз.

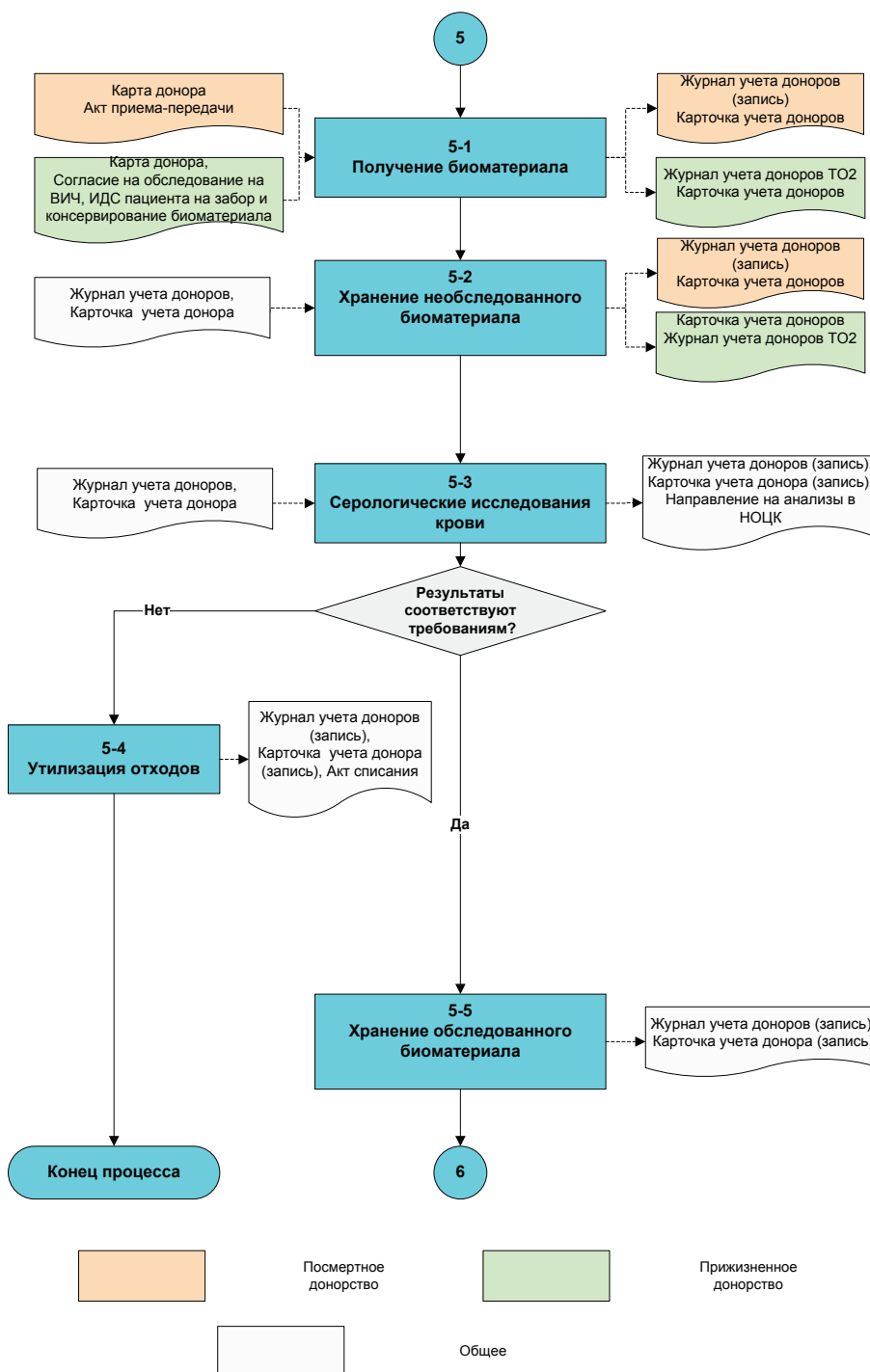


Рисунок 2 - Блок-схема этапа «Хранение и обследование биоматериала»

Однако, несмотря на решение этических (приложения 1, 2), юридических и технических проблем по заготовке костной ткани, прижизненное донорство имеет и недостатки: забор материала производится от пациентов с ортопедической патологией и, следовательно, с измененными характеристиками костной ткани; до 10-15% забранного материала утилизируется по физическим свойствам (нарушение структуры, хрупкость и т.д.); до 10% материала утилизируется по результатам серологического обследования пациентов как доноров тканей.

Приложение 1.

| |
|--|
| УМ-36-99 |
| Информированное согласие на проведение обследования на ВИЧ-инфекцию |
| <p>Я, _____ (Фамилия, Имя, Отчество) _____ года рождения, настоящим подтверждаю, что на основании предоставленной мне информации, свободно и без принуждения, отдавая отчет о последствиях обследования, принял решение пройти тестирование на антитела к ВИЧ. Для этой цели я соглашаюсь сдать анализ крови объемом около 5 мл. В процессе забора крови, как правило, будет необходим один укол иглой. Эта процедура может быть связана с некоторым дискомфортом, включая возможное проявление кровоподтека на месте укола.</p> <p>Я подтверждаю, что мне разъяснено, почему важно пройти тестирование на ВИЧ, как проводится тест и какие последствия может иметь тестирование на ВИЧ.</p> <p>Я проинформирован, что:</p> <ul style="list-style-type: none"> • Тестирование на ВИЧ можно пройти в Центре СПИД и других медицинских учреждениях, тестирование по добровольному выбору освидетельствуемого лица может быть добровольным анонимным (когда не нужно сообщать свое имя и персональные данные, а результат только обследуемый может узнать по коду) или конфиденциальным (в этом случае тестирование проводится по документу, удостоверяющему личность, и результат будет известен обследуемому и лечащему врачу). В государственных медицинских учреждениях тестирование на ВИЧ проводится бесплатно. • Присутствие антител к ВИЧ является доказательством наличия ВИЧ-инфекции. Но существует период “серонегативного окна” (промежуток времени между заражением ВИЧ и появлением антител к ВИЧ, наличие которых можно определить лабораторным способом). В течение этого периода человек уже заражен и может заразить других, но при исследовании крови антитела к ВИЧ не обнаруживаются, этот период обычно составляет 3 месяца. • В настоящее время в России существует бесплатное лечение для всех нуждающихся инфицированных ВИЧ, для его получения нужно обратиться в территориальный центр СПИД. Лечение существенно продляет жизнь и улучшает качество жизни при ВИЧ-инфекции. ВИЧ-инфицированным беременным женщинам важно вовремя обратиться в центр СПИД и начать принимать специальные лекарства для предотвращения заражения будущего ребенка. • ВИЧ-инфекция передается только тремя путями: <ul style="list-style-type: none"> ▪ при сексуальных контактах без презерватива; ▪ через кровь, при медицинских или немедицинских процедурах. Чаще всего заражение этим путем происходит при использовании нестерильного инструментария для употребления наркотиков; ▪ от инфицированной ВИЧ матери к ребенку во время беременности, родов и при грудном вскармливании. <p>Заражение ВИЧ в быту при рукопожатиях, пользовании общей посудой, бассейном, туалетом, а также при укусах насекомых не происходит.</p> <ul style="list-style-type: none"> • Защитить себя от заражения ВИЧ-инфекцией можно, если не иметь опасных контактов (контакты с кровью или выделениями половых органов, грудным молоком) с инфицированными ВИЧ людьми или людьми с неизвестным ВИЧ-статусом. В течение жизни, в зависимости от личных обстоятельств и убеждений, для того, чтобы избежать заражения СПИДом, человек может использовать разные способы предохранения. Например, всегда пользоваться презервативами или иметь только не инфицированных ВИЧ сексуальных партнеров. Избежать заражения через кровь при нарушении целостности кожных покровов можно, используя только стерильные инструменты. • Результаты тестирования на ВИЧ по телефону не сообщаются. Их сообщает консультант при послетестовом консультировании. • С вопросами можно обратиться в территориальный центр СПИД. <p>_____ (подпись обследуемого на ВИЧ) _____ (дата)</p> |

**Информированное добровольное согласие пациента
на использование и консервирование биопсийного материала**

« ___ » _____ 20__ г. (___ час. _____ мин.)

Я, _____
(Ф.И.О., год рождения) заполняется собственноручно пациентом или его законным представителем

в соответствии со ст. 20, 21, 22 и 23 ФЗ «Об основах охраны здоровья граждан в Российской Федерации» от 21 ноября 2011 г. № 323-ФЗ выражаю свое согласие на использование и консервирование для научных и медицинских целей биопсийного материала, в том числе резецированной головки бедренной кости.

Я подтверждаю своей подписью, что прочитал(-а) вышеизложенную информацию, она мне понятна, все интересующие меня вопросы были заданы мной моему лечащему врачу, на них были получены ответы, и я даю добровольное информированное согласие на использование и консервирование для научных и медицинских целей биопсийного материала.

(подпись пациента или его законного представителя)

Подпись и личная печать лечащего врача, проводящего беседу

ЛИТЕРАТУРА

1. Мурылев В.Ю., Петров Н.В., Силин Л.Л., Рукин Я.А., Елизаров П.М., Калашник А.Д. Ревизионное эндопротезирование вертлужного компонента эндопротеза тазобедренного сустава // Кафедра травматологии и ортопедии. – 2012. – №1. – С. 20–25.

2. Прохоренко В.М. Первичное и ревизионное эндопротезирование тазобедренного сустава. – Новосибирск: АНО «Клиника НИИ-ТО», 2007. – 348 с.

3. Рукин Я.А. Ревизионное эндопротезирование вертлужного компонента тотального эндопротеза тазобедренного сустава при его асептической нестабильности: автореф.....канд. мед. наук. - М., 2008. 28 с.

4. Дианов С.В., Тарасов А.Н. Аллопластика вертлужной впадины при первичном

и ревизионном эндопротезировании тазобедренного сустава // Травматол. и ортопед. России. - 2009. - № 3. - С. 130–132.

5. Cornu O., Manil O., Godts B., et al. Neck fracture femoral heads for impaction bone grafting // Acta Orthop Scand. – 2004. - №75(3). – P.303–308.

6. Tanaka T., Sacurai T., Kashima I., Structuring of parameters for assessing vertebral bone strength by star volume analysis using a morphological filter // Journal of Bone and Mineral Metabolism. - 2001. - №19. – P.150-158.

7. Nikodem A. Correlations between structural and mechanical properties of human trabecular femur bone // Acta of Bioengineering and Biomechanics. - 2012. - Vol. 14, № 2. – P.37–46.

8. Cichanski A., Nowicki K., Mazurkiewicz A., Topolinski T. Investigation of statistical relationships between quantities describing bone architecture,

its fractal dimensions and mechanical properties // Acta of Bioengineering and Biomechanics. – 2010. - №12 (4). – P. 66-77.

9. Hing C.B., Ball R.Y., Tucker J.K. *Autobanking of femoral heads for revision total hip replacement, a preliminary report of a new surgical technique // Surgeon. - 2004. - №2(1). - P.37-41.*

10. Nather A., David V. *Femoral head banking: NUH tissue bank experience // Orthopedics. - 2007. № 30(4). – P.308-312.*

11. Tomford W.W., Ploetz J.E., Mankin H.J. *Bone allografts of femoral heads: procurement and storage // J Bone Joint Surg Am. – 1986. - №68(4). – P.534–537.*

12. Кирилова И.А., Подорожная В.Т., Садовой М.А., Бедорева И.Ю. *Система менеджмента качества в обеспечении лечебно-диагностического процесса трансплантатами // Технология живых систем. – 2009. – Т. 6, № 4. – С. 21–29.*

ФЕДЕРАЛЬДЫҚ МЕКЕМЕ ЖАҒДАЙЫНДА АДАМНЫҢ ТІРІ КЕЗІНДЕГІ СҮЙЕК ТІНІНІҢ ДОНОРЛЫҒЫН ҰЙЫМДАСТЫРУ

И.А. КИРИЛОВА, В.Т. ПОДОРОЖНАЯ, В.М. ПРОХОРЕНКО,
И.Ю. БЕДОРЕВА, В.В. ПАВЛОВ

Түсініктеме. Мақалада эндопротездеу бөлімі науқастарынан (жілік басы) адамның тірі кезіндегі сүйек тінінің донорлығын негіздеу, жүзеге асыру және ұйымдастыру келтірілген. Ресейде бірінші реттік және ревизиялық эндопротездеу санының жылдан жылға өсуі жілік басының ғылыми тұрғыда негізделген ұйымдастыру-функциялық үлгісін, сонымен қатар трансплантаттарды өндіру технологиясын әзірлеудің болашағы бар және маңызды зор болып табылады.

Негізгі сөздер: сүйек тіні, донор, эндпротездеу, трансплантат.

ORGANIZATION INTRAVITAL DONATION BONE IN THE FEDERAL INSTITUTION

I.A.KIRILOVA, V.T.PODOROZHNYAYA, V.M.PROKHORENKO,
I.YU. BEDOREVA, V.V.PAVLOV

Abstract. The paper presents justification and results of the analysis of prospects for the donation of bone tissue in vivo patients in hip arthroplasty. Due to annual growth of the number of primary and revision hip replacements in Russia, the development of evidence-based organizational-functional model of the process of femoral head harvesting, as well as production technology grafts for bone grafting, is essential and a very promising target.

Key words: bone, donor, joint replacement, transplant.

УДК 616.72-08+369.223.225

СОВРЕМЕННЫЕ МЕТОДЫ ЛЕЧЕНИЯ И РЕАБИЛИТАЦИИ БОЛЬНЫХ С ПАТОЛОГИЕЙ КРУПНЫХ СУСТАВОВ

Г.С. КОЖАКМАТОВА, К.Н. УСУБАЛИЕВ
Международная высшая школа медицины
Международный университет Кыргызстана, Бишкек

В данной статье в результате анализа современных данных об реактивных артритах, показана необходимость раннего выявления причин возникновения артритов в целях профилактики осложнений и образования анкилозов крупных суставов у людей молодого возраста до 40 лет.

Ключевые слова: анкилоз, болезнь Бехтерева, реактивный артрит, верификация.

В июне 2014 г. группа молодых врачей Международной высшей школы медицины (МВШМ) при Международном университете Кыргызстана (МУК) под руководством профессора Кожаматовой Г.С. проходили стажировку в клинике Ospedale dell Angelo (Госпиталь Святого Ангела) в отделении травматологии и ортопедии, г. Местре (Италия) по приглашению доктора Дмитрия Черкес Заде и заведующего отделением, д.м.н. Андреа Мити.

Данная клиника была открыта в 2008 г. и считается одним из наиболее передовых в технологическом плане медицинских учреждений Италии и Европы. Эта клиника так же является наиболее ярким примером государственно-частного проектного финансирования в общественное здравоохранение. Территория госпиталя занимает 117600 м², на которой имеется вертолетная площадка, два озера, используемые в качестве как запасов воды в случае необходимости. Площадь здания госпиталя составляет 151802 м², его высота 31 м, рассчитан на 680 койка мест, имеет 16 операционных комнат. В клинику имеются более 50 отделений, в том числе отделения травматологии и ортопедии.

За период пребывания в этой клинике, оснащенной современным оборудованием, молодые врачи травматологи - ортопеды из Кыргызстана имели возможность не только присутствовать на операциях, но и принимать участие в них в качестве ассистентов хирурга, а также участвовали в обходах палат отделения, утренних конференциях, знакомились с оснащением отделений и хирургического блока клиники.

В данной статье проведен сравнительный анализ предоперационной подготовки, оперативного вмешательства и постоперационной реабилитации больных в Бишкекском Научно Исследовательском Центре травматологии и ортопедии и клинике Ospedale dell Angelo в г. Местре, с целью предложения новых путей профилактики, лечения, а также послеоперационной реабилитации больных с патологией крупных суставов нижних конечностей.

В клинику Ospedale dell Angelo больные часто обращаются по поводу патологии опорно-двигательного аппарата, а именно – по поводу деформирующего остеоартроза крупных суставов нижних конечностей. Следует отметить, что здесь практически не встречаются осложнения заболевания в виде анкилозирования сустава.

Известно, что фиброзные и костные анкилозы тазобедренного и коленного суставов являются необратимыми, тяжелыми ортопедическими патологиями, приводящими к длительному снижению трудоспособности и стойкой инвалидности. Анкилозирование суставов является последней стадией и/или осложнениями различных заболеваний суставов (воспалительные, травматические, дегенеративные и др.). Современным и эффективным лечением такого рода патологий, необратимых изменений суставов, является устранение порочного положение суставов, а в лучшем случае - реконструктивные операции, их протезирование. Эти меры уменьшают страдания больного, помогают лучше передвигаться, быть социально полезным. Однако, несмотря на проведенные операции, такие больные остаются инвалидами на всю жизнь. В этой связи особую тревогу вызывают анкилозы суставов в молодом возрасте. Следовательно, проблема анкилозов является социальной и экономической проблемой для общества. Своевременное выявление причин патологии суставов, успешное их лечение и профилактика являются успешными мерами в борьбе с анкилозами.

В Бишкекском научно-исследовательском центре травматологии и ортопедии (БНИЦТО), являющейся клинической базой Международной высшей школы медицины, в отделении патологии крупных суставов с 2004 по 2014 гг. было выявлено с анкилозом крупных суставов 57 больных до 40 лет. При изучении характера (локализации) поражений суставов было выявлено, что анкилозом тазобедренного сустава страдают 50 человек, в том числе у 18 больных был костный анкилоз обеих тазобедренных суставов. Анкилозом коленного сустава страдали 7 человек. Средний возраст обследованных составил 25 лет (от 15 до 39 лет). Из них мужчин было 37, а женщин -20 человек. Особую тревогу вызывает болезнь женщин детородного возраста.

Изучение клинических диагнозов, как причин вызвавших необратимые изменения крупных суставов (анкилоз) показал, что клинические диагнозы совпадают с направлятельными диагнозами других лечебно профилактических учреждений (ЛПУ). В БНИЦТО осуществлялось подтверждение анкилозов крупных суставов, и проводились анализы в рамках предоперационной подготовки. Согласно направлятельных и клинических диа-

гнозов более 55% больных (30 пациентов) страдали болезнью Бехтерева.

Большинство больных с такими грозными осложнениями суставов поступают в БНИЦТО из районов республики, где по клиническим данным выставляется диагноз «Анкилозирующий спондилоартрит / болезнь Бехтерева»

Болезнь Бехтерева или анкилозирующий спондилоартрит является болезнью неизвестной этиологии, тяжелым заболеванием позвоночного столба с вовлечением других суставов. Это должно верифицироваться в специализированных ЛПУ третичного уровня, до возникновения осложнения в виде анкилозирования крупных суставов с порочным положением: (НИИ, Национальный госпиталь), где, безусловно, необходимы специальные методы исследования (при болезни Бехтерева тест на антиген HLA-B27, ПЦР.) и высококвалифицированные специалисты.

Следует, однако, особо подчеркнуть, что HLA-B27 означает только повышенную предрасположенность к заболеванию и не является признаком самой болезни. Должна ещё проникнуть какая-то инфекция (возможно, через кишечник или мочевые пути), чтобы у носителя предрасположенности вызвать болезнь. Упрощенно говоря, может быть так, что есть носитель инфекции, у которого признаки нашей иммунной системы смешаны с признаком HLA-B27, и что вызванные этим ошибочные действия иммунной системы ведут к заболеванию, определённые клетки иммунной системы настраиваются, таким образом, против собственного организма [1].

Необоснованное установление таких тяжелых диагнозов, как ревматоидный артрит, болезнь Бехтерева на первичном уровне, в районных больницах, может способствовать развитию анкилозов, в результате неадекватного лечения. Такие диагнозы обычно освобождают врача от ответственности в плане диагностического поиска.

Известно из опыта зарубежных врачей, крупные суставы являются мишенью для триггеров венерических и энтероколитических инфекций, вызывающих воспаления, а в дальнейшем приводящих к остеоартрозу. По данным ряда авторов триггерами могут являться инфекционные заболевания мочеполовой системы, передающиеся половым путем, такие как: хламидиоз, гонорея [2]. По современной номенклатуре (результат рабочего совещания 42 экспертов из разных

стран, состоявшегося в Берлине в 1999 г.), к реактивным артритам относятся только те, которые:

1) развиваются после инфекции *Chlamydia trachomatis* (общепринятый и наиболее частый триггерный агент урогенных артритов), *Yersinia enterocolitica*, *Salmonella enteridis*, *Shigella flexneri* (возбудители при энтероколитических артритах);

2) сочетаются с типичной картиной (олигоартрит преимущественно нижних конечностей);

3) отвечают критериям спондилоартропатий ESSG (European Spondylarthropathy Study Group, 1991).

Другие виды артритов, причиной которых являются инфекционные агенты, по заключению экспертов, должны быть объединены термином «артриты, связанные с инфекцией» [3].

К сожалению, несвоевременное обращение молодых людей за медицинской помощью, самолечение, низкая оснащенность ЛПУ в плане диагностики и другие факторы приводят к усугублению течения болезни, а в дальнейшем и к тяжелым осложнениям таким, как фиброзный, костный анкилоз крупных суставов с порочным положением конечностей. Данная патология суставов является в социально-экономическом плане крайне невыгодным для любой страны, так как будучи еще молодым, человек становится нетрудоспособным, получает группу инвалидности, а в дальнейшем проводится операция по имплантированию дорогостоящего эндопротеза за счет государства. Особенную тревогу вызывает данная патология суставов у молодых женщин, так как непосредственно влияет на детородную функцию.

Наиболее распространенными методами устранения анкилоза и деформирующего остеоартроза крупных суставов является тотальное эндопротезирование. Оперативное лечение является решением проблемы восстановления ранее потерянной функции конечности, возврату к нормальной жизнедеятельности и трудоспособности больного. Однако хирургическое лечение необратимых изменений суставов является методом устранения осложнений, но не лечения самого заболевания, приведшим к патологии крупных суставов. Данное оперативное вмешательство является травматичным само по себе, приводящим к снижению иммунной системы

организма. Как показал опыт итальянских врачей это необходимо учитывать. В клинике Ospedale dell Angelo при тотальном эндопротезировании тазобедренного сустава применяется задне – латеральный доступ, что является наиболее щадящим методом. При данном методе доступа не происходит растяжение близлежащих тканей и суставной капсулы, так как головка тазобедренного сустава извлекается из вертлужной впадины при помощи штопора. При передне-медиальном же доступе, головка тазобедренного сустава вывихивается из вертлужной впадины, и это приводит к растяжению близлежащих тканей и суставной капсулы. Послойный доступ производится строго по анатомическим структурам, не иссекая мышечных волокон, при этом кровопотеря минимальна. Все оперативное вмешательство производится под контролем электронно-оптического преобразователя (ЭОП).

Хирургический блок оснащен индивидуальной вентиляционной системой. Над операционным столом проходят нисходящие потоки воздуха, направляющиеся в вентиляционные шахты, размещенные по бокам операционной комнаты. Данная система вентиляции поддерживает постоянное атмосферное давление и температуру в комнате и предотвращает попадание аэробной инфекции в хирургическую рану.

С целью предотвращения отторжения эндопротеза организмом проводится тест на аллергическую реакцию больного на компоненты эндопротеза. Так же обязательны тесты на инфекцию урогенетального характера для предотвращения после операционных осложнений.

Актуальность данного исследования обусловлена значительным удельным весом инфекционных осложнений у больных коксартрозом после оперативного лечения по поводу эндопротезирования тазобедренного сустава. Согласно данным литературы, в 23,8 % случаев коксартроз ассоциирован с *Chlamydia trachomatis* и у половины инфицированных пациентов в послеоперационном периоде развиваются инфекционные осложнения [4].

Патогенетическая роль *Chlamydia trachomatis* в развитии инфекционных осложнений после эндопротезирования тазобедренного сустава достаточно убедительно доказана как в экспериментальных, так и

клинических исследованиях. Известно, что хламидии способны, кроме эпителиальных клеток, инфицировать моноциты и макрофаги и реплицироваться в них, сохраняя свою жизнеспособность и метаболическую активность [5]. При оперативной агрессии макрофаги с персистирующими в них *Ch.trachomatis* мигрируют в рану, разрушаются и высвободившиеся *Ch.trachomatis* выступают в роли специфического возбудителя раневой инфекции. Следствием последнего является развитие гнойных осложнений, нестабильность компонентов эндопротеза и т.д. [6, 7].

Строгое соблюдение всех этих мер профилактики осложнений позволяют пациентам клиники Ospedale dell Angelo самостоятельно передвигаться при помощи подручных средств уже на второй день после тотального эндопротезирования тазобедренного сустава.

ЗАКЛЮЧЕНИЕ

К лечению патологии крупных суставов современными методами следует предъявлять требования, заключающиеся не только к возврату функции конечности, но и выявление причин возникновения заболевания.

Опираясь на вышесказанное, предполагаем, что и при болезни Бехтерева необходимо проведение обследования больных на урогенитальную инфекцию. В случае выявления урогенитальной инфекции, возможно, встал бы вопрос об изменении диагноза. С другой стороны урогенитальная инфекция сама по себе, несомненно, может являться пусковым механизмом болезни Бехтерева и усугублять течение болезни, значительно усложнять лечение болезни.

Таким образом, необходим поиск новых методов подхода к профилактике осложнений таких заболеваний как болезнь Бехтерева, реактивных артритов, остеоартроз и к лечению анкилозов крупных суставов.

При этом большое значение имеет профилактика заболевания. Она должна заключаться в том, что при обращении пациента к врачу с артритом крупных суставов неясной этиологии, врач должен собрать тщательный ретроспективный анамнез половой жизни пациента, провести сбор анализов на урогенитальную инфекцию. В случае выявления урогенитальной инфекции, направить на консультацию к венерологу. Очевидно, что должно проводиться согласованное лечение данной патологии совместно с венерологом.

ЛИТЕРАТУРА

К оперативному лечению патологии крупных суставов желательнее начинать после выявления и устранения причин возникновения заболевания. Проведения сбора анализов на урогенитальную инфекцию. Считаем что только после лечения больных с урогенитальной инфекцией у венеролога и отрицательных анализов, необходимо прибегать к оперативному лечению патологии крупных суставов, в целях предотвращения активизации дремлющей инфекции в послеоперационном периоде.

Так же необходимо проводить тест на аллергическую реакцию больного на компоненты эндопротеза. Во избежание отторжения эндопротеза организмом.

Важную роль играет поэтапная реабилитация больных после тотального эндопротезирования крупных суставов, так как пациенты с данной патологией суставов длительное время считаются социально неактивными. Реабилитация должна включать в себя несколько этапов восстановления нормальной жизнедеятельности пациента и отвечать всем современным требованиям.

Необходима пост операционная реабилитация таких больных в течение 1 недели в стационаре, с целью обучения их передвижению при помощи эндопротеза, разработки ранее потерянной функции конечности.

Первый контрольный осмотр необходимо назначить через 3 месяца, который должен включать тесты на стабильность эндопротеза. Второй контрольный осмотр провести через 1 год. Он должен заключаться в профилактике рецидива заболевания, для чего необходим сбор лабораторных и клинических анализов.

Считаем что полученный опыт во время прохождения стажировки, необходимо внедрить и в Кыргызстане с целью улучшения медицинского обслуживания больных, страдающих опорно - двигательной патологией скелетно - мышечной системы.

1. Фельдткеллер Э. Болезнь Бехтерева. Путеводитель для пациентов: Пер. с нем. - Deutsche Vereinigung Morbus Bechterew. - 2002. – <http://www.asif.rheumanet.org/guidebook-russ.pdf>.

2. Аснер Т.В., Калягин А.Н. Урогенные реактивные артриты: современные аспекты диагностики и лечения // Современная ревматология. - 2010. - №4. - <http://cyberleninka.ru/article/n/urogennye-reaktivnye-artrity-sovremennye-aspekty-diagnostiki-i-lecheniya>.

3. Braun J., Kinsley G., van der Heijde D. et al. on the difficulties of establishing a consensus on the definition of and diagnostic investigations for reactive arthritis: Result and discussion of a prepared for the 4 International Workshop on Reactive Arthritis // J Rheumatol. - Berlin, Germany, 2000. - №27. – P.2185-92.

4. Павлов В.В., Гольдина И.А. Chlamidia trachomatis: частота выявления и влияние на течение послеоперационного периода у больных коксартрозом // Вестник травматологии и ортопедии им. Н.Н. Приорова. - 2008. - № 1. - С. 62-65.

5. Панасюк А.Ф., Солдатова С.И., Шубин С.В., Колкова Н.И. О патогенетических аспектах урогенных артритов, ассоциированных с хламидиями: возможность микроорганизма размножаться в клетках суставного хряща // Терапевтический архив. - 1998. - № 5. - С. 45-48.

6. Фомичев Н.Г., Прохоренко В.М., Павлов В.В., Баитов В.С., Гольдина И.А., Сафронова И.В., Гайдуль К.В. Идиопатический коксартроз: этиологическая связь с Chlamydia trachomatis // Ортопедия, травматология и протезирование. - 2005. - № 4. - С. 5-9.

7. Филлипенко В.А., Бондаренко С.Е., Сайко В.Ю. Эндопротезирование тазобедренного сустава при последствиях реактивных артритов // Вісник ортопедії та протезування. - 2008. - № 1. - С. 31-35.

ІРІ БУЫНДАРДЫҢ ПАТОЛОГИЯСЫ БАР НАУҚАСТАРДЫ ЕМДЕУДІҢ ҚАЗІРГІ ӨДІСТЕРІ МЕН РЕАБИЛИТАЦИЯСЫ

Г.С. ҚОЖАҚМАТОВА, К.Н. УСУБАЛИЕВ

Түсініктеме. Мақалада реактивті артрит жөніндегі кейінгі мағлұматтарға жасалған сараптаманың нәтижелері келтірілген, 40 жасқа дейінгі жас адамдар арасында асқынулар мен ірі буындар анкилозын алдын алу мақсатында артриттер себебін ерте кезеңде анықтау қажеттігі көрсетілген.

Негізгі сөздер: анкилоз, Бехтерев ауруы, реактивті артрит, верификация.

MODERN METHODS FOR TREATMENT AND REHABILITATION OF PATIENT WITH BIG JOINTS DISEASES

G. KOZHACMATOVA, K. USUBALIEV

Abstract. In this paper, the analysis of modern data about reactive arthritis, shows the need for early detection of the causes of arthritis with a view prevent complications and formation ankylosis large joints in young adults up to 40 years

Keywords: ankylosis, ankylosing spondylitis, reactive arthritis, verification.

УДК 617,557-009,7-057

ИННОВАЦИОННЫЕ ПОДХОДЫ К ЛЕЧЕНИЮ СИНДРОМА ПАХОВОЙ БОЛИ У СПОРТСМЕНОВ

А.А. КОСТРУБ, Р.И. БЛОНСКИЙ

Институт травматологии и ортопедии АМН Украины, Киев

ВВЕДЕНИЕ

Синдром паховой боли у спортсменов (СПБС – athletes groin pain syndrome) составляет 5-11,2% в структуре всего спортивного травматизма, его частота и локализация напрямую зависит от вида спортивной деятельности и наиболее присуща спортсменам игровых видов спорта, таких, как футбол, хоккей и т.д. [Holmich, 2014]. Несвоевременная и неправильная диагностика приводит к срыву компенсаторных механизмов, что в свою очередь приводит к развитию стойкого болевого синдрома и является довольно частой причиной частичной или полной потери спортсменом его работоспособности [Renstrom P., 2012].

МАТЕРИАЛ И МЕТОДЫ

Проведя детальный анализ 286 больных с СПБС, проходивших лечение в клинике спортивной и балетной травматологии и ортопедии АМН Украины, г. Киев, за период с 2004 по 2013 гг. мы распределили больных с СПБС на группы в зависимости от локализации патологического процесса: 1 - тендогенные - повреждение сухожилий приводящих мышц бедра, косой и прямой мышцы живота и т.п. (139 больных); 2 - миогенные - частичные или полные повреждения m. iliopsoas, mm. adductor longus et brevis, m. gracilis, дистальной части m. rectus abdominis, передней части m. adductor magnus, а также проксимальной части m. rectus femoris (39 больных); 3 - артрогенные - травматические повреждения суставной губы тазобедренного сустава, травматические дефекты суставно-

го хряща вертлужной впадины и головки бедренной кости, свободные костно-хрящевые тела, повреждения капсульно-связочного аппарата тазобедренного сустава (34 больных); 5 - симфизогенные - лонный симфизит, нестабильность лонного сочленения и т.п. (32 больных); 6 - ингвинальные - грыжа спортсмена (41 больной).

РЕЗУЛЬТАТЫ И ИХ ОБСУЖДЕНИЕ

Анализируя результаты консервативного лечения больных с СПБС, у которых были диагностированы тендинопатии вышеуказанной локализации на 1-3 стадии заболевания, следует отметить высокую эффективность использования аутологической плазмы, богатой факторами роста, что проявлялось полным устранением клинических и сонографических проявлений данного синдрома на 1-2 стадии заболевания. При этом только у 15% больных на 3 стадии заболевания после проведенного лечения оставались проявления патологического процесса, данные больные нуждались в оперативном лечении. Также следует отметить высокую эффективность оперативного лечения при лечении больных с тендинопатиями на 3-4 стадии заболевания с целью восстановления анатомической целостности сухожилий, улучшение процессов тендорепарации дегенеративно измененного сухожилия и устранения остеофитов и кальцификатов в толще сухожилий.

Больным с грыжей спортсменам также проводилось миниинвазивное оперативное лечение по модифицированной методике У. Мушавек.

Лечебно-диагностическая артроскопия проводилась больным с внутрисуставными повреждениями тазобедренного сустава. Так, показаниями для артроскопии тазобедренного сустава были:

1. Повреждение суставной губы вертлужной впадины (14 больных).
2. Повреждение суставного хряща вертлужной впадины (9 больных).
3. Повреждение суставного хряща головки бедренной кости (4 больных).
4. Повреждение круглой связки головки бедренной кости (2 больных).
5. Свободные костно-хрящевые тела (3 больных).

УДК 616.728.2-018.3-0018-072

ДИАГНОСТИКА И АРТРОСКОПИЧЕСКОЕ ЛЕЧЕНИЕ ПОВРЕЖДЕНИЙ СУСТАВНОЙ ГУБЫ ТАЗОБЕДРЕННОГО СУСТАВА У СПОРТСМЕНОВ

А.А. КОСТРУБ, Р.И. БЛОНСКИЙ

Институт травматологии и ортопедии НАМН Украины, Киев

Представлены результаты, а также теоретическое и практическое обоснование клинической картины, диагностики и артроскопического лечения повреждений суставной губы вертлужной впадины у 26 спортсменов.

Ключевые слова: синдром паховой боли у спортсменов, суставная губа, артроскопия, повреждения суставного хряща, коксартроз.

ВВЕДЕНИЕ

В наше время в Украине происходит переход от массового любительского к профессиональному спорту, что требует формирования качественно нового уровня функциональной готовности спортсменов. Попытки форсировать этот процесс, наряду с увеличением физических нагрузок, а также усложнение технических приемов на тренировках приводит к патологическим состояниям, которые редко встречались ранее. К ним относится повреждение суставной губы вертлужной впадины (ПСГВВ) [1].

Артрогенные повреждения тазобедренного сустава составляют 15-21% от всех травм паховой области у спортсменов, они подразделяются на:

1. Повреждение суставной губы вертлужной впадины.

ЗАКЛЮЧЕНИЕ

СПБС-это группа патологических состояний, возникающих у спортсменов в результате хронической перегрузки, которая характеризуется развитием дегенеративно-дистрофических изменений в соединительной ткани, что приводит к травматизации мягких тканей и сопровождается болевыми ощущениями в паховой области. По нашему мнению, на сегодняшний день наиболее перспективным путем решения данной проблемы является четкая диагностика очага возникновения патологического процесса и своевременно начатое адекватное, патогенетически обоснованное мининвазивное лечение больных с привлечением эндоскопической техники и достижений современной медицины.

2. Повреждение суставного хряща вертлужной впадины.

3. Повреждение суставного хряща головки бедренной кости.

4. Повреждение круглой связки головки бедренной кости.

5. Посттравматические свободные костно-хрящевые тела.

6. Посттравматические инородные тела.

ПСГВВ являются одной из самых частых причин (в 42% от всех случаев артроскопического исследования) артроскопии тазобедренного сустава [2]. Несвоевременная и неправильная диагностика, а также недостаточные методы лечения больных (особенно спортсменов) с ПСГВВ приводит к срыву компенсаторных механизмов, что в свою очередь приводит к развитию болевого синдрома и является довольно частой причиной частичной или полной потери спортсменом его трудоспособности [3].

МАТЕРИАЛ И МЕТОДЫ

Представлен детальный анализ 26 спортсменов с ПСГВВ тазобедренного сустава, проходивших лечение в клинике спортивной и балетной травмы ГУ «ИТОНАМНУ» за период с 2006 по 2014 гг. Всем больным была произведена лечебно-диагностическая артроскопия тазобедренного сустава.

РЕЗУЛЬТАТЫ И ИХ ОБСУЖДЕНИЕ

Травматические повреждения суставной губы вертлужной впадины (ПСГВВ) является одной из частых причин артроскопии тазобедренного сустава. По характеру разрыва ПСГВВ распределяются на радиальные, поперечные, продольные, лоскутообразные разрывы, а также гипермобильность суставной губы [2].

При этом McCarthy [4] распределил ПСГВВ в зависимости от артроскопической картины на следующие стадии:

0 стадия - контузия губы, без повреждения суставного хряща, синовит;

1 стадия - простой локальный разрыв суставной губы с интактным суставным хрящом головки бедренной кости и вертлужной впадины;

2 стадия - разрыв суставной губы с локальным дефектом суставного хряща головки бедренной кости и интактным суставным хрящом вертлужной впадины;

3 стадия - разрыв суставной губы с локальным дефектом суставного хряща вертлужной впадины и интактным суставным хрящом головки бедренной кости;

4 стадия - массивный разрыв суставной губы с повреждением суставного хряща вертлужной впадины и головки бедренной кости.

В свою очередь повреждение суставного хряща (СХ) головки бедренной кости, а также вертлужной впадины также являются распространенной причиной артроскопии тазобедренного сустава. Повреждения СХ в зави-

симости от глубины дефекта распределяются на 4 степени (Outerbridge) [5]:

I степень - нарушение структуры СХ без макропризнаков нарушения его целостности;

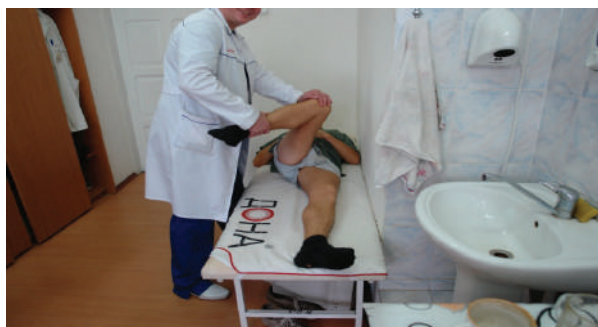II степень - нарушение целостности СХ, что не достигает субхондриального слоя кости;

III степень - нарушение целостности СХ, которое достигает субхондриального слоя кости;

IV степень - полнослойный дефект, при котором субхондриальный слой кости остается полностью обнаженным.

Диагностика. Диагноз ПСГВВ устанавливается на основе анамнеза, результатов клинических и инструментальных методов исследования, а также дифференциальной диагностики с другими синдромами и заболеваниями [5,6,7,8,9,10].

Анамнез. Чаще ПСГВВ возникают у спортсменов во время спортивного сезона на фоне интенсивных физических нагрузок, или действия непосредственно прямой травмы на эту анатомическую область. При этом пациенты часто жалуются на боль, которая локализуется в паховой области, возникает во время физических нагрузок и усиливается при ротационных движениях бедра, резких выпадах бедра в сторону, а также ударах ногой по мячу. При *клиническом обследовании* больных с ПСГВВ проводится внешний осмотр пациента, при этом определяют: наличие гематом и отеков в паховой области, симметричность левой и правой паховой области, наличие укорочения или удлинения нижних конечностей, наличие осевых деформаций нижних конечностей и позвоночника, а также наличие гипотрофии или атрофии мышц паховой области. Для обнаружения ПСГВВ проводятся специфические абдукционно-экстензионно-внешнеротационный (FABBER) тест, а также флексионно-аддукционно-внутреннеротационный (FADDIR) тест (рисунок 1).



а)



б)

Рисунок 1 - Клиническое обследование больных с ПСГВВ: а) FADDIR тест; б) FABBER тест

Среди инструментальных методов информативными являются сонографическое и МРТ-исследования [1,2,4].

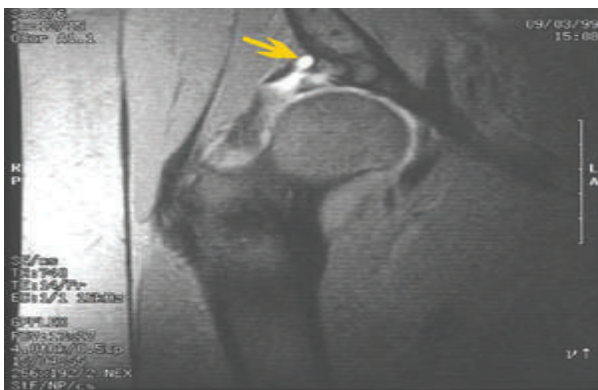
МРТ является наиболее информативным методом диагностики ПСГВВ [11]. К ее преимуществам относятся:

- 1) отсутствие ионизирующего облучения;
- 2) высокая селективность;
- 3) многоплоскостность визуализации;
- 4) возможность применения контрастных веществ.

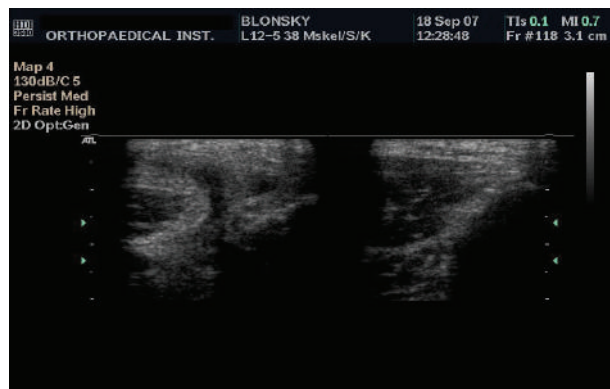
Так, Т-2 взвешенные сигналы четко указывают локализацию и характер травмы, поскольку эти сигналы чувствительны как к растяжению и воспалению ткани суставной губы,

так и к ее дегенеративному изменению, а также разрыву (рисунок 2).

Сонографическая диагностика сегодня остается самым доступным и информативным методом обследования. При сонографическом обследовании можно оценить наличие костных экзостозов, изменения вокруг расположенных бурс, наличии синовита в суставе, а также ПСГВВ (рисунок 2). Также возможно провести оценку высоты суставного хряща головки бедренной кости, структурные характеристики мышц, сухожилий, а также участки их перехода в костную ткань, а в доплер-режиме - оценку местного кровообращения [12,13,14].



а



б

Рисунок 2 - МРТ (а) и сонографическая картина (б) ПСГВВ (показано стрелками)

Лечение ПСГВВ проводится путем артроскопии в специальнооборудованной операционной, которая должна включать помимо традиционных требований еще и наличие артроскопической стойки, ортопедического дистракционного стола, серомобилия, а также специализированного инструментария для артроскопии тазобедренного сустава. При

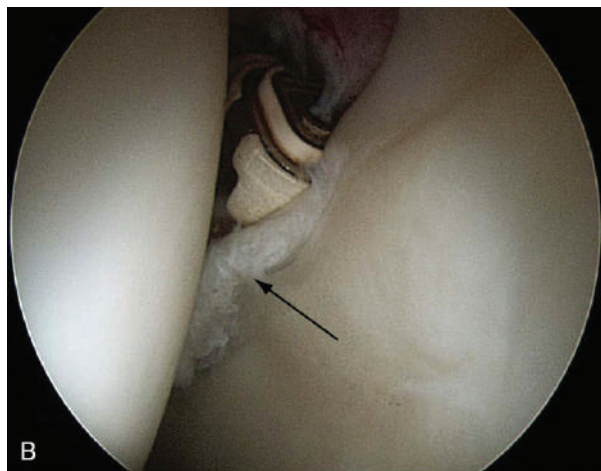
выполнении артроскопии тазобедренного сустава мы проводили дистракцию нижних конечностей для расширения суставной щели, при этом использовали стандартные передний, переднемедиальный, заднелатеральные порталы, а также дополнительные проксимальный и дистальный переднелатеральные порталы (рисунок 3).

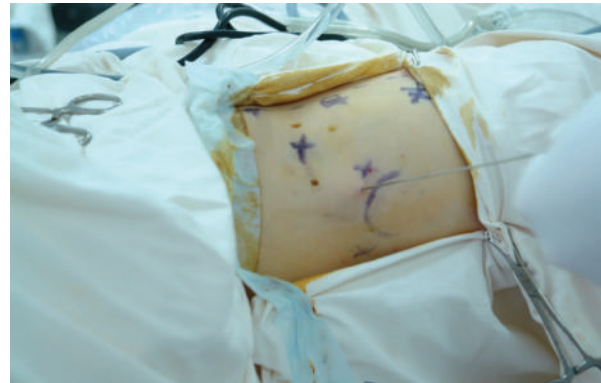
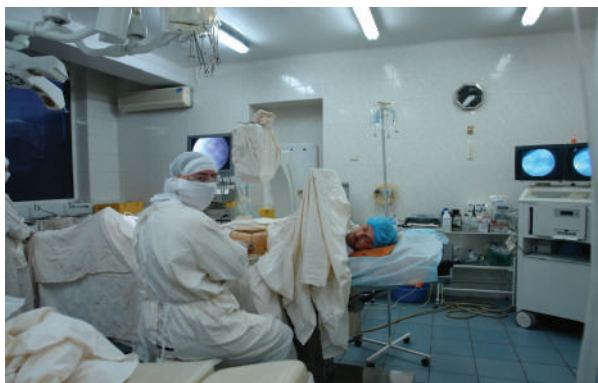
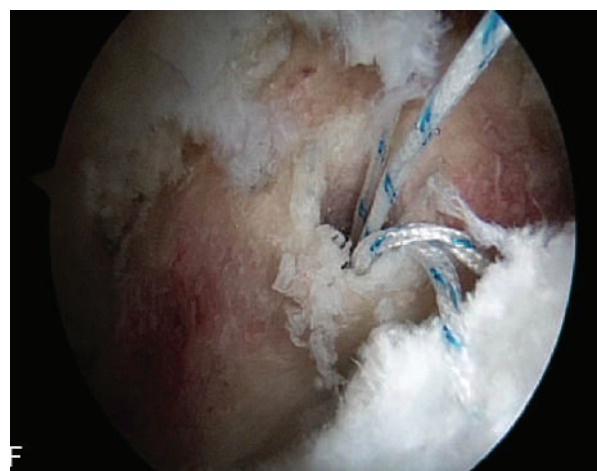
Рисунок 3 - Вид операционной (а), а также разметка порталов на операционном поле (б) у больных с ПСГВВ

Тактика лечения ПСГВВ зависит от вида и локализации ее разрыва. Так, при радиальном, поперечном и лоскутообразном ее разрывах проводится парциальная резекция

поврежденной части губы, а при ее гипермобильности и продольном разрыве в красной зоне проводится шов и рефиксация с помощью анкерных фиксаторов [15] (рисунок 4).



а)

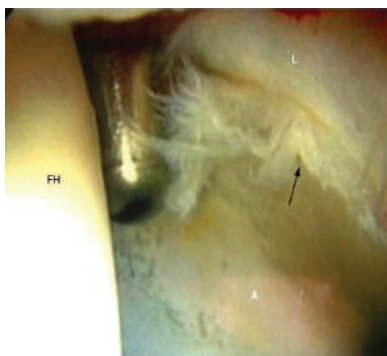


б)

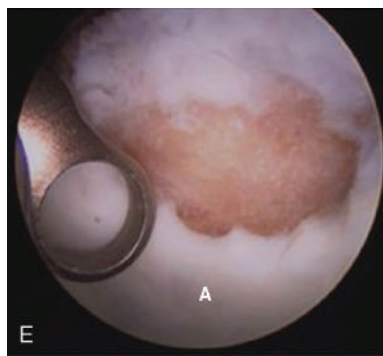
Рисунок 4 - Артроскопическая картина оперативного лечения ПСГВВ тазобедренного сустава: а) парциальная резекция поврежденной части губы б) шов и рефиксация с помощью анкерных фиксаторов

В случае сочетания ПСГВВ с травматическими повреждениями суставного хряща (СХ) (2-4 ст. по McCarthy) лечение также проводилось с помощью артроскопической техники. В общем, тактика лечения травматических повреждений суставного хряща является одинаковой для всех крупных суставов и зависит от

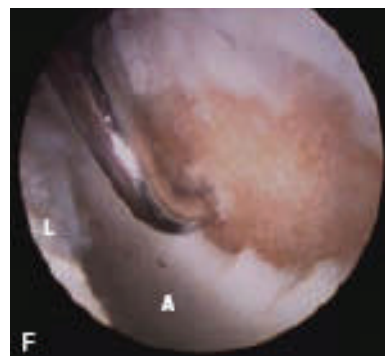
глубины и локализации дефекта суставного хряща. При нарушении целостности СХ существующие миниинвазивные способы лечения делятся на shaving (дебридмент), abrasio-артропластику, а также остеоперфорация зоны дефекта СХ (рисунок 5) [16].



а



б



в

Рисунок 5 - Артроскопическая картина оперативного лечения травматического повреждения суставного хряща вертлужной впадины тазобедренного сустава: а) shaving-артропластика; б) abrasio-артропластика; в) остеоперфорация

В результате произведенного артроскопического лечения у всех 26 больных было отмечено полное или частичное уменьшение болевого синдрома, при этом 24 больных в течение года вернулись на прежний уровень профессиональной спортивной деятельности. У 2 больных с ПСГВВ 4 ст. за McCarthy, что сопровождалось повреждениями СХ го-

ловки бедренной кости, а также СХ вертлужной впадины 4ст. по Outerbridge и которым кроме парциальной резекции суставной губы были произведены дебридмент и остеоперфорация зоны дефекта СХ, были вынуждены завершить профессиональную спортивную деятельность.

ЗАКЛЮЧЕНИЕ

Таким образом, тактика лечения спортсменов с ПСГВВ на сегодняшний день не имеет четкого патогенетически обоснованного алгоритма и характеризуется несогласованностью применения различных методов лечения, а также их низкой эффективностью, что объясняется неправильной трактовкой причины и локализации очага возникновения патологического процесса.

По нашему мнению, на сегодняшний день наиболее перспективным путем решения данной проблемы является четкая диагностика локализации очага возникновения патологического процесса и своевременно начатое адекватное, патогенетически обоснованное миниинвазивное лечение больных с привлечением эндоскопической техники. Все вышесказанное позволит повысить эффективность лечения спортсменов с травмами паховой области и ускорит их возвращение к профессиональной деятельности.

ЛИТЕРАТУРА

1. Carlos A. Guanche *Hip and pelvis injuries in sports medicine*. – Philadelphia, PA: Lippincott Williams&Wilkins, 2010. – 280 p.
2. Norris C. *Sports injuries diagnosis and management*. - Norris Oxford: Butterworth and Heinemann, 1998. – P. 19–21.
3. Gibbon G., Shilders E. *Imaging of orthopedic sports injuries*. – Berlin, 2007. – P. 235–265.
4. McCarthy J.C. *The diagnosis and treatment of labral and chondral injuries* // *Instr Course Lect*. – 2004. - № 53. – P.573-577.
5. Outerbridge R. *The cause of chondromalacia patellae* // *J Bone Joint Surg Br*. - 1961. -№ 43. – P.752-754.
6. Martin H.D. *Clinical examination of the hip* // *Oper Tech Orthop*. -2005. – № 15. – P.177-181.
7. Kelly B.T., Williams 3rd R.J., Philippon M.J. *Hip rthroscopy. Current indications, treatment options, and management issues* // *Am J Sports Med*. -2003. № 31. – P.1020-1037.

8. Byrd J.W.T. *Operative Hip Arthroscopy*. - New York: Springer, 2005. – P.59.

9. Kelly B.T., Weiland D.E., Schenker M.L., Philippon M.J. *Arthroscopic labral repair in the hip. surgical technique and review of the literature* // *Arthroscopy*. – 2005. - № 21. – P.1496-1504.

10. McCarthy J., Wardell S., Mason J. et al. *Injuries to the acetabular labrum. classification, outcome, and relationship to degenerative arthritis* // *Paper presented at American Academy of Orthopedic Surgeons 64th Annual Meeting*. - San Francisco: American Academy of Orthopedic Surgeons, 1997. – P. 258.

11. Braly B.A., Beall D.P., Martin H.D. *Clinical examination of the athletic hip* // *Clin Sports Med*. - 2006. - № 25. - P.199-210.

12. Czerny C., Hofmann S., Neuhold A. et al. *Lesions of the acetabular labrum. Accuracy of MR imaging and MR arthrography in detection and staging* // *Radiology*. – 1996. - № 200. – P.225-230.

13. Горбатенко С.А. *Ультразвуковая диагностика повреждений и заболеваний мягких тканей опорно-двигательного аппарата: метод. рек.* – М., 1991. – 25 с.

14. Долгова И.В. *Ультразвуковая ангиография при повреждениях ахиллова сухожилия* // *Матер. III съезда Рос. ассоц. специалистов ультразвуковой диагностики в медицине*. – М., 1999. – 201 с.

15. Зубарев А.В., Николаев А.П., Долгова И.В., Лазарев А.Ф. *Современная ультразвуковая диагностика в травматологии* // *Медицинская визуализация*. – 1999. – № 1. – С. 11–34.

16. Zanasi S., Brittberg M., Marcacci M. *Diagnosing cartilage injuries and classification* // *Basic science, clinical repair and reconstruction of articular cartilage defects: current status and prospects*. - 2006. - Vol. 1. - P. 93–104.

17. Johnson L.L., Pittsley A. *Arthroscopic abrasion arthroplasty a review* // *Basic science, clinical repair and reconstruction of articular cartilage defects: current status and prospects*. - 2006. - Vol. 1. - P. 149 -164.

СПОРТШЫЛАРДЫҢ ҰРШЫҚ-САН БУЫНЫНЫҢ БУЫНДЫҚ ЕРІН ЖАРАҚАТТАРЫН ДИАГНОСТИКЛАУ ЖӘНЕ АРТРОСКОПИЯЛЫҚ ЕМДЕУ

А.А. КОСТРУБ, Р.И. БЛОНСКИЙ

Түсініктеме. Мақалада 26 спортшының ұршық-сан буынының буындық ерін жарақаттарының клиникалық көрінісін, диагностикасын және артроскопиялық емін теория және практикалық тұрғыда негіздеу, сонымен қатар артроскопиялық емдеудің нәтижелері, келтірілген.

Негізгі сөздер: спортшылардағы шап аймағындағы ауырсыну синдромы, буын еріні, артроскопия, буын шеміршегінің жарақаты, коксартроз.

DIAGNOSIS AND ARTHROSCOPIC TREATMENT OF ACETABULUM LABRUM DAMAGES IN ATHLETES

A.A. KOSTRUB, R.I. BLONSKYI

Abstract. Presented results, as well as theoretical and practical study of clinical picture, diagnosis and arthroscopic treatment acetabulum labrum damages in 26 athletes.

Keywords: syndrome of groin pain in athletes, acetabulum labrum damages, hip arthroscopy, coxarthrosis.

УДК 616.72-002.77-082

ОСОБЕННОСТИ ОКАЗАНИЯ ОРТОПЕДИЧЕСКОЙ ПОМОЩИ ПАЦИЕНТАМ С РЕВМАТОИДНЫМ АРТРИТОМ

С.А. ЛАПШИНА, И.Ф. АХТЯМОВ, И.Ш. ГИЛЬМУТДИНОВ
Республиканская клиническая больница МЗ РТ, Казань

ВВЕДЕНИЕ

Эндопротезирование является эффективным методом купирования болевого синдрома и улучшения функции тазобедренного и коленного суставов у больных ревматоидным артритом (РА). Актуальным остается вопрос медикаментозной терапии РА в периоперационный период.

Цель работы - анализ результатов эндопротезирования коленных и тазобедренных суставов в зависимости от исходной активности заболевания и получаемой терапии.

МАТЕРИАЛ И МЕТОДЫ

На базе ГАУЗ РКБ МЗ РТ организована и реализуется программа ревмоортопедической помощи пациентам с системными заболеваниями опорно-двигательного аппарата. В рамках этой программы прооперировано 64 пациента с РЗ: 48 - с РА, 4 - с АС, 12 - с другой патологией. Все пациенты до и после операций обязательно осмотрены ревматологом.

В группу динамического наблюдения вошло 48 пациентов с РА (43 женщина, 5 мужчин), кому проведена замена коленного или тазобедренного суставов. Средний возраст пациентов составил $49,5 \pm 15,82$ лет. Продолжительность заболевания на момент операции - $12,45 \pm 5,53$ лет. Высокая активность заболевания по DAS28 наблюдалась у 13 пациентов (27,8%), умеренная - у 25 (52,8%),

низкая - у 10 (19,4%) человек. Средняя оценка по DAS28 $4,4 \pm 1,8$, серопозитивность по ревматоидному фактору выявлена у 37 (77,1%) человек.

На момент операции (до и после) продолжали принимать базисные противоревматические препараты (БП) 28 (58,3%) человек, из них генно-инженерные биологические препараты (ГИБП) получали - 8 (16,6%): инфликсимаб - 3, адалимумаб - 1, ритуксимаб - 4), которые были отменены перед операцией в соответствии со сроками указанными в национальных рекомендациях. Стероидную терапию (СТ) получали 26 (54,1%) человек, из них в сочетании с базисными противоревматическими препаратами - 9 (18,8%).

До операции, в послеоперационном периоде и через 6 месяцев после оценена боль в суставах по визуально-аналоговой шкале (ВАШ), активность заболевания - DAS28, функциональная способность по индексу HAQ.

РЕЗУЛЬТАТЫ И ИХ ОБСУЖДЕНИЕ

После артропластики в течение 6 месяцев боль (ВАШ) уменьшилась в 2,5 раза на $30,9 \pm 18,9$ мм ($p < 0,05$), снизилась активность заболевания (высокая - 5 (10,4%), умеренная 21 (43,75%), низкая - 22 (45,8%)), ДЭндопротезирование суставов является эффективным методом улучшения функциональной способности, купирования боли и способствует снижению активности РА.

Функциональная способность после операции выше у пациентов продолжающих непрерывный прием базисных противоревматических препаратов, получающих генно-инженерные биологические препараты по сравнению с пациентами получающими глюкокортикостероиды.

Превентивная аналгезия нестероидными противовоспалительными препаратами имеет преимущества перед приемом препаратов по требованию после операции при вторичном артрозе на фоне ревматоидного воспаления в суставе.

УДК 616.718.2-089.28+616.833.58-085

ПРИМЕНЕНИЕ ПРЯМОЙ ГЕННОЙ ТЕРАПИИ ПРИ ПРЯМОМ ПОВРЕЖДЕНИИ СЕДАЛИЩНОГО НЕРВА И ПРИ ТРАКЦИОННОМ ПОВРЕЖДЕНИИ ПОСЛЕ ЭНДОПРОТЕЗИРОВАНИЯ ТАЗОБЕДРЕННОГО СУСТАВА

Р.Ф. МАСГУТОВ^{1,2,3}, А.А. РИЗВАНОВ^{1,2,3}, И.И. САЛАФУТДИНОВ^{1,2,3},
А.А. БОГОВ (мл.)^{1,2,3}, И.Г. ХАННАНОВА¹, Р.И. МУЛЛИН¹, А.А. БОГОВ¹

¹Республиканская клиническая больница,

²Казанский государственный медицинский университет,

³Казанский (Приволжский) федеральный университет, Казань

ВВЕДЕНИЕ

В общей структуре травматических повреждений доля травмы периферического нерва составляет 2,8% (Belkas, Shoichet et al. 2004). Существующие методы реконструкции нерва недостаточно эффективны. Несмотря на широкое применение различных способов лечения, сохраняется высокая инвалидизация больных. Посттравматическая регенерация периферического нерва, как правило, не завершается полным восстановлением структуры и функции. Поэтому, наряду с совершенствованием хирургической техники, для достижения более полной и эффективной нейрорегенерации проводится поиск новых терапевтических стратегий, среди которых одной из наиболее перспективных представляется генная терапия.

Для стимулирования посттравматической нейрорегенерации активно исследуют эффективность доставки в область повреждения терапевтических генов, кодирующих синтез стимуляторов регенерации. Наиболее перспективной представляется доставка генов нейротрофических и ангиогенных факторов.

Сосудистый эндотелиальный фактор роста (VEGF) и фактор роста фибробластов 2 (FGF2) представляются перспективными стимуляторами регенерации нерва. Эти факторы являются одновременно и нейротрофическими, и ангиогенными.

Целью исследования явился анализ результатов прямой генной терапии пря-

мых и тракционных повреждений седалищного нерва.

МАТЕРИАЛ И МЕТОДЫ

В данном пилотном исследовании участвовало 2 пациента с прямым ножевым ранением и полным повреждением седалищного нерва в средней трети бедра. В обоих случаях производилась нейрорафия седалищного нерва на сроках 3 недели после травмы.

5 пациентам с тракционным повреждением седалищного нерва после эндопротезирования тазобедренного сустава производился невролиз седалищного нерва в верхней трети бедра, на сроках от 6 до 15 месяцев после повреждения.

Для оценки регенерации седалищного нерва использовалась ЭНМГ и оценка восстановления двигательной и чувствительной функции иннервируемой зоны.

РЕЗУЛЬТАТЫ И ИХ ОБСУЖДЕНИЕ

У всех пациентов до операции отсутствовала функция сгибания/разгибания стопы и пальцев, полное отсутствие чувствительности.

Вне зависимости от вида операции производилась интраневральная инъекция плазмид содержащих VEGF и FGF2 в количестве 500 мкл объемом не более 6 мл 0,9% NaCl.

У пациентов после нейрорафии первые признаки реиннервации наблюдались в раннем послеоперационном периоде в виде мо-

заичного появления болевой чувствительности по подошвенной и тыльной поверхностям стопы, начиная с 14 суток после операции. Функция сгибания стопы восстанавливалась через 6 месяцев, функция разгибания – через 9 месяцев после операции. В группе с тракционным повреждением, вне зависимости от сроков повреждения, первые признаки реиннервации мышц голени регистрировались на 7-14 сутки после операции.

УДК 616.71-006.3.04-089.25-053.2

ОПЫТ ИСПОЛЬЗОВАНИЯ МОДУЛЬНЫХ ЭНДОПРОТЕЗОВ ПРИ ЛЕЧЕНИИ КОСТНЫХ САРКОМ У ДЕТЕЙ

А.П. МАСЛОВ¹, С.И. НАЗРУК², Е.А. РУЦКАЯ²

¹Минская областная клиническая больница,

²Республиканский научно-практический центр детской онкологии, гематологии и иммунологии, Минск

ВВЕДЕНИЕ

Хирургический этап в лечении костных сарком является краеугольным камнем успешного лечения. Калечащие операции – ампутация и ротационная пластика со временем уступили место органосохраняющим операциям, без потери качества лечения, но со значительным выигрышем в качестве жизни пациентов. Эндопротезирование костей и суставов при лечении костных сарком в настоящее время является «золотым стандартом» хирургического этапа лечения. С начала 2000-х годов в Центре детской онкологии, гематологии и иммунологии начался активный переход от калечащих операций к эндопротезированию костей и суставов в лечении костных сарком. В настоящее время более чем 90% пациентам с данной патологией производится орханосохраняющие вмешательства. Эндопротезирование у взрослых пациентов и у детей, с продолжающимся ростом костей, имеет различия. В этой связи стали особенно актуальны раздвижные и модульные конструкции эндопротезов. До 2011 года применялись индивидуальные эндопротезы с преимущественно цементной постановкой, и возможностью удлинения (для пациентов с незавершенным ростом скелета). С 2011 года в клинике применяются модульные эндопротезы с преимущественно бесцементной постановкой.

ЗАКЛЮЧЕНИЕ

Таким образом, мы можем предположить, что однократное введение плазмиды pBud-VEGF-FGF2 с клонированными генами VEGF и FGF2 в область седалищного нерва стимулирует восстановление двигательной и чувствительной функции конечности.

Цель исследования: оценить конструктивные и клинические преимущества модульных эндопротезов по сравнению с другими конструкциями при лечении костных сарком у детей.

МАТЕРИАЛ И МЕТОДЫ

За период 2003-2013 гг. 45 пациентам выполнена 51 операция: 42 с применением индивидуальных эндопротезов и 9 - с применением модульных эндопротезов.

РЕЗУЛЬТАТЫ И ИХ ОБСУЖДЕНИЕ

При использовании индивидуальных эндопротезов цементной фиксации выявлено, что:

- имеются случаи асептической нестабильности протеза, переломов ножек эндопротезов;
- раздвижной механизм обеспечивает удлинение протеза только до 35-50 мм;
- время операции, стоимость, сроки получения готовой конструкции больше, чем при использовании модульных эндопротезов;
- в случае ревизионной операции процесс извлечения поврежденного либо изношенного протеза длительный и трудоёмкий и сопровождается значительной травмой тканей, что увеличивает риск перипротезной инфекции и других послеоперационных осложнений.

При использовании модульных эндопротезов выявлено следующее:

- в случае использования бесцементных ножек протеза отсутствуют случаи асептической нестабильности и наблюдается остеоинтеграция компонентов;
- в перспективе имеется возможность увеличения длины протеза на произвольную величину;
- время операции, стоимость и сроки получения готовой конструкции меньше, чем при использовании индивидуальных эндопротезов;
- случаи поломок ножек и модулей протезов отсутствуют в мировой практике. В случае износа пары трения коленного компонен-

та не требуется извлечение съемной ножки протеза. Все вышеперечисленное значительно уменьшает срок ревизионной операции и интраоперационную травму тканей;

- существует возможность моделирования протеза по ходу операции;

ЗАКЛЮЧЕНИЕ

Применение модульных эндопротезов при лечении костных опухолей у детей имеет очевидные преимущества перед индивидуально изготовленными эндопротезами: уменьшает срок операции, снижает частоту и тяжесть ревизионных операций, удешевляет лечение.

УДК 616.728.2-539.67

Трибологические характеристики эндопротезов, используемых при артропластике тазобедренного сустава

Б.Ш. МИНАСОВ, Л.Ш. ШУСТЕР, Р.Р. ЯКУПОВ, И.Р. АСЛАНЯН,
С.В. ЧЕРТОВСКИХ, Т.Б. МИНАСОВ, И.И. ЕМАЕВ
Башкирский государственный медицинский университет, Уфа

Изучены 16 пар трения эндопротезов тазобедренного сустава различных производителей в условиях сухого трения и биологической среды. Оптимальными кинематическими узлами, с точки зрения трибологических характеристик, оказались «оксиниум-полиэтилен» и «алюминиевая керамика-полиэтилен» с головкой диаметром 32 мм, которые продемонстрировали минимальный коэффициент трения (0,009 ... 0,010), наименьшую прочность адгезионных связей (0,2 МПа) и наименьший коэффициент упрочнения этих связей (0,006 ... 0,008).

Ключевые слова: трибология, артропластика, пары трения эндопротезов.

ВВЕДЕНИЕ

Лечение заболеваний крупных суставов тазового пояса при современном развитии медицины и протезостроения, в большинстве случаев проводится на основе артропластики, которая обеспечивает раннюю бытовую, социальную и профессиональную реинтеграцию, даже при тяжелых поражениях [1,2]. Эта широко распространенная технология имеет определенные рамки полезных свойств и сопряжена с рядом осложнений. Эволюция дизайна эндопротезов, высокоэффективных материалов позволяет увеличить срок службы имплантатов и уменьшить частоту неблагоприятных исходов. Многие вопросы артропластики успешно решены за счет оптимизации остеоинтеграции, инертности материалов, малоинвазивности и высокотехно-

логичности методики. Следует признать, что одна из ключевых проблем этой хирургической технологии на сегодняшний день, это решение задачи оптимизации трибологических пар, срок службы которых ограничен и связан с рядом неотвратимых осложнений. При этом обилие существующих пар трения эндопротезов зачастую усложняет выбор ортопеда и является доказательством отсутствия «золотого стандарта». По мнению большинства специалистов, оптимальные трибологические характеристики это один из важных факторов длительного функционирования кинематического узла эндопротеза. В связи с этим представляет научный и практический интерес сравнительная оценка различных пар трения, применяемых в широкой ортопедической практике при артропластике.

Цель данного исследования – сравнительная оценка трибологических характеристик различных пар трения, используемых при артропластике тазобедренного сустава.

МАТЕРИАЛ И МЕТОДЫ

Изучены 16 пар трения эндопротезов тазобедренного сустава различных производителей, наиболее используемых в клинической практике (металл-полиэтилен, металл-металл, оксидиум-полиэтилен, алюминиевая керамика-полиэтилен, циркониевая керамика-полиэтилен, алюминиевая керамика-металл) при сухом трении и в условиях биологической среды. Исследование проводилось на одношариковом адгезиометре Шустера-Мигранова [5] при ступенчатом изменении осевой нагрузки P до 8,68кН на узел трения (рисунок 1). В качестве вращающегося индентора использовались головки эндопротезов диаметром 28 и 32мм, которые помещались между двумя вкладышами соответствующих размеров.

Протоколирование стендовых испытаний проводилось с помощью аналогового цифрового преобразователя с регистрацией степени смещения самописца ($h_{самоп}$). По величинам F , P и $d_{отп}$ вычислялись: давление p_r на фрикционном контакте, прочность τ_n адгезионных связей на срез, а также величина f_m , характеризующая молекулярную (адгезионную) составляющую коэффициента трения.

Таким образом получены зависимости τ_n от p_r для различных пар трения в условиях присутствия и отсутствия биологической среды, что позволило определить в этих условиях величину коэффициента f_m и ее изменение.

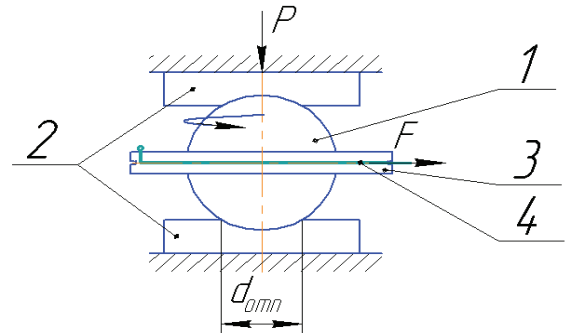


Рисунок 1 - Схема экспериментальной установки: 1 – индентор; 2 – образцы вкладыша; 3 – диск; 4 – подвижный фиксатор для вращения индентора

РЕЗУЛЬТАТЫ И ИХ ОБСУЖДЕНИЕ

Увеличение контактного давления p_r приводило к повышению прочности τ_n адгезионных связей, которая возрастала практически прямолинейно с коэффициентом упрочнения β (равным углу подъема линии $\tau_n=f(p_r)$) и начальным значением τ_0 , полученным экстраполяцией линии $\tau_n=f(p_r)$ на нулевое значение p_r (рисунок 2).

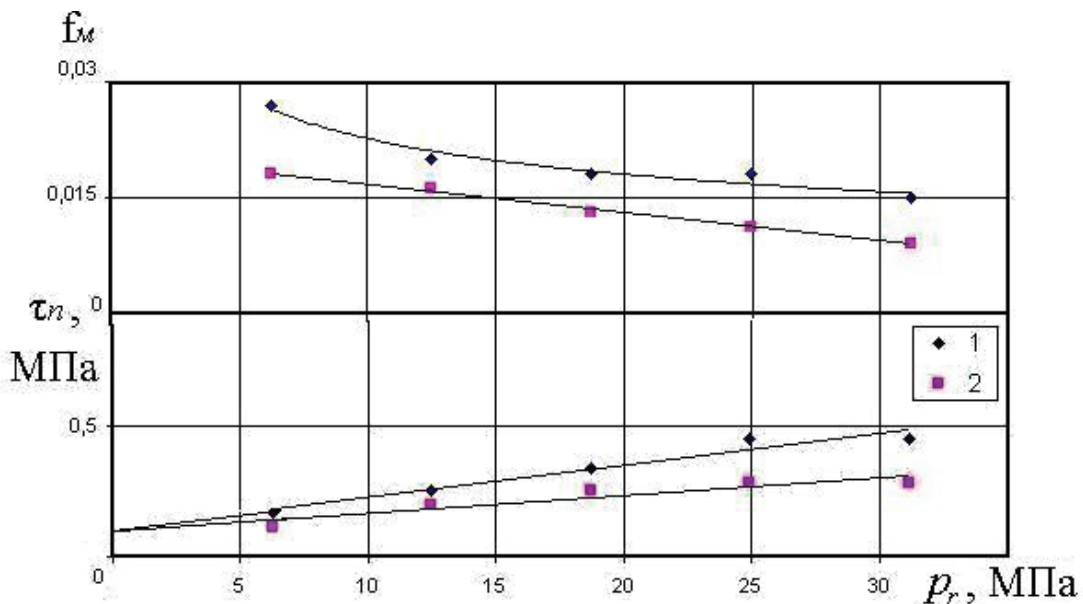


Рисунок 2 - Влияние контактного давления на тангенциальную прочность адгезионных связей и молекулярную составляющую коэффициента трения фрикционного контакта индентора из алюминиевой керамики ($d = 28$ мм) и образцов из полиэтилена: 1 – сухое трение; 2 – смазка – биологическая среда

Известно [6], что с увеличением значения τ_n изнашивание твердых тел возрастает. Следовательно, трибологическая характеристика β отражает степень влияния изменения давления на изменение изнашивания трибосопряжения. Из рисунка 2 видно, что для данной пары трения биологическая среда не только уменьшает прочность τ_n адгезионных связей, снижая изнашивание трибосопряжения, но и уменьшает степень влияния контактного давления на изнашивание. Как показали исследования, исключение из этого правила представляет пара трения «металл - металл», у которой биологическая среда увеличивает прочность адгезионных связей.

Молекулярная (адгезионная) составляющая коэффициента трения равна отношению τ_n к p_r , или τ_0 к p_r . Из данного соотношения следует, что величина f_m зависит не только от трибохарактеристики β и давления p_r , но и от значения τ_0 . Если оно не равно нулю, то с уменьшением давления p_r коэффициент f_m может увеличиваться (рисунок 2).

Полученные результаты исследования в обобщенном виде представлены в таблице 1. В этой таблице трибологические характеристики τ_{nr} и f_m приведены при максимальном давлении p_{nr} .

Сравнение трибологических характеристик различных пар трения образцов материалов, изготовленных из стандартных эндопротезов тазобедренного сустава, выявило, что прочность адгезионных связей увеличивается, а коэффициент f_m трения уменьшается при повышении осевой нагрузки на фрикционный узел. Величины τ_n и f_m существенно уменьшаются в условиях биологической среды. Исключением явились пары трения «металл-металл», «керамика-металл», в данных парах наблюдалась обратная картина: изначально высокий коэффициент трения в условиях биологической среды увеличивался еще больше (таблица 1).

Таблица 1- Трибологические характеристики различных пар трения при максимальной осевой нагрузке

| Индентор | Образцы | Смазка | p_{nr} , МПа | τ_{nr} , МПа | f_m | β | τ_0 , МПа |
|-------------------------------------|---------------|---------------|----------------|-------------------|-------|---------|----------------|
| Металлический (d = 28 мм) | Полиэтилен 1 | Сухое трение | 31,2 | 0,9 | 0,029 | 0,023 | 0,18 |
| | | Смазка - б.с. | 31,2 | 0,7 | 0,022 | 0,018 | 0,12 |
| | Полиэтилен 2 | Сухое трение | 31,2 | 0,7 | 0,022 | 0,022 | 0,00 |
| | | Смазка - б.с. | 31,2 | 0,5 | 0,017 | 0,012 | 0,16 |
| | Полиэтилен 3 | Сухое трение | 31,2 | 0,8 | 0,026 | 0,026 | 0,00 |
| | | Смазка - б.с. | 31,2 | 0,7 | 0,021 | 0,019 | 0,08 |
| | Полиэтилен 4 | Сухое трение | 31,2 | 0,8 | 0,026 | 0,026 | 0,00 |
| | | Смазка - б.с. | 31,2 | 0,5 | 0,017 | 0,015 | 0,08 |
| | Металлические | Сухое трение | 2387,5 | 146,6 | 0,061 | 0,051 | 24,39 |
| | | Смазка - б.с. | 1729,3 | 407,7 | 0,236 | 0,218 | 31,21 |
| Алюминиевая керамика (d = 28 мм) | Полиэтилен 1 | Сухое трение | 31,2 | 0,5 | 0,015 | 0,012 | 0,10 |
| | | Смазка - б.с. | 31,2 | 0,3 | 0,010 | 0,007 | 0,10 |
| | Полиэтилен 2 | Сухое трение | 31,2 | 0,7 | 0,022 | 0,022 | 0,00 |
| | | Смазка - б.с. | 31,2 | 0,5 | 0,015 | 0,012 | 0,08 |
| | Полиэтилен 3 | Сухое трение | 31,2 | 0,8 | 0,026 | 0,026 | 0,00 |
| | | Смазка - б.с. | 31,2 | 0,6 | 0,020 | 0,020 | 0,00 |
| | Полиэтилен 4 | Сухое трение | 31,2 | 0,8 | 0,025 | 0,025 | 0,00 |
| | | Смазка - б.с. | 31,2 | 0,4 | 0,012 | 0,008 | 0,14 |
| | Металлические | Сухое трение | 2066,0 | 415,3 | 0,201 | 0,201 | 0,00 |
| | | Смазка - б.с. | 1658,0 | 500,0 | 0,302 | 0,177 | 206,50 |
| Оксид алюминия (d = 32 мм) | Полиэтилен 5 | Сухое трение | 23,9 | 0,5 | 0,022 | 0,022 | 0,00 |
| | | Смазка - б.с. | 23,9 | 0,2 | 0,009 | 0,006 | 0,08 |
| | Полиэтилен 6 | Сухое трение | 23,9 | 0,7 | 0,030 | 0,025 | 0,12 |
| | | Смазка - б.с. | 23,9 | 0,5 | 0,023 | 0,012 | 0,26 |
| Алюминиевая керамика (d = 32 мм) | Полиэтилен 5 | Сухое трение | 23,9 | 0,3 | 0,015 | 0,014 | 0,02 |
| | | Смазка - б.с. | 23,9 | 0,2 | 0,010 | 0,008 | 0,07 |
| | Полиэтилен 6 | Сухое трение | 23,9 | 0,7 | 0,028 | 0,021 | 0,17 |
| | | Смазка - б.с. | 23,9 | 0,5 | 0,022 | 0,016 | 0,16 |
| Циркониевая керамика (d = 32 мм) | Полиэтилен 5 | Сухое трение | 23,9 | 0,5 | 0,022 | 0,022 | 0,00 |
| | | Смазка - б.с. | 23,9 | 0,4 | 0,018 | 0,017 | 0,01 |
| | Полиэтилен 6 | Сухое трение | 23,9 | 0,6 | 0,025 | 0,014 | 0,25 |
| | | Смазка - б.с. | 23,9 | 0,5 | 0,021 | 0,014 | 0,16 |

Минимальный коэффициент трения при максимальной осевой нагрузке отмечался в парах трения «оксид алюминия-полиэтилен» (0,009), «алюминиевая керамика-полиэтилен» (0,010) с диаметром индентора 32мм в условиях биологической среды. Наибольший коэффициент трения определялся в образцах «металл-металл» (0,236) и «алюминиевая керамика-металл» (0,302) с диаметром индентора 28мм.

В условиях биологической среды пары трения с наименьшим коэффициентом f_m трения, обеспечивают наименьшую прочность T_n адгезионных связей и коэффициента β их упрочнения (соответственно 0,2 МПа и 0,006 ... 0,008). Это указывает на то, что эти трибологические пары более износостойки и меньше подвержены влиянию внешней нагрузки.

ЗАКЛЮЧЕНИЕ

Проведенное исследование выявило определенные закономерности адгезионных взаимодействий между различными парами трения эндопротеза тазобедренного сустава. В образцах с полиэтиленовым вкладышем коэффициент трения был минимальным в условиях биологической среды и увеличивался при сухом трении. В образцах с металлическим вкладышем коэффициент трения достигал максимальных величин в условиях биологической среды и уменьшался при сухом трении. При этом увеличение осевой нагрузки на фрикционный узел приводило к увеличению прочности адгезионных связей во всех испытываемых образцах и снижению адгезионной составляющей коэффициента трения.

Сравнение трибологических характеристик инденторов различного диаметра показало, что использование головок диаметром 32мм предпочтительнее, поскольку уменьшаются адгезионное взаимодействие данного кинематического узла.

Оптимальными парами трения, с точки зрения трибологических характеристик, оказались «оксид алюминия-полиэтилен» и «алюминиевая керамика-полиэтилен» с головкой

диаметром 32мм, которые продемонстрировали минимальный коэффициент трения (0,009...0,010), наименьшую прочность адгезионных связей (0,2 МПа) и наименьшую подверженность влиянию внешней нагрузки (0,006 ... 0,008).

Наряду с общепринятыми критериями выбора эндопротеза (особенности анатомии тазобедренного сустава, качество костной ткани, пол, возраст и масса пациента), необходимо учитывать трибологические свойства подвижных сегментов имплантата, которые имеют различные параметры поведения в зависимости от пары трения. Знание диапазона эксплуатационных качеств кинематических узлов эндопротеза позволяет сделать обоснованный выбор технологии артропластики на основе изучения адгезионных взаимодействий фрикционных пар, что может быть одним из ключевых факторов увеличения срока службы конструкции.

ЛИТЕРАТУРА

1. Пат. № 34249 РФ. Прибор для исследования адгезионного взаимодействия / Шустер Л.Ш., Мигранов М.Ш.; опубл. 27.11.2003.
2. Шустер Л.Ш. Адгезионное взаимодействие твердых металлических тел. - Уфа: Гилем, 1999. - 198 с.
3. Ягеников С.А., Митин В.Н., Гаврюшенко Н.С. Исследование пары трения эндопротезов тазобедренного сустава для собак, представленных на отечественном рынке // Ветеринарный журнал. - 1995. - №2. - С.3-6.
4. Mutimer J. et al. Highly crosslinked polyethylene reduces wear in total hip arthroplasty at 5 years // Clin. Orthop. Relat. Res. - 2010. - №468. - P.3228-3233.
5. Knahr K. Tribology in total hip arthroplasty. - 2011. - 242 p.
6. Nakahara I. et al. Minimum five-year follow-up wear measurement of Longevity highly cross-linked polyethylene cup against cobalt-chromium or zirconia heads // J. Arthroplasty. - 2010. - №68. - P.322-323.

ҰРШЫҚ-САН БУЫНЫ АРТРОПЛАСТИКАСЫНДА ҚОЛДАНЫЛАТЫН ЭНДОПРОТЕЗДЕРДІҢ ТРИБОЛОГИЯЛЫҚ СИПАТЫ

Б.Ш. МИНАСОВ, Л.Ш. ШУСТЕР, Р.Р. ЯКУПОВ, И.Р. АСЛАНЯН,
С.В. ЧЕРТОВСКИХ, Т.Б. МИНАСОВ, И.И. ЕМАЕВ

Түсініктеме. Құрғақ үйкеліс жағдайында және биологиялық ортада әртүрлі өндірушілердің ұршық-сан буын эндопротездерінің 16 жұбының үкелісі зерттелді. Трибологиялық сипаттағы көзқараста протез басының диаметрі 32 мм болатын «оксиди-

ум-полиэтилен» және «алюминді керамика-полиэтилен» протездері тиімді кинетикалық торап екені анықталды. Олар минимальді үкеліс коэффициентін (0,009 ... 0,010), адгезиялық байланыстың ең аз беріктігін (0,2 МПа) және осы байланысты оңтайлаудың ең аз коэффициентін (0,006 ... 0,008) көрсетті.

Негізгі сөздер: трибология, артропластика, эндопротездер үкелісінің жұбы.

TRIBOLOGICAL PROPERTIES OF IMPLANTS USED IN HIP ARTHROPLASTY

B.SH. MINASOV, L.SH. SCHUSTER, R.R. YAKUPOV, I.R. ASLANIAN,
S.V. CHERTOVSKIИ , T.B. MINASOV, I.I. EMAEV

Abstract. Studied 16 pairs of friction hip replacements from different manufacturers under dry friction and biological environment . Optimal kinematic nodes , in terms of tribological characteristics were “ oksinium - polyethylene “ and “ an alumina - polyethylene” with a head diameter of 32mm , which showed the minimum coefficient of friction (0.009 ... 0.010) , the lowest strength of adhesive bonds (0.2 MPa) smallest coefficient of strengthening those ties (0.006 ... 0.008).

Key words: tribology , arthroplasty , endoprosthesis friction pair.

УДК 61.617.3

КЛИНИЧЕСКИЙ ОПЫТ ПРИМЕНЕНИЯ ЛИОФИЛИЗИРОВАННОГО БЛОЧНОГО АЛЛОГЕННОГО ИМПЛАНТАТА СВЯЗКИ НАДКОЛЕННИКА «ЛИОПЛАСТ»® ПРИ АРТРОСКОПИЧЕСКОЙ РЕКОНСТРУКЦИИ ПЕРЕДНЕЙ КРЕСТООБРАЗНОЙ СВЯЗКИ КОЛЕННОГО СУСТАВА

В.Б. ТРЕТЬЯКОВ, Л.Т. ВОЛОВА
Самарская городская больница № 7,
Самарский государственный медицинский университет, Самара

Проведён анализ отдалённых (от 1,5 до 15 лет) результатов лечения 1060 пациентов в возрасте от 18 до 38 лет с посттравматической нестабильностью коленного сустава (КС), обусловленной повреждением передней крестообразной связки (ПКС).

Артроскопическую реконструкцию ПКС КС проводили с использованием ауто-, алло- и синтетических пластических материалов. В основной группе использовали лиофилизированные блочные аллогенные имплантаты связки надколенника (СН) торговой марки «Лиопласт»®. Применение имплантата обеспечило хорошие и отличные результаты лечения у 92% оперированных пациентов и ускоренное (в 3 раза) восстановление их функциональных показателей по сравнению с аутопластикой. При этом повторных операций у данной группы больных не проводилось, в отличие от пациентов с пластикой синтетическими материалами.

Ключевые слова: передняя крестообразная связка, артроскопическое лечение, лиофилизированный блочный имплантат связки надколенника «Лиопласт»®.

ВВЕДЕНИЕ

Передняя крестообразная связка (ПКС) коленного сустава (КС) - основной стабилизатор коленного сустава, не только пассивно ограничивает чрезмерное смещение голени кпереди относительно бедра, но и выполняет

проприоцептивную функцию, чем предупреждает подвывихи и неустойчивость КС при нагрузках [1]. Разрывы ПКС занимают первое место в структуре травм капсульно-связочного аппарата КС - 63-80%, при этом связка не имеет шансов на самостоятельное заживление. Повреждения ПКС КС способствуют раз-

витию посттравматической нестабильности КС, что в дальнейшем приводит к повреждению менисков, хряща и развитию остеоартроза КС [2]. Остеоартроз способствует значительному снижению трудоспособности и ухудшению качества жизни пострадавших, вплоть до инвалидизации [3]. Наиболее часто повреждения ПКС КС встречаются у пациентов молодого и среднего возраста с активным образом жизни и профессиональных спортсменов контактных видов спорта. Основным методом лечения повреждений ПКС КС остаётся хирургический. Наилучшие результаты получены при использовании артроскопических и малоинвазивных оперативных методик оперативного вмешательства [4].

Главной задачей при реконструкции ПКС КС является восстановление стабильности коленного сустава. Решение этой задачи зависит от качества используемого пластического материала для замещения повреждённой связки. Пластический материал должен обладать максимальной гистологической идентичностью и прочностью эквивалентной прочности нативной ПКС, обеспечивать простоту и атравматичность его заготовки и установки, возможность надёжной фиксации, быструю реваскуляризацию и интеграцию, что гарантирует проведение раннего восстановительного лечения [5].

«Золотым стандартом» в хирургии повреждений ПКС КС считается применение блочного аутотрансплантата (кость-сухожилие-кость) СН. Это обусловлено гистологическими - максимальное соответствие структуре нативной ПКС, биомеханическими характеристиками СН (прочностная нагрузка СН 2900 N - 168% от прочности нативной ПКС) и соответствием основным требованиям ортопедов к пластическому материалу. Несмотря на значительные ограничения (индивидуальные особенности пациента, ограничения по объёму забора тканей, дополнительные нарушения в проприоцепции сустава), аутопластика остаётся самым распространённым и дешёвым вариантом артроскопических реконструкций ПКС КС [5].

Современные синтетические материалы в эндопротезировании позволяют уменьшить травматичность и время операции, сократить период реабилитации, т.к. материал не нуждается в интеграции. Минусы эндопротезирования - её дороговизна, высокая частота повторных вмешательств: нестабильность в точках фиксации, стойкие синовиты [3]. Аллопластика

ПКС КС лишена этих недостатков, объединяя в себе преимущества аутопластики и протезирования. Недостатки аллопластики: иммунная реакция, риск передачи вирусной и бактериальной инфекций, размягчение кости в области входа в костные каналы, стоимость и доступность материалов, в значительной мере преодолены благодаря современным технологиям отбора доноров, заготовки и стерилизации. При этом аллопластика не только прекрасно дополняет аутопластику, но и имеет неоспоримые преимущества, как самостоятельный метод лечения [6].

МАТЕРИАЛ И МЕТОДЫ

В исследование были включены результаты лечения 1060 пациентов в возрасте от 18 до 38 лет, которым была выполнена артроскопическая реконструкция ПКС КС с 1996 г. по 2013 г. Мужчин было 763 (72%), женщин – (297) 28%. Спортивный характер повреждений ПКС КС отмечен у 594 (56%) оперированных. Острая травма отмечена у 191 (18%) пациента, хроническое повреждение – у 869 (82%). Изолированное повреждение ПКС КС диагностировано у 632 (59,7%) пациента, сочетанное повреждение связки - у 428 (40,3%) пациентов.

Все пациенты были разделены на 4 клинические группы: 1 группа – с изолированными повреждениями ПКС, оперированные с использованием в качестве пластического материала блочных (кость – сухожилие - кость) аутотрансплантатов СН – 373 пациента; 2 группа – с изолированными повреждениями ПКС, оперированные с использованием в качестве пластического материала лиофилизированных аллогенных блочных имплантатов СН «Лиопласт»® - 112 пациентов; 3 группа – с изолированными повреждениями ПКС, оперированные с использованием в качестве пластического материала протезов Дона-М – 147 пациентов; 4 группа - 428 оперированных пациентов с сочетанным повреждением ПКС КС (повреждения хряща, менисков, коллатеральных связок).

Выбор лиофилизированного блочного аллогенного имплантата СН «Лиопласт»® в качестве пластического материала для замещения повреждённой ПКС при посттравматической нестабильности КС был обусловлен особенностями технологии лиофилизации: минимальное нарушение структуры тканей, оптимальные условия и сроки хранения и транспортировки. Заготовка, обработка и

стерилизация аллогенных лиофилизированных блочных имплантатов СН «Лиопласт»® осуществлялась специалистами Самарского Банка Тканей СамГМУ и ООО «ЛИОСЕЛЛ». В технологическом процессе производства имплантатов преимущественно применяются физические факторы. Впервые в отечественной и зарубежной практике для этих целей использован низкочастотный ультразвук (патент РФ № 2156139 от 15.03.1999 г., патент РФ № 2170016 от 17.02.1999 г., патент РФ № 2166255 от 10.05.2001 г.). Стерилизация имплантатов осуществлялась радиационным способом.

Проведены исследования биомеханических характеристик (тесты на разрыв при статической и циклической нагрузке) 10 нативных блочных трансплантатов СН и 21 лиофилизированного блочного аллоимплантата СН «Лиопласт»® на испытательном стенде «L. SCHOPPER». Выполнено 48 морфологических исследований сухожильной и костной тканей нативной и лиофилизированной СН «Лиопласт»®.

Показания к оперативному лечению в виде артроскопического восстановления ПКС КС выработывались на основе данных клинического обследования, мнения пациента и установленной формы посттравматической нестабильности КС (Котельников Г.П., 1986). Оперативное лечение было показано пациентам с субкомпенсированной и декомпенсированной формами посттравматической нестабильности КС. При компенсированной форме нестабильности КС при отсутствии спортивного профиля пациентам было показано консервативное лечение. Выбор пластического материала у конкретного больного обуславливался состоянием КС, спортивным и трудовым профилем, сроком реабилитации. Аутопластика выполнялась по стандартным транстибиальной и антеромедиальной методикам, протезирование ПКС КС - согласно методическим рекомендациям производителя, аллопластика - по авторской методике (патент РФ на изобретение № 216895, приоритет от 27.04.99 г.). Использовалась транстибиальная методика формирования костных каналов, имплантат перед установкой подвергался регидратации и калибровке, фиксация костного блока имплантата в бедренном костном канале осуществлялась методом внутриканальной импакции, в тибальном костном канале - интерферентным винтом.

Оперативные вмешательства выполнялись на комплексе эндоскопического оборудования «Эндомиум» (Казань, Россия) и с использованием артроскопического инструмента фирм Smit@Neph и Straiker (США).

Всем пациентам 1 и 2 групп было проведено стандартное восстановительное лечение [7,8]. Возвращение к полноценным физическим нагрузкам и занятиям спортом пациентам 1 и 2 групп рекомендовалось не ранее 6-8 месяцев. Реабилитация пациентов после протезирования ПКС КС проводилась по сокращенной программе. При сочетанных повреждениях ПКС КС реабилитация проводилась по индивидуальным программам.

РЕЗУЛЬТАТЫ И ИХ ОБСУЖДЕНИЕ

В процессе обработки, стерилизации и интраоперационной регидратации лиофилизированного блочного аллогенного имплантата СН его прочностные показатели снижались до 1960 N, что было на 30% меньше показателей нативного препарата СН (2900N). Но эти показатели находятся в диапазоне прочности нативной ПКС (1790N). Морфологические исследования лиофилизированных блочных аллогенных имплантатов СН «Лиопласт»® подтвердили сохранение гистологической структуры сухожильной ткани и костно-сухожильных переходов после лиофилизации и гамма-облучения. Использование имплантата позволило сократить время оперативного вмешательства на 40-50 минут по сравнению с аутопластикой и уменьшить её травматичность.

В 1-3 группах из 632 пациентов с изолированным повреждением ПКС отдаленные результаты лечения автором были изучены у 521 (82%) пациента: 1 группа – 284 (76%) пациента, 2 группа – 108 (96%) пациентов, 3 группа -108 (73%) пациентов. Выполнялись рентгенограммы оперированного сустава (через 1, 4, 12, 18 месяцев после операции), по показаниям проводились МРТ исследования. Срок наблюдения пациентов 1 и 2 групп после операции составил от 1,5 до 15 лет, в среднем пациенты осматривались через 1,5 – 3 года после операции. Результаты лечения всех пациентов оценивались по международной системе IKDC. Средний балл 1-2 групп по системе IKDC до операции составил 50,96, а при оценке отдаленного результата – 81,23 (р <0,05). Финальный результат оценки результатов лечения пациентов 1 и 2 групп по си-

стеме ИКДС: в группу А (хороший результат) было включено 159 (56%) пациентов с аутопластикой и 52 (48%) с аллопластикой, в группу В (близкий к хорошему результат) соответственно 102 (36%) и 48 (44%) пациентов. Совокупные показатели групп А и В системы ИКДС отмечены у 92% пациентов. В группы С (удовлетворительный результат) и Д (неудовлетворительный результат) было отнесено по 4% пациентов: 1 группа- 22 пациента, 2 группа 8 пациентов. Во 2 группе отмечено более раннее на 1,5-2 месяца полное восстановление функции КС: полный объем движений в суставе, сила и тонус 4-главой мышцы бедра.

У 12 (10,7%) пациентов из 2 группы было отмечено развитие стойкого синовита с длительной гипертермией, что было обусловлено проведением оперативного вмешательства на фоне синовита и наличия скрытой урогенитальной инфекции у пациентов. Гнойно-септических осложнений в 1 и 2 группах отмечено не было. Лизис имплантата во 2 группе отмечен в 5 (4,5%) наблюдениях. В 1 группе осложнения были отмечены у 36 пациентов (9,7%): перелом надколенника - интраоперационный 4 (1%), на 3 неделе с момента операции 5 (1,2%); артрофиброз – 18 (4,7%); пателлярный тендинит – 3 (0,8%); аутолиз трансплантата – 6 (1,5%); отрыв связки надколенника от нижнего полюса надколенника – 2 (0,5%).

Изучены отдаленные результаты лечения у 108 (73%) из 147 пациентов после протезирования ПКС КС с использованием синтетического материала (73%) в сроки от 3 до 5 лет. Хорошие и отличные результаты протезирования ПКС КС (средний балл по системе IKDC - 80,2) при осмотре через 5 лет после операции отмечены у 36 (33%) пациентов. В течение первых 3-5 лет после операции 72 (67%) пациентам с протезированием ПКС КС потребовалось повторное оперативное вмешательство в связи с повреждением протеза или развитием стойкого синовита (замена протеза или аутопластика).

В 4 группе 428 пациентов с сочетанным повреждением ПКС КС лиофилизированные блочные аллоимпланты СН «Лиопласт»®, были использованы у 98 пациентов для замещения дефектов коллатеральных связок и связки надколенника. В течение 1,5-3 лет после операции осмотрено 92 (94%) пациентов после аллопластики. Реакций на применение имплантата и отторжение аллотканей в этой группе отмечено не было.

ВЫВОДЫ

Артроскопическая реконструкция ПКС КС лиофилизированным блочным аллогенным имплантатом СН «Лиопласт»® является альтернативой аутопластики и протезирования с использованием синтетического материала в лечении посттравматической нестабильности КС.

Артроскопическая аллопластика поврежденной ПКС КС лиофилизированным блочным аллогенным имплантатом СН «Лиопласт»® не только обеспечивает пассивную стабилизацию сустава, но и оптимизирует восстановление проприоцептивной функции сустава.

Применение лиофилизированных блочных аллогенных имплантатов СН «Лиопласт»® при реконструкции ПКС КС противопоказано пациентам, имеющим признаки артроза 3 ст. и выше, острые и хронические бактериальные инфекции, рецидивирующие синовиты.

Выявленные положительные свойства артроскопической аллопластики ПКС КС лиофилизированным блочным аллогенным имплантатом СН «Лиопласт»® позволяют рекомендовать данный материал к широкому применению в клинике.

ЛИТЕРАТУРА

1. Дубров В.Э. *Анатомо-физиологические и биомеханические особенности передней крестообразной связки // В сб. Повреждения передней крестообразной связки коленного сустава: диагностика, лечение и реабилитация.* - М., 2013. – С.1-34.
2. Котельников Г.П. *Посттравматическая нестабильность коленного сустава.* – Самара, 1999. - 184 с.
3. Малыгина М.А. *Эндопротезирование крестообразных связок коленного сустава: автореф.д-ра мед. наук.* - М., 2002. - 47 с.
4. Ларцев Ю.В., Котельников Г.П. *Остеоартроз.* - М., 2010. - 208 с.
5. Гиршин С.Г., Лазишвили Г.Д., Дубров В.Э. *Повреждения мышц, сухожилий и связок.* - М.: ИПК Дом книги, 2013. - 496 с.
6. Кузнецов И.А. *Артроскопическая аллосухожильная пластика передней крестообразной связки // В сб. Повреждения передней крестообразной связки коленного сустава: диагностика, лечение и реабилитация.* - М., 2013. - С. 243-254.
7. Миронов С.П., Орлецкий А.К., Цыкунов М.Б. *Повреждения связок коленного сустава.* - М.: Легар, 1999. - 208 с.

8. Тихилов Р.М., Трачук А.П., Богопольский О.Е., Серебряк Т.В. Восстановительное лечение после реконструкции передней крестообразной связки коленного сустава // В сб.

Повреждения передней крестообразной связки коленного сустава: диагностика, лечение и реабилитация. - М., 2013. - С.343-364.

**ТІЗЕ БУЫНЫНЫҢ АЛДЫҢҒЫ АЙҚЫШ БАЙЛАМЫН РЕКОНСТРУКЦИЯЛАУДА
«ЛИОПЛАСТ»® АТТЫ ЛИОФИЛИЗАЦИЯЛАНҒАН БЛАНКТІ АЛЛОГЕНДІК
ИМПЛАНТАТТЫ ПАЙДАЛАНУДАҒЫ БІЗДІҢ ТӘЖІРИБЕМІЗ
В.Б. ТРЕТЬЯКОВ, Л.Т. ВОЛОВА**

Түсініктеме. Алдыңғы айқыш байламның (ААБ) жарақатына байланысты жарақаттан кейін дамыған тізе буынның (ТБ) тұрақсыздығы бар 18 жастан 38 жас аралығындағы 1060 науқас емінің нәтижесіне (1,5 жылдан 15 жыл аралығында) сараптама жүргізілді.

ТБ ААБ-на ауто-, алло- және синтетикалық пластикалық материалдарды пайдалану арқылы артроскопиялық реконструкция жасалды. Негізгі топ науқастарында тіз тобықтың байламы ретінде тауарлық маркасы «Лиопласт»® атты лиофилизацияланған бланкті аллогендік имплантат қолданылды. Имплантатты қолдану нәтижесінде операция жасалған 92% науқастарда аутопластика жасатқан науқастармен салыстырғанда жақсы және өте жақсы нәтижелерге және буынның қызметтік көрсеткіштерінің жылдам (үш есе) қалпына келуіне қол жетілді. Пластикалық синтетикалық материалдарды қолданған науқастарға қарағанда негізгі топ науқастарына қайталанып операциялар жасалған жоқ.

Негізгі сөздер: алдыңғы айқыш байлам, артроскопиялық ем, тізе тобық байламының «Лиопласт»® атты лиофилизацияланған бланкті аллогендік имплантаты.

**CLINICAL EXPERIMENT OF APPLICATION LYOPHILIZED BLOCK ALLOGENIC
GRAFT OF A PATELLA LIGAMENT OF “LIOPLAST”® AT ARTHROSCOPIC
ANTERIOR CRUCIAL LIGAMENT RECONSTRUCTION OF A KNEE JOINT
V.B. TRETYAKOV, L.T. VOLOVA**

Abstract. The analysis of remote (from 1,5 to 15 years) results of treatment 1060 patients aged from 18 till 38 years with the post-traumatic instability of the knee joint (KJ) caused by injury of the anterior crucial ligament (FCL) was performed.

Arthroscopic reconstruction of PKL KS was carried out with use of auto-hallo - and synthetic plastic materials. The lyophilized block allogenic grafts of a patella ligament (LP) of the Lioplast® trademark were used. Application of the graft provided good and excellent results of treatment, 92% of the operated patients and accelerated (3 times) rehabilitation of their functional indicators in comparison with an autoplasty. Thus it wasn't performed any re-operations at this group of patients, unlike patients with plastics synthetic materials.

Key words: anterior cruciform ligament, the arthroscopic treatment, the lyophilized block graft of a patella ligament of “Lioplast®”.

ХАРАКТЕР ОКОЛОПРОТЕЗНОЙ ТКАНИ У БОЛЬНЫХ ПРИ РЕВИЗИИ ОБЛАСТИ ЭНДОПРОТЕЗА ТАЗОБЕДРЕННОГО СУСТАВА

Ш.Ш. ХАМРАЕВ, А.Ш. ХАМРАЕВ

Бухарский государственный медицинский институт, Бухара

ВВЕДЕНИЕ

В связи с возросшим количеством больных, которым выполнено эндопротезирование, происходит увеличение количества осложнений, из которых преобладающим является асептическое расшатывание компонентов эндопротеза. После удаления большинства эндопротезов при ревизии раны отмечается умеренное изменение мягких тканей, окружающих имплантат – некроз, металлоз, полиэтиленоз со значительным количеством казеозных масс желто-грязного или черного цвета.

Целью работы было исследование особенностей околопротезной ткани при ревизии области эндопротеза.

МАТЕРИАЛ И МЕТОДЫ

Клинический материал основан на результатах ревизии области имплантированного тотального эндопротеза тазобедренного сустава у 47 больных. Показанием к такому методу вмешательства послужили жалобы пациентов на боль в области эндопротеза и рентгенологические признаки нестабильности компонентов эндопротеза. Ревизия области эндопротеза проводилась с целью выявления несостоятельности соединительных креплений и асептического расшатывания компонентов импланта, при наличии которых, если позволяли местные условия и общее состояние больного, устанавливали новый эндопротез. При ревизии области эндопротеза у 12 больных выявлено расшатывание суставного компонента, у 9 больных – ножки эндопротеза, которым были заменены соответствующие части. У 13 больных в связи с асептическим расшатыванием обоих компонентов произведена тотальная замена эндопротеза. В 5 случаях выявлено самопроизвольное раскручивание соединительной муфты эндопротеза конструкции Вирабова. У 3

больных в связи большим дефектом дна вертлужной впадины и невозможности реимплантации эндопротеза выполнена костная пластика и у 5 больных эндопротез был удален, в связи с глубокой инфекцией данной области. Практически у всех больных, живущих с искусственным суставом, наблюдался локальный остеопороз проксимального отдела бедренной кости на стороне эндопротеза (в среднем через 1,5-2 года после операции).

РЕЗУЛЬТАТЫ

При ревизии области эндопротеза 47 больных, наблюдали 2 вида защитно-адаптивной реакции. У 28 имело место образование оссификатов в области большого вертела. У 34 больных наблюдалась картина утолщения фиброзной капсулы, местами до 3 мм, которая охватывала металл как футляр и отслаивала его от костной ткани. В 5 случаях из-за раздражения капсулы металлической ножкой наблюдали ее асептическое воспаление, с накоплением экссудата и оседанием фибрина на стенках капсулы. У 3 больных наблюдалась выраженная деструкция костной ткани, атрофия диафиза бедренной кости и протрузия компонентов эндопротеза. Гистологическое же исследование удаленных капсул показало, что в стенках полости, где находился эндопротез, имелась густая инфильтрация фибробластов, лимфоидных клеток и макрофагов с инородными частицами.

ЗАКЛЮЧЕНИЕ

Таким образом, практика показала, что причиной функционального неудовлетворительного состояния эндопротеза становится биологическая реакция ткани, инфекция и износ частей эндопротеза. Профилактику и лечение осложнений целесообразно проводить в зависимости от стадии защитных и адаптивных реакций области эндопротеза.

ОСОБЕННОСТИ ЭНДОПРОТЕЗИРОВАНИЯ ТАЗОБЕДРЕННОГО СУСТАВА ПРИ ПЕРЕЛОМЕ ШЕЙКИ БЕДРЕННОЙ КОСТИ У ЛИЦ ПОЖИЛОГО И СТАРЧЕСКОГО ВОЗРАСТА

Д.А. ЦАЙ, Б.Е. ТУЛЕУБАЕВ, Ж.К. КАДЫРБАЕВ, А.А. КОШАНОВА, Б.Ш. ЖОНКИН
Областной центр травматологии и ортопедии им. проф. Х.Ж. Макажанова,
Карагандинский государственный медицинский университет, Караганда

В данной статье рассмотрены особенности эндопротезирования тазобедренного сустава при переломе шейки бедренной кости у лиц пожилого и старческого возраста. По сей день остается актуальной проблема адаптации к активной жизни пациентов пожилого возраста с проксимальными переломами шейки бедра. Вместе с увеличением средней продолжительности жизни и увеличения в обществе удельного веса лиц пожилого и старческого возраста, ежегодно увеличивается число больных с переломами шейки бедра у данного вида пациентов. Таким образом, эндопротезирование тазобедренного сустава с применением современных протезов и малоинвазивным доступом, является эффективным методом лечения пожилых больных с переломами шейки бедренной кости.

Ключевые слова: эндопротез, тазобедренный сустав, перелом шейки бедра.

ВВЕДЕНИЕ

С прошлого века и по сей день остается актуальной проблема адаптации к активной жизни пациентов пожилого возраста с проксимальными переломами шейки бедра [1]. Вместе с увеличением средней продолжительности жизни и увеличения в обществе удельного веса лиц пожилого и старческого возраста, ежегодно увеличивается число больных с переломами шейки бедра [2]. Консервативное лечение переломов шейки бедра приводит до 80% отрицательных результатов, остеосинтез шейки бедра различными фиксаторами дают более 30% неудач, а при консолидации перелома возникает аваскулярный некроз головки бедра до 50% случаев [3].

В современности большое внимание уделяют тем методам оперативного лечения, которые позволяют быстро и эффективно восстановить и вернуть больного к активной жизни [4]. Длительный постельный режим, постельный режим пожилых больных приводит к развитию застойных осложнений, пролежней, тромбоэмболии, что и является основной причиной высокой летальности. Поэтому методы лечения, связанные с длительным обездвиживанием больного, в пожилом и старческом возрасте применяться не должны. Консервативное лечение проводится только при наличии противопоказаний к операции [5].

Широкое внедрение эндопротезирования суставов в клиническую практику положительно изменило тактику лечения пациентов пожилого и старческого возраста с переломами шейки бедра [6]. Поэтому у пожилых больных с медиальными переломами шейки бедра целесообразнее проводить не остеосинтез перелома, а замену сустава протезом. Преимущество эндопротезирования - возможность ранней активизации, нагрузки на оперированную конечность со следующего дня после операции, что невозможно ни при каком другом виде остеосинтеза у данной категории больных [7].

Наиболее оптимальными для лиц пожилого и старческого возраста являются биполярные эндопротезы, которые более бережливы к вертлужной впадине. Движения в указанном основном происходят в шарнире самого эндопротеза и состоят из ножки, шейки и двух головок: большая (чашка) и маленькая головка. Таким образом, формируется зона вращения: между новой вертлужной впадиной и между головкой, что обеспечивает сохранение хряща вертлужной впадины. Возрастные изменения являются противопоказанием к эндопротезированию суставов, противопоказания могут быть только медицинские.

Цель данной статьи - поделиться опытом применения биполярного эндопротезирования при переломах шейки бедренной кости у

лиц пожилого и старческого возраста из малоинвазивного доступа.

В настоящее время распространение получили малоинвазивные технологии эндопротезирования тазобедренного сустава. Преимущества данной технологии заключается в уменьшения объема интра- и послеоперационной кровопотери; снижении потребности в наркотических анальгетиках, сокращение сроков стационарного лечения и послеоперационной реабилитации; уменьшении болевого синдрома в послеоперационном периоде и возможности ранней активизации (в первые 3 суток); сокращение общих сроков пребывания в стационаре; снижении риска инфекционных осложнений.

Актуальность малоинвазивная технология преобладает у лиц пожилого возраста, особенно при переломах шейки бедренной кости. Зачастую у таких больных в ходе операции выявляют остеопоротические изменения в костной ткани, что предопределяет цементную фиксацию эндопротеза. Малоинвазивные технологии предполагают сочетание анатомически обоснованного нетрадиционного минимального разреза у лиц пожилого и старческого возраста определенной конституции с применением дополнительного инструментария. Вмешательство направлено на сохранение капсулы и связок сустава, сохранение мышц, отведение или их расслоение в ходе доступа правильную установку эндопротеза.

МАТЕРИАЛ И МЕТОДЫ

В основу анализа легли пациенты пожилого и старческого возраста, поступившие с 2013 г. в «ОЦТиО им. проф. Х.Ж. Макажанова», которым выполнено 112 операций биполярного эндопротезирования тазобедренного сустава по поводу перелома шейки бедренной кости из малоинвазивного доступа, в первые сутки поступления.

Таблица 1- Распределение больных по возрасту и полу

| Возраст (лет) Пол | 65-75 лет | 76-86 лет | 86 лет и старше | Итого: абсолют. |
|----------------------|-----------|-----------|-----------------|-----------------|
| Мужчины | 26 | 17 | 5 | 48 |
| Женщины | 29 | 28 | 7 | 64 |
| Всего: | 55 | 45 | 12 | 112 |

Из таблицы 1 видно, что возраст больных колебался от 65 до 97 лет. Средний возраст пациентов составил 81 год, из них мужчин было 48, женщин – 64.

Для эндопротезирования суставов применялся один вид биполярных протезов. Проводили тщательно предоперационную подготовку с участием специалистов различного профиля (кардиолог, анестезиолог, невропатолог, эндокринолог, терапевт, уролог), взвешивая хирургический и операционный риск. Также предоперационное планирование осуществляли с помощью рентгенологического исследования в масштабе 120 см, которое обеспечивало получение сведений об анатомо-морфологических изменениях тазобедренных суставов и рентгенометрических данных для подбора необходимого типоразмера эндопротеза.

Преимущества бокового доступа заключалось в хорошей визуализации вертлужной впадины, сохранении прикрепления мышц ротаторов бедра, возможности применения как бесцементной, так и цементной техники. Положение больного – на боку, разрез длиной 7-9 см (рисунок 1) производят под углом 30° к длинной оси бедра в направлении вверх и кзади через середину отметки верхушки большого вертела. Обнажают широкую фасцию на 1 см в обе стороны разреза. Рассекают широкую фасцию строго вдоль ее волокон, при этом разрез не совпадает с разрезом кожи, а располагается под углом 15-20° к длинной оси бедра. Большую ягодичную мышцу отводят крючком. С помощью электрокоагулятора обнажают межвертельную область. Рассекают слизистую сумку, частично пересекая мышцы средней и малой ягодичных мышц, седалищный нерв защищают ретрактором. Остальные этапы операции не отличаются от стандартного протезирования. Перед разрезом внутривенно вводили антибиотики цефалоспоринового ряда по 2,0 г.

В послеоперационном периоде для профилактики тромбоэмболии и тромбоза глубоких вен применяли антикоагулянты – ксарелто (1 таблетка 1 раз в день в течение 5 недель) и эластичное бинтование нижних конечностей. Пациентам разрешали сидеть и выполнять изометрические напряжения мышц оперированной конечности, ходить с помощью ходунков обучал медперсонал со 2 суток. Ходьба с ходунками продолжалась в

течении 3-4 недель, после рентген контроля начинали полную нагрузку на оперированную конечность. Повторный осмотр через 1,5 месяца. Одновременно со вторых суток всем больным проводили пассивную разработку движений в суставах нижней конечности на аппарате «Артромот».

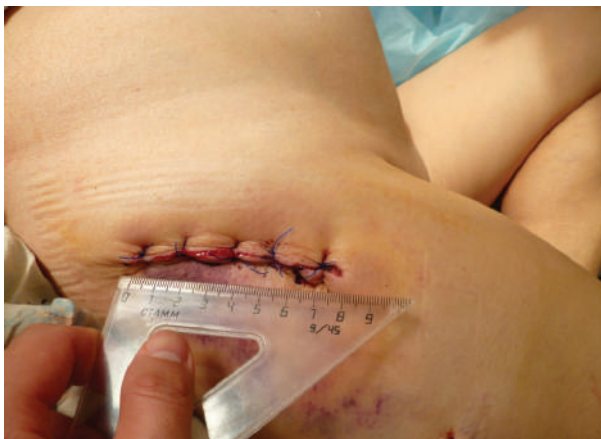

Рисунок 1 - Малоинвазивный доступ при эндопротезировании

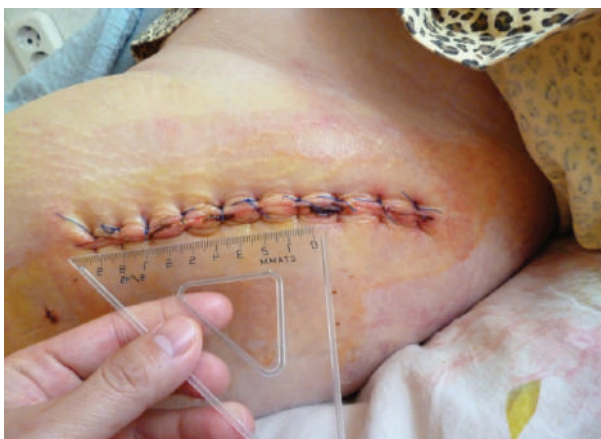

Рисунок 2- Традиционный доступ при эндопротезировании

На рисунке 2 представлен традиционный доступ для сравнения, визуально определяется, что он длиннее представленного на предыдущем рисунке в два раза.

РЕЗУЛЬТАТЫ И ИХ ОБСУЖДЕНИЕ

Результаты эндопротезирования тазобедренного сустава прослежены нами у 47 больных в сроки до 1 года. Благоприятные исходы (отличная, хорошая, удовлетворительная оценка по шкале Харриса) отмечены в 96% случаев. В остальных случаях ре-

зультат оценен как неудовлетворительный, так как сохраняется дискомфорт в суставах, болевой синдром, ограничение движений и слабость мышц нижней конечности, возможно связанный с наличием сопутствующей патологии. Летальных случаев среди прооперированных больных в стационаре не было.

В 3 случаях наблюдались следующие поздние послеоперационные осложнения: у одного больного – на 2 сутки реактивный синовит консервативно купировать не удалось, ревизия, выполнено проточное, затем вакуумное дренирование. Рана зажила первичным натяжением. У 2 больных через 1,5-2 месяца вывихи из – за несоблюдения ортопедического режима. У них после устранения выявленных осложнений восстановлена функция суставов.

ЗАКЛЮЧЕНИЕ

Таким образом, эндопротезирование тазобедренного сустава с применением малоинвазивного доступа, является эффективным методом лечения пожилых больных с переломами шейки бедренной кости. Сохранение капсульно-связочного аппарата тазобедренного сустава, щадящая тактика по отношению к мышцам, уменьшение интраоперационной кровопотери сохранением рецепторного аппарата, способствует сокращению сроков реабилитации пациентов. Метод не препятствует ранней активизации больного. Больные динамично возвращаются к прежнему образу жизни, что является основной целью реабилитации данной категории пациентов. Выполнение указанного доступа требует опыта, высокой квалификации хирурга, тщательной предоперационной подготовки, правильного технического исполнения и полноценного комплекса реабилитационных мероприятий в послеоперационном периоде.

ЛИТЕРАТУРА

1. Каплан А.В. Травматология пожилого возраста. – М.: Медицина, 1977. – 352 с.
2. Шапиро К.И., Москалев Г.П., Григорьев А.М. Медико-социальные проблемы эндопротезирования тазобедренного сустава // Матер. II Пленума Ассоц. травмат.-ортопедов России. – Ростов-на Дону, 1996. – С.168-169.
3. Загородний Н.В. Эндопротезирование при повреждениях и заболеваниях тазобедренного сустава: дисс. ...д-ра мед.наук. – М.: РУДН, 1998. – 406с.

4. Надеев Ал.А., Шестерня Н.А. Эндопротезирование тазобедренного сустава у лиц пожилого и старческого возраста // В сб.: Первый Российский съезд геронтологов и гериатров.– Самара, 1999. – С.255-256.

5. Мицкевич В.А., Жиляев А.А., Попова Т.П. Клинико-биомеханическая оценка функции тазобедренного сустава при коксартрозе // Вестн. травматол. ортопед.им.

Н.Н. Приорова.-1999.-№4.-С.38-43.

6. Надеев Ал.А., Иванников С.В. Эндопротезы тазобедренного сустава в России.–М.: БИНОМ. Лаборатория знаний, 2006. -175 с.

7. Руководство по эндопротезированию тазобедренного сустава/ Под ред. Р.М. Тихилова, В.М. Шаповалова.- Спб.: РНИИТО им.Р.Р. Вредена, 2008. - 224 с.

ЕГДЕ ЖӘНЕ ҚАРТ ЖАСТАҒЫ АДАМДАРДА ОРТАН ЖІЛІК МОЙНЫНЫҢ СЫНЫҚТАРЫ КЕЗІНДЕ ЖАМБАС – САН БУЫНЫН ЭНДОПРОТЕЗДЕУДІҢ ЕРЕКШЕЛІКТЕРІ

Д.А. ЦАЙ, Б.Е. ТӨЛЕУБАЕВ, Ж.К. ҚАДЫРБАЕВ, А.А. ҚОШАНОВА,
Б.Ш. ЖОНКИН

Түсініктеме. Бұл мақалада егде және қарт жастағы адамдарда ортан жілік мойнының сынықтары кезінде жамбас – сан буынын эндопротездеудің ерекшеліктері қарастырылған. Күні бүгінге дейін ортан жілік мойнының проксимальды сынықтары бар егде жастағы науқастардың белсенді өмірге бейімделу мәселесі маңызды болып табылады. Орташа өмір ұзақтығының артуымен қоса, қоғамда егде және қарт жастағы адамдар санының артуы, ортан жілік мойнының сынықтары бар науқастар санының жыл сайын артуын көрсетеді. Сөйтіп, жамбас – сан буынын заманауи протездерді және аз инвазивті емдеу әдістерін қолдану, ортан жілік мойнының сынықтары бар егде жастағы науқастарды емдеудің нәтижелі әдісі болып табылады.

Негізгі сөздер: эндопротез, жамбас – сан буыны, ортан жілік мойнының сынығы.

ESPECIALLY OF HIP ARTHROPLASTY FOR FEMORAL NECK FRACTURES IN ELDERLY AND SENILE

D.A.TSAI, B.E.TULEUBAEV, ZH.K.KADYRBAEV, A.A.KOSHANOVA,
B.SH.ZHONKIN

Abstract: This article describes the features of hip arthroplasty with femoral neck fractures in elderly and senile. To this day remains an urgent challenge of adapting to the active life of elderly patients with proximal femoral neck fractures. Along with the increase in life expectancy and an increase in the proportion of the society of middle and old age, increasing annually by patients with fractures of the femoral neck in this type of patients. Thus, the hip replacement with modern prostheses and minimally invasive access, an effective treatment for elderly patients with fractures of the femoral neck.

Key word: endoprosthesis, the hip joint, femoral neck fracture.

ДИНАМИКА УРОВНЯ TNF-А И IL-4 ПРИ АСЕПТИЧЕСКОЙ НЕСТАБИЛЬНОСТИ ЭНДОПРОТЕЗА ТАЗОБЕДРЕННОГО СУСТАВА

А.В. ЧЕРНЫШОВА

Научно-исследовательский институт травматологии и ортопедии, Астана

ВВЕДЕНИЕ

Тотальное эндопротезирование широко используется в ортопедической практике, являясь при ряде заболеваний методом выбора для восстановления функциональной активности пациента. Именно этот метод оперативного лечения позволяет больному вернуться к полноценной и активной жизни.

Однако, несмотря на значительное количество публикаций, посвященных реэндопротезированию, до настоящего времени остается неясным ряд вопросов, касающихся иммунологии костной ткани при развившейся асептической нестабильности.

В связи с этим актуально исследование механизмов, приводящих к нестабильности эндопротеза. В частности, необходима оценка параметров иммунной системы, а именно цитокинов. Цитокины представляют собой группу полипептидных медиаторов, участвующих в формировании и регуляции защитных реакций организма. Для большинства цитокинов характерна полифункциональность – плейотропность эффектов, оказываемых на клеточные популяции.

Цель работы - анализ фактора некроза опухолей (TNF- α) и IL-4 у пациентов с асептической нестабильностью эндопротезов тазобедренного сустава.

МАТЕРИАЛ И МЕТОДЫ

Методом твердофазного иммуноферментного анализа изучали уровень TNF- α , IL-4 в сыворотке крови 17 пациентов через 3 месяца после первичного эндопротезирования тазобедренного сустава, находившихся на лечении в НИИТО. В дальнейшем у данной группы пациентов диагностирована асептическая нестабильность эндопротеза. В качестве контроля обследованы 25 больных до эндопротезирования, сопоставимых по возрасту.

РЕЗУЛЬТАТЫ И ИХ ОБСУЖДЕНИЕ

На 11-12 неделе после оперативного лечения, у пациентов в группе с асептическим расшатыванием трансплантата, было отмечено достоверное снижение уровня TNF- α на 20% относительно аналогичных данных, установленных до эндопротезирования. Снижение показателей TNF- α свидетельствует о наличии именно асептического воспаления, т.к. данный цитокин, активируя гранулоциты, макрофаги, остеокласты и хондроциты, участвует в резорбции и хрящевой ткани и тем самым, является медиатором деструкции костной ткани.

Повышение уровня IL-4 в 2 раза в данной группе больных может свидетельствовать о переключении иммунного ответа на Th-2 типа, подавляя развитие Th-1. Кроме того, IL-4 активирует тучные клетки, включает синтез IgE активированными В-лимфоцитами, что может способствовать формированию различных иммуноопосредованных реакций гиперчувствительности.

ЗАКЛЮЧЕНИЕ

Таким образом, у больных с асептической нестабильностью эндопротезов наблюдается выраженная активация провоспалительных цитокинов, регулирующих межклеточные и межсистемные взаимодействия, определяющих выживаемость клеток, стимуляцию или подавление их роста, дифференциацию, функциональную активность и апоптоз, а также обеспечивающих согласованность действия иммунной системы в ответ на патологические воздействия. Активация клеток, находящихся в зоне воспаления, приводит к тому, что они начинают синтезировать и секретировать множество цитокинов, воздействующих на клетки ближайшего окружения и клетки отдаленно расположенных органов, способствующих развитию воспаления. Данный факт может рассматриваться как прогностический критерий асептической нестабильности эндопротеза.

II ЗАБОЛЕВАНИЯ И ПОВРЕЖДЕНИЯ ПОЗВОНОЧНИКА

УДК 616.711-089.22

AXIALIF-MISS OPTION FOR INTERVERTEBRAL SPONDYLODESIS

ZBIGGY BRODZINSKY
Dubai Bone & Joint Center, UAE

Lumbar MISS fusion is commonly performed to alleviate chronic low back/LBP and leg pain secondary to disc degeneration, spondylolisthesis/spondylolysis with “black disk” DDD with or without concomitant lumbar spinal stenosis, or chronic lumbar instability. However, the risk of iatrogenic injury during traditional anterior, posterior, and transforaminal open fusion surgery is significant. The axial lumbar interbody fusion (AxiaLIF) system is a minimally invasive fusion device that accesses the lumbar (L4–S1) intervertebral disc spaces via

a reproducible presacral approach that avoids critical neurovascular and musculoligamentous structures. Since the AxiaLIF system received marketing clearance from the US Food and Drug Administration in 2004, clinical studies of this device have reported high fusion rates without implant subsidence, significant improvements in pain and function, and low complication rates. This paper describes the design and approach of this lumbar fusion system, details the indications for use, and summarizes the clinical experience with the AxiaLIF system to date.

УДК 616.711-007.5-089

CERVICAL SPONDYLOSIS-SURGICAL STRATEGY

ZBIGGY BRODZINSKY
Dubai Bone & Joint Center, UAE

A variety of anterior, posterior, and combined approaches exist to decompress the spinal cord, restore sagittal alignment, and avoid kyphosis, but the optimal surgical strategy remains controversial. I compared the anterior and posterior approach used to treat multilevel cervical spondylotic myelopathy (CSM), focusing on sagittal alignment and clinical outcome. I studied 48 patients with CSM who underwent multilevel decompressive surgery using an anterior or posterior approach with instrumentation (24 patients in each group), depending on preoperative sagittal alignment and direction of spinal cord compression. In the anterior group, a 1-2-level corpectomy was followed by placement of an expandable titanium cage. In the posterior group, a multilevel laminectomy and posterior instrumentation using lateral mass screws was performed. Postoperative radiography and clinical examinations were performed after 1 week, 12 months, and at last follow-up (range 15-112 months, mean 33 months). The radiological outcome was evaluated using measurement of the

cervical and segmental lordosis. Both the posterior multilevel laminectomy (with instrumentation) and the anterior cervical corpectomy (with instrumentation) improved clinical outcome. The anterior group had a significantly lower preoperative cervical and segmental lordosis than the posterior group. The cervical and segmental lordosis improved in the anterior group by 8.8 and 6.2 degrees, respectively, and declined in the posterior group by 6.5 and 3.8 degrees, respectively. The loss of correction was higher in the anterior than in the posterior group (-2.0 vs -0.7 degrees, respectively) at last follow-up. These results demonstrate that both anterior and posterior decompression (with instrumentation) are effective procedures to improve the neurological outcome of patients with CSM. However, sagittal alignment may be better restored using the anterior approach, but harbors a higher rate of loss of correction. In cases involving a preexisting cervical kyphosis, an anterior or combined approach might be necessary to restore the lordotic cervical alignment.

ОПЕРАТИВНОЕ ЛЕЧЕНИЕ ДЕТЕЙ С ВРОЖДЕННЫМИ ДЕФОРМАЦИЯМИ ГРУДОПОЯСНИЧНОГО ПЕРЕХОДА ПОЗВОНОЧНИКА

С.В. ВИССАРИОНОВ, С.М. БЕЛЯНЧИКОВ, К.А. КАРТАВЕНКО,
Н.Н. НАДИРОВ, Д.Н. КОКУШИН

Научно- исследовательский детский ортопедический институт
им. Г.И.Турнера, Санкт-Петербург

Цель исследования - оценка результатов хирургического лечения детей с врожденной деформацией грудного отдела позвоночника при изолированных нарушениях формирования позвонков.

МАТЕРИАЛ И МЕТОДЫ

Выполнен анализ хирургического лечения 37 пациентов с врожденным сколиозом на фоне изолированных боковых и заднебоковых полупозвонков в зоне грудного отдела позвоночника, в возрасте от 10 месяцев до 12 лет, 11 мальчиков и 26 девочек. Дети в возрасте от 10 месяцев до 6 лет составили 83,8%. Локализация полупозвонков располагалась на уровне Th11-L2 позвонков. Дуга деформации в 54% наблюдений была правосторонней, в 46% - левосторонней. У всех пациентов до хирургического лечения отмечалось наличие компенсаторных противоискривлений в противовес основной врожденной дуге: у 17 (46%) пациентов имело место наличие краниального и каудального искривления, у 19 (51%) - только каудальной части относительно аномального позвонка, у 1 (3%) ребенка отмечалось противоискривление только в грудном отделе. В зависимости от варианта имплантированной конструкции у 12 пациентов (32,4%) использованы транспедикулярные фиксаторы, в 8 наблюдениях (21,6%) - крюковые конструкции и у 17 пациентов (46%) - комбинированные системы. Экстирпация аномального полупозвонка выполнена у 33 (89,2%) пациентов, частичная резекция в 4 (10,8%) наблюдениях. Унилатеральная фиксация применена у 14 (37,8%) пациентов, билатеральная – у 23 (62,2%) детей. Моносегментарная фиксация осуществлена в 3 (8,2%) наблюдениях, бисегментарная – в 11 (29,7%), три позвоноч-

но-двигательных сегмента фиксировано у 14 (37,8%) детей, четыре – у 5 (13,5%) пациентов, более 5 сегментов стабилизировано у 4 (10,8%) больных. Металлоконструкцию удаляли через 1,5-2 года после оперативного лечения.

РЕЗУЛЬТАТЫ И ИХ ОБСУЖДЕНИЕ

Период наблюдения после оперативного вмешательства составил от 2 до 10 лет. Величина локальной сколиотической дуги до хирургического лечения варьировала от 18° до 52° по Cobb (среднее – 32,7°±5,9), а величина кифотической деформации – от 4° до 49° по Cobb (среднее – 22,0°±9,4). При оценке отдаленных результатов после операции сколиотическая дуга составила от 0° до 24° по Cobb (среднее – 4,6°±4,2), а величина кифотической деформации – от - 15° до 27° по Cobb (среднее – 6,5°±6,1). После оперативного вмешательства коррекция сколиотической деформации составила 85%, кифотического компонента - 78,6%. Неврологических, инфекционных осложнений и дестабилизации металлоконструкций отмечено не было.

ЗАКЛЮЧЕНИЕ

Прогрессирование врожденной деформации позвоночника при боковых и заднебоковых полупозвонках в зоне грудного отдела позвоночника требует раннего хирургического лечения с восстановлением физиологических изгибов позвоночника на уровне деформации. Протяженность зоны фиксации должно определяться индивидуально и зависеть от характера дуг противоискривления в зоне порочного позвонка и анатомо-антропометрических параметров тел позвонков в основной дуге искривления.

ОПЕРАТИВНОЕ ЛЕЧЕНИЕ ДЕТЕЙ С ИДИОПАТИЧЕСКИМ СКОЛИОЗОМ ГРУДНОЙ ЛОКАЛИЗАЦИИ ТРАНСПЕДИКУЛЯРНЫМИ МЕТАЛЛОКОНСТРУКЦИЯМИ

С.В. ВИССАРИОНОВ, Д.Н. КОКУШИН, С.М. БЕЛЯНЧИКОВ,
Н.Н. НАДИРОВ, В.В. МУРАШКО, К.А. КАРТАВЕНКО
Научно- исследовательский детский ортопедический институт
им. Г.И. Турнера, Санкт-Петербург

Цель исследования - оценить результаты хирургического лечения детей с идиопатическим сколиозом грудной локализации с применением транспедикулярных спинальных систем.

МАТЕРИАЛ И МЕТОДЫ

В группу исследования вошло 67 пациентов (6 мальчиков, 61 девочка) 13—18 лет с идиопатическим сколиозом грудной локализации (тип Lenke I) III—IV степени (по В.Д. Чаклину). У 66 (98,5 %) детей сколиотическая дуга имела правостороннюю направленность, у 1 (1,5 %) – левостороннюю. Величина сколиотической деформации до операции составила от 40° до 136° (среднее - 71,6°). Для коррекции деформации позвоночника использовали металлоконструкции только с транспедикулярными опорными элементами. Применяли три тактических варианта хирургического лечения. Вариант I: у 36 пациентов (53,7%) с углом деформации 40°-80° по Cobb и мобильной сколиотической дугой на фоне гало-тибиального вытяжения осуществляли коррекцию деформации позвоночника транспедикулярной металлоконструкцией. Вариант II: у 19 пациентов (28,4%) с углом деформации 80°-100° по Cobb и мобильной дугой искривления операцию выполняли одномоментно из двух доступов. Из переднебокового доступа осуществляли дискапозитомию и корпородез на вершине деформации, из дорсального подхода - коррекцию деформации позвоночника многоопорной транспедикулярной металлоконструкцией на фоне гало-тибиального вытяжения. Вариант III: 12 пациентам (17,9%) с углом деформации более 100° по Cobb выполняли этапное хирургическое лечение: передний релиз на вершине грудной дуги искривления; 14—16-дневный курс гало-фemorального вытяжения; коррекцию деформации многоопорной транспедикуляр-

ной металлоконструкцией на фоне гало-фemorального вытяжения. Послеоперационный период наблюдения составил от 2 до 5 лет.

РЕЗУЛЬТАТЫ И ИХ ОБСУЖДЕНИЕ

Величина деформации позвоночника у пациентов при первом тактическом варианте хирургического лечения до операции составила от 40° до 80° (среднее - 68°), остаточная деформация после операции составила от 0° до 12° (среднее - 4°), процент коррекции - от 85% до 100% (среднее - 92,5%). Потеря коррекции в отдаленном периоде – 0-2%. Величина деформации позвоночника в грудном отделе у детей при втором тактическом варианте вмешательства до операции составила от 80° до 100° (среднее - 94°), остаточное искривление основной дуги после операции составило от 18° до 28° (среднее - 23°), процент коррекции - от 72% до 78% (среднее - 75%). Потеря коррекции в отдаленном периоде – 2-4%. Величина основной дуги искривления у пациентов при третьем тактическом варианте хирургического лечения до операции составила от 100° до 136° (среднее - 128°), угол остаточной дуги деформации составил от 34° до 70° (среднее - 42°). Процент коррекции деформации - от 48% до 66% (среднее - 57%). Потеря коррекции в отдаленном периоде – 3-7%. Ни у одного ребенка, после проведенного оперативного лечения, не наблюдалось неврологических осложнений, дестабилизации металлоконструкции.

ЗАКЛЮЧЕНИЕ

Применение многоопорных металлоконструкций с транспедикулярными опорными элементами позволило увеличить величину коррекции деформации, выполнить истинную деротацию тел позвонков на вершине искривления, уменьшить протяженность зоны ме-

таллофиксации, равномерно распределить корригирующие усилия в ходе хирургического вмешательства и последующую нагрузку на

все элементы конструкции с сохранением достигнутого результата в послеоперационном периоде.

УДК 616.712:616.711.9-007.271-001.5-089

СРАВНИТЕЛЬНАЯ ОЦЕНКА РЕЗУЛЬТАТОВ ХИРУРГИЧЕСКОГО ЛЕЧЕНИЯ ПОСТТРАВМАТИЧЕСКИХ СТЕНОЗОВ ПОЗВОНОЧНОГО КАНАЛА ГРУДОПОЯСНИЧНОГО ОТДЕЛА ПОЗВОНОЧНИКА

С.А. ДЖУМАБЕКОВ, М.К. САБЫРАЛИЕВ, Ж.Д. СУЛАЙМАНОВ
Бишкекский научно-исследовательский центр травматологии и ортопедии

Травма позвоночника составляет около 5 % всех повреждений скелета. Летальность при изолированной позвоночно-спинномозговой травме через год составляет 5-7%. В БНИЦ ТО за период с 2005 по 2013 гг. всего прооперировано 98 пациентов с травматическими нестабильными повреждениями грудного позвонка, осложненными стенозом позвоночного канала. 46 больным в основной группе с вертеброгенной вентральной компрессией спинного мозга мы провели разработку хирургического метода, позволяющего удалить тело пораженного позвонка, провести вентральную декомпрессию и установить аутотрансплантат с дополнительной фиксацией двумя спонгиозными винтами, что обеспечило надежную стабильность позвоночника.

Ключевые слова: Травма позвоночника, хирургическое лечение, передний спондилодез, металлофиксация.

ВВЕДЕНИЕ

Травма позвоночника составляет около 5 % всех повреждений скелета и часто приводит к длительной потере трудоспособности из-за тяжелых неврологических осложнений, хронического болевого синдрома. Летальность при изолированной позвоночно-спинномозговой травме через год составляет 5-7%. Если пациент выжил спустя 24 часа после травмы, то десятилетняя выживаемость составляет 75-80%.

При поражении тел позвонков различного генеза компрессия спинного мозга возникает спереди. Задачей хирургического лечения является выполнение полной декомпрессии за счет удаления из позвоночного канала фрагментов разрушенных позвонков последующая стабилизация позвоночника для ранней мобилизации пациента и улучшения качества его жизни [1]. Традиционно для этих целей используется задний доступ. Недостатками использования заднего доступа для передней декомпрессии является его малая эффективность, необходимость резекции всего межпозвоночного сустава для доступа к телу

позвонка из заднебокового направления. Резекция задних отделов тел позвонков из заднебокового доступа требует значительной тракции или смещения спинного мозга, что повышает риск его дополнительной травмы. Наконец, из заднего доступа трудно восстановить передние и средние отделы тела позвонка, а частота неудач их стабилизации достаточно высокая [1,2]. Передний хирургический доступ полностью отвечает задачам лечения. Быстрое и полное удаление поврежденного тела позвонка обеспечивает декомпрессию дурального мешка, спинного мозга и корешков конского хвоста в зависимости от уровня, сегментарных корешков. При этом прямой зрительный контроль расположения отломков позвонков или опухоли, глубины их проникновения в позвоночный канал и процесса их извлечения оставляет минимальные шансы для нанесения ятрогенного повреждения твердой мозговой оболочки и спинного мозга. Хорошая визуализация не только поврежденного позвонка, но и двух выше- и нижележащих позвонков позволяет выполнить восстановление передней колонны с применением стабилизирующих конструкций [3,4].

РЕЗУЛЬТАТЫ И ИХ ОБСУЖДЕНИЕ

Оценка непосредственных и отдаленных результатов хирургического лечения проводилась на основании клинических, спондилографических, КТ, МРТ данных. Всего анализированы результаты лечения 76 пациентов из 98 оперированных. Результаты лечения изучены в сроки от 3 до 36 месяцев после операции.

Оценку результатов оперативного лечения в двух исследуемых группах проводили по следующим критериям:

- сроки пребывания в стационаре;
- динамика ортопедических и неврологических нарушений в послеоперационном периоде;
- формирование костного блока в оперированном ПДС.

Если до операции в связи с болями и двигательными нарушениями наблюдался выраженный дискомфорт, эмоциональные нарушения, ограничения трудовой деятельности в быту и на производстве, то после лечения у большинства пациентов исчезли ощущения дискомфорта, улучшилось эмоциональное состояние, расширилась трудовая деятельность.

Имеет большое значение оценка сроков пребывания пациентов до момента выписки, койко-дней в среднем составил в ОГ-26,4 дня, тогда как в КГ – 33,2 дней. Данную разницу в количестве койко-дней на 7 дней, т.е. сокращение сроков госпитализации в ОГ, можно расценивать как один из критериев эффективности разработанной методики оперативного лечения.

Оценка сроков формирования костного блока также осуществляется по данным рентгенографии, КТ- или МРТ-исследований, где отмечается формирование блока через 6 месяцев.

На основании вышеуказанных критериев, ближайшие и отдаленные результаты лечения по новой методике отслежены у 76 пациентов и составили: хорошие - у 74,0% пациентов, удовлетворительные - у 20,0%, неудовлетворительные - у 6,0%. Применение

декомпрессии с аутокостной пластикой без металлофиксации, соответственно хорошие были отмечены у 57,7% пациентов, удовлетворительные - у 24,4% пациентов, и у 20,9% были отмечены как неудовлетворительные.

ЗАКЛЮЧЕНИЕ

Таким образом, применение новых способов транскорпоральной декомпрессии с дополнительной металлофиксацией ауто-трансплантата при посттравматическом стенозе грудного отдела позвоночника при осложненных нестабильных переломах, позволяют добиться хороших результатов без потери достигнутой коррекции и внешней фиксации.

ЛИТЕРАТУРА

1. Bosma J.J., Pigott T.J., Pennie B.H. et al. En bloc removal of the lower lumbar vertebral body for chordoma. Report of two cases // *J Neurosurg (Spine 2)*. - 2001. - №94. – P.284–291.
2. Marmor E., Rhines L.D., Weinberg J.S. Total en bloc lumbar spondylectomy. Case report // *J Neurosurg (Spine 2)*. - 2001. - №95. – P. 264–269.
3. Tomita K., Kawahara N., Kobayashi T.. Surgical strategy for spinal metastases // *Spine*. - 2001. - №26. – P.298–306.
4. Boriani S., Weinstein J.N., Biagini R. Primary bone tumors of the spine. Terminology and surgical staging // *Spine*. - 1997. - №22. – P.1036–1044.
5. Akamaru T., Kawahara N., Tsuchiya H. et al. Healing of autologous bone in a titanium mesh cage used in anterior column reconstruction after total spondylectomy // *Spine*. - 2002. - №27. – P.E329–E333.
6. Ulmar B., Cakir B., Huch K., Puhl W., Richter M. Vertebral body replacement with expandable titanium cages // *Z Orthop Ihre Grenzgeb.* – 2004. - № 142(4). – P.449-55.

ОМЫРТҚАНЫҢ КЕУДЕ-БЕЛ БӨЛІГІНДЕГІ ОМЫРТҚА ӨЗЕГІНІҢ ЖАРАҚАТТАН БОЛҒАН СТЕНОЗЫН ХИРУРГИЯЛЫҚ ЕМДЕУ НӘТИЖЕЛЕРІН САЛЫСТЫРМАЛЫ БАҒАЛАУ

С.А. ЖҰМАБЕКОВ, М.К. САБЫРАЛИЕВ, Ж.Д. СУЛАЙМАНОВ

Түсініктеме. Омыртқа жарақаттары барлық қаңқа жарақаттарының 5% құрайды. Омыртқа-жұлын жарақаттының кейін бір жыл ішіндегі летальдық жағдай 2005 жылдан 2013 жылдар аралығында 5-7% құрастырды. Кеуде-бел омыртқа аймағындағы тұрақсыз жарақаттары омыртқа өзегінің стенозымен асқынған барлығы 98 науқасқа операция жасалды. Негізгі топтың 46 науқасына жарақатқа ұшыраған омыртқаны алып тастайтын, вен-

тральды декомпрессияны орындайтын және қосымша екі спонгиозды бұрамамен бекіген аутоотрансплантат орнататын хирургиялық әдіс әзірленді. Осы әдіс омыртқа тұрақтылығын қамтамасыз етті.

Негізгі сөздер: омыртқа жарақаты, хирургиялық ем, алдыңғы спондилодез, металлофиксация.

COMPARATIVE EVALUATION OF SURGICAL TREATMENT RESULTS OF POSTTRAUMATIC STENOSIS OF THORACOLUMBAR SPINE CANAL

S.A. DZHUMABEKOV, M.K. SABYRALIEV, J.D. SULAYMANOV

Abstract. Trauma of the spine is about 5% of all skeletal injuries. Mortality in the isolated spinal cord injury in a year is 5-7%. In BNITS in the period from 2005 to 2013. Total operated on 98 patients with traumatic injuries unstable thoracolumbar vertebrae complicated by spinal stenosis. 46 patients in the study group with vertebral ventral spinal cord compression we spent developing surgical methods remove the affected vertebral body, hold the ventral decompression and autograft to install two additional fixing cancellous screws that provided a reliable stability of the spine.

Keywords: spinal injuries, surgical treatment, anterior spinal fusion, metallofixation.

УДК 616.711-001.5-001

ТРАНСПЕДИКУЛЯРНАЯ ФИКСАЦИЯ В СИСТЕМЕ ЛЕЧЕНИЯ НЕСТАБИЛЬНЫХ ПОВРЕЖДЕНИЙ ПОЗВОНОЧНИКА ПРИ ПОЛИТРАВМЕ

Н.Т. ЕСТЕМЕСОВ, Е.Т. ЖУНУСОВ, А.М. ЖАНАСПАЕВ,
Р.С. БОТАЕВ, К.М. ТЕЗЕКБАЕВ
Городская больница №1, Астана

Авторы статьи представляют результаты лечения 40 пострадавших с повреждениями позвоночника при политравме. Оперативное лечение с применением транспедикулярной фиксации при осложненных и неосложненных переломах является клинически эффективным методом лечения при политравме, которая основывалась на принципах «damage control orthopedics» и позволила получить положительные результаты лечения в 100% случаев.

Ключевые слова: транспедикулярная фиксация, политравма, повреждения позвоночника.

ВВЕДЕНИЕ

В настоящее время общеизвестно, что переломы позвонков со смещением высоты тела на 50% и более и углом кифоза более 15-20° являются нестабильными к сгибанию и потенциально к другим видам движений. Стабилизация таких повреждений возможна только оперативным путем. Транспедикулярная фиксация позвоночника позволяет существенно оптимизировать биомеханическую коррекцию деформации поврежденного сегмента позвоночника с восстановлением формы позвоночного столба в трех плоскостях и восстановить форму позвоночного канала [1,2].

Показанием к использованию транспедикулярной фиксации является повреждение передней, средней и задней колон позвоночного столба, дислокация позвонков, повреждения, при которых необходима декомпрессия спинного мозга. В тоже время известно, что в большинстве случаев после транспедикулярной фиксации через 2-4 месяца происходит резорбция костной ткани вокруг винтов, что может привести к снижению фиксирующего свойства импланта [3,4].

В структуре политравмы доля повреждений позвоночника достигает 15%. Из них удельный вес повреждений нижнегрудной и поясничной локализации составляет 75%, шейного - 15%,

верхнего и среднего грудного отдела - 10%. Переломы позвоночника при нестабильной гемодинамике у больных с сочетанной травмой внутренних органов, таза, костей конечностей создают значительные трудности в определении объема, срока, очередности оперативной фиксации повреждений ОДА [5,6]. Таким образом, на основании вышеперечисленного необходимо внедрение общепринятого алгоритма лечебного пособия повреждений позвоночника при множественной и сочетанной травме.

Цель исследования – улучшить результаты оперативного лечения у пациентов с переломами грудного и поясничного отделов позвоночника при политравме.

МАТЕРИАЛ И МЕТОДЫ

В данной работе представлены результаты лечения системой транспедикулярной фиксации грудно-поясничного отдела позвоночника при политравме у 40 пострадавших, лечившихся в отделении политравмы с 2009 по 2013 гг. Мужчин было 38, женщин – 12. Из них у 6 пациентов была позвоночно-спинномозговая травма. Алгоритм диагностики на реанимационном этапе включал клинично-неврологическое, рентгенологическое исследование, УЗИ органов брюшной и плевральных полостей, КТ головного мозга при травме черепа, КТ позвоночника, в случае травм спинного мозга - МРТ. Следует отметить, что на догоспитальном этапе нередко при тяжелой травме с нестабильной гемодинамикой, неосложненные повреждения позвоночника не диагностировались. При госпитализации больных с политравмой в приемном отделении пациенты обследовались бригадой дежурных врачей, в состав которой входили травматолог, хирург, нейрохирург, реаниматолог, рентгенолог, врач УЗИ.

Пациенты с нестабильной гемодинамикой, расстройством дыхания и сознания, госпитализировались в противошоковый зал, где сразу приступали к интенсивной противошоковой терапии. Одновременно проводились диагностические процедуры.

Тяжесть состояния пациентов оценивалась по системе PTS. При легкой и средней тяжести повреждения сумма баллов была до 20, что соответствовало 1 степени. При 2 степени сумма баллов колебалась от 20 до 35 баллов. Данное состояние оценивалось как пограничное. Сумма баллов от 35 до 50 соответствует 3 степени – нестабильному состоянию. При сумме баллов более 50 состояние обычно критическое. 1 степень PTS диагно-

стирована у 11 (27,5%) пациентов, 2 степень - у 15 (37,5%), 3 степень – у 9 (22,5%), 4 степень – у 5 (12,5%). Таким образом, 72,5% пациентов с травмой позвоночника при политравме нуждались в реанимационном пособии.

Тяжесть травмы позвоночного столба была доминирующим у 6 пострадавших с повреждением спинного мозга и у 11 больных была 1 степень тяжести травмы. У 23 пострадавших имелись сопутствующие сочетанные повреждения других анатомических областей, которые по тяжести превалировали над повреждениями позвоночника. Сочетанные повреждения других локализаций представлены в таблице 1.

Таблица 1 - Сочетание повреждений позвоночника с травмой других локализаций.

| Сочетанные повреждения | Число сопутствующих сочетанных травм | |
|---|--------------------------------------|------|
| | абс. число | % |
| Черепно-мозговая травма (ЧМТ) | 32 | 24,2 |
| Грудной клетки | 19 | 14,9 |
| Брюшной полости и забрюшинного пространства | 20 | 15,1 |
| Костей таза | 15 | 11,3 |
| Костей конечностей | 46 | 34,8 |
| Всего | 132 | 100 |

В структуре анализируемых пациентов с травмой позвоночника каждый имел перелом костей конечностей, 80% - ЧМТ и 47,5 % - травму грудной клетки, 50% - повреждения органов брюшной полости и забрюшинного пространства. Соответственно наличие сочетанных повреждений оказывало влияние на сроки и результаты лечения повреждений позвоночника.

На реанимационном этапе лечение проводилось согласно концепции «damage control», то есть операционная стабилизация позвоночника не производилась при нестабильной гемодинамике, тяжелом ушибе головного мозга с нарушением сознания по ШКГ менее 12 баллов, гемопневмотораксе и дыхательной недостаточности, повреждениях органов брюшной полости и выраженной гемоделиции. Первоначально пациентам производились оперативные вмешательства на органах брюшной полости, краниотомия при внутричерепных гематомах, дренирование плевральных полостей, стабилизация реберного каркаса. При множественных переломах осложненных травматическим шоком на фоне интенсивной противошоковой терапии производилась стабилизация перело-

ма костей таза стержневыми аппаратами внешней фиксации. После стабилизации показателей гемодинамики и проведения переоценки тяжести состояния пациентов по системе PTS, производился чрескостный остеосинтез переломов длинных трубчатых костей аппаратами внешней фиксации.

Транспедикулярная фиксация производилась на клиническом этапе лечения. Причем при сочетанных переломах таза производился малоинвазивный остеосинтез тазового кольца и одномоментная стабилизация переломов позвоночника. Аналогично поступали при переломах бедренной кости и позвоночника. При переломах костей голени, стопы, плеча и предплечья первоначально производилась транспедикулярная фиксация позвоночника, а затем вторым этапом - остеосинтез костей конечностей. Транспедикулярная фиксация позвоночника произведена в сроки от 1 до 3 суток у 6 пациентов, от 7-14 суток – у 24, от 14-21 суток – у 6, от 21-30 суток - у 4.

РЕЗУЛЬТАТЫ И ИХ ОБСУЖДЕНИЕ

Транспедикулярная фиксация позвоночника у пролеченных пациентов обеспечила устранение на 60-70% передне-задней деформации, боковой и ротационной деформации позвоночника. Система обеспечивала фиксацию задней, средней и передней колон позвоночного столба. Отпала необходимость в использовании жесткой внешней иммобилизации ту-

ловища. Стабильная фиксация позвоночника при неосложненных переломах позвоночника на 3-4 сутки после операции позволила активизировать больных, что значительно повысило качество жизни в раннем послеоперационном периоде лечебного процесса.

У 6 пациентов был осложненный перелом со сдавлением структур спинного мозга, которым проведены декомпрессивные ламинэктомии с задней транспедикулярной фиксацией. У 4 пациентов произошёл регресс неврологической симптоматики. У 2 пациентов с осложненными переломами поясничного отдела позвоночника результаты неизвестны, в связи с тем, что они выехали за пределы Республики Казахстан. Эти больные активизированы на 7-10 сутки после операции.

Клинический пример. Пациент М., 1980 г.р. Сочетанная травма. Закрытый неосложненный нестабильный трех колонный сгибаемый компрессионный оскольчатый перелом тела L_{II} позвонка III степени со стенозом позвоночного канала. Закрытый неосложненный компрессионный перелом тела Th_{XI} позвонка I степени. Закрытый перелом поперечных отростков L_I - L_{IV} позвонков слева со смещением. Закрытый неосложненный перелом XI ребра слева со смещением костных отломков. Тупая травма живота. Ушиб левой почки. Произведена операция: Транспедикулярная фиксация тел Th_{XII} L_I-L_{III}, L_{IV} позвонков с боковой редуцией тела позвонка L_{II} транспедикулярной системой (рисунок 1).

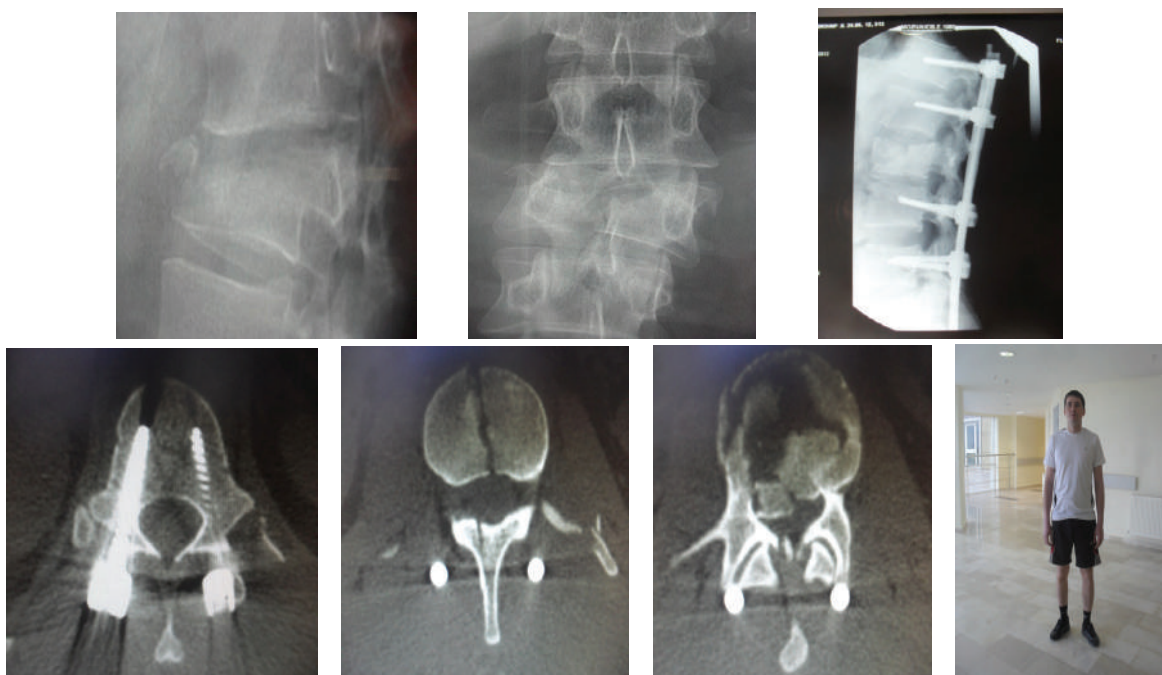


Рисунок 1 – Пациент М., 1980 г.р.: рентгенограммы и общий вид больного

Сопутствующие повреждения костей конечностей после остеосинтеза требовали индивидуального подбора средств реабилитации. Использование стабильных блокируемых интрамедулярных и накостных фиксаторов при переломах костей конечностей и таза создали возможность ранней активизации пациентов. В послеоперационном периоде у 2 больных отмечался воспалительный процесс в области раны. После проведения вторичной хирургической обработки и применение метода ВАК-терапии, процесс купировался и не повлиял на исходы лечения перелома позвоночника.

Исходы лечения изучены в сроки от 1 до 3 лет у 38 пациентов. Результат лечения оценен как хороший у 33 (86,9%) пациентов, удовлетворительный – у 5 (13,1%). Неудовлетворительных исходов лечения не отмечалось. Ранняя (в пределах 6-12 часов) декомпрессия спинного мозга позволила предотвратить необратимые ишемические нарушения. В сроки от 1,5 до 2 лет после применения системы транспедикулярной фиксации перелом транспедикулярных винтов произошел у 2 больных. Данные осложнения произошли на фоне сросшегося перелома и не повлияли на исход лечения больных.

ЗАКЛЮЧЕНИЕ

Лечение пострадавших с повреждениями позвоночника при политравме с применением транспедикулярной фиксации при осложненных и неосложненных переломах является клинически эффективным методом лечения при политравме с нарушением витальных функции организма, и, основываясь на принципах «damage control orthopedics»,

позволила получить положительные результаты лечения в 100% случаев.

ЛИТЕРАТУРА

1. *Карибаев Б.М. Применение концепции «damage control» при лечении сочетанной позвоночно-спинномозговой травмы // Травматология және ортопедия. - 2011. - №2. – С. 203-205.*
2. *Соколов В.А. Множественные и сочетанные травмы. - М.: ГЭОТАР-Медиа, 2006. - 512 с.*
3. *Гайдар Б.В., Дулаев А.К., Орлов В.П. и др. Хирургическое лечение пациентов с повреждениями позвоночника грудной и поясничной локализации // Хирургия позвоночника. – 2004. – № 3. – С. 40–45.*
4. *Дулаев А.К., Орлов В.П., Ястребков Н.М. и др. Современные технологии хирургического лечения повреждений позвоночника // Новые имплантаты и технологии в травматологии и ортопедии: тез. докл. конгр. травматологов-ортопедов России с междунар. участием. - Ярославль, 1999. - С. 125-126.*
5. *Жеребцов С.В., Рерих В.В., Рамих Э.А. Стабилизация верхне-шейного отдела позвоночника при повреждениях // VII съезд травматол.-ортопед. России: тез. докл. - 2002. - Т.1. - С. 78-79.*
6. *Баймагамбетов Ш.А. Отдаленные результаты хирургического лечения переломов позвоночника // Современные технологии в хирургии позвоночника и периферических нервов: материалы Всероссийской научно-практической конференции с международным участием. - Курган: РНЦ «ВТО», 2008. – С. 20–21.*

КӨПЖАРАҚАТ КЕЗІНДЕГІ ОМЫРТҚА ЖОТАСЫНЫҢ ТҰРАҚСЫЗ ЗАҚЫМЫН ЕМДЕУДЕГІ ТРАНСПЕДИКУЛЯРЛЫ БЕКІТУ

Н.Т. ЕСТЕМЕСОВ, Е.Т. ЖҰНҰСОВ, А.М. ЖАНАСПАЕВ,
Р.С. БОТАЕВ, К.М. ТЕЗЕКБАЕВ

Түсініктеме. Мақала авторлары көпжарақаты бар 40 науқастың омыртқа жотасының сынықтарын зерттеумен емдеудің нәтижелерін талқылаған. Көптеген жарақаттары бар науқастарда омыртқа жотасының сынықтарын кешенді емдеудегі «damage control orthopedic» концепциясын қолдану ерте хирургиялық емдеу, оңалту жүйесін жақсартуға мүмкіндік беріп, жақсы нәтижелерге қол жеткізген.

Негізгі сөздер: транспедикулярлы фиксация, политравма, омыртқа жарақаттары.

TRANSPEDICULAR FIXATION IN THE TREATMENT OF UNSTABLE SPINE INJURY IN POLYTRAUMA.

N.T. ESTEMESOV, E.T. ZHUNUSOV, A.M. ZHANASPAEV,
R.S. BOTAEV, K.M. TEZEKBAYEV

Abstract. I authors of the article to investigate breaks backbone of backbone 40 patients with multipltrauma eat discussed results treatment. Wounds, that increased, eat for patients breaks backbone of backbone to apply «damage on complex to treat control conception of orthopedic» to treat early surgically, to improve system amendment allowing, good to the results attained.

Key words: transpedicular fixation, polytrauma, spinal injury.

УДК 616.711.5/6-001.5-089.227.84

ТРАНСПЕДИКУЛЯРНЫЙ ОСТЕОСИНТЕЗ ПРИ ПОВРЕЖДЕНИЯХ ГРУДНОГО И ПОЯСНИЧНОГО ОТДЕЛОВ ПОЗВОНОЧНИКА

Е.Т. ЖУНУСОВ, Р.С. БОТАЕВ, К.М. ТЕЗЕКБАЕВ,
Г.С. ЗОРГУЛОВ, Ж.Р. КАДЫРОВ
Городская больница №1, Астана

ВВЕДЕНИЕ

Проблема лечения больных с неосложненными нестабильными повреждениями позвоночника до настоящего времени актуальна и требует своего дальнейшего решения. Остается значимым количество больных с повреждениями позвоночника в структуре политравмы опорно-двигательной системы, преобладание среди пострадавших лиц трудоспособного возраста, большие сроки лечения и наличие ошибок и осложнений. Это обусловлено возрастанием случаев промышленного и транспортного травматизма, на долю которых приходится до 64% травм позвоночника. Среди всех переломов повреждения позвоночника составляют до 10%, на 100 тыс. населения приходится 70,9 случаев в год. Частота повреждения спинного мозга - 29,7 случаев на 1 млн населения в год. Летальность при осложненных повреждениях позвоночника: на догоспитальном этапе 38,3%, на клиническом этапе 7,7%, в целом 45,7%. Инвалидность при осложненной травме составляет от 80 до 95%. Оперативное лечение показано при нестабильных повреждениях с разрушением всех 3 колонн позвоночного столба со снижением высоты тела более 50%, кифотической деформации 20° и более, стенозом спинномозгового канала более 30%. Отмечается, что трудовой прогноз у больных более благоприятен после раннего хирургического лечения при стабилиза-

ции двигательных сегментов позвоночника в функционально выгодном положении с максимально возможным устранением исходной деформации. Среди оперативных способов фиксации грудного и поясничного отдела позвоночника в настоящее время лидирующую позицию занимает транспедикулярная фиксация. Общеизвестными достоинствами транспедикулярной фиксации (ТПФ) являются малая травматичность вмешательства, возможность полной интраоперационной коррекции деформации, закрытая декомпрессия позвоночного канала, стабильная фиксация, ранняя активизация пациента, создание благоприятных условий для формирования сращения позвонка или костного блока. Применение ТПФ позволяет сформировать костный блок на уровне поврежденного сегмента за 4-6 месяцев.

Цель исследования - улучшить результаты лечения больных с не осложненными нестабильными повреждениями позвоночника путем использования в системе оперативного лечения устройств транспедикулярного остеосинтеза.

МАТЕРИАЛ И МЕТОДЫ

В нашем центре изучены результаты транспедикулярной фиксации грудно-поясничного отдела позвоночника при политравме у 50 пострадавших в период с 2010 по 2014 гг. Из них у 9-х пациентов была позвоночно – спинномозговая травма. Мужчин было 32,

женщин 18. Основной контингент пациентов был в возрасте от 18 до 62 лет. Тяжесть состояния пациентов определялась по системе PTS: 1 степени тяжести травмы оценено у 15 (30%) пациентов, 2 степени - у 15 (30%), 3 степени – у 13 (26%), 4 степени – у 7 (14%). У 80% пациентов было сопутствующие сочетанные повреждения других областей тела, которые превалировали над тяжестью повреждения позвоночника.

Транспедикулярная фиксация позвоночника произведена в сроки от 1 до 3 суток у 15 пациентов, от 7-14 суток – у 25, от 14-21 суток – у 6, от 21-30 суток - у 4 пациентов. Средний срок стационарного лечения составил 10,8 койко-дней.

УДК 616.711-089

СИНДРОМ НЕСТАБИЛЬНОСТИ ПРИ ДЕГЕНЕРАТИВНЫХ ЗАБОЛЕВАНИЯХ ПОЗВОНОЧНИКА И ЕГО ЛЕЧЕНИЕ

Б.М. КАРИБАЕВ, Х. МУХАМЕТЖАНОВ, О.С. БЕКАРИСОВ,
М.У. БАЙДАРБЕКОВ

Научно-исследовательский институт травматологии и ортопедии, Астана

В работе представлены результаты лечения 226 больных с дегенеративным заболеванием поясничного отдела позвоночника в возрасте от 20 до 69 лет, мужчин было - 133, женщин – 93. При этом 189 (84%) больным с поражением поясничного отдела позвоночника произведено интерламинарное удаление грыжи диска, 37 (16%) – выполнены декомпрессивно-стабилизирующие и малоинвазивные операции из заднего или задне-бокового доступов. При дегенеративно-дистрофических поражениях позвоночника клинически синдром нестабильности ПДС возникает при избыточном весе, а также при слабости связочного аппарата, которое приводит к микротравматизации межпозвонковых дисков. Операционная травма при удалении грыжи диска повреждает костно-суставные структуры и связочный аппарат тем самым способствует возникновению сегментарной нестабильности позвоночника. Удаление рецидива грыжи межпозвонковых дисков и замещение опорных элементов пористым никелид титаном позволяет ликвидировать синдром нестабильности в позвоночно-двигательном сегменте, а применение современных конструкций дает возможность проводить раннюю активизацию больных, которое способствует быстрому восстановлению утраченных функций.

Ключевые слова: дегенеративные заболевания позвоночника, транспедикулярная фиксация, передний спондилодез.

ВВЕДЕНИЕ

Дегенеративные заболевания позвоночника и его хирургическое лечение привлекает внимание нейрохирургов и ортопедов. Нет единого понимания в общих подходах невропатологов и нейрохирургов в лечении этой патологии. По

РЕЗУЛЬТАТЫ

Отдаленные результаты изучены в сроки от 6 месяцев до 3 лет. Результаты лечения были хорошие у 88,7%, удовлетворительные - у 11,3% пациентов.

ЗАКЛЮЧЕНИЕ

Таким образом, применение транспедикулярной фиксации при переломах позвоночника позволило достичь положительных результатов в 100% случаев, сократить сроки стационарного лечения и ускорить реабилитацию пациентов.

данным ВОЗ (2003 г.) Остеохондрозом позвоночника страдает от 30 до 87% наиболее трудоспособного населения в возрасте от 30 до 60 лет. Дегенеративно-дистрофические процессы, сколиозы неуточненной этиологии составляют от 7,7 до 42% от общих заболеваний позво-

ночника [6,7,10]. Контингент больных остеохондрозом нуждающихся в оперативном лечении достигает 17-19% (Н.Г.Фомичев, 2004). Однако сложность лечения в том, что клинические проявления обусловлены не только компрессией структур позвоночного канала, но и развитием нестабильности пораженного позвоночно-двигательного сегмента (ПДС). В лечении дегенеративных поражений позвоночника отмечается прогресс, вызванный введением в клиническую практику новых технологий [1,2,3,4,5,8,9].

Цель работы - Изучить причины возникновения синдрома нестабильности при дегенеративных заболеваниях позвоночника.

МАТЕРИАЛ И МЕТОДЫ

Нами проведен анализ хирургического лечения 226 больных с дегенеративным заболеванием поясничного отдела позвоночника в возрасте от 20 до 69 лет, мужчин было - 133, женщин – 93. При этом 189 (84%) больным с поражением поясничного отдела позвоночника произведено интерламинарное удаление грыжи диска, 37 (16%) – выполнены декомпрессивно-стабилизирующие и малоинвазивные операции из заднего или задне-бокового доступов. Патологический процесс чаще отмечался на уровне поясничных и крестцовых ПДС: L3-4, L4-5 и L5-S1. Выявлено, что наиболее уязвимый ПДС при остеохондрозе и спондилолистезе был на уровне L4-5 и L5-S1. Таким образом, высокая частота встречаемости поражения ПДС в пояснично-крестцовом уровне позвоночника показывает уязвимость указанных отделов к воздействию дегенеративно-дистрофических процессов. Нестабильность ПДС происходила под влиянием внешних механических воздействий на диск и связки позвоночника. Преобладал фактор операционной травмы при остеохондрозе, микротравматизация, переохлаждение. Наконец, нестабильность становилась клиническим синдромом в тех случаях, когда появлялись боли в связи с запредельной механической перегрузкой. Синдром нестабильности ПДС при дегенеративно-дистрофических поражениях проявлялся патологической подвижностью с увеличением объема и нарушением сочетанности движения в позвоночно-двигательном сегменте. Декомпрессивно-стабилизирующие операции на поясничном отделе позвоночника включали в себя удаление грыжи диска, остатков диска, межтеловую стабилизацию кейджем из пористого никелида титана с использованием Plif системы НИТЕК

(Новосибирск) и внутреннюю транспедикулярную фиксацию (ВТФ). Среди малоинвазивных оперативных вмешательств нами использовались: трансфораминальное удаление грыжи диска и межтеловой спондилодез кейджем T-Pal фирмы Synthes с односторонней ВТФ системой Pangea фирмы Synthes (Швейцария); эндоскопическое трансфораминальное удаление грыжи диска с применением оборудования и инструментария фирмы Wolf (Германия). Больным проведено клинико-неврологическое обследование, рентгенография позвоночника в двух проекциях, функциональные снимки, компьютерная томография, магнитно-резонансная томография, миелография.

РЕЗУЛЬТАТЫ И ИХ ОБСУЖДЕНИЕ

В основе формирования синдрома нестабильности в позвоночно-двигательном сегменте при дегенеративно-дистрофическом поражении лежит, как отдельное повреждение переднего и заднего опорных комплексов, так и их сочетание. Был проведен анализ механизма развития синдрома нестабильности ПДС в зависимости от вида. При этом мы установили нестабильность, вызванную с листезом позвонков при избыточном весе, а также при слабости связочного аппарата. Мы использовали наименее травматичные подходы, проводили интерламинарэктомии с экономным кюретажем диска и удалением грыжи диска по обычной методике, а также ламинэктомии с удалением грыжи межпозвонкового диска, установкой кейджа с транспедикулярной фиксацией. В отдаленном периоде хорошие результаты лечения были у 156 (69%), удовлетворительные – у 41 (18%) и неудовлетворительные – у 29 (13%) больных. Ухудшение отдаленных результатов лечения у больных с дегенеративным поражением поясничного отдела позвоночника было связано наряду с изначально выраженными неврологическими нарушениями с рецидивом грыжи диска, рубцово-спаечным эпидуритом, прогрессированием дегенеративного поражения позвоночника с развитием антеро- и ретролистеза. Рецидивы грыж диска, спондилолистез и сколиоз являлись причиной развития сегментарной нестабильности позвоночника. В этих случаях повторные операции должны быть направлены не только на декомпрессию невралических структур, но и стабилизацию позвоночника. При сегментарной нестабильности позвоночника нами использовались декомпрессивно-стабилизирующие операции ВТФ и межтеловым спондило-

дезом кейджем из пористого никелида титана с использованием Plif системы. Во всех случаях получен хороший результат, так как применение стабилизирующих конструкций восстанавливает правильное анатомическое соотношение в позвоночно-двигательном сегменте, устраняет нестабильность в пораженном сегменте.

ЗАКЛЮЧЕНИЕ

При дегенеративно-дистрофических поражениях позвоночника клинически синдром нестабильности ПДС возникает при избыточном весе, а также при слабости связочного аппарата, которое приводит к микротравматизации межпозвонковых дисков. Операционная травма при удалении грыжи диска повреждает костно-суставные структуры и связочный аппарат тем самым способствует возникновению сегментарной нестабильности позвоночника. Удаление рецидива грыжи межпозвонковых дисков и замещение опорных элементов пористым никелид титаном позволяет ликвидировать синдром нестабильности в позвоночно-двигательном сегменте, а применение современных конструкций дает возможность проводить раннюю активизацию больных, которое способствует быстрому восстановлению утраченных функций.

ЛИТЕРАТУРА

1. Бережной С.Ю. Передний спондилодез при полисегментарных проявлениях поясничного остеохондроза: автореф. ... канд. мед. наук. - М., 2000. - 22 с.
2. Бисюков Д.А., Дуров М.Ф., Стасюк А.М. Декомпрессия и металлоспондилодез в хирургии дегенеративных заболеваний в пояснично-крестцовом отделе // Научн. – практ. конф. SICOT: тез. докл. – СПб., 2002. – С.20-21.
3. Ветрилэ С.Т., Швец В.В., Крупаткин А.И. Показания и особенности выбора тактики хирургического лечения поясничного

остеохондроза с использованием транспедикулярных фиксаторов // Хирургия позвоночника. - 2004. - №4. – С.40-46.

4. Глухих Д.Л., Боголовский А.Г., Матвеев А.Н., Колесник О.А. Сравнительный анализ поясничной дискэктомии передним и задним доступом в системе хирургического лечения поясничного остеохондроза // Матер. Российской науч.-практ. конф: под ред. В.И. Шевцова. - Курган: РНЦ «ВТО», 2005. - С.68-70.

5. Гринь А.А., Никитин С.С., Куренков А.Л., Басков А.В. Микрохирургическое лечение дегенеративных заболеваний позвоночника: аспекты предоперационной диагностики, прогнозирования исхода и эффективности хирургического вмешательства // Матер. VII Междунар. симпозиума «Новые технологии в нейрохирургии». - СПб.: Человек и здоровье, 2004. - С. 83.

6. Макиров С.К. Структурно-функциональные нарушения при остеохондрозе пояснично-крестцового отдела позвоночника (диагностика и хирургическое лечение): дис...д-ра мед. наук, М., 2006.- 179 с.

7. Сороковиков В.А. Нестабильность позвоночно-двигательного сегмента. Материалы VII съезда травматологов-ортопедов России. – Новосибирск, 2002. –Т.1. –С.110-111.

8. Симонович А.Е. Хирургическое лечение дегенеративных поражений поясничного отдела позвоночника: дис...д-ра мед. наук. - Новосибирск, 2005. – 238 с.

9. Чертков А.К. Эндопротезирование поясничных дисков в нейрохирургии. - М.: Медицинское информационное агентство, 2011. – 160 с.

10. Фомичев Н.Г., Садовой М.А., Удалова И.Г. Вертебрологическая заболеваемость с временной утратой трудоспособности у работников крупного промышленного предприятия // Травматология и ортопедия России. -1994. -№3. –С.53-55.

ОМЫРТҚАНЫҢ ДЕГЕНЕРАТИВТІ АРУРУЛАРЫ ЖӘНЕ ОНЫ ЕМДЕУ КЕЗІНДЕГІ ТҰРАҚСЫЗДЫҚ СИНДРОМЫ

Б.М. КӘРІБАЕВ, Х. МҰХАМЕТЖАНОВ, О.С. БЕКАРЫСОВ,
М.У. БАЙДАРБЕКОВ

Түсініктеме. Еңбекте 20 бастап 69 дейінгі жастағы омыртқаның бел бөлігінің дегенеративті ауруларымен ауыратын 226 науқасты емдеу нәтижелері ұсынылған, ерлер – 133, әйелдер – 93. Бұл ретте омыртқаның бел бөлігінің зақымдануымен 189 (84%) науқасқа диск жарықтарын интерламинарлық алып тастау жүргізілген, 37 (16%) – артқы немесе артқы - жанынан жету әдісімен декомпрессия-тұрақтандырылған және кіші инвазиялық операциялар жасалған. Омыртқаның дегенеративті-дистрофиялық зақымданулар кезінде ОҚС тұрақсыздығынан

клиникалық синдромы артық салмақтан, сондай-ақ байлам аппараттарының әлсіздігінен, омыртқааралық дисктердің ұсақ жарақаттарының пайда болуына әкеп соқтырады. Диск жарықтарын алып тастау кезінде операциялық жарақат яғни сүйек-буын құрылымын және байлам аппаратын зақымдап, сондай-ақ омыртқаның сегментарлық тұрақсыздығының пайда болуына себепші болады. Омыртқааралық дисктердің жарықтарын қайта алып тастау және тірек элементтерін ұсақ никелид титанмен ауыстыру омыртқа-қимыл сегментінің тұрақсыздық синдромын жоюға мүмкіндік береді, ал заманауи конструкцияны қолдану науқастарды ерте белсенді етуге мүмкіндік беріп, жоғалтқан функцияларын жылдам қалпына келтіруге себепші болады.

Ключевые слова: омыртқаның дегенеративті аурулары, транспедикулярлы бекіту, алдығы спондилодез.

SYNDROME OF INSTABILITY IN DEGENERATIVE DISEASES OF SPINE AND ITS TREATMENT

**B.M. KARIBAYEV, H. MUKHAMEDZHANOV, O.S. BEKARISOV,
M.U. BAIDARBEKOV**

Abstract. The work represents the results of treatment of 226 patients with degenerative disease of the lumbar spine in age from 20 to 69 years: men - 133, women - 93. Thus 189 (84%) patients with lesions of the lumbar spine were operated of Interlaminar removal of herniated disk, 37 (16%) – were made decompressive-stabilizing and minimally invasive surgery of the posterior or posterolateral approaches. In degenerative lesions of the spinal instability syndrome clinically PDS occurs when excess weight, also in the weakness of the ligaments, which leads to micro-traumas of intervertebral discs. Operating injury in removing disc herniation damages osteoarticular structures and ligaments leads to segmental spinal instability. Removing recurrence of the herniation of intervertebral discs and replacement support members of porous nickelid-titanium allows to eliminate instability syndrome in spinal motion segment, and the use of modern constructions enables conducts early mobilization of patients, which promotes rapid recovery of lost functions.

Key words: degenerative disease of the spine, transpedicular fixation, anterior spondylosynthesis.

УДК 617.547:616.711.6

МАЛОИНВАЗИВНЫЕ МЕТОДИКИ В СПИНАЛЬНОЙ НЕЙРОХИРУРГИИ

**T.T. КЕРИМБАЕВ, В.Г. АЛЕЙНИКОВ, Е.А. УРУНБАЕВ,
Е.В. КИСАЕВ, Б.С. ЕРЕЖЕПБЕКОВ**
Национальный центр нейрохирургии, Астана

Цель исследования - изучить эффективность методики тубулярного доступа с установкой межтелового PLIF-кейджа и чрескожной транспедикулярной фиксации.

Послеоперационная оценка боли на основе ВАШ показала клинически значимое улучшение ($P < 0,05$) между предоперационным периодом (в среднем, 6/10) и в день выписки из клиники (в среднем, 2/10), по шкале Освестри также отмечено улучшение ($P < 0,07$) в сравнении до операции (в среднем 43,5%) и после выписки (12,8%). В течение последующего 6-12 месячного наблюдения исчезновение клинических симптомов наблюдалось у 38 пациентов, остаточная люмбалгия у 6 пациентов, у 3 умеренные корешковые боли. Хорошая консолидация по данным КТ отмечена в большинстве случаев, в 2 - недостаточная на фоне остеопороза. Среднее послеоперационное пребывание в стационаре составила 7,5 дней.

Ключевые слова: Нестабильность позвоночного сегмента, спондилолистез, чрескожная транспедикулярная фиксация, PLIF-кейдж.

Хирургическое лечение дегенеративных заболеваний позвоночника является сегодня динамично развивающимся направлением нейрохирургии [1,2,3]. До 50% всех оперативных вмешательств в нейрохирургических стационарах выполняются по поводу протрузии и пролапсов поясничных межпозвоночных дисков. В ответ на увеличение количества пациентов с дегенеративными заболеваниями позвоночника, наблюдается стремительное развитие высокотехнологичных видов медицинской помощи. Высокие темпы развития тесно связаны с достижениями технических дисциплин [4]. Иллюстрацией этого служит появление в арсенале хирургов большого количества различных имплантатов и устройств, а число операций с их применением увеличивается [5].

Концепция минимально-инвазивной технологии в хирургии позвоночника на сегодняшний день является приоритетным направлением во всем мире. Одним из направлений малоинвазивной хирургии позвоночника является применение тубулярных доступов и методика чрезкожной транспедикулярной фиксации.

Имеются многочисленные системы чрескожных транспедикулярных фиксаций различных фирм производителей Medtronic (Sextant I, Sextant II), Jonson@Jonson (Viper I, Viper II), Stryker (Mathis) и другие. Зарубежные авторы, использующие эти системы указывают на высокую эффективность применения при меньшей травматизации мягких тканей, уменьшение степени кровопотери во время операции [6, 7].

Цель исследования - оценка хирургической техники и послеоперационных результатов лечения 47 пациентов с нестабильностью позвоночно-двигательного сегмента вследствие дегенеративных изменений поясничного отдела позвоночника посредством малоинвазивного одностороннего тубулярного подхода с установкой межтелового PLIF-кейджа и чрескожной транспедикулярной фиксации с другой стороны.

МАТЕРИАЛ И МЕТОДЫ

В отделении спинальной нейрохирургии и патологии периферической нервной системы АО «НЦН» в период с 2012 по 2013 г. оперировано 47 пациентов с дегенеративными заболеваниями поясничного отдела позвоночника. Средний возраст составил 49 лет (диапазон 33-78 лет). У всех была диагностирована нестабильность позвоночного сегмента на поясничном отделе, причем у 23 спондилолистез 1 степени (по классификации Meerdin).

Под нестабильностью позвоночного сегмента понимали комплекс структурно-функциональных и клинических нарушений, которые включали в себя следующие факторы:

- интенсивный люмбалгический болевой синдром и его преобладание над корешковым или отсутствие последнего;
- наличие субхдральной краевой жировой дегенерации на МРТ;
- значительное снижение (более 50%) высоты межпозвоночного диска (по данным МРТ и КТ);
- нестабильность позвоночного сегмента на функциональных рентгенограммах - смещение тел позвонков более чем на 4 мм (передне-заднее или боковое) или угловое смещение более 10° по сравнению со смежными уровнями (8, 9).

Операции на уровне диска Л5-1 проведены у 15 пациентов, Л4-Л5 - 28 пациентов, Л3-Л4 - 4 пациентов. Критериями диагностики были неврологическое исследование (люмбалгический синдром, радикулопатический синдром) и рентгенологическое исследование (МРТ, КТ, рентгенография с функциональными нагрузками). Для оценки результатов лечения применялась шкала боли ВАШ и шкала оценки качества жизни Освестри. Проводился неврологический и рентгенологический (МРТ, КТ) осмотр до поступления, на момент выписки и через 3, 6, 12 месяцев после операции.

Операция проводилась по следующей методике. Первым этапом под контролем рентген С-дуги на уровне измененного межпозвоночного диска латеральнее 1,5 см от остистых отростков вводилась спица. Проводился разрез около 3,0 см и по спице вводились тубусы различного диаметра до суставного отростка и дужек позвонка с раздвиганием (без рассечения и повреждения) мышц и апоневроза (рисунок 1).




Рисунок 1 - Поэтапное введение тубусов различного диаметра до суставного отростка и дужек позвоночника

Далее устанавливался тубулярный ретрактор (Quadrant®, Medtronic). Как видно на рисунке 2, при небольшом разрезе и минимальной травматизации мягких тканей си-



стема позволяет достаточно широко скелетировать необходимый для операционной визуализации участок позвоночника.

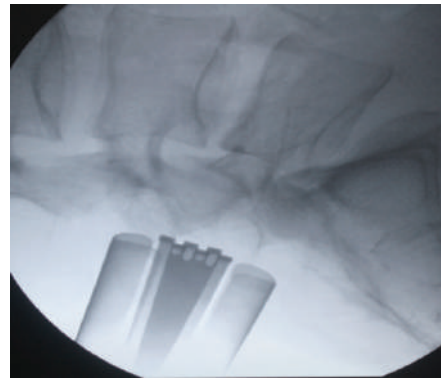
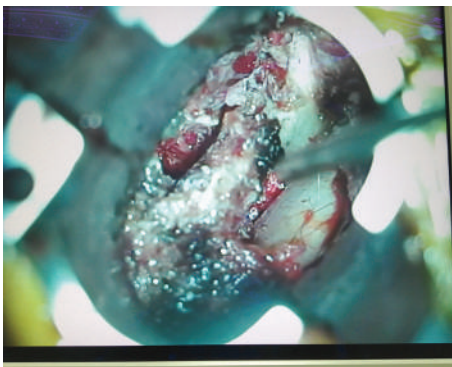


Рисунок 2 - Тубулярный ретрактор – внешний вид и визуализация на рентген С-дуге

Далее устанавливается микроскоп выделяется дуральный мешок с нервными корешками. На рисунке 3 – скелетирован суставной отросток, мобилизован дуральный мешок, произведена частичная резекция суставного отростка, удален межпозвоночный диск, проведен его кюретаж и устанавливается PLIF – кейдж.



Важным моментом является обязательное использование интраоперационного микроскопа и микроскопического инструментария, а также достаточная резекция суставного отростка и мобилизация нервного корешка, для предотвращения его избыточной тракции.

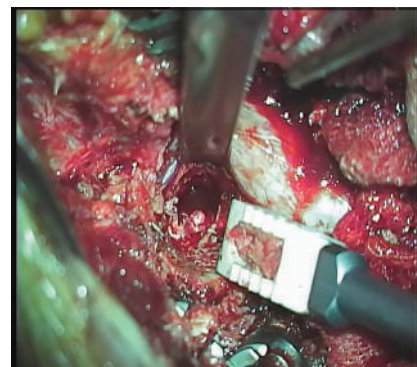


Рисунок 3 - Интраоперационная визуализация под микроскопом удаления межпозвоночного диска и этап установки PLIF – кейджа

Следующим этапом проводится установка канюлированных (чрезкожная система) винтов с монтированием транспедикулярной конструкции. На рисунке 4 представлена моносегментарная установка транспедику-

лярной системы и межпозвоночного кейджа с использованием тубулярной системы (под микроскопом) и показана длина кожного разреза (не более 3,0 см).

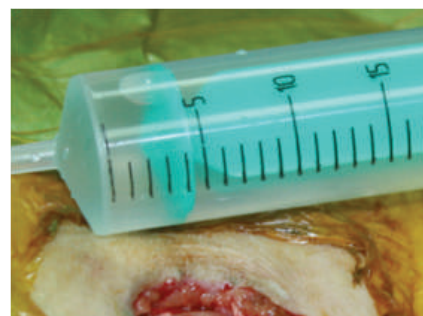


Рисунок 4 - Интраоперационная визуализация (под микроскопом) транспедикулярной системы (слева) и длина кожного разреза (не более 3,0 см) (справа) после удаления тубулярного ретрактора

Следующим этапом с другой стороны также устанавливается чрезкожная транспедикулярная система. На рисунке 5 показан принцип установки канюлированных винтов: под контролем рентген С-дуги устанавливается спица по которой проводятся канюлированные винты через небольшие (до 1,0 см) точечные разрезы.

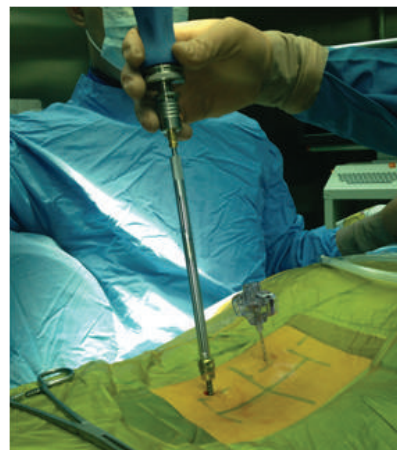
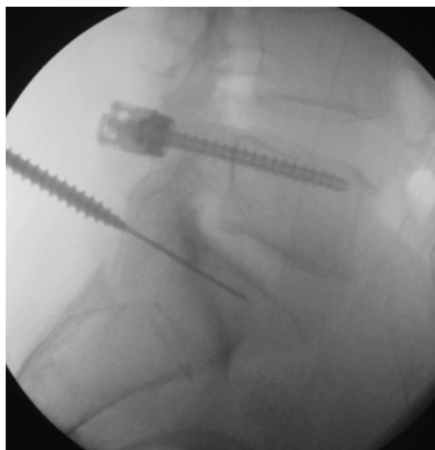


Рисунок 5 - Установка канюлированных винтов через спицу посредством точечных разрезов – интраоперационный рентген-снимок и внешний вид

Использовались PEEK cage Capstone®, Medtronic и чрезкожные транспедикулярные системы Sextant 2, Medtronic и Viper 2, De Puy.

РЕЗУЛЬТАТЫ И ИХ ОБСУЖДЕНИЕ

Операции выполнялись по стандартной методике с использованием интраоперационного микроскопа, нейронавигации и нейромониторинга. Интраоперационных технических проблем и осложнений не наблюдалось. Средняя продолжительность операции составила 120 минут (от 90 до 180 минут). Кровопотеря в среднем составила 100 мл (от 50 до 200 мл). Послеоперационная оценка боли на основе ВАШ показали клинически значимое улучшение ($P < 0,05$) между предоперационным периодом (в среднем, 6/10) и в день выписки из клиники (в среднем, 2/10), по шкале Освестри также отмечено улучшение ($P < 0,07$) в сравнении до операции (в среднем 43,5%) и после выписки (12,8%).

В течение последующего 6-12 месячного наблюдения исчезновение клинических симптомов наблюдалось у 38 пациентов, остаточная люмбагия у 6 пациентов, у 3 умеренные корешковые боли. Хорошая консолидация по данным КТ отмечена в большинстве случаев, в 2 - недостаточная на

Монтировалась транспедикулярная система, устанавливался стержень при помощи специального инструмента (в зависимости от типа конструкции). Использовались чрезкожные транспедикулярные системы Sextant 2, Medtronic и Viper 2, De Puy.

фоне остеопороза. Среднее послеоперационное пребывание в стационаре составила 7,5 дней.

ВЫВОДЫ

Задний поясничный межтеловой спондилодез посредством одностороннего тубулярного подхода и последующей чрезкожной фиксации является малоинвазивным и эффективным методом в хирургии нестабильности позвоночно-двигательного сегмента. Клинические и радиологические результаты показывают хорошие результаты в сравнении с обычными методиками. Данный тип хирургического вмешательства является новым этапом развития стабилизации позвоночника. Основным преимуществом по сравнению с традиционной транспедикулярной фиксацией, выполняемой из открытого доступа, является сохранение целостности мышц поясничного отдела. Это предотвращает их травматизацию и развитие фиброза в послеоперационном периоде, что снижает уровень болевого синдрома в пояснице, как в раннем, так и в отдаленном периоде.

Тем не менее, методика требует дальнейшего изучения для оценки долгосрочных результатов этого вида хирургического лечения.

ЛИТЕРАТУРА

1. Акшулаков С.К., Керимбаев Т.Т., Алейников В.Г., Урунбаев Е.А., Кисаев Е.В., Рогачева Е.Г. Современные проблемы хирургического лечения дегенеративно-дистрофических заболеваний позвоночника // *Нейрохирургия и неврология Казахстана*. – 2013. - №1. - С. 9-13.
2. Eliyas J.K., Karahalios D. Review Surgery for degenerative lumbar spine disease // *Dis Mon.* - 2011. – Oct. – Vol. 57(10). – P. 592-606.
3. José-Antonio S.S., Baabor-Aqueveque M., Silva-Morales F. Philosophy and concepts of modern spine surgery // *Acta Neurochir Suppl.* - 2011. - V.108. - P.23-31.
4. Haldeman S., Dagenais S. A supermarket approach to the evidence-informed management of chronic low back pain // *The Spine Journal.* – 2008. - V. 8. - P.1–7.
5. Deyo R.A., Mirza S.K. Trends and variations in the use of spine surgery // *Clin. Orthop. Relat. Res.* – 2006. - V.443. - P.139-146.
6. Kotani Y., Abumi K., Ito M., Sudo H., Abe Y., Minami A. Mid-term clinical results of minimally invasive decompression and posterolateral fusion with percutaneous pedicle screws versus conventional approach for degenerative spondylolisthesis with spinal stenosis // *Eur Spine J.* – 2012. – V. 21(6). – P.1171-1177.
7. Mobbs R.J., Sivabalan P., Li J. Technique, challenges and indications for percutaneous pedicle screw fixation // *J. Clin Neurosci.* – 2011. – V.18(6). – P. 741-749.
8. Iida Y., Kataoka O., Sho T. Postoperative lumbar spinal instability occurring or progressing secondary to laminectomy // *Spine.* – 1990. – V.15. –P.1186–1189.
9. Tuite G.F., Doran S.E., Stern J.D. Outcome after laminectomy for lumbar spinal stenosis. Part II: Radiographic changes and clinical correlations // *J. Neurosurg.* – 1994. – V. 81. – P.707–715.

ЖҰЛЫН НЕЙРОХИРУРГИЯСЫНЫҢ КІШІ ИНВАЗИЯЛЫҚ ТӘСІЛДЕРІ

Т.Т. КЕРІМБАЕВ, В.Г. АЛЕЙНИКОВ, Е.А. УРУНБАЕВ, Е.В. КИСАЕВ,
Б.С. ЕРЕЖЕПБЕКОВ

Түсініктеме. Операциядан кейін визуалды аналогты шкала (ВАШ) арқылы ауырсыну ота жасағанға дейін (орташа 6/10) және ауруханадан шығар кезінде (орташа 2/10) зерттеу клиникалық маңызды өзгерістерді көрсетті ($P < 0,05$). Освестри шкаласымен де ота жасалғанға дейігімен салыстырғанда (орташа 43,5%) , ауруханадан шыққаннан кейін (12,8%) жақсару ($P < 0,07$) байқалды. Одан кейінгі 6 - 12 ай бақылау кезінде 38 науқаста клиникалық симптомдардың жоғалуы байқалды. 6 науқаста люмбалгиялық синдром, 3 науқаста орташа түбіршекті синдром сақталды. КТ нәтижелері бойынша науқастардың көпшілігінде қанағаттанарлық дәрежедегі консолидация атап өтілді. Екі науқаста остеопороз себебімен қанағаттанарлықсыз консолидация тіркелді. Операциядан кейінгі стационарлық ем орта есеппен 7,5 күнді құрады.

Негізгі сөздер: тері арқылы транспедикулярлы бекіту, спондилолистез, омыртқа сегментінің орнықсыздығы, PLIF-кейдж.

MINIMALLY INVASIVE TECHNIQUES IN SPINAL NEUROSURGERY

T.T. KERIMBAYEV, V.G. ALEINIKOV, Y.A. URUNBAYEV, Y.V. KISSAYEV,
B.S. YEREZHEPBEKOV

Abstract. Clinical VAS-BP, VAS-LP and JOA scores were significantly improved at ($P < 0,05$) between the preoperative period (average, 6/10) and on the day of discharge (on average, 2/10), in ODI scale also noted improvement ($P < 0,07$) compared to the pre-operation (average 43,5 %) after discharge (12,8%). At the follow up period of 6 - 12 months the relief of clinical symptoms was observed in 38 patients, residual back pain in 6 patients, moderate radicular pain in 3 cases. Good consolidation according to CT observed in the majority of cases, insufficient in 2 – osteoporotic patients . The mean postoperative hospital stay was 7,5 days.

Key words: spinal instability, spondylolistes, percutaneous transpedicular fixation, PLIF- cage.

ИЗУЧЕНИЕ РЕЗУЛЬТАТОВ ПАТОМОРФОЛОГИЧЕСКИХ ИССЛЕДОВАНИЙ ТКАНЕЙ ГРЫЖ МЕЖПОЗВОНКОВЫХ ДИСКОВ ПОЯСНИЧНОГО ОТДЕЛА ПОЗВОНОЧНИКА

С.С. КОЧКАРТАЕВ¹, Ш.Ш. ШАТУРСУНОВ¹, Х.З. ТУРСУНОВ²,
С.А. МИРЗАХАНОВ¹

¹ Научно-исследовательский институт травматологии и ортопедии,

² Республиканский патолого-анатомический центр, Ташкент

Представлены результаты проведенных гистологических исследований тканевых структур межпозвонковых дисков (МП) поясничного отдела позвоночника, при грыжах МП дисков поясничного отдела позвоночника. Объектом исследования послужили более 62 тканей межпозвонковых дисков удаленных во время операции у 62 больных по поводу грыж МП дисков поясничного отдела позвоночника, в возрасте 25-55 лет. Результаты гистоморфологического исследования операционного материала разделены на три группы по степени разрушения тканей.

Характерными чертами патологии МП диска остаются разрушение его структур, расширение фиброзной ткани в МП диске. Первоначально структура рыхло-волокнистая, богатая фибробластами. По мере прогрессирования дегенерации, хрящевая ткань замещается склерогенной тканью, далее приобретает строение грубо-волокнистой соединительной ткани. В центральных отделах склерозированных тканей фиброзного кольца обнаруживаются сосудистые образования из множества тонкостенных капилляров, тянущиеся в сторону пульпозного ядра. Наблюдается бурное вращение и распространение рубцовой ткани в диск.

Изучение гистологических изменений позволяет выявить характерные особенности дегенерации и нарушения метаболизма основных компонентов межклеточного вещества межпозвонкового диска.

Ключевые слова: структура межпозвонкового диска, дегенерация, патоморфология межпозвонкового диска.

ВВЕДЕНИЕ

Боль в спине является одной из основных проблем здоровья населения в промышленно развитых странах, вызывая страдания пациентов и их семей. Показатели распространенности в ряде исследований колеблются от 12% до 35%, и около 10% больных становятся хронически нетрудоспособными, это создает огромную экономическую нагрузку для общества [1,2].

По данным Российских авторов, на долю дегенеративно-дистрофических заболеваний позвоночника приходится до 76% всех случаев и до 72% дней временной нетрудоспособности в амбулаторно-поликлинической сети. Клинические проявления остеохондроза позвоночника составляют в структуре заболеваемости до 68% всех заболеваний нервной системы [3]. Лечение данной патологии пред-

ставляет собой сложный многоэтапный процесс с привлечением огромного арсенала разнообразных методов и средств [4].

С точки зрения ученых, клинические проявления болей в спине, в значительной степени связаны с дегенерацией межпозвонкового диска. Хотя дегенерация диска протекает бессимптомно, она является основной причиной протрузии и грыж межпозвонковых дисков. Дегенерация изменяет высоту диска и механику всего позвоночника, что отрицательно сказывается на функции позвоночно-двигательного сегмента [5,6,7,8].

До настоящего времени нет единого взгляда на этиологию и патогенез дегенеративного поражения позвоночника и, в частности, на грыжи поясничного межпозвонкового диска. Полагают, что нормальная возрастная и патологическая дегенерация

имеют сходные морфологические признаки и определяются одинаковыми молекулярными процессами [9].

В течение дегенеративно-дистрофического процесса межпозвонкового диска (МП) выделяют три стадии развития. Ранние изменения в I стадии дегенеративного процесса начинаются со снижения концентрации полисахаридов и дегидратации пульпозного ядра. Регрессивно изменяются свойства пульпозного ядра как геля. Фиброзное кольцо становится объектом постоянных механических воздействий, вследствие чего в нем развиваются патологические изменения. В этой стадии процесса МП диск становится уязвимым для разрушающего воздействия биомеханических влияний, возникающих в условиях нагрузок и усилий. Вторая стадия дегенерации межпозвонковых дисков связана с экструзией секвестров пульпозного ядра. Наряду с изменениями коллагенового остова наблюдается значительные изменения матрикса. Они выражаются в заметном растрескивании и гранулярном изменении перичеллюлярных зон с образованием очаговых некрозов. Мелкие очаги некрозов обычно включают клеточные тела хондроцитов и напоминают очаги деструкции в пульпозных ядрах. Развитие реактивных изменений в окружающих тканях межпозвонкового диска и грыжеобразование имеют выраженные клинические проявления. В третьей стадии патологического процесса дегенерация завершается разрушением пульпозного ядра и фиброзного кольца. Постепенно в морфологической картине начинает превалировать фиброз ткани диска. Межпозвонковое пространство заполняется грубо-волокнистой соединительной тканью. Ткань внутренних отделов склерозированных межпозвонковых дисков сильно фрагментируется и состоит из отдельных кусочков, взаимоотношения которых трудно установить. Отчасти такое разрушение МП дисков искусственно и связано с кускованием во время дискэктомии при узости МП пространств.

В этой краткой статье мы приводим результаты гистологического исследования дегенеративных процессов в тканях межпозвонковых дисков.

Целью данного гистологического исследования явилось изучение течения дегенеративного процесса в межпозвонковых дисках при грыжах межпозвонковых дисков.

МАТЕРИАЛ И МЕТОДЫ

Материалом исследования послужили клинические данные 62 пациентов, оперированных в клинике по поводу грыж межпозвонковых дисков поясничного отдела позвоночника в возрасте 25-55 лет. Объектом для гистологического исследования стали удаленные ткани 62 межпозвонковых дисков взятых во время оперативных вмешательств. Материал фиксировали в 10%-ном нейтральном формалине, обезвоживали в спиртах и заключали в целлоидин. Срезы окрашивали гематоксилином-эозином и пикрофуксином по ван Гизону.

РЕЗУЛЬТАТЫ И ИХ ОБСУЖДЕНИЕ

Исследованный нами операционный материал МП дисков был разделен нами на три основные группы по характеру течения и разрушении макропрепарата во время дискэктомии.

В первой группе исследований макропрепарат характеризовался преимущественным поражением центральной части фиброзного кольца. Внутренняя зона диска была представлена тканью мягко-тестоватой консистенции, иногда вплоть до состояния крошковато-волокнистой массы. В области перехода в фиброзное кольцо, ткань становилась плотнее на ощупь, с явлениями волокнистости и неоднородности.

При микроскопическом исследовании: общая структура фиброзного кольца и пульпозного ядра мало изменена; толщина коллагеновых пучков резко варьирует. Коллагеновые структуры наружных пластин выглядят несколько размытыми. Наблюдаются множественные растрескивания и разволокнения пластин по ходу волокнистых образований. Отмечалось утолщение прослоек внутри фиброзного кольца. Прослойки между наружными пластинами фиброзного кольца гистологически более сохранены, чем внутренние, которые в большинстве межпозвонковых дисков значительно фиссурированы по длине. Такое разволокнение развивалось, преимущественно, на фоне мелких очагов некроза и распада ткани прослоек. Окраска пикрофуксином выявила изменения тинкториальных свойств коллагеновых структур фиброзного кольца. Продолжаясь в рыхло-волокнистую зону, волокна формируют довольно плотный сетчатый остов слабо-базофильного матрикса этой части МП диска. Значительная часть клеток фиброзного кольца находится в со-

стоянии дистрофических изменений. Более выражены регрессивные изменения хондроцитов: ацидофильная, зернистая дистрофия цитоплазмы и дистрофические изменения ядер. Примеры в рисунках (рисунки 1,2,3).

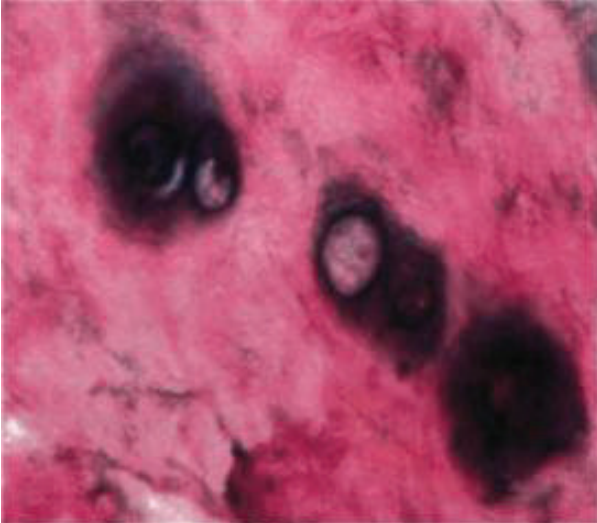


Рисунок 1 - Фотография микропрепарата. Дистрофические изменения клеток в изогенных группах. Окраска гематоксилин и эозином (ГЭ) x400

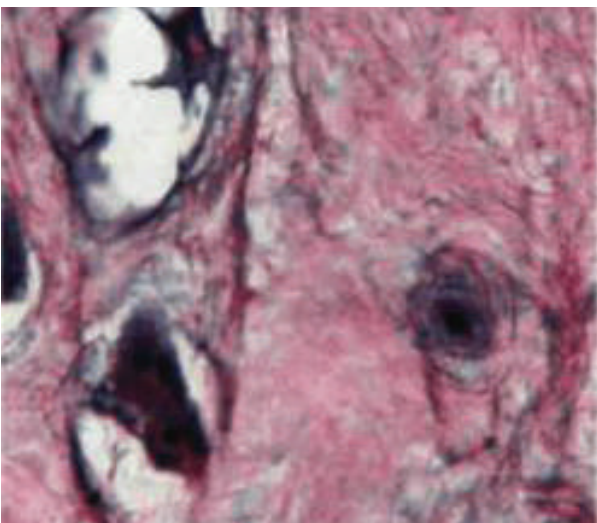


Рисунок 2 - Фотография микропрепарата. Дистрофия хондроцитов. Окраска Гематоксилин и эозином (ГЭ) x200

Признаками изменения физико-химических свойств межпозвоночного диска, и в первую очередь, пульпозного ядра являются, т.н. «пустоты» («щели») в гистологических препаратах, свидетельствующие о лакунарной гидратации, обусловленные тем, что при гистологической обработке биоматериала большая часть свободной жидкости выводит-

ся из ткани и после их окраски в микропрепаратах возникает артефакциальный феномен «пустот» в основном веществе, в межволоконистых и перицеллюлярных пространствах.

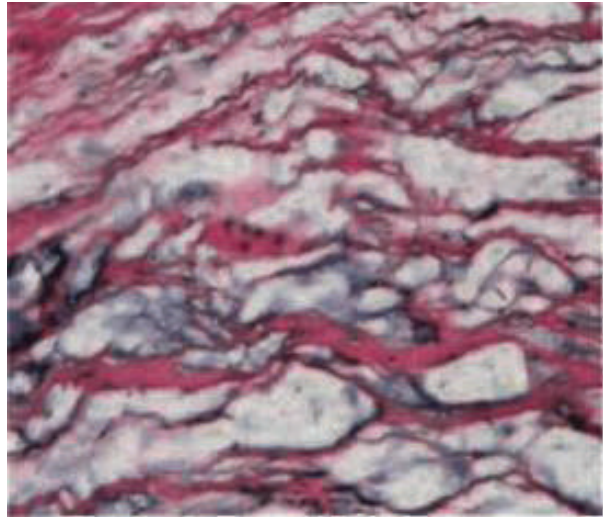


Рисунок 3 - Фотография микропрепарата. Щели. Окраска ГЭ x200

Дистрофические изменения в виде пустот наиболее постоянно расположены выше и ниже замыкательных пластинок, соответственно переходным зонам: первая – между субхондральными отделами кости и хрящевыми пластинками, вторая – между хрящевой пластинкой и глубжележащими отделами диска. Таким образом, для МП дисков с разрушением пульпозного ядра патогномичны пролиферация хондроцитов с последующей выраженной дистрофией, некрозом клеток и основного вещества в пульпозном ядре. Особенно заметные изменения в виде некроза и распада ткани, наблюдаются в зоне формирования необычно крупных клеточных пролифератов в ближайшем межтерриториальном матриксе - типичных для дисков этой группы.

Вторую группу исследования операционного материала МП диска, составили преимущественно около четверти всех изученных препаратов с деструкцией фиброзного кольца и пульпозного ядра. Макропрепарат МП диска значительно отличался выраженными деструктивными изменениями фиброзного кольца и грубоволокнистостью пульпозного ядра. Их центральные отделы были замечены серой плотновато-тестоватой тканью. Нередко внутренние отделы выглядели как плотно-волоконистая, ткань фиброзного кольца была плотная и утолщенная, волокнистая ткань серовато-белого цвета с несколько

стертыми рисунками concentрических пластин. Диски разрезаются с незначительным хрустом и при большом усилии. Микроскопическая структура межпозвоночного диска существенно изменена. Значительный объём фиброзного кольца занимают зоны «хрящевой метаплазии». Практически для каждого наблюдения характерно снижение четкости деления фиброзного кольца на concentрические пластины и гиалинизация пластин. При окраске по методу Ван-Гизона в пластинах, как правило, определяются размытые однонаправленные коллагеновые структуры с измененной тинкториальностью. В отличие от мелких зон метаплазии в фиброзных кольцах МП дисков с поражением пульпозного ядра, измененная ткань фиброзных пластин в кольцах дисков описываемой группы подвергается выраженным деструктивным изменениям.

Многие клетки пребывают в состоянии ацидофильной, зернистой, нерезко выраженной гидропической дистрофии. В некоторых участках хрящевого перерождения фиброзной ткани кольца клеточная дистрофия достигает степени необратимых изменений. Развитие получают баллонная дистрофия, плазмолиз, глубокие изменения ядер. Наряду с изменениями коллагенового остова наблюдались значительные изменения матрикса. Они выражались в заметном растрескивании и гранулярном изменении перичеллюлярных зон в образовании очаговых некрозов. Мелкие очаги некрозов обычно включали клеточные тела 2-5 некротизированных хондроцитов и напоминали очаги деструкции в пульпозных ядрах. Приводим следующие примеры в рисунках (рисунки 4,5).

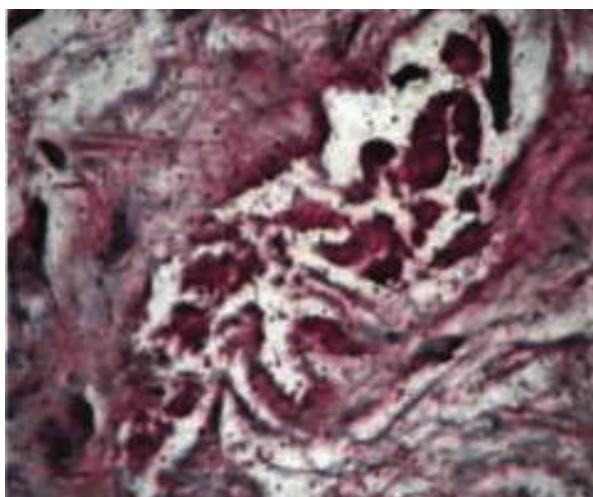


Рисунок 4 - Фотография микропрепарата. Некроз в пульпозном ядре. ГЭ x 400

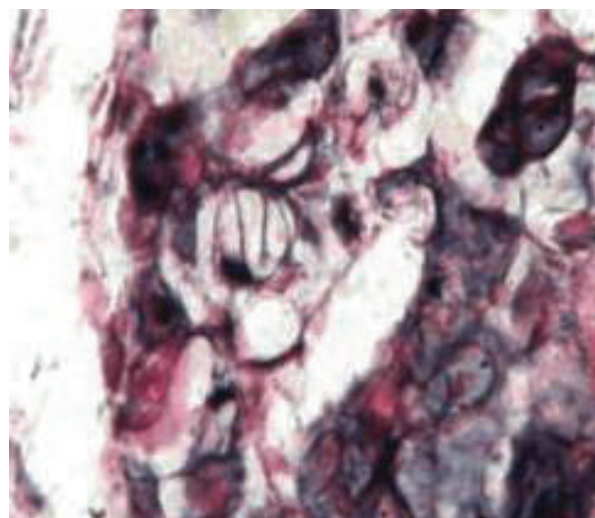
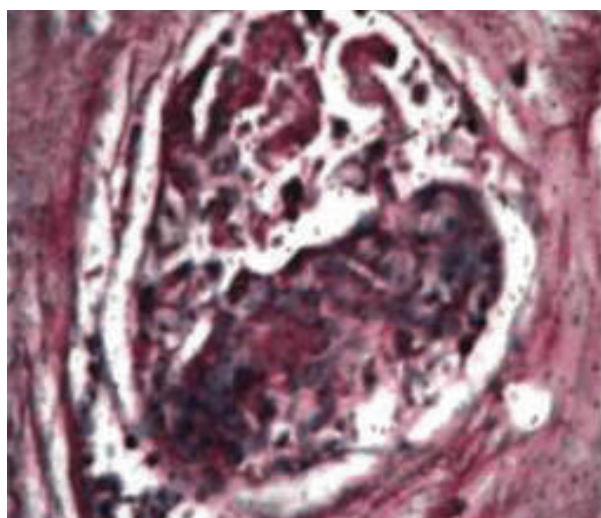


Рисунок 5 - Фотография микропрепарата. Дистрофия и некроз в переходной зоне. ГЭ x 200

Таким образом, дистрофические изменения клеток и основного вещества выражены во внутренних зонах МП дисков этой группы и нарастают внутрь зоны бывшего пульпозного ядра. Более распространены обратимые формы клеточной дистрофии, хотя в части клеток можно увидеть и плазморексис, и цитолиз, вакуольную дистрофию цитоплазмы, литические изменения клеточных ядер. Изменения матрикса отчетливо коррелируют с тяжестью повреждения клеток. Вокруг поврежденной клетки формируется очаги распада с вовлечением в процесс окружающего основного вещества. Склерозированный матрикс, вблизи очага распада, растрескивается по ходу коллагеновых фибрилл.

В третью группу отнесены межпозвонковые диски с тотальным разрушением нормальной архитектоники ткани. Макропрепараты склерозированного МП диска не отличаются от наиболее истонченных МП дисков с замещением пульпозного ядра волокнистым хрящом. Ткань внутренних отделов сильно фрагментирована и состоит из отдельных кусочков. Отчасти такое разрушение МП дисков искусственно и связано кускованием во время удаление диска.

Микроскопическое строение колец фибрино-измененного МП диска в общих чертах не отличалось от описанных выше. Значительно более распространенными стали очаги распада в зонах хрящевого замещения ткани фиброзного кольца. Специфические изменения наблюдались преимущественно в зоне пульпозного ядра. В центральных отделах склерозированных МП дисков обнаруживаются сосудистые образования из множества тонкостенных капилляров разного диаметра. Такие капиллярные образования напоминают по структуре участки грануляционной ткани. Сосуды выраста-

ли в ткань МП диска из трещин и заполненных фиброзной тканью дефектов замыкательных пластинок. Эндотелий капилляров обычно резко набухший, с сочными ядрами эндотелиоцитов. В капиллярных просветах содержатся большие количества эритроцитов. Микрососуды в центре МП дисков располагаются плотно и крайне неравномерно распространяются на периферию центральной зоны МП диска. Вблизи сосудов нередко обнаруживаются мелкие диapedезные кровоизлияния или скопления гранул гемосидерина. Во внутренних отделах МП дисков микрососуды после их разделения на капилляры нередко располагаются в гомогенном матриксе, который содержит отдельные коллагеновые волокна и их пучки. Коллагеновые структуры ориентированы по ходу сосудов. Основное вещество периваскулярных полей ткани проявляет слабую умеренную базофилию, а иногда окрашивается слабо эозинофильно. Интенсивную базофилию проявляют перичеселлюлярные территории матрикса. Хондроциты многочисленны в периваскулярных зонах. Значительная часть клеток не имеет капсулы и их цитолемма непосредственно граничит с окружающим межклеточным веществом. В тех МП дисках, где вспышка пролиферативной активности хондроцитов, связанная с инвазией микрососудов, претерпела цикл развития и завершилась деструкцией пролиферирующей хрящевой ткани, наблюдается бурно распространяющееся вращание рубцовой ткани в диск. Источником фибробластов является грубо-волокнистая соединительная ткань, заполняющая дефекты замыкательных пластинок, через которые происходит инвазия микрососудов в МП диск. Наблюдается одновременное созревание волокнистой соединительной ткани (рисунки 6,7).

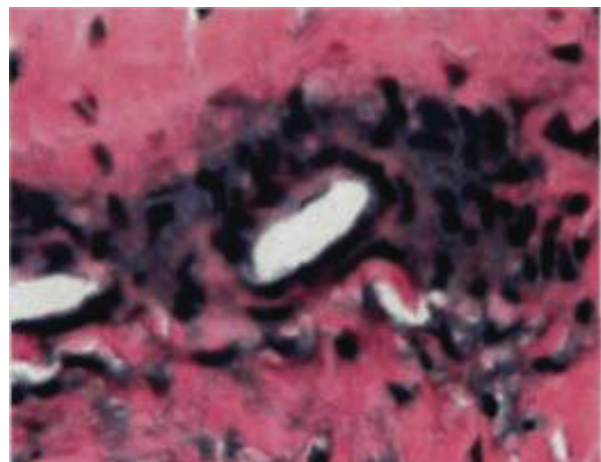
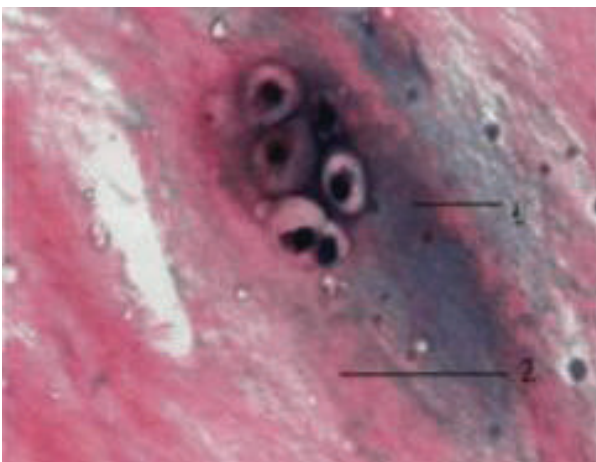


Рисунок 6 - Фотография микропрепарата. Сосуд в переходной зоне. Ориентация коллагеновых волокон по ходу сосуда. ГЭ x 400

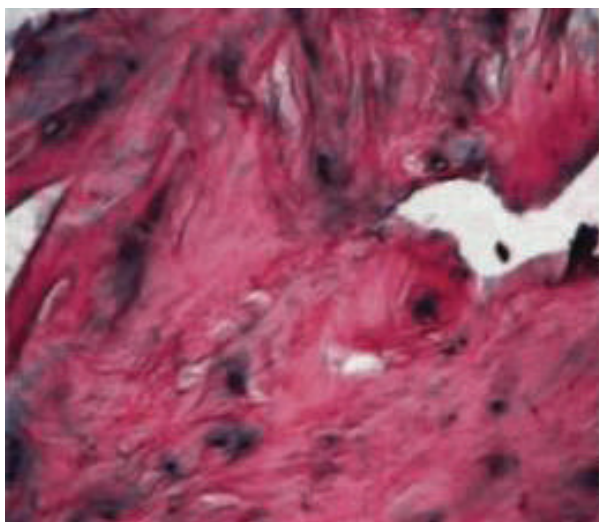


Рисунок 7 - Фотография микропрепарата.
Хондронеоплазия. Окраска ГЭ х200

Таким образом, весь МП диск постепенно заполняется грубоволокнистой, зрелой соединительной тканью, источником которой является волокнистая соединительная ткань тел позвонков. Изучение гистологических характеристик структурно-функциональных изменений межпозвоноковых дисков при различных формах остеохондроза и течений деструктивно-дистрофических процессов позволяет выявить характерные особенности течения изменений структуры и нарушения метаболизма основных компонентов межклеточного вещества межпозвонокового диска.

ВЫВОДЫ

Межпозвоноковый диск является высокоспециализированной структурой. Из-за отсутствия кровеносных сосудов поступление нутриентов обеспечивается посредством диффузии, что делает его зависимым от структуры матрикса. Повреждение матрикса обуславливает изменение диффузии, что приводит в последующем к уменьшению количества клеток, обеспечивающих достаточное количество матриксных белков.

Дегенеративно-дистрофический процесс в МП диске с вовлечением в процесс пульпозного ядра, сопровождается пролиферацией хондроцитов с последующей выраженной дистрофией и некрозом клеток и основного вещества. Особенно заметные изменения, преимущественно некроз и распад ткани, наблюдаются на территориях необычно крупных клеточных пролифератов.

Характерными чертами патологии МП диска остаются преимущественное разрушение фиброзного кольца, пульпозного ядра, разволокнение и растрескивание пластин кольца, разрывы хрящевых прослоек, распространенная хрящевая метаплазия ткани с множественными очагами деструкции, фрагментациями диска.

По мере прогрессирования дистрофических, некробиотических и деструктивных изменений периваскулярных пролифератов хрящевой ткани они замещаются склерогенной, грубоволокнистой тканью. Постепенно это приводит к нарушению метаболизма основных компонентов межклеточного вещества и рубцовому замещению патологически измененной ткани МП диска.

ЛИТЕРАТУРА

1. Хвисьюк Ал.Н. Обоснование и особенности хирургического лечения разрывов дистрофически измененных межпозвоноковых дисков // *Ортопед. травматол.* -1999. - №3-4. – С.20-23.
2. Jill P.G., Urban and Sally Roberts *Degeneration of the intervertebral disc // Arthritis Research Therapy.* – 2003. -Vol5, №3. - P.120-130.
3. Михайлов Д.А. Усиков В.Д., Пташников Д.А. Результаты использования механического декомпрессора в лечении дегенеративно-дистрофических заболеваний поясничного отдела позвоночника // *Травматология и ортопедия России.* - 2010. - №3(57). - С.35-40.
4. Фищенко В.Я., Мартиненко Г.Ф. и др. *Консервативное лечение остеохондроза позвоночника.* – Киев: Здоровье, 1989. - 165с.
5. Бурухин А.А., Зайдман А.М., Глазырин Д.Н. К вопросу о морфогенезе патологически измененного межпозвонокового диска при остеохондрозе и спондилолистезе // *Закономерности морфогенеза опорных структур позвоночника и конечностей на разных этапах онтогенеза.* – Ярославль, 1982. - Вып.4. – С.61-67.
6. Зайдман А.М., Филиппова Г.Н. *Структурно-метаболические особенности межпозвонокового диска при остеохондрозе и возможности его коррекции.* // *Патология позвоночника.* - Л., 1980. – С. 88-94.
7. Цивьян Я.Л., Райхинштейн В.Е. *Межпозвоноковые диски.* –Новосибирск: Наука. Сиб.отделение, 1977. -164 с.

8. Boos N., Weissboch S., Rohrbach H. et al. *Classification of age-related changes in lumbar intervertebral discs: 2002 Volvo Award in basic science // Spine. - 2002. - №27. – P.2631-2644.*

9. Васильева И.Г., Хижняк М.В. и др. *Дегенерация межпозвонковых дисков и методы ее биологической коррекции // Украинский нейрохирургический журнал. - 2010. - №1. – С.16-23.*

ОМЫРТҚАНЫҢ БЕЛ БӨЛІГІНДЕГІ ОМЫРТҚА АРАЛЫҚ ДИСКТЕР ЖАРЫҚТАРЫ ТІНДЕРІН ПАТОМОРФОЛОГИЯЛЫҚ ТЕКСЕРУЛЕРДІҢ НӘТИЖЕЛЕРІН ЗЕРТТЕУ

С.С. КОЧКАРТАЕВ, Ш.Ш. ШАТУРСУНОВ, Х.З. ТУРСУНОВ,
С.А. МИРЗАХАНОВ

Омыртқаның бел бөлігінің омыртқа аралық дисктер жарығы кезінде, ОД тіндік құрылымына жасалған гистологиялық зерттеулердің нәтижелері келтірілген. Зерттеу нысаны омыртқаның бел бөлігінің ОД бойынша операция жасатқан 25-55 жас аралығындағы 62 науқастан алынған 62 ОД тіндік құрылымдар болды. Операциялық материал гистоморфологиялық зерттеу нәтижелері тіндердің жарақаттану дәрежесі бойынша үш топқа бөлінді.

ОД патологиясына, оның құрылымдық ыдырауы, фиброзды тіндердің ОД таралуы жатты. Алғашында тіндердің құрылымы фибробласттарға бай борпылдақ-талшықты болып келеді. Дегенерация үрдісі өршіген сайын шеміршек тіні склерозды тіндермен алмасады. Уақыт өте, оның құрылымы өрескел-талшықты дәнекер тіндерге өзгереді. Фиброзды сақинаның склерозданған тінінде пульпозды ядроға қарай тармақталған, жіңішке қабырғалармен жабдықталған тамырлы құрылымдар анықталады. Дискіге дәнекер тіндердің қарқынды өсуі мен жайылуы байқалады.

Гистологиялық өзгерістерді зерттеу ОД негізгі жасуша аралық затындағы метаболизмнің бұзылысы мен дегенерацияның ерекшеліктерін анықтауға мүмкіндік берді.

Негізгі сөздер: омыртқа аралық дисктердің құрылымы, дегенерация, омыртқа аралық дисктердің патоморфологиясы.

PATHOMORFOLOGICAL STUDIES OF HERNIATED INTERVERTEBRAL LUMBAR SPINE DISK RESULTS ANALYSIS STUDIES

S.S. KOCHKARTAEV, SH.SH. SHATURSUNOV, H.Z. TURSUNOV,
S.A. MIRZAHANOV

It has been presented results of histological studies of herniated intervertebral disks of lumbar spine. The material of the study was more than 62 intervertebral disks removed during operating 62 patients at age 25-55 years. The operating material morphological study results were divided onto three groups with regard to degree of destruction.

Typical feature of IV disks pathology remains the destruction of its structures. Spreading fibrous tissue within IV disks. Originally the structure is loose fibered, fibroblast-rich connective tissue, with degeneration progression, cartilaginous tissue removed by fibrous tissue and after maturing gains the construction of cicatrical connective tissue. In central cicatrical parts of annulus fibrosus multiple thin walled capillary vascular formations appear and long toward nucleus pulposus. Spreading fibrous tissue ingrowth toward disk observed.

Histological changes study allows to reveal typical particularities of degeneration process and intervertebral disk main components metabolism disbalance.

Key words: intervertebral disk structure, degeneration, pathomorphology of herniated disk.

КРИОДЕСТРУКЦИЯ КАК МЕТОД МЕЖТЕЛОВОГО СПОНДИЛОДЕЗА

Б.И. КУШИМОВ

Западно-Казахстанский государственный медицинский университет
им. М. Оспанова, Актобе**ВВЕДЕНИЕ**

В настоящее время установлено, что операциями выбора при дегенеративно-дистрофических изменениях позвоночника являются декомпрессионно-стабилизирующие вмешательства, направленные на устранение неврологического дефицита и создание надежного спондилодеза скомпрометированных сегментов.

С позиции современной концепции лечебной тактики декомпрессия и стабилизация являются взаимосвязанными моментами, комплексное решение которых обеспечивает формирование спондилодеза.

При этом большинство авторов, как зарубежных, так и отечественных, ведущую роль отводят фиксации, указывая на необходимость создания первично-стабилизирующей фиксации и надежного костного сращения в отдаленные сроки.

Существует большое количество способов создания межтелового спондилодеза за счет ауто-, алло-, ксено-, керамотрансплантации, сочетающихся способов межтелового спондилодеза с фиксацией заднего опорного комплекса.

Имеются ряд сообщений о применении криохирургического метода операции при дегенеративно-дистрофических заболеваниях позвоночника. При этом, несмотря на то, что работы проводились в эксперименте, они показали высокие достоинства метода криодеструкции межпозвоночных дисков, основанного на свойствах низких температур вызывать некроз в патологически измененных тканях межпозвоночного диска с последующим формированием костно-хрящевого блока между телами смежных позвонков.

Однако, разработке и клиническому применению криохирургического метода препятствует ряд нерешенных и спорных вопросов, как в экспериментальном, так и в клиническом аспектах.

Целью настоящего исследования явилось изучение особенностей морфологических

изменений в межпозвоночных дисках после криовоздействия.

МАТЕРИАЛ И МЕТОДЫ

Экспериментальное исследование проведено на 55 кроликах породы Шиншилла, весом 2,5 – 3,0 кг, разделенных на 2 группы. В первой группе изучалась динамика деструктивно-репаративных процессов после криодеструкции со сроком наблюдения от 30 минут до 365 суток. Результаты исследования сравнивали со второй – контрольной группой кроликов.

Методика морфологического исследования заключалась в том, что после забоя животных извлекался поясничный отдел позвоночника, подвергавшийся криовоздействию, после чего проводилась его тщательное препарирование от мягких тканей. Производилось макроскопическое изучение межпозвоночного диска и прилежащих к нему тел позвонков. Исследуемый межпозвоночный диск выпиливался блоком вместе с тонкими пластинками костной ткани прилежащих позвонков и фиксировался в 10% растворе нейтрального формалина с последующим декальцинированием в 10% растворе трилона Б на боратном буфере (рН=7,2). После декальцинации и заливки в парафин микротомирование осуществляли с помощью «съёмного микротомного ножа», позволяющего получить целлоидные срезы толщиной от 3 до 7 мкм. Срезы забирали из центральных областей межпозвоночного диска, а затем окрашивали гематоксилином и эозином по Ван-Гизону.

На гистологических препаратах качественно оценивали ориентационную упорядоченность коллагена с помощью реакции с пикросириусом красным, который позволяет с высокой точностью дать характеристику коллагеновым волокнам. Исследование микропрепаратов проводилось на поляризационном микроскопе "PolmuA". На гистологических препаратах качественно оценивали структурные компоненты межпозвоночного диска на этапах восстановления.

РЕЗУЛЬТАТЫ И ИХ ОБСУЖДЕНИЕ

На гистологических препаратах при экспозиции в течение 5 минут некротизированная зона имеет округлую форму диаметром $4,9 \pm 0,75$ мм. Наружная граница некротизированного участка отделена от края канала, оставленного криозондом на $2,5 \pm 0,15$ мм. Учитывая, что зона замерзания составляет $7,8 \pm 0,55$ мм, зона полной деструкции составляет 64% от всей зоны замерзания. Дальнейшие морфологические исследования показали, что на 3-и сутки после криовоздействия на межпозвоночный диск происходит увеличение зоны некроза в области студенистого ядра и значительной части коллагеново-волоконистой хрящевой ткани фиброзного кольца. Граница между некротизированными и неизмененными структурами межпозвоночных дисков была отчетливо выражена. На 7-ые сутки четко определялась пролиферация фибробластов, образование тонких коллагеновых волокон и кровеносных сосудов. Структура центральных участков межпозвоночного диска, состоящая из тонковолокнистой хрящевой ткани и студенистого ядра, на 30-ые сутки после криовоздействия была полностью изменена и характеризовалась наличием волокнистой хрящевой ткани, которая занимала почти всю площадь диска. Большая часть хрящевых клеток находилась в состоянии пролиферации. В центральных отделах зоны студенистого ядра наблюдались мелкие участки некроза. Через

7 месяцев после криовоздействия гистологические изменения характеризовались формированием костно-фиброзного блока между телами смежных позвонков. Вся область студенистого ядра и зона тонковолокнистого хряща была замещена перестраивающимся грубоволокнистым и гиалиновым хрящом, который подвергался эндохондральной оссификации с образованием грубоволокнистой и пластинчатой костной ткани. Новообразованная костная ткань определялась как в центральных отделах диска, так и в наружных его отделах. Процессы остеогенеза наблюдались также в хрящевой ткани диска и на границе с костной тканью тел смежных позвонков. Через 1 год гистологическая картина характеризовалась перестройкой сформированного костного блока на месте межпозвоночного диска. Костный блок был сращен со смежными с дисками телами позвонков в единое костное образование различной зрелости.

ЗАКЛЮЧЕНИЕ

Морфологические исследования межпозвоночных сегментов, проведенные в экспериментальной части работы, подтвердили патогенетическую обоснованность метода криодеструкции для формирования межтелового спондилодеза у больных с нестабильной формой остеохондроза поясничного отдела позвоночника.

УДК 616.71-089.844

БИОМЕХАНИЧЕСКОЕ ОБОСНОВАНИЕ ПРИМЕНЕНИЯ РАЗЛИЧНЫХ КОСТНОПЛАСТИЧЕСКИХ МАТЕРИАЛОВ ДЛЯ ВЕРТЕБРО- И КИФОПЛАСТИКИ

С.К. МАКИРОВ^{1,2}, А.И. ТОМА^{1,2}, А.С. ГОЛУБЕВА^{1,2}, А.И. НОРКИН³

¹Российская медицинская академия последипломного образования,

²Центральная клиническая больница РАН, Москва

³Саратовский НИИ травматологии и ортопедии, Саратов

ВВЕДЕНИЕ

В ходе данного исследования проводился сопоставительный анализ данных клинико-неврологических, биомеханических и инструментальных методов исследований, который позволил разработать критерии отбора больных, с учетом их возрастных характеристик для применения различных костно-пластических материалов для вертебро- и кифопластики.

Цель работы - разработка анатомо-биомеханически обоснованного способа восстановления прочностных свойств поврежденного позвонка при сохранении его анатомических структур, основных биомеханических параметров с одновременным обеспечением опороспособности поврежденного позвоночно-двигательного сегмента позвоночника и предупреждения переломов смежных позвонков.

МАТЕРИАЛ И МЕТОДЫ

При выполнении исследования нами были проанализированы результаты лечения 56 больных в возрасте от 21 до 72 лет с компрессионными переломами тел грудного и поясничного отделов позвоночника. Из них 36 пациентов мужского пола и 20 – женского.

Выбор метода вертебропластики был биомеханически обоснован при проведении стендовых испытаний. Для сравнительного анатомо-биомеханического исследования были взяты 24 секционных блока позвоночного столба, состоящих из трёх THXII-LI-LII позвоночно-двигательных сегментов. В срединном позвонке каждого блока формировалась полость размером 2 см. В 1-й группе полость отставляли свободной, т.е. ничем не заполняли. Во 2-й производилось заполнение сформированной полости по традиционной методике костным цементом. В 3-й группе было произведено механическое заполнение полости костно-замещающим материалом. В 4-й группе - костно-замещающим материалом с ультразвуковым уплотнением.

РЕЗУЛЬТАТЫ И ИХ ОБСУЖДЕНИЕ

Было отмечено, что степень опороспособности тела позвонка связана с разрушением его опорных колонн. Восстановление опороспособности тела человека и поврежденного позвонка зависит от восстановления их высоты, области распределения и объема вводимого костнопластического материала. Так при повреждении только передней колонны позвоночного столба, с индексом клиновидности не менее 0,75 и углом кифоза не более 6° для обеспечения опороспособности, достаточно введение цемента в передние отделы позвонка у лиц пожилого возраста на фоне остеопороза, у молодых же пациентов целесообразно применение кифопластики с использованием SKY-системы и костнозамещающего материала. При повреждении передней и средней колонн, с индексом кли-

новидности от 0,74 до 0,5 и углом кифоза более 12° цемент необходимо распределять по всему контуру позвонка в комбинации с транспедикулярной системой для обеспечения восстановления высоты позвонка. Во время эксперимента было отмечено, что в 1-й группе исследуемых позвоночных блоков начальное сопротивление достигало 2100 N, при повышении нагрузки происходило лавинообразное падение сопротивления. Во 2-й группе - сопротивление на излом было в среднем 6200 N, демпферность и упругость позвоночника практически отсутствовали. В 3-й группе сопротивление составило 3600 N, что было несколько выше, чем у контрольных блоков, демпферность и упругость данного сегмента позвоночника не нарушалась. В 4-й группе сопротивление на излом составило в среднем 4200 N, демпферность и упругость сегмента позвоночника также не нарушались.

ЗАКЛЮЧЕНИЕ

В ходе проведенного нами исследования, по ряду биомеханических критериев, таких как прочность тела позвонка, упругость и демпферность сегмента позвоночника наиболее оптимальным к замещающей в позвонке массе является перестраиваемый костно-пластический материал. Использование перестраиваемого костно-пластического материала с уплотнением его ультразвуком, позволило не только возместить утраченную форму позвонка, но и максимально сохранить прилежащие костно-хрящевые компоненты, как в собственном позвонке, так и в смежных с ним позвонках, сохранить биомеханические функции позвоночника в целом, и тем самым предупредить развитие переломов.

В результате проведенных лечебных мероприятий по разработанным нами методикам у 53 пациентов была достигнута надежная стабилизация поврежденного позвоночника и созданы условия для проведения реабилитационных мероприятий, направленных на раннюю активизацию пациентов.

ОПЫТ ИСПОЛЬЗОВАНИЯ УНИВЕРСАЛЬНОЙ ЧРЕСКОЖНОЙ ТРАСПЕДИКУЛЯРНОЙ СИСТЕМЫ ФИКСАЦИИ ПОЗВОНОЧНИКА

С.К. МАКИРОВ, Б.А. СЫЧЕНИКОВ, С.С. ГУСЕВ, А.А. ЮЗ
Российская медицинская академия последипломного образования,
Центральная клиническая больница РАН, Москва

Задачей исследования явилась разработка универсальной чрескожной системы транспедикулярной фиксации позвоночника, объединяющая в себе достоинства распространённых транспедикулярных систем. Система позволяет уменьшить использование дополнительных инструментов, упростить и сократить время установки и монтажа конструкции, интраоперационную кровопотерю, время послеоперационного стационарного лечения.

МАТЕРИАЛ И МЕТОДЫ

Нами предлагается чрескожная транспедикулярная система, которая уменьшает проблемы времени и простоты использования конструкции до минимума, а также возможность её использования при системном остеопорозе. Система состоит из канюлированных, фенестрированных, двухрезьбовых транспедикулярных винтов, которые имеют в своей конструкции длинные самоотламывающиеся фланцы. Эта система для введения винтов позволяет использовать разрез кожи до 1,5 см. длиной и не требует использования персуаторов, устройств погружения стержня и редукторов. Для коррекции деформаций позвоночника используются непосредственно сами винты. Система является универсальной и может использоваться в ходе других операций на позвоночнике.

В настоящий момент прооперировано 15 больных. Из них 8 женщин и 7 мужчин. Средний возраст пациентов составил 56 лет. Клинические данные дополнялись оценкой по шкале ВАШ. Протокол инструментального исследования пациентов включал в себя обзорную рентгенографию позвоночника, спиральную компьютерную томографию и трёх-тесловую магнитнорезонансную томографию. У 5 пациентов с целью дифференциальной диагностики проведена дополнительно электронейромиография. В послеоперационном периоде результаты оценивались по шкале

ВАШ, SF-36 и ОСВЕСТРИ. Показаниями к декомпрессивно-стабилизирующим операциям явились неэффективность консервативного лечения, выраженный некупирующийся болевой синдром, неврологические нарушения, синдром “конского хвоста”.

При переломах позвоночника показаниями к фиксации явились нестабильные компрессионные остеопоротические переломы тел позвонков.

Из общего количества прооперированных больных: 4-м пациентам проведена фиксация 4-я винтами; 6-ю пациентам проведена фиксация 6-ю винтами; 3-м пациентам проведена фиксация 8-ю винтами, 2-м пациентам проведена фиксация 10-ю винтами. Фиксация 4-я винтами с аугментацией цементом проведена пациентам с остеопоротическими переломами тел груднопоясничного отдела позвоночника. Остальные пациенты были оперированы по поводу дегенеративных стенозов поясничного отдела позвоночника. При необходимости проводилась прецизионная декомпрессия невральных структур с использованием тубулярных ретракторов с эндоскопической видеоассистенцией.

РЕЗУЛЬТАТЫ

Пациенты активизированы на 2 день после операции. Кровопотеря в среднем составила 100 мл. Средняя продолжительность установки 1 винта - около 7 минут. Время редукции и установки стержня была сравнима с открытыми операциями. Средний койко-день составил 7 дней.

ЗАКЛЮЧЕНИЕ

Таким образом, простота использования и универсальность конструкции транспедикулярных винтов позволяет применить чрескожную транспедикулярную систему при повреждениях и заболеваниях позвоночника. Уменьшает травматизацию костных структур и прилегающих к ним мягких тканей, сокраща-

ет время операции в 2 раза, минимализирует кровопотерю и лишает оперирующего хирурга

от сложных алгоритмов установки дополнительных конструкций.

УДК 616.711.5/6-089.22

СРАВНЕНИЕ БИОМЕХАНИЧЕСКИХ СВОЙСТВ КАДАВЕРНЫХ БЛОКОВ ПОЗВОНКОВ С ФИКСАЦИЕЙ ТИПА «СПОНДИЛОДЕЗ 270» И «СПОНДИЛОДЕЗ 360»

С.К. МАКИРОВ, Р.М. НУРМУХАМЕТОВ, В.Г. ГОЛУБЕВ, О.А. ЗУРАЕВ,
А.В. ШИРШОВ, В.В. ВАСИЛЬЕВ, Б.А. СЫЧЕНИКОВ, А.П. ТАРАСОВ

Центральная клиническая больница Российской академии наук,
Российская медицинская академия постдипломного образования, Москва

Цель исследования - сравнить биомеханические свойства конструкции «спондилодез 270» с конструкцией типа «спондилодез 360» и сделать вывод о возможности его клинического применения.

МАТЕРИАЛ И МЕТОДЫ

Отобраны моносегментарные кадаверные блоки груднопоясничных позвонков (L2-L3, L3-L4, L4-L5), возраст 34-56 лет (среднее значение - 41 год). Выделено 2 группы: 1 группу составили 2 блока с билатеральной транспедикулярной фиксацией и межтеловым банановидным кейджем, 2 группу 2 блока с моностеральной транспедикулярной фиксацией и межтеловым банановидным кейджем (2-й тип конструкции). Для исключения травматических повреждений и другой патологии, которая теоретически могла бы повлиять на результаты исследования было проведено рентгеновское исследование и компьютерная томография. Тестирование биомеханических свойств выполняли на аппарате «w+b walter+bai ag». Определяли прочность образцов на сжатие и на кручение.

РЕЗУЛЬТАТЫ И ИХ ОБСУЖДЕНИЕ

При рассмотрении кривых полного разрушения двух типов конструкций следует отметить, что конструкции 1 группы обладают большей жесткостью (4кН), чем конструкции 2 группы (2,9кН). Область упругих деформаций в 1 группе составила 1,5 мм, во 2 группе – 2,4 мм. Деформация при кручении в 1 группе составила 9°, во второй группе 14°.

При дегенеративных заболеваниях диска наиболее распространенным методом

хирургического лечения в настоящее время является межтеловой спондилодез трансфораминальным доступом (TLIF) с установкой кейджей диагонально или банановидных кейджей по переднему краю тела в комбинации с билатеральной транспедикулярной фиксацией. Считается, что такая конструкция обладает максимальной прочностью и обеспечивает наибольшую стабильность фиксированных сегментов. При этом приходится осуществлять билатеральный доступ со скелетированием мягких тканей, что увеличивает травматичность операции.

С развитием минимально-инвазивных технологий, с возможностью использования специальных ретракторов и транскутанной установкой транспедикулярных винтов травматичность операций существенно снизилась. В случаях моностерального фораминального стеноза и стеноза бокового кармана имеется возможность для декомпрессии и межтелового спондилодеза кейджем через тубулярный доступ с последующей транскутанной транспедикулярной стабилизацией. При этом нет необходимости в скелетировании мягких тканей и связочный аппарат остается интактным. Преимуществами этой методики являются уменьшение кровопотери, сокращение времени операции, уменьшение выраженности болевого синдрома в послеоперационном периоде и быстрая восстанавливаемость пациентов.

Хотя механические свойства конструкции типа «спондилодез 270» уступают конструкции типа «спондилодез 360», они, по данным литературы, сопоставимы с прочностью интактных блоков позвонков.

ЗАКЛЮЧЕНИЕ

Монолатеральная фиксация с банановидным кейджем обеспечивает достаточно высокую прочность как при сжатии, так и при кручении. Из полученных экспериментальных

данных и нашего клинического опыта можно рекомендовать проведение монолатеральной фиксации с установкой банановидного кейджа при дегенеративном заболевании поясничного отдела позвоночника.

УДК 616.711-089+612.116.2

**НЕКОТОРЫЕ СРАВНИТЕЛЬНО НЕДОРОГИЕ МЕТОДИКИ
СНИЖЕНИЯ ИНТРАОПЕРАЦИОННОЙ КРОВОПОТЕРИ
ПРИ ОПЕРАЦИЯХ НА ПОЗВОНОЧНИКЕ**

С.К. МАКИРОВ, А.Ю. ЯЛИЧ

¹Российская медицинская академия последипломного образования,

²Центральная клиническая больница РАН, Москва

В статье описываются некоторые сравнительно недорогие методики снижения интраоперационной кровопотери при операциях на позвоночнике, которые используются в нашей клинике. Они отличаются относительно невысокой стоимостью, однако, весьма эффективны, поэтому могут рекомендоваться нами для использования в любом отделении хирургии позвоночника.

Ключевые слова: интраоперационная кровопотеря, операция на позвоночнике.

Оперативные вмешательства на позвоночнике зачастую сопровождаются большой кровопотерей, достигая 1000-1500 мл и даже более. Это связано с особенностями венозного кровоснабжения позвоночника и спинного мозга. Вены поверхности спинного мозга объединены значительной анастомотической сетью. Внутрипозвоночное эпидуральное венозное сплетение имеет поверхность, приблизительно в 20 раз большую, чем разветвления соответствующих артерий. Это путь без клапанов с протяженностью от основания мозга до таза; кровь может циркулировать во всех направлениях. Сплетения построены таким образом, что при закрытии одних сосудов кровь немедленно оттекает другим путем без отклонений в объеме и давлении [1]. Таким образом, гемостаз при операциях в этой области может быть затруднен в связи с наличием большого количества анастомозов. Также имеющиеся стенозы позвоночника вызывают нарушение оттока крови и иедут к венозному застою и варикозу эпидуральных вен. Особенную проблему интраоперационная кровопотеря в вертебрологии представляет в связи с тем, что большая часть пациентов относятся к старшей возрастной группе и отягощены сопутствующей патологией.

Существуют различные методики снижения интраоперационной кровопотери. Мы хотели бы поделиться опытом используемых в нашей клинике методик. Они являются относительно недорогими, но эффективными, а потому могут рекомендоваться нами для использования в повседневной практике любого отделения хирургии позвоночника. Условно мы разделили эти методики на мероприятия общего воздействия и локального воздействия.

К первой группе мы относим используемые нами методики управляемой или контролируемой гипотензии, а также применение препаратов, влияющих на свертывание крови.

Управляемая или контролируемая гипотензия (КГ) – метод, впервые предложенный в 1948 году 1948, Griffiths и Gillis, позднее развитый Enderby. Известны исследования, показывающие хорошие кровосберегающие результаты при использовании этой методики при операциях на позвоночнике. Так, в исследовании Mc Neil и др., при использовании КГ, необходимость в интраоперационной гемотрансфузии снизилась в среднем в 1.6 раза [3]. Интраоперационная кровопоте-

ря при использовании КГ, по данным Broisin и др., снизилась в среднем с 3000 мл до 800 мл при расчете на 10 позвонков [4].

В целом, методика зарекомендовала себя, как безопасная. Так, Enderby сообщает о 6 осложнениях, прямо связанных с КГ, из 9107 проведенных анестезий с использованием этой методики [2]. Однако, существует повышенный риск осложнений КГ, связанный с применением ее у пациентов с атеросклерозом сосудов, в том числе сонных артерий, а также с признаками миокардиальной ишемии. Также, имеются сообщения о связанной с КГ ишемической нейропатии зрительного нерва у пациентов с анемией [5, 6]. Такие осложнения заслуживают повышенного внимания анестезиолога. Поэтому пациентов с серьезным сосудистым атеросклерозом, а также с исходной анемией, КГ следует проводить в щадящем режиме, либо придерживаться нормотензии.

При проведении КГ, мы рекомендуем придерживаться целевого среднего артериального давления в пределах 50-70 мм рт. ст., а у пожилых пациентов с сосудистым атеросклерозом – не ниже 60-70 мм рт. ст.

Мы намеренно не рассматриваем здесь фармакологические аспекты проведения КГ, оставляя выбор соответствующих препаратов на усмотрение анестезиологов с учетом их предпочтений, а также наличия тех или иных средств в различных ЛПУ.

Применение в предоперационном периоде препаратов, угнетающих фибринолиз, является второй рекомендуемой нами рутинной методикой при операциях на позвоночнике. Хорошо зарекомендовал себя препарат транексамовой кислоты (ТК), есть литературные данные о его высокой эффективности при операциях на позвоночнике (артродез позвонков): существенно снижался объем кровопотери во время операции и, соответственно, потребность в гомологичных трансфузиях цельной крови и эритроцитной массы [7].

При больших операциях (обширных хирургических вмешательствах) ТК рекомендуется в дозах 10 мг/кг массы тела внутривенно три раза в день, причем первая доза должна вводиться непосредственно перед операцией [8], мы вводим ТК за 30 минут до операции.

Также напоминаем, что при возникновении интраоперационного дефицита факторов свертывания крови, связанного с обширной кровопотерей, необходима трансфузия све-

жезамороженной плазмы для восполнения оных, в количестве 800-1000 мл [9], что также влияет на интраоперационный гемостаз и последующую кровопотерю.

Существуют и другие известные методики снижения интраоперационной кровопотери, например, использование аппарата Cell Saver, аутодонорство и аутогемотрансфузия, а также острая нормоволемическая гемодилюция (ОНГ). Изучив опыт использования методики ОНГ, мы нашли, что имеющаяся литература говорит лишь об умеренных преимуществах ее использования. Безопасность ОНГ не доказана [10,11]. Таким образом, широкое распространение ОНГ не может быть рекомендовано [10]. Мы не используем эту методику в рутинной практике.

Не будем упоминать о методике использования аппаратов типа Cell Saver в связи с тем, что ее стоимость выводит данную методику за рамки нашей статьи.

Если говорить о методиках, связанных с аутодонорством и последующей аутогемотрансфузией, то, согласно данным литературы, до половины всей заготовленной аутокрови уничтожается в связи с тем, что в послеоперационном периоде не возникает показаний к ее переливанию, при этом применение ее для переливания другим пациентам еще более ограничено. В итоге расходы на применение аутологичных компонентов крови начинают превышать расходы на донорскую кровь. При этом этот метод не устраняет риски осложнений, связанных с бактериальной контаминацией крови, гемолитических реакций, ошибок, связанных с человеческим фактором, и т.д.[11]. Поэтому этот метод нами рутинно также не используется.

Отдельно остановимся на мероприятиях локального воздействия, относящихся к хирургической технике и влияющих на гемостаз. Их влияние оказывает не меньшее воздействие, чем мероприятия общего характера. Мы используем при операциях оптическое увеличение, что помогает проводить более тщательный гемостаз. При этом достаточно иметь 2,5-кратное увеличение. Предпочтение отдается преимущественно доступам с раслоением мышц, и редко - с их пересечением. Также при работе со спонгиозными костями используется медицинский воск. С целью гемостаза из эпидуральных вен используются местные современные гемостатические средства и клеи.

Сочетание перечисленных методик за последние годы позволило нам сократить интраоперационную кровопотерю. Так, по некоторым данным, интраоперационная кровопотеря при некоторых операциях на позвоночнике значительно варьирует и составляет от 20,0 до 40,0 % ОЦК [12].

Проанализировав данные об интраоперационной кровопотере в выборке из более 200 наших пациентов, перенесших ригидную фиксацию позвоночника задним доступом за последний год, можем сказать, что средние цифры кровопотери составили 10-15% от ОЦК.

ЛИТЕРАТУРА

1. Повреждения позвоночника и спинного мозга: под ред. Н.Е. Полищук, Н.А. Корж, В.Я. Фищенко. - Киев: «КНИГА плюс», 2001.
2. Enderby G.E. Hypotensive anesthesia. Edinburgh: Churchill-Livingstone. - 1985.
3. Mc Neil T.W., de Wald R.L., Kuo K.N., Bennett E.J., Salem M.R. Controlled hypotensive anesthesia in scoliosis surgery // *J Bone Joint Surg.* - 1974. - № 56-A. - P. 1167-1172.
4. Broisin F., Tauty-Spiers C., Dardet R., Moskovtchenko J.F. Techniques d'hmodilution et d'hypotension contrle dans la chirurgie du rachis scoliotique // *Cah Anesth.* - 1987. - №35. - P. 281-282.
5. Williams E.L., Hart W.H., Tempelhoff R. Postoperative ischemic optic neuropathy // *Anesth Analg.* - 1995. - №80. - P. 1018-1029.
6. Katz D.M., Trobe J.D., Cornblath W.T., Kline L.B. Ischemic optic neuropathy after lumbar spine surgery // *Arch Ophthalmol.* - 1994. - №112. - P. 925-931.
7. Shapiro F., Zurakowski D., Sethna N. Tranexamic acid diminishes intraoperative blood loss and transfusion in spinal fusions for duchenne muscular dystrophy scoliosis // *Spine.* - 2007. - Vol. 32, № 20. - P. 2278-2283.
8. Tengborn L. Fibrinolytic inhibitors in the management of bleeding disorders // *Treatment of Hemophilia.* - 2007. - № 42. - 15 p.
9. Приказ Минздрава РФ от 25 ноября 2002 г. № 363 «Об утверждении Инструкции по применению компонентов крови» (Зарегистрировано в Минюсте РФ 20.12.2002 № 4062).
10. Segal J.B., Blasco-Colmenares E., Norris E.J., Guallar E. Preoperative acute normovolemic hemodilution: a meta-analysis // *Transfusion.* - 2004. - №44(5). - P.632-644.
11. Elizabeth S. Vanderlinde, Joanna M. Heal, Neil Blumberg Autologous transfusion // *BMJ.* - 2002. - №324(7340). - P.772-775.
12. Лебедева М.Н. Ретроспективный анализ интраоперационной кровопотери в хирургии идиопатического сколиоза // *Хирургия позвоночника.* - 2012. - № 2. - С. 70-78.

ОМЫРТҚАҒА ЖАСАЛҒАН ОПЕРАЦИЯЛАР КЕЗІНДЕ ИНТРАОПЕРАЦИЯЛЫҚ ҚАН КЕТУДІ АЗАЙТУДЫҢ БІРҚАТАР АРЗАН ӘДІСТЕРІ

С.К. МАКИРОВ, А.Ю. ЯЛИЧ

Түсініктеме. Мақалада омыртқаға жасалған операциялар кезінде интраоперациялық қан кетуді азайтудың бірқатар арзан әдістері сипатталған. Олар салыстырмалы түрде арзандығымен ерекшеленеді, алайда, тиімділігі жоғары, сондықтан омыртқа хирургиясының барлық бөлімдерінде қолдануға ұсынылады.

Негізгі сөздер: интраоперациялық қан кету, омыртқа операциялары.

SOME RELATIVELY INEXPENSIVE METHODS OF INTRAOPERATIVE BLOOD LOSS IN SPINAL SURGERY

S.K. MAKIROV, A.Y. YALICH

Abstract. This article describes some relatively inexpensive blood saving techniques in spinal surgery, which are used in our clinic. Their cost is relatively low, but they are quite effective, so we may recommend them for use in any department of spine surgery.

Key words: intraoperative blood loss, spine surgery.

СИСТЕМНЫЙ ПОДХОД ПРИ ПОВРЕЖДЕНИЯХ ГРУДОПОЯСНИЧНОГО ОТДЕЛА ПОЗВОНОЧНИКА У ПАЦИЕНТОВ С ПОЛИТРАВМОЙ

Б.Ш. МИНАСОВ, К.Х. СИРОДЖОВ, К.К. КАРИМОВ, Р.Р. ЯКУПОВ,
И.Э. НИГАМЕДЗЯНОВ
Башкирский государственный медицинский университет, Уфа

Проанализированы результаты хирургического лечения 173 пациентов с сочетанными нестабильными повреждениями позвоночника при политравме. Использование двухэтапного подхода при лечении данной группы больных позволило улучшить показатели качества жизни, стабилometrics, уменьшить частоту осложнений и обеспечить бытовую, социальную и профессиональную реинтеграцию.

Ключевые слова: повреждения позвоночника, остеосинтез, политравма.

ВВЕДЕНИЕ

Современные тенденции к увеличению частоты множественных и сочетанных повреждений скелета позволяют утверждать, что актуальность проблемы сохранится в ближайшие несколько десятков лет. К наиболее сложным ситуациям, в первую очередь, можно отнести пациентов с сочетанной позвоночно-спинномозговой травмой, которые требуют особого подхода как в диагностике, так и в лечении. Полная утрата трудоспособности, полное нарушение социальных и бытовых стереотипов, деформация социума вокруг такого больного, полная зависимость от окружающих— это все то, что наносит невосполнимый урон обществу и личности. Основную часть пострадавших составляют лица трудоспособного возраста. В США стоимость лечения одного больного с позвоночно-спинномозговой травмой достигает до 500000 долларов США [1,2,3].

Мировой опыт и практика показывают, что одним из наиболее эффективных методов социальной и медицинской реабилитации больных с позвоночно-спинномозговой травмой является оперативное лечение, которые доказали свое преимущество при монолокальных повреждениях [1,4,5,6,7]. Однако, при множественных и сочетанных повреждениях алгоритмы по тактике лечения этой сложной группы пациентов неоднозначны [1,2,3,5,8,9]. Зачастую неудовлетворительные исходы хирургического лечения обусловлены отсутствием адекватного предоперационного проектирования. Между тем современные технологии объемного моделирования позво-

ляют выполнить данную задачу для любых геометрически сложных фигур, к которым можно отнести позвоночник [10].

В связи с этим разработка и внедрение эффективных методов диагностики, оптимизация предоперационного проектирования и хирургического лечения повреждений позвоночника при политравме приобретает важную значимость в современной травматологии и ортопедии, что послужило поводом для проведения данного исследования.

МАТЕРИАЛ И МЕТОДЫ

Проанализированы результаты хирургического лечения 173 пациентов с сочетанными нестабильными повреждениями позвоночника. Большую часть пациентов составили мужчины (70,92%) трудоспособного возраста (медиана – 32,7 года).

Оценка структуры сочетанных повреждений позвоночника продемонстрировала следующие соотношения: черепно-мозговая травма - 18,83%, грудная клетка – 11,57%, живота – 4,81%, таза - 10,92%, бедро - 17,69%, голень – 16,38%, верхняя конечность – 5,46%, стопа – 14,3%.

Для исследования все больные с сочетанными нестабильными повреждениями позвоночника были разделены на две группы, в зависимости от технологии оперативных вмешательств: основная группа (84 человека) – пациенты, которым были выполнены операции с использованием двухэтапного хирургического вмешательства с опорой на смежные нейтральные позвонки (1 этап – редукция-шунтирование

транспедикулярным аппаратом на минимально необходимом уровне, 2 этап – стабилизация-декомпрессия по технологии замещающего протезирования), с проведением предоперационного проектирования на основе быстрого прототипирования по технологии лазерной стереолитографии. В качестве контрольной группы (89 человек) были исследованы пациенты, с нестабильными сочетанными повреждениями грудно-поясничного отдела позвоночника при политравме, с использованием стандартных хирургических вмешательств в один или два этапа (многоуровневая транспедикулярная фиксация, стабилизация-декомпрессия по технологии на костного остеосинтеза с ауто-трансплантацией).

Методы исследования включали в себя анализ медицинской документации, ортопедический и неврологический осмотр с определением объема движений позвоночника по C.Ryf и A.Weymann и использованием шкалы оценки неврологического дефицита по H.Frankel. Анализ качества жизни и психоземонального состояния пациентов проводилось по шкале SF-36, интенсивности болевого синдрома с помощью Визуальной аналоговой шкалы боли (ВАШ).

Из методов лучевой диагностики использовались рентгенография, миелография, компьютерная томография с мультипланарной и объемной реконструкцией, магнитно-резонансная томография, остеосцинтиграфия.

Для расчета дефицита высоты, площади опоры смежного позвонка и оптимизации степени редукции позвонка была использована технология объемного моделирования поврежденного сегмента по технике быстрого прототипирования и изготовления объемных моделей с использованием прецизионной стереолитографии. Данные модели изготавливались на установке лазерной стереолитографии SLA-Viper si2™ (США). Оптическая оцифровка и получение компьютерной модели были выполнены на установке ATOS II XL с использованием программного обеспечения Atos-3D digitizing GOMvG2.0.

Для оценки состояния вертикальной устойчивости применялся компьютерный ста-

билметрический комплекс «МБН–Биомеханика» с регистрацией текущих координат и колебаний проекции общего центра массы в вертикальной позе на площадь опоры, с учётом массы и роста пациента.

Статистическая обработка материала проводилась с использованием программного обеспечения Microsoft Excel® 2003 в пакете Microsoft Office 2003 (Microsoft®). Достоверность полученных результатов оценивали для $p < 0,05$. Средние величины представлены в виде $M \pm m$, различия между средними значениями считались достоверными при значении $p < 0,05$.

РЕЗУЛЬТАТЫ И ИХ ОБСУЖДЕНИЕ

Проведенный ретроспективный анализ исходов сочетанных повреждений позвоночника показал, что неудовлетворительные результаты были, как правило обусловлены следующими пороками лечебных доктрин: недооценка патомеханики повреждения, отказ от оперативного лечения, неадекватное предоперационное планирование, неполная редукция позвоночного столба, несвоевременность редукционно-шунтирующих и декомпрессивно-стабилизирующих операций, необоснованная фиксация нескольких позвоночно-двигательных сегментов, приводящие к целому ряду различных осложнений: патологический кифоз, нестабильность позвоночного столба, стеноз позвоночного канала, хроническая боль, синдром «плоской спины», коллапс позвонка.

Одним из путей уменьшения частоты данных осложнений может быть использование современных технологий объемного моделирования, которые позволяют адекватно оценить пространственные смещения поврежденных структур позвоночника и провести предоперационное проектирование. С этой целью готовили образцы различных видов повреждений позвоночника на основе быстрого прототипирования по технологии прецизионной стереолитографии, а в дальнейшем производили расчет степени редукции позвоночного столба и площади опоры протеза для стабилизации поврежденного позвоночно-двигательного сегмента (рисунки 1,2).

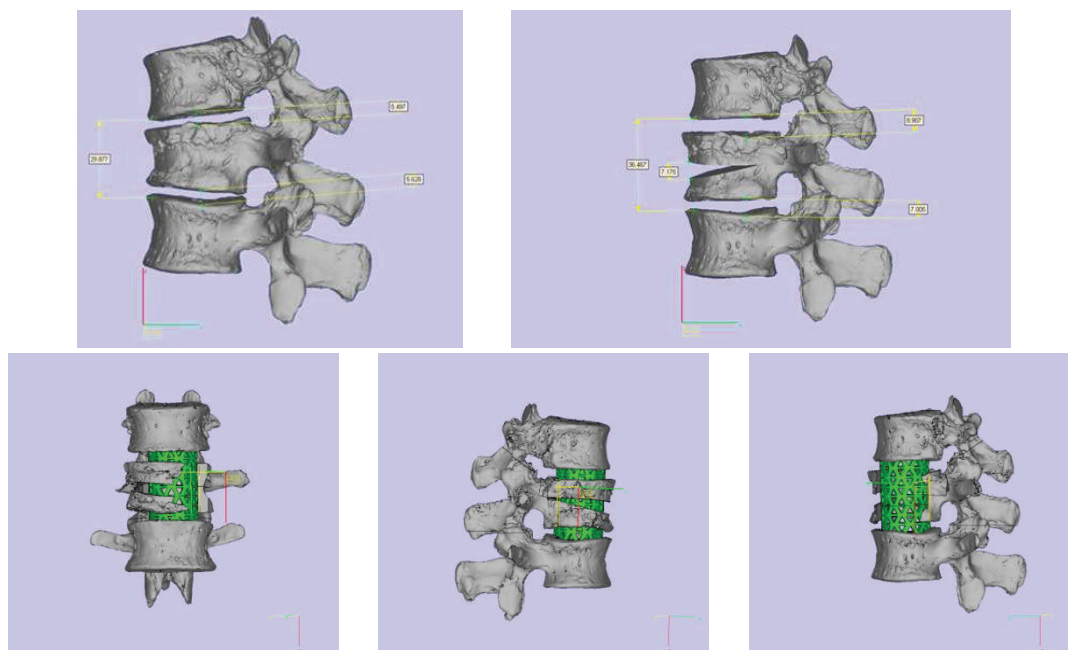


Рисунок 1- Предоперационный расчет степени редукции позвоночного столба и стабилизации поврежденного позвоночно-двигательного сегмента

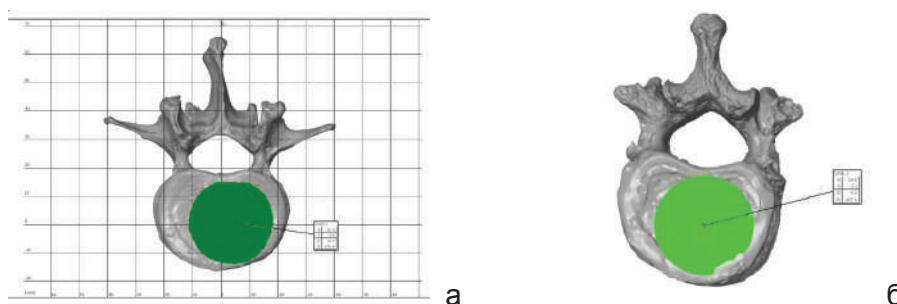


Рисунок 2 - Предоперационный расчет площади опоры протеза поврежденного позвоночно-двигательного сегмента (а – вышележащего позвонка; б – нижележащего позвонка)

Порядок последовательности оказания хирургической помощи у больных с сочетанной травмой позвоночника, также играет важную роль. Согласно принципам ортопедического damage-control на начальном этапе производился остеосинтез шокогенных сегментов (таз, бедро, голень) по малоинвазивной технологии. Однако наличие нестабильного повреждения позвоночника, не позволяло проводить реабилитационные мероприятия у данных пациентов в ранние сроки. При этом стабилизация позвоночника в один этап по передней технологии приводили к длительному предоперационному периоду, вследствие изначального тяжелого состояния больного, или при проведении одноэтапного оперативного вмешательства по задней технологии способствовала мульти-сегментарной фиксации позвоночного столба. В связи с этим был предложен оригинальный

двухэтапный алгоритм хирургического лечения нестабильных повреждений позвоночника при политравме. На первом этапе проводились редукция и шунтирование транспедикулярным аппаратом на минимально-необходимом уровне в положении гиперкоррекции, далее после стабилизации состояния пациента – радикальное вмешательство с декомпрессией спинного мозга и его элементов, позвоночного канала, протезированием тел и дисков позвонков, межтеловой стабилизацией пластинчатыми или стержневыми конструкциями.

Сравнение показателей качества жизни по шкале SF-36 в отдаленном периоде выявило достоверное улучшение показателей по физическому, ролевому функционированию, жизнеспособности и интенсивности боли в основной группе по сравнению с контролем ($p < 0,05$) (таблица 1).

Объем движений в позвоночнике у пациентов основной группы в отдаленном периоде был достоверно больше, чем в контрольной группе по всем показателям: сгибание, разгибание и ротация (таблица 2).

Анализ биометрических показателей фаз опоры и ходьбы выявил достоверное различие между основной и контрольной группой

по положению центра давления в сагиттальной плоскости и среднему направлению плоскости колебаний центра давления через 1 год после оперативного лечения сочетанных повреждений позвоночника. Между остальными показателями значимой разницы выявлено не было (таблица 3).

Таблица 1 -Динамика параметров качества жизни (SF-36) у больных с сочетанными повреждениями грудного отдела позвоночника

| Показатели качества жизни | Группы | Острый период | Отдаленный период |
|---|---------------|---------------|-------------------|
| Физическое функционирование, PF | Осн. группа | 5,0 + 0,48 | 55,0+5,94* |
| | Контр. группа | 0 | 22,5+2,33 |
| Ролевое функционирование, RP | Осн. группа | 0 | 75,0 + 8,15* |
| | Контр. группа | 0 | 42,5+ 4,4 |
| Интенсивность боли, BP | Осн. группа | 41,0+ 4,41 | 74,0+ 8,01* |
| | Контр. группа | 31,5+ 3,23 | 26,5+2,75 |
| Общее состояние здоровья, GH | Осн. группа | 65,0+ 7,03 | 45,0 + 4,85 |
| | Контр. группа | 58,5+ 6,14 | 47,5+ 4,98 |
| Жизнеспособность, VT | Осн. группа | 65,0+ 7,03 | 70,0+7,58* |
| | Контр. группа | 47,5+ 4,98 | 42,5+ 4,4 |
| Социальное функционирование, SF | Осн. группа | 40,0+4,30 | 50,0+5,4 |
| | Контр. группа | 50,05+5,25 | 44,0+4,39 |
| Эмоционально-ролевое функционирование, RE | Осн. группа | 31,5+ 3,38 | 100,0* |
| | Контр. группа | 33,5 + 3,54 | 34,0 + 3,38 |
| Психическое здоровье, MH | Осн. группа | 54,0 + 5,84 | 64,0 + 6,87 |
| | Контр. группа | 50,0 + 5,12 | 52,0+5,57 |

Примечание - * - достоверность различий $p < 0,05$

Таблица 2 –Объем движений в поясничном отделе позвоночника у больных с нестабильными повреждениями грудного отдела позвоночника при политравме в отдаленном периоде

| Объем движений | | Основная группа n=84 | Контрольная группа n=89 |
|---------------------|--------------------|----------------------|-------------------------|
| Сгибание | резко ограниченное | - | 2,25+1,57 |
| | ограниченное | 13,10+3,68 | 33,71+5,01 |
| | полное | 86,90+3,68* | 64,04+5,08 |
| Разгибание, градусы | 0-10 | 2,38+1,66 | 11,24+3,84 |
| | 10-20 | 14,29+3,81 | 25,84+4,64 |
| | 20-30 | 83,33+4,06* | 62,92+5,4 |
| Ротация, градусы | 0-30 | - | 8,99+3,03 |
| | 30-60 | 17,86+4,17 | 33,71+5,01 |
| | 60-90 | 82,14+4,17* | 57,30+5,21 |

Примечание - * - достоверность различий $p < 0,05$

Таблица 3 - Стабилометрические показатели основной и контрольной группы через 1 год после оперативного лечения

| Показатели (норма) | Основная группа, n=30 | Контрольная группа, n=30 |
|-----------------------------------|-----------------------|--------------------------|
| F, мм (-5 – 5) | 4,64±0,75 | 4,48±0,72 |
| S, мм (45-55) | 9,54±1,64* | 26,36±4,72 |
| f, мм (5-10) | 7,72±1,31 | 8,77±1,50 |
| s, мм (5-10) | 9,85±1,70 | 8,55±1,46 |
| L, мм (284,3-586,4) | 777,8±141,91 | 636,31±116,08 |
| S, мм ² (78,54-314,16) | 224,89±40,96 | 229,23±41,76 |
| V, мм/сек (3,4-17,7) | 12,96±2,27 | 10,6±1,84 |
| Девияция влево, % (0) | 50,2±9,07 | 49,5±8,94 |
| Девияция вправо, % (0) | 49,8±9,00 | 55,5±10,04 |
| Угол отн. F, град. (0) | 2,62±0,37 | 2,92±0,43 |
| Угол отн. S, град. (0) | 3,35±0,51 | 2,86±0,42 |
| Угол, град. (0) | 2,33±0,32* | 4,46±0,71 |

Примечание - * - достоверность различий $p < 0,05$

ет вертикализировать больного, что в итоге улучшает показатели качества жизни, стабиллометрии, уменьшает частоту осложнений и обеспечивает бытовую, социальную и профессиональную реинтеграцию.

ЛИТЕРАТУРА

1. Фадеев Е.М., Усиков В.Д., Пташников Д.А., Магомедов Ш.Ш. Использование эндоскопических методик в хирургическом лечении повреждений и заболеваний позвоночника // *Травматология и ортопедия России*. - 2008. - №2. - С. 44-48.
2. Dimar J.R., Carreon L.Y., Riina J., Schwartz D.G., Harris M.B. Early versus late stabilization of the spine in the polytrauma patient // *Spine (Phila Pa 1976)*. - 2010. - №35. - P.187-192.
3. Payer M. Unstable burst fractures of the thoracolumbar junction: treatment by posterior bisegmental correction/fixation and staged anterior corpectomy and titanium cage implantation // *Acta Neurochir (Wien)*. - 2006. - Vol.148, №3. - P.299-306.
4. Hierholzer C., Bühren V., Woltmann A. Выбор времени операции и лечение травм позвоночника у больных с множественной травмой // *Политравма*. - 2008. - №1. - С. 71.
5. Орлов С.В. и др. Математический расчет прочности позвоночного столба при

хирургическом лечении нестабильных переломов позвоночника // *Вестник хирургии им. И.И. Грекова*. - 2009. - Том 168, №2. - С.61-64.

6. Дулаев А.К., Орлов В.П., Надулич К.А. и др. Ревизионная хирургия позвоночника у пострадавших с позвоночно-спинномозговой травмой грудной и поясничной локализации // *Травматология и ортопедия России*. - 2006. - № 2. - С. 109-110.

7. Басков А.В., Борщенко И.А. Техника и принципы хирургического лечения заболеваний и повреждений позвоночника: практическое руководство. - М.:ГЭОТАР-МЕДИА, 2007. - 131 с.

8. Дзукаев Д.Н., Хорева Н.Е. Нестабильные повреждения груднопоясничного отдела позвоночника - возможно ли решение всех проблем одной операцией? // *Нейрохирургия*. - 2007. - №4. - С. 29-35.

9. Перих В.В., Садовой М.А., Рахматиллаев Ш.Н. Остеопластика в системе лечения переломов тел грудных и поясничных позвонков // *Хирургия позвоночника*. - 2009. - №2. - С. 25-34.

10. Минасов Б.Ш., Ханин М.Ю., Аит-Шауи Х. Хирургическое лечение осложненных нестабильных переломов грудного и поясничного отдела позвоночника при политравме // *Медицинский вестник Башкортостана*. - 2010. - Том 5, №2. - С. 76-81.

ПОЛИТРАВМА ЖАҒДАЙЫНДА ОМЫРТҚАНЫҢ КЕУДЕ-БЕЛ БӨЛІГІНІҢ ЖАРАҚАТТАРЫ БАР НАУҚАСТАРДЫ ЕМДЕУДЕГІ ЖҮЙЕЛІ ӘДІС

Б.Ш. МИНАСОВ, К.Х. СИРОДЖОВ, К.К. КАРИМОВ, Р.Р. ЯКУПОВ,
И.Э. НИГАМЕДЗЯНОВ

Түсініктеме. Политравма жағдайында омыртқаның тұрақсыз сынулары бар 173 науқастың хирургиялық емінің нәтижесіне сараптама жүргізілді. Аталған науқастар тобын емдеуде екі кезеңді емдеу әдісін қолдану науқастардың өмір сапасын жақсартты, асқынулар санын азайтты және тұрмыстық, әлеуметтік, кәсіби реинтеграциясын қамтамасыз етті.

Негізгі сөздер: омыртқа сынулары, остеосинтез, политравма.

SYSTEM APPROACH TO THE THORACOLUMBAR SPINE DAMAGE IN PATIENTS WITH POLYTRAUMA

B.SH.MINASOV, K.H. SIRODZHOV, K.K. KARIMOV, R.R. YAKUPOV,
I.E. NIGAMEDZYANOV

Abstract. Results of surgical treatment of 173 patients with concomitant unstable spinal injuries in polytrauma. Using a two-step approach in the treatment of this group of patients to improve quality of life, stabilometry, reduces the incidence of complications and provides environmental, social and professional reintegration.

Key words: spinal injury, osteosynthesis, polytrauma.

ХИРУРГИЧЕСКОЕ ЛЕЧЕНИЕ ПЕРЕЛОМОВ ПОЗВОНКОВ ПРИ ОСТЕОПОРОЗЕ

Б.Ш. МИНАСОВ, Р.М. САБИРОВ, Р.Р. ЯКУПОВ, Т.Б. МИНАСОВ,
К.К. КАРИМОВ

Башкирский государственный медицинский университет, Уфа

Проведена оценка лечебных и диагностических мероприятий у 165 женщин с переломами тел позвонков грудного и поясничного отделов позвоночника. Современное малоинвазивное хирургическое лечение и медикаментозная коррекция позволили уменьшить болевой синдром и улучшить качество жизни у данных пациентов.

Ключевые слова: остеопороз, переломы позвонков, вертебропластика, транспедикулярная фиксация.

ВВЕДЕНИЕ

Остеопоретические переломы позвонков составляют большую долю в структуре осложнений остеопороза и сопровождаются выраженным болевым синдромом, оказывают значительное отрицательное влияние на качество жизни пациентов, повышают риск преждевременной смерти в 1,2-3,7 раза [1,2]. При этом диагностика и лечение данных переломов зачастую представляет проблему для специалистов и приводит к ошибкам и неэффективности выбранной тактики. Несмотря на наличие разнообразных методов исследования, доля нераспознанных переломов позвонков при остеопорозе на практике остается высокой и составляет 45% в Северной Америке, 29% в странах Европы [3]. Актуальность данной проблемы также возрастает в связи с неуклонным ростом частоты остеопоретических переломов позвонков, связанное с увеличением доли пожилых лиц.

Вопросы выбора медикаментозной коррекции и методов оперативного лечения на сегодняшний день также остаются нерешенными. В частности, использование лекарственных средств, препятствующих резорбции костной ткани усложняется из-за риска серьезных побочных эффектов и частым отсутствием субъективного улучшения состояния пациента, что приводит к нарушению режима приема препарата и низкой compliance [4]. Применение хирургических технологий также сопряжено с целым рядом нерешенных задач: определение показаний к оперативному лечению, степень эффективности и безопасности операции, критерии выбора между вертебропластикой, кифопласти-

кой, передней и задней стабилизацией, что диктует необходимость дальнейших научных исследований [5,6,7,8].

Цель исследования – анализ результатов хирургического лечения переломов позвонков при остеопорозе.

МАТЕРИАЛ И МЕТОДЫ

Проведена оценка лечебных и диагностических мероприятий у 165 женщин с переломами тел позвонков грудного и поясничного отделов позвоночника после низкоэнергетической травмы или без факта травмы, поступивших в клинику травматологии и ортопедии БГМУ. Средний возраст составил $66,79 \pm 5,16$ лет. Для оценки состояния пациента при поступлении были проведены ортопедический осмотр, лучевая диагностика (рентгенография, компьютерная томография, магнитно-резонансная томография, остеоденситометрия, морфометрия, скинтиграфия), лабораторная диагностика, оценка выраженности болевого синдрома по визуальной аналоговой шкале боли (ВАШ), оценка качества жизни пациента проводилась по специализированной шкале Roland Morris Disability Questionnaire (RMDQ) [9]. Эффективность лечения оценивалась через 1 год по степени уменьшения болевого синдрома, улучшения качества жизни пациентов, изменении морфометрических данных на основе лучевых методов исследования. Были выделены группы женщин с оперативным (23 пациента) и консервативным лечением (35 человек) данной патологии. В качестве хирургического лечения данных больных использовались одно- или двухэтапные технологии: транспедикулярная фиксация (15 человек), вертебропластика (8 человек),

передний спондилодез с протезированием тела позвонка (5 больных), консервативное лечение основывалось на иммобилизации корсетом и приеме лекарственных средств, препятствующих резорбции кости (бисфосфонаты, стронция ранелат, кальцитонин лосося) с препаратами кальция и витамина ДЗ.

РЕЗУЛЬТАТЫ И ИХ ОБСУЖДЕНИЕ

При ортопедическом осмотре клиническими особенностями состояния позвоночника на фоне остеопороза являлись: выраженный болевой синдром при пальпации остистых отростков грудного отдела позвоночника у всех исследованных пациенток, сопоставимый по интенсивности с болью при пальпации на уровне перелома, увеличение кифоза в грудном отделе позвоночника, уменьшение роста в динамике, усиление боли при сгибательной нагрузке. Локализация переломов чаще наблюдалась в нижнегрудном и верхнепоясничном отделах позвоночника, при этом в 21,82% случаев переломы были множественными. Факт получения низкоэнергетической травмы подтвердили 72,73% пациентов. Чаще наблюдался первичный остеопороз: постменопаузальный (29,7%), сенильный (61,82%); вторичный остеопороз вследствие ревматоидных заболеваний, овариэктомии, приема стероидных препаратов встречался в 8,48% случаев.

Спондилография показала, что большая часть переломов соответствовала компрессионному и двояковогнутому типам переломов по классификации Н.Genant [10]. На рентгенограммах выявлялись характерные для остеопороза признаки: подчеркнутость замыкательных пластинок, спонгиозирование кортикального слоя, уменьшение количества горизонтальных трабекул, деформация тел позвонков. При этом степень снижения высоты средней или передней части по отношению к задней высоте тела позвонка составила $33,19 \pm 3,67\%$ (таблица 1).

Таблица 1- Структура переломов тел позвонков по классификации Н.Genant (1993)

| | Компрессионные переломы | Двояковогнутые переломы | Оскольчатые переломы |
|-----------|-------------------------|-------------------------|----------------------|
| 1 степень | 26,67% | 6,06% | 0,61% |
| 2 степень | 12,73% | 23,64% | 9,70% |
| 3 степень | 6,06% | 9,09% | 5,45% |

Двухэнергетическая денситометрия проксимального отдела бедра, поясничного отдела позвоночника продемонстрировала наличие выраженного снижения плотности костной ткани и в среднем составило по Т-критерию $-3,78 \pm 0,49$.

Остеосцинтиграфия проведенная у части пациентов с целью дифференциальной диагностики, определила умеренное накопление радиофармпрепарата в зонах переломов. Исследование содержания ионизированного кальция выявило его снижение ($0,99 \pm 0,17$ ммоль/л) и повышение выделения кальция с мочой ($9,03 \pm 4,08$ ммоль/сутки), что свидетельствовало об активной резорбции костной ткани.

Поскольку у подавляющего большинства пациентов отмечался выраженный болевой синдром в грудопоясничном отделе позвоночника, который являлся основной причиной нарушений функционального состояния, то был проведен анализ степени выраженности боли в зависимости от технологий лечения по шкале ВАШ. Сравнение различных методов лечения переломов тел позвонков (транспедикулярная фиксация, вертебропластика, передний спондилодез, консервативное лечение) через 1 год показало преимущество передней и задней стабилизации в достоверном уменьшении болевого синдрома по шкале ВАШ, а также в восстановлении высоты тела позвонка ($p < 0,05$) по сравнению с вертебропластикой и консервативным лечением (таблица 2).

Таблица 2 - Эффективность оперативных методов лечения переломов тел позвонков при остеопорозе

| Параметры | Транспедикулярная фиксация | Вертебропластика | Передний спондилодез | Консервативное лечение |
|--|----------------------------|-------------------|-----------------------|------------------------|
| Дефицит высоты тела позвонка до операции, % | $34,88 \pm 12,31$ | $33,74 \pm 16,72$ | $37,83 \pm 18,37$ | - |
| Дефицит высоты тела позвонка после операции, % | $24,04 \pm 11,03$ | $32,12 \pm 16,51$ | $10,17 \pm 8,45^*$ | - |
| Индекс ВАШ до операции, балл | $7,84 \pm 1,89^*$ | $7,55 \pm 2,49$ | $7,88 \pm 3,95$ | $6,35 \pm 0,99$ |
| Индекс ВАШ после операции, балл | $3,23 \pm 0,69^*$ | $3,86 \pm 1,17$ | $2,237,88 \pm 3,95^*$ | $4,57 \pm 0,69$ |
| Индекс RMDQ до операции, балл | $19,52 \pm 4,91$ | $19,70 \pm 6,79$ | $21,35 \pm 9,73$ | $17,33 \pm 2,84$ |
| Индекс RMDQ после операции, балл | $14,72 \pm 3,67$ | $15,45 \pm 5,28$ | $15,64 \pm 7,34$ | $14,35 \pm 2,34$ |

Примечание - * - достоверность различий $p < 0,05$

Оценка функционального состояния пациента проводилась по специализированной шкале Roland Morris Disability Questionnaire (RMDQ) [9], которая показала, что консервативное и оперативное лечение позволяет улучшить качество жизни пациентов, однако полученные показатели обладали недостаточной достоверностью ($p > 0,05$).

Осложнения оперативного лечения наблюдались в четырех случаях в виде кореш-

кового синдрома и лизиса тела позвонка (таблица 3). Корешковый синдром был купирован консервативно, а в случае с лизисом тела позвонка выполнена передняя наkostная фиксация пластиной. Побочные эффекты медикаментозной терапии проявлялись чаще всего в виде болей и дискомфорта в верхнем отделе желудочно-кишечного тракта и гриппоподобном синдроме, что потребовало в ряде случаев замены или отмены препарата.

Таблица 3- Осложнения и побочные эффекты лечения переломов позвонков

| Осложнения и побочные эффекты | Транспедикулярная фиксация | Вертебропластика | Передние технологии | Медикаментозное лечение |
|--|----------------------------|------------------|---------------------|-------------------------|
| Корешковый синдром | 1 | 1 | | |
| Лизис костной ткани вокруг цемента | | 1 | | |
| Лизис костной ткани вокруг винтов | | | 1 | |
| Боли, дискомфорт в верхнем отделе желудочно-кишечного тракта | | | | 22,86% |
| Гриппоподобный синдром (при приеме инъекционных форм) | | | | 5,71% |

В подтверждение клинической концепции приводим ряд клинических примеров.

Клинический пример 1. Пациентка П. 73 лет, поступила в клинику травматологии и ортопедии БГМУ в сентябре 2009 года с жалобами на постоянные выраженные боли в груднопоясничном отделе позвоночника (по шкале ВАШ 9 баллов), слабокупируемые анальгетиками, невозможность вертикального положения из-за болевого синдрома (по шкале RMDQ – 24 балла). Данные симптомы впервые появились около 8 лет назад, постепенно прогрессировали, факт травмы больная отрицает. После проведенного обследования пациентке выставлен диагноз: сенильный остеопороз тяжелой степени;

множественные переломы тел (Th4, 6, 8-11, L2-L4) грудных и поясничных позвонков. Проведено оперативное лечение – двухэтапная вертебропластика грудного и поясничного отдела позвоночника (рисунки 1, 2). После вертебропластики поясничного отдела отмечалось осложнение - корешковый синдром, которое было купировано консервативно в течение 1 месяца. Медикаментозное лечение остеопороза проводилось препаратами: стронция ранелат и карбонат кальция. После проведенного лечения пациентка отмечает значительное улучшение функционального состояния (по шкале RMDQ – 19 баллов), уменьшение болевого синдрома (по шкале ВАШ - 5 баллов).

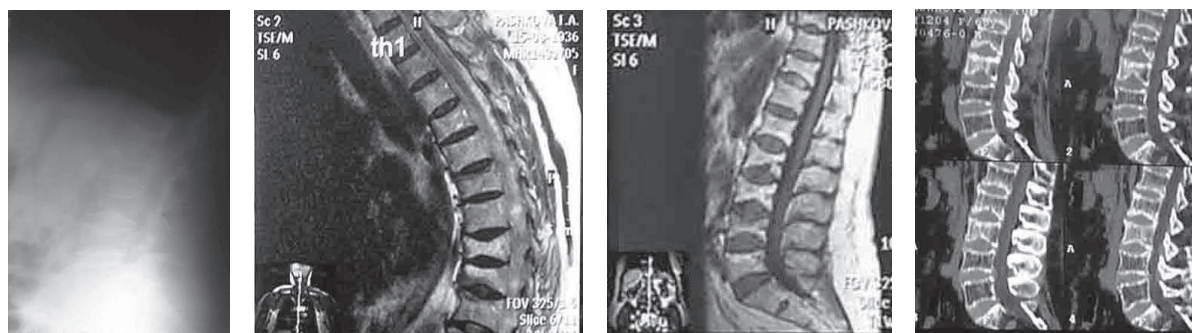


Рисунок 1- Данные лучевого обследования позвоночника при поступлении

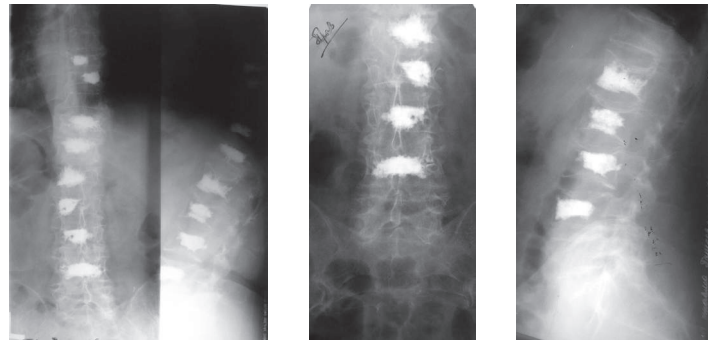


Рисунок 2- Рентгенограммы после двухэтапной вертебропластики

Клинический пример 2. Пациентка Г., 58 лет поступила в клинику травматологии и ортопедии БГМУ в апреле 2008 года после падения на спину, ее беспокоили интенсивные боли в области поясничного отдела позвоночника (8 баллов по шкале ВАШ). Был установлен диагноз:

компрессионный перелом L2 позвонка с ротацией и проведена транспедикулярная фиксация позвонков. Через 1 год болевой синдром по шкале ВАШ составил 3 балла, индекс по шкале RMDQ – 12 баллов, высота тела увеличилась на 7,55% (рисунки 3, 4).

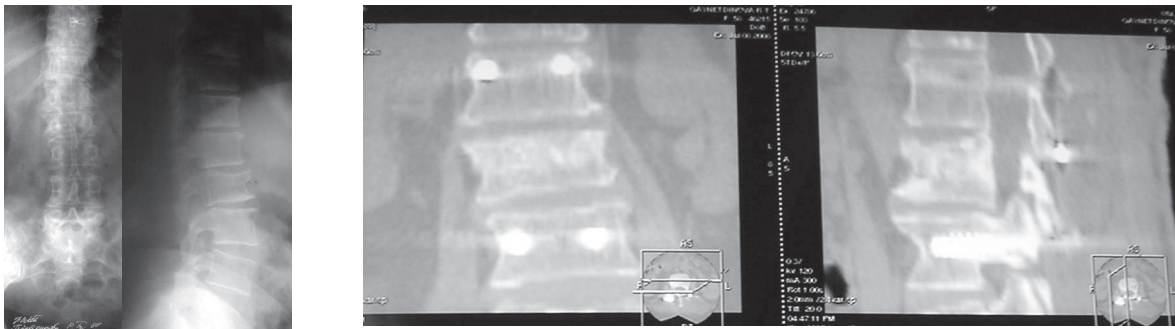


Рисунок 3- Данные лучевого обследования позвоночника при поступлении

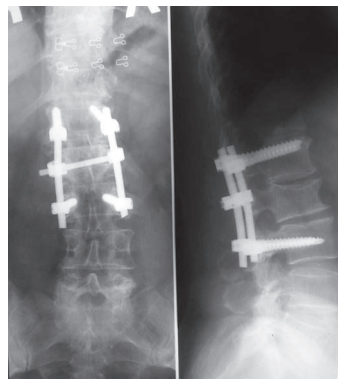


Рисунок 4- Рентгенограммы после операции

Клинический пример 3. Пациентка Д., 67 лет поступила в клинику травматологии и ортопедии БГМУ с жалобами на выраженные боли в области груднопоясничного отдела позвоночника (8 баллов по шкале ВАШ), слабокупируемые анальгетиками, снижение чувствительности и слабость мышц в нижних конечностях, дисфункцию тазовых органов. В анамнезе: 5 месяцев назад проведена вертебропластика в связи с переломом

тела 12 грудного позвонка. После обследования выставлен диагноз: сенильный остеопороз тяжелой степени; состояние после вертебропластики тела Th12 позвонка, лизис тела позвонка, осложненный легким нижним парапарезом (рисунок 5). Выполнена передняя декомпрессия, протезирование тела Th12 позвонка, наkostная фиксация (рисунок 6).

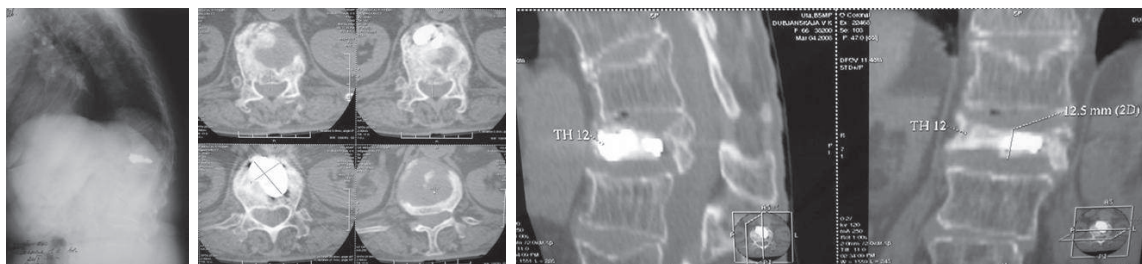


Рисунок 5 - Данные лучевого обследования позвоночника при поступлении

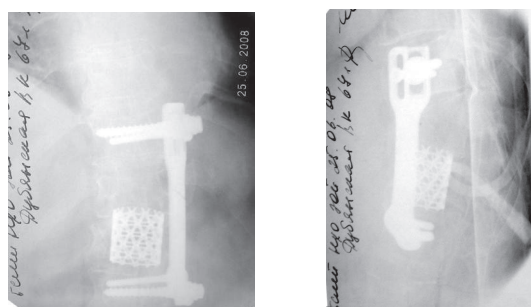


Рисунок 6- Рентгенограммы после декомпрессии, протезирования и наkostной фиксации Th12 позвонка

После проведенного оперативного лечения неврологические осложнения в значительной степени купированы, болевой синдром уменьшился (4 балла по шкале ВАШ).

ЗАКЛЮЧЕНИЕ

Исследование 165 пациентов с переломами тел позвонков показало, что данная патология чаще встречается у женщин пожилого возраста на фоне остеопороза. При ортопедическом осмотре наблюдается характерная клиническая картина, проявляющаяся виде увеличения кифоза, уменьшения роста и выраженного болевого синдрома при пальпации остистых отростков грудного отдела позвоночника. Эти клинические критерии важно учитывать, так как они встречаются у подавляющей части пациентов.

Лучевые методы исследования определили излюбленную локализацию переломов позвонков в переходной зоне грудопоясничного отдела позвоночника, при этом большинство переломов соответствовало компрессионному и двояковогнутому типу повреждения средней степени тяжести по классификации Н.Genant (1993), а плотность костной ткани была значительно снижена.

Признаки резорбции костной ткани также проявлялись в виде гипокальциемии и повышении выведения кальция с мочой, а также

накопления радиофармпрепарата в области переломов на остеосцинтиграмме, что свидетельствовало об увеличении активности обменных процессов в позвоночнике.

Ведущим субъективным симптомом у исследованных пациентов была боль и во многом связанное с ней снижение качества жизни, подтвержденное с помощью шкал ВАШ и RDQL соответственно.

Современное хирургическое лечение и медикаментозная коррекция позволили уменьшить болевой синдром и улучшить качество жизни у данных пациенток. Критериями выбора оперативного лечения являлись: неврологические осложнения после перелома, выраженный болевой синдром (по шкале ВАШ более 7 баллов), индекс по шкале RDQL более 19 баллов, оскольчатый, ротационный характер перелома с дефицитом высоты тела позвонка более 33%.

Транспедикулярная фиксация и вертебропластика являются методами выбора хирургического лечения переломов позвоночника при остеопорозе. При этом задняя стабилизация в большей степени показана при оскольчатых повреждениях одного или двух сегментов в острой стадии позвоночно-спинномозговой травмы, а введение цемента в тело позвонка применимо при полисегментарных переломах в поздней стадии, поскольку транспедикулярная фиксация в большей степени устраняет дефицит вы-

соты тела позвонка, позволяет контролировать процесс редукции и имеет меньший риск развития неврологических осложнений и остеонекроза. Однако выполнение заднего спондилодеза может быть ограничено при выраженном снижении плотности костной ткани в связи с риском прорезывания винтов и способствует ригидности позвоночного столба.

Передние хирургические технологии использовались в случаях оскольчатых переломов, переломовывихах, значительном снижении высоты тела позвонка, позднем периоде позвоночно-спинномозговой травмы и недостаточной стабильности или развития осложнений после транспедикулярной фиксации или вертебропластики

Таким образом, переломы тел позвонков на фоне остеопороза являются распространенной патологией, нарушающей качество жизни. Проведенное лечение пациентов уменьшило болевой синдром, улучшило их качество жизни и обеспечило бытовую и социальную реинтеграцию.

ЛИТЕРАТУРА

1. Kado D.M., Browner W.S., Palermo L. et al. *Vertebral fractures and mortality in older women: The Study of Osteoporotic Fractures* // *Arch Intern Med.* – 1999. - №159. – P.1215–1220.
2. Ioannidis G., Papaioannou A., Hopman W.M. et al. *Relation between fractures and mortality: results from the Canadian Multicentre Osteoporosis Study* // *CMAJ.* – 2009. - №181(5). – P.265-271.

3. Delmas P.D., van de Langerijt L., Watts N.B. et al. *Underdiagnosis of vertebral fractures is a worldwide problem: the IMPACT study* // *J Bone Miner Res.* - 2005. - № 20. – P.557.

4. Cramer J., Amonkar M.M., Hebborn A. et al. *Compliance and persistence with bisphosphonate dosing regimens among women with postmenopausal osteoporosis* // *Curr Med Res Opin.* – 2005. - №21. – P.1453–1460.

5. Tohmeh A.G., Mathis J.M., Fenton D.C. et al. *Biomechanical efficacy of unipedicular versus bipedicular vertebroplasty for the management of osteoporotic compression fractures* // *Spine.* – 1999. - № 24. – P. 1772–1776.

6. Belkoff S.M., Mathis J.M., Erbe E.M., Fenton D.C. *Biomechanical evaluation of a new bone cement for use in vertebroplasty* // *Spine.* – 2000. - №25. – P. 1061–1064.

7. Buchbinder R., Osborne R.H., Ebeling P.R. et al. *A Randomized Trial of Vertebroplasty for Painful Osteoporotic Vertebral Fractures* // *N Engl J Med.* – 2009. - №361. – P.557-568.

8. Li A., Li K.C., Hsieh C.H. *Transpedicle body augments for vertebral augmentation in symptomatic multiple osteoporotic compression fractures* // *Indian J Orthop.* – 2010. - № 44(2). – P.191-197.

9. Beaton D.E., Bombardier C., Guillemin F., Ferraz M.B. *Guidelines for the process of cross-cultural adaptation of self-report measures* // *Spine.* – 2000. - № 25. – P.3186-3191.

10. Brian C. Lentle, Jacques P. Brown, Aliya Khan et al. *Recognizing and Reporting Vertebral Fractures: Reducing the Risk of Future Osteoporotic Fractures* // *Can Assoc Radiol J.* – 2007. - Vol 58, №1. - P.27-36.

ОСТЕОПОРОЗ КЕЗІНДЕ ОМЫРТҚА СЫНУЛАРЫН ХИРУРГИЯЛЫҚ ЕМДЕУ

Б.Ш. МИНАСОВ Р.М. САБИРОВ, Р.Р. ЯКУПОВ, Т.Б. МИНАСОВ,
К.К. КАРИМОВ

Түсініктеме. Омыртқаның остеопороз салдарынан сынулары остеопороз асқынулары құрылымының аса үлкен бөлігін құрайды және айқын ауыру белгісімен жүреді. Осылардың барлығы науқастың өмір сапасына теріс әсер етіп, ерте өлім-жітім даму қаупін 1,2-3,7 есе арттырады. Кеуде және бел омыртқа денелерінің остеопороз салдарынан болған сынулары бар 165 әйел адамдарға жүргізілген емдеу және диагностика шараларына бағалау жүргізілді. Қазіргі заманға сай аз инвазиялық хирургиялық ем және медикаментті түзеу ауыру синдромын азайтуға және өмір сапасын жақсартуға мүмкіндік туғызды.

Негізгі сөздер: остеопороз, омыртқа сынулары, вертебропластика, транспедикулярлы бекіту.

SURGICAL TREATMENT OF VERTEBRAL FRACTURES IN OSTEOPOROSIS

B.SH. MINASOV, R.M. SABIROV, R.R. YAKUPOV, T.B. MINASOV,
K.K. KARIMOV

Abstract. Osteoporotic vertebral fractures constitute a large share in the complications of osteoporosis and are accompanied by severe pain, have a significant negative impact on patient quality of life, increase the risk of premature death in 1,2-3,7 times. An assessment of therapeutic and diagnostic procedures in 165 women with vertebral fractures of thoracic and lumbar spine. Modern minimally invasive surgical treatment and drug correction possible to reduce pain and improve quality of life in these patients.

Keywords: osteoporosis, vertebral fractures, vertebroplasty, transpedicular fixation.

УДК 616.711.1: 616-002.16-089

ВЫБОР ТАКТИКИ ХИРУРГИЧЕСКОГО ЛЕЧЕНИЯ БОЛЬНЫХ С ДЕГЕНЕРАТИВНЫМИ ЗАБОЛЕВАНИЯМИ ШЕЙНОГО ОТДЕЛА ПОЗВОНОЧНИКА

Х.А. НУРАЛИЕВ

Научно-исследовательский институт травматологии и ортопедии, Ташкент

Целью работы явилась разработка тактики дифференцированного хирургического лечения больных с дегенеративными заболеваниями шейного отдела позвоночника.

В клинике НИИТО МЗ РУз с 2008 г. обследовано и пролечено 123 пациента с дегенеративными заболеваниями шейного отдела позвоночника. В предоперационном периоде проводилось общеклиническое, неврологическое, рентгенологическое, в том числе и функциональное, КТ, МРТ и МСКТ исследование.

Диагностированы следующие патоморфологические состояния: односегментарная грыжа межпозвонкового диска – у 49 пациентов, грыжа диска на двух уровнях – у 8, грыжа диска на трех уровнях – у 2, грыжа диска в сочетании со спондилезом – у 21, грыжа диска в сочетании со спондилезом и ункоартрозом – у 14, моносегментарный дегенеративный стеноз – у 12, двухсегментарный стеноз – у 4, нестабильность и моносегментарный стеноз – у 7, нестабильность и двухсегментарный стеноз – у 6 пациентов.

Нами применена дифференцированная хирургическая тактика в соответствии с каждым патоморфологическим изменением. У 49 пациентов с односегментарной грыжей диска без стеноза позвоночного канала выполнена операция дискэктомия и стабилизация сегмента пористым NITI. У пациентов с грыжей диска на двух и трёх уровнях (10 пациентов)

без каких-либо изменений позвоночного канала проведена аналогичная операция. У 21 пациента с грыжей диска в сочетании со спондилезом тел позвонков выполняли резекцию 1/3 нижней и верхней части позвонка вместе с межпозвонковым диском до позвоночного канала. Тщательно резецировали оставшиеся костные разрастания, сегмент стабилизировали с помощью ВАК кейджа. У 14 пациентов со спондилезом и ункоартрозом, а также у 12 пациентов с моносегментарным дегенеративным стенозом позвоночного канала выполнена аналогичная операция. При двухсегментарном стенозе позвоночного канала у 4 пациентов выполнена операция корпорэктомии, дискэктомии смежных дисков, передняя декомпрессия позвоночного канала, межтеловая стабилизация сетчатой конструкцией BELCD и пластиной АО. У 13 пациентов с нестабильностью позвоночного сегмента также применены соответствующие декомпрессивно-стабилизирующие операции.

Дифференцированное применение существующих методов хирургического лечения у пациентов с дегенеративными заболеваниями шейного отдела позвоночника является патогенетически обоснованным методом и оно дает высоких положительных результатов медицинской и социальной реабилитации пациентов.

УДК 616.711.6:616.721.7-001.7

ВЫБОР ТАКТИКИ ХИРУРГИЧЕСКОГО ЛЕЧЕНИЯ ДЕГЕНЕРАТИВНОГО СПОНДИЛОЛИСТЕЗА ПОЯСНИЧНОГО ОТДЕЛА ПОЗВОНОЧНИКА

Х.А. НУРАЛИЕВ

Научно-исследовательский институт травматологии и ортопедии, Ташкент

Целью работы явился анализ результатов хирургического лечения дегенеративного спондилолистеза поясничного отдела позвоночника.

МАТЕРИАЛ И МЕТОДЫ

В клинике НИИТО МЗ РУз с 2009 г. пролечено 124 больных с дегенеративным спондилолистезом поясничного отдела позвоночника.

Диагностика включала обзорные и функциональные спондилограммы, в большинстве случаев КТ, МРТ и МСКТ.

Смещение (антелистез) VL4 I степени диагностированы у 24, II степени – у 14, III степени – у 4 пациентов; VL5 I степени диагностированы у 48, II степени – у 26, III степени – у 3 пациентов.

Выполнены стабилизирующие, декомпрессивно-стабилизирующие, декомпрессивно-стабилизирующие редукционные вмешательства.

Оценка ближайших и отдаленных результатов операции производилась по визуально-аналоговой шкале (ВАШ) и по индексу Освестри.

РЕЗУЛЬТАТЫ И ИХ ОБСУЖДЕНИЕ

При отсутствии дегенеративного стеноза позвоночного канала и смещении позвоночника I степени – у 12 пациентов выполнена передняя экстраперитонеальная стабилизация с применением ВАК кейджа. Стабилизирующие операции с применением транспедикулярной системы стабилизации выполнены у 42 пациентов, когда компрессирующие факторы со стороны позвоночного канала отсутствовали. При наличии дегенеративного стеноза позвоночного канала, у 12 пациентов выполнена односторонняя расширенная интерламинэктомия, у 23 пациентов - двухсторонняя расширенная интерламинэктомия, односторонняя гемиламинэктомия – у 14, у 9 пациентов сегмент стабилизировали транспедикулярной системой. При смещении позвоночника II - III степени и выраженном дегенеративном стенозе позвоночного канала, у 12 пациентов выполнены декомпрес-

сивно-стабилизирующие редукционные вмешательства в сочетании с задним межтеловым спондилотомом кейджем клиники. У этих пациентов декомпрессию позвоночного канала выполняли по типу расширенной ламинэктомии, включая и соседние костные образования до полного освобождения нервно-сосудистых элементов.

Хорошие и удовлетворительные результаты отмечены у 121 (97,5%) пациента. Все эти больные сохранили трудоспособность, с определенными ограничениями физических нагрузок. Причинами неудовлетворительных результатов были следующие: инфекционные осложнения – у 1 пациента; недостаточная декомпрессия позвоночного канала – у 1 пациента; избыточная редукция позвоночника, которая сопровождалась парезом правой нижней конечности – у 1 пациента.

ЗАКЛЮЧЕНИЕ

При дегенеративном спондилолистезе поясничного отдела позвоночника основными причинами развития клинической симптоматики являются грыжа диска, стенозирование позвоночного канала и сегментарная нестабильность. Поэтому оптимальными методиками хирургического лечения листеза позвоночника следует признать те из них, которые позволяют одновременно решить двуединую задачу – осуществить декомпрессию нервно-сосудистых образований позвоночного канала и стабилизировать пораженный позвоночный сегмент. Декомпрессивно-стабилизирующие операции, выполняемые из заднего хирургического доступа, позволяют более радикально удалить межпозвоночный диск, выполнить декомпрессию корешков спинного мозга и стабилизировать позвоночный сегмент, создав условия для формирования костного или фиброзного анкилоза. Полиморфизм клинико-морфологических форм дегенеративного спондилолистеза диктует дифференцированное применение методов хирургических вмешательств при каждой конкретной патоморфологической ситуации.

ОДНОМОМЕНТНЫЕ ДВУХ- И ТРЕХЭТАПНЫЕ ОПЕРАТИВНЫЕ ВМЕШАТЕЛЬСТВА НА ГРУДНОМ И ПОЯСНИЧНОМ ОТДЕЛАХ ПОЗВОНОЧНИКА ПРИ ЗАБОЛЕВАНИЯХ И ПОСЛЕДСТВИЯХ ТРАВМ

Х.А. НУРАЛИЕВ

Научно-исследовательский институт травматологии и ортопедии, Ташкент

ВВЕДЕНИЕ

В последние годы широко применяются передние оперативные доступы при хирургическом лечении повреждений и заболеваний позвоночника. Ранее использованные (удаления патологического очага и передняя стабилизация с аутокостью) оперативные методы теряют свою приоритетность. В отдаленном периоде наблюдения резко снижаются достигнутая коррекция и стабилизация из-за потери костной структуры аутокостью.

Цель работы – анализ результатов использования одномоментных двух- и трехэтапных оперативных вмешательств на грудном и поясничном отделах позвоночника при заболеваниях и последствиях травм.

МАТЕРИАЛ И МЕТОДЫ

Для предотвращения патологического процесса и улучшения результатов хирургических вмешательств, нами с 2010 г. применяется одномоментный двухэтапный метод лечения. Он является более радикальным и обоснованным, позволяет проводить раннюю реабилитацию больных и снижает расходы в 2 раза. 14 пациентам с последствиями травм и дегенеративными изменениями грудного отдела позвоночника произведена торакотомия и при необходимости - френикотомия. После корпорэктомии и декомпрессии позвоночного канала спереди сегмент стабилизировали сеткой BelCD, заполненной аутокостью (I этап). Операцию завершали установкой транспедикулярной системы стабилизации на соответствующем уровне.

На поясничном отделе позвоночника у 18 больных с повреждениями и заболеваниями в основном применяли передне-боковой внебрюшинный доступ от II поясничного до I сакрального позвонка. После удаления патологически измененного тела сегмент стабилизировали титановым эндофиксатором (фирмы НИТЕК) или сеткой BelCD заполненной аутокостью. При нестабильных состояниях

сегмента, после перенесенного дисцита, производили тотальную дискэктомию, аутокостную пластику из гребня подвздошной кости, операцию завершали установкой транспедикулярной системы стабилизации на соответствующем уровне.

У 2 пациентов с диагнозом застарелого осложненного перелома VLII позвонка применен торако-абдоминальный доступ. Первым этапом удалена пластина ЦИТО и произведена декомпрессивная ламинэктомия, установлены транспедикулярные шурупы на VLI-VLIII и наложены временные швы на рану. Вторым этапом произведен торако-абдоминальный доступ к телу VLII позвонка, тело позвонка частично резецировано, проведена коррекция и установлена сетка BelCD. Третьим этапом выполнена транспедикулярная фиксация.

Оценивали динамику неврологического статуса, интенсивности болевого синдрома по десятибалльной визуально-аналоговой шкале (ВАШ) и индекс Освестри.

РЕЗУЛЬТАТЫ И ИХ ОБСУЖДЕНИЕ

Показатели ВАШ снизились от $8,4 \pm 1,2$ до $3,6 \pm 0,8$. У всех пациентов отмечалась положительная клиничко-неврологическая динамика. Результаты проведенного анализа показали, что наибольшее влияние на исход лечения оказали так называемые компрессионные факторы: не удаленные фрагменты сломанных тел, дуги и дугоотростчатых суставов, особенно в переднебоковых отделах позвоночного канала, фрагменты межпозвонкового диска. Отмечались следующие осложнения: спондилит, спондилодисцит, постламинэктомический синдром, нестабильность позвоночного сегмента, дегенеративный спондилолистез, асептическая деструкция тел позвонков, посттравматический стеноз, нарушение баланса грудно-поясничных и пояснично-крестцовых отделов позвоночника.

ЗАКЛЮЧЕНИЕ

Дорсо-вентральные декомпрессивно-стабилизирующие операции с использованием эндофиксаторов в сочетании с транспедикулярной системой стабилизации при осложнен-

ных последствиях травм оказались наиболее эффективным методом, позволяющим одновременно, в несколько этапов, добиться полноценной декомпрессии, коррекции и стабилизации с восстановлением баланса позвоночника.

УДК 616.711.1-08-039.73

МЕТОДИКА КОМПЛЕКСНОГО КОНСЕРВАТИВНОГО ЛЕЧЕНИЯ ОСТЕОХОНДРОЗА ШЕЙНОГО ОТДЕЛА ПОЗВОНОЧНИКА

Т.Ж. СУЛТАНБАЕВ, О.Ю. РЫЖКОВА, Р.М. МАХМУДОВ, А.К. РЫСАКОВ
Казахский национальный медицинский университет
им.С.Д. Асфендиярова, Алматы

В статье проанализированы результаты комплексного консервативного лечения пациентов с дегенеративно-дистрофическими заболеваниями шейного отдела позвоночника. Лечение включало компьютеризованный метод distraction, медикаментозную физиорефлексотерапию, лечебную физкультуру.

Ключевые слова: шейный отдел позвоночника, дегенеративно-дистрофическое заболевание, distraction.

ВВЕДЕНИЕ

Дегенеративно-дистрофические заболевания позвоночника составляют одну из наиболее сложных и актуальных проблем современной медицины, занимая лидирующее положение по потере трудоспособности.

Остеохондроз – чрезвычайно распространенное заболевание, поражающее людей в наиболее цветущем и работоспособном возрасте (Юмашев Г.С., 1984; Вишневский А.А., 2009, 2000). Изменения в шейном отделе позвоночника развиваются чаще у людей, занимающихся однообразной «сидячей» работой: конструкторов, программистов, секретарей, студентов, бухгалтеров и т.п. Вынужденная поза, ограничение подвижности шейного отдела позвоночника вызывают боли, онемение в пальцах рук, усталость в спине. Дегенеративные изменения в шейном отделе позвоночника вызывают на-

рушение кровотока по позвоночным артериям, что в свою очередь влияет на кровоснабжение головного мозга. В этом случае пациенты жалуются на головные боли, головокружение, тошноту, неустойчивость походки, слабость (статический синдром).

Целью настоящей работы явился анализ результатов комплексного консервативного лечения больных с остеохондрозом шейного отдела позвоночника.

МАТЕРИАЛ И МЕТОДЫ

Под нашим наблюдением находилось 350 больных с остеохондрозом шейного отдела позвоночника. Среди них женщины составили 260(74,2%) человек, мужчины – 90 (25,8%) человек. Распределения больных по возрасту представлено в таблице 1.

Таблица 1- Распределение больных по возрасту

| Возраст | Мужчины | | Женщины | | Всего | |
|-------------|------------|------|------------|------|------------|------|
| | количество | % | количество | % | количество | % |
| До 30 лет | 10 | 11,1 | 8 | 3,2 | 18 | 5,2 |
| 30-39 | 19 | 21,1 | 36 | 13,8 | 55 | 15,7 |
| 40-49 | 20 | 22,2 | 64 | 24,7 | 84 | 24 |
| 50-59 | 15 | 16,8 | 87 | 33,7 | 102 | 29,1 |
| 60-69 | 21 | 23,3 | 57 | 21,9 | 79 | 22,6 |
| 70 и старше | 5 | 5,5 | 7 | 2,7 | 12 | 3,4 |
| Всего | 90 | 100 | 260 | 100 | 350 | 100 |

Приведенные данные показывают, что большую часть больных (74%) составляют люди трудоспособного возраста. Лечение больных осуществлялось под наблюдением врачей: ортопеда, невропатолога, физиотерапевта, специалиста по лечебной физкультуре. Для уточнения диагноза всем больным производилось МРТ шейного отдела позвоночника. У 252 (72%) больных были выявлены протрузии дисков на уровне двух и более сегментов (уровень С4-С5, С5-С6, С6-С7). У 39 (11,1%) больных выявлена грыжа диска С4-С5, у 35 (10%) больных - грыжа диска С5-С6, у 24 (6,9%) - грыжа диска С6-С7.

Комплексное ортопедическое лечение включало:

Вытяжение (дистракция) шейного отдела позвоночника на аппарате МИЛИ + Тракомпьютер фирмы Medizin Elektronik Luneburg, Германия.

Медикаментозное лечение: нестероидные противовоспалительные препараты (вольтарен, диклофенак, ксефокам, целебрекс); антагонисты NMDA рецепторов (катадолон или тебантин); хондропротекторы (терафлекс, хондроксид, алфлутоп); витамины группы В (мильгама 2,0 в/м №10, нейромультивит); седативные препараты.

Физиорефлексотерапию: УЗТ с карипаином, магнитотерапия (аппарат Dimar), ручной массаж.

Лечебную физкультуру.

Для вытяжения позвоночника использовался комплекс МИЛИ + ТРАКомпьютер, имеющий следующие преимущества перед другими аппаратами для вытяжения: удобная расслабленная поза пациента (горизонтальная тракция с пассивной флексией для разгрузки задних отделов дисков), которая способствует оптимальному распределению нагрузок. Применяется прогревающая микроволновая терапия, работа приборов при помощи компьютера: 60 программ лечения, надежный контроль за всеми параметрами (сила вытяжения, амплитуда, время увеличения и уменьшения силы, длительность вытяжения). Производится индивидуальная оценка при выборе параметров лечения (с учетом конституции пациента, пола, возраста, диагноза, стадии процесса, выраженности болевого синдрома), а также корректировка мощности вытяжения во время лечения. Больным проводилось 12-14 процедур длительностью 15 минут (Булдакова Г.Е., 1975).

Предварительное физиотерапевтическое лечение благодаря обезболивающему и

спазмолитическому эффекту способствовало эффективности вытяжения. Нами использовалась ультразвуковая терапия с карипаином (протеолитический ферментный препарат растительного происхождения) на шейно-воротниковую зону. Количество процедур – 10-12 по 8-10 минут. После вытяжения проводилась магнитотерапия («магнитный коврик» Dimar). Импульсное магнитное поле регулирует тканевой кровотоком, оказывает противовоспалительное, противоотечное, обезболивающее действие, влияет на процессы репаративной регенерации тканей. Массаж назначался для восстановления нормального тонуса мышц, уменьшения мышечных контрактур воротниковой зоны. В остром периоде массаж проводят осторожно (поглаживание, слабое разминание). При стихании острых явлений массаж проводится более энергичный. Обязательно проводился массаж не только воротниковой области, но и верхних конечностей (Быковская Т.Ю. с соавт., 2010).

Лечебную физкультуру применяли для улучшения лимфо и кровообращения, восстановления нормального тонуса мышц спины, плечевого пояса, конечностей. В остром периоде основу ЛФК составляли упражнения, направленные на расслабление мышц (находящихся в состоянии защитного напряжения) и на улучшение анатомических взаимоотношений структур позвоночника, что способствовало уменьшению болевого синдрома. Для снятия осевой нагрузки на позвоночник использовалось положение лежа. В подостром периоде главная цель лечебной физкультуры повышение стабильности позвоночника. Для этого использовались рефлекторные и изометрические упражнения для укрепления мышц шеи, спины в целом, плечевого пояса без увеличения подвижности, затем добавлялись упражнения на растяжку строго по оси позвоночника без наклонов. После снижения болевого синдрома упражнения были направлены на формирование мышечного корсета и развития гибкости позвоночника. Занятия проводились индивидуально под наблюдением инструктора (Фонарева М.И., 1983; Быковская Т.Ю. с соавт., 2010; Борщенко И., 2011).

РЕЗУЛЬТАТЫ И ИХ ОБСУЖДЕНИЕ

Эффективность лечения оценивалась по снижению болевого синдрома, регрессу неврологической симптоматики, уменьшению анталгического (болевого) сколиоза. Динамика синдромов представлена в таблице 2.

Таблица 2 - Динамика синдромов в результате лечения больных с остеохондрозом шейного отдела позвоночника

| Синдром | До лечения | После лечения | | |
|-----------------|------------|------------------------------|---------------------------------|-------------|
| | | Полное исчезновение синдрома | Частичное исчезновение синдрома | Без эффекта |
| Болевой | 350 | 267 | 74 | 8 |
| Неврологический | 164 | 132 | 27 | 5 |
| Статический | 115 | 98 | 12 | 5 |

По нашим наблюдениям лечение оказалось эффективным у 267 больных (76,3%). Болевой синдром исчез, произошел регресс неврологической симптоматики, восстановилась трудоспособность. Удовлетворительный результат отмечался у 49 больных (14%) – уменьшился болевой синдром, произошел регресс неврологической симптоматики. У 25 больных (7,3%) результат относительно удовлетворительный - частичное устранение болевого синдрома, улучшение неврологической клиники. Эта категория больных далее находилась под наблюдением и получила повторный курс лечения в течение двух лет. У 8 больных (2,4%) лечение оказалось неэффективным, они направлены к нейрохирургу для решения вопроса об оперативном лечении.

Таким образом, комплексное консервативное лечение остеохондроза шейного отдела позвоночника у большинства больных является эффективным. Улучшение отмечается в виде снижения интенсивности болевого синдрома,

уменьшения статического сколиоза, регресса неврологической симптоматики, восстановления трудоспособности. Использование компьютеризированного метода вытяжения позволяет уменьшить компрессионное действие позвоночника на периферические нервы и радикулярные сосуды, что в свою очередь предопределяет положительную динамику со стороны неврологического статуса.

ЗАКЛЮЧЕНИЕ

В лечении больных с дегенеративно-дистрофическими заболеваниями позвоночника должны принимать участие невролог, ортопед, физиотерапевт, специалист по лечебной физкультуре. Использование современных методов комплексного консервативного лечения остеохондроза позвоночника позволяет достичь хороших результатов с устранением болевого синдрома, регресса неврологической симптоматики, что способствует улучшению качества жизни больных, восстановлению их трудоспособности.

ОМЫРТҚАНЫҢ МОЙЫН БӨЛІГІНДЕГІ ОСТЕОХОНДРОЗДЫ КЕШЕНДІ КОНСЕРВАТИВТІ ЕМЕУ ӘДІСІ

Т.Ж. СҰЛТАНБАЕВ, О.Ю. РЫЖКОВА, Р.М. МАХМУДОВ, А.К. РЫСАКОВ

Түсініктеме. Мақалада омыртқаның мойын бөлігіндегі дегенеративті-дистрофиялық ауруларды кешенді консервативті емдеу әдісінің нәтижелері сарапталған. Әдістің құрамына компьютеризацияланған дистракция, медикаменттік ем, физиорефлекстік терапия, емдік денешынықтыру енген.

Негізгі сөздер: омыртқаның мойын бөлігі, дегенеративті-дистрофиялық аурулар, дистракция.

METHODS FOR COMPLEX CONSERVATIVE TREATMENT OF CERVICAL OSTEOCHONDROSIS

T.J. SULTANBAEV, O.YU. RYZHKOV, R.M. MAKHMUDOV, A.K. RYSAKOV

Abstract. The article analyzes the results of a comprehensive conservative treatment of patients with degenerative-dystrophic diseases of the cervical spine. Treatment included a computerized method of distraction, physiotherapy, physiotherapy exercises.

Keywords: cervical spine, degenerative diseases, distraction.

БОЛЕВОЙ СИНДРОМ В ПОЯСНИЧНОМ ОТДЕЛЕ ПОЗВОНОЧНИКА В УСЛОВИЯХ МИКРОГРАВИТАЦИИ

И. СУН¹, С.К. МАКИРОВ², Ю.И. ВОРОНКОВ¹, В.Н. АРДАШЕВ¹

¹Институт медико-биологических проблем РАН,

²Центральная клиническая больница РАН, Москва

ВВЕДЕНИЕ

В условиях космического полета астронавты часто жалуются на боли в спине. Ранее сообщалось, что боли в спине возникают как во время коротких так и длинных космических полетов различной интенсивности. Этот неблагоприятный фактор может повлиять на функционирование различных систем организма и препятствовать успешному выполнению космической миссии астронавта.

Целью данного исследования было выявление изменений поясничных межпозвонковых дисков в условиях микрогравитации и их связи с болями в спине.

МАТЕРИАЛ И МЕТОДЫ

«Сухая» иммерсия – модель воздействия микрогравитации на организм человека, применяемая на Земле, которая состоит в погружении испытуемого в иммерсионную ванну с водой на водонепроницаемую тонкую ткань с площадью, существенно превышающей зеркало воды. Человек оказывается свободно подвешенным в толще воды, и давление, оказываемое на различные части тела, уравновешено, что воссоздает условия, близкие к невесомости. Показано, что при этом в организме и в двигательной сфере, в частности, воспроизводятся изменения, характерные для выраженной гравитационной разгрузки.

В эксперимент были отобраны 13 добровольцев-участников (мужчины, возраст от 19-26 лет), у которых измерялась интенсивность боли в спине, высота и углы поясничных межпозвонковых дисков и вариабельность сердечного ритма.

РЕЗУЛЬТАТЫ И ИХ ОБСУЖДЕНИЕ

Было отмечено увеличение высоты всех поясничных межпозвонковых дисков и значительное уменьшение межпозвонкового угла в L4/5. У всех испытуемых был выявлен болевой синдром в области поясничного отдела позвоночника, у большинства наиболее сильная боль была с первого дня эксперимента. А также в условиях эксперимента исследована зависимость между изменением высоты диска и степенью выраженности болевого синдрома. Достоверная корреляционная связь ($r = 0,53$) указывает на зависимость возникновения болевого синдрома от изменения высоты межпозвонковых дисков.

В эксперименте «сухой» иммерсии было воспроизведено аналогичное воздействие, как в условиях невесомости на опорно-двигательный аппарат. Известно, что в космосе отсутствие гравитации существенно влияет на позвоночный столб космонавта. В результате этого, лордоз и кифоз позвоночника трансформируются, и космонавты нередко страдают от болевого синдрома в спине.

ЗАКЛЮЧЕНИЕ

В настоящее время механизм возникновения этого синдрома является актуальной проблемой в космической медицине. Однако необходимы дополнительные исследования для дальнейшего изучения и уточнения генеза болевого синдрома. Ожидается, что данный эксперимент может быть полезным для этих исследований.

ЧРЕСКОЖНАЯ ВЕРТЕБРОПЛАСТИКА ПРИ КОМПРЕССИОННЫХ ПЕРЕЛОМАХ ПОЗВОНКОВ ГРУДНОГО, ПОЯСНИЧНО-КРЕСТЦОВОГО ОТДЕЛОВ ПОЗВОНОЧНИКА

¹Б.А. СЫЧЕНИКОВ, ^{1,2} С.К. МАКИРОВ, ²Н.Г. ГОНЧАРОВ, ¹Р.М. НУРМУХАМЕТОВ

¹Центральная клиническая больница РАН,

²Российская медицинская академия последипломного образования, Москва

ВВЕДЕНИЕ

Компрессионные переломы позвонков являются причиной как хронического, так и острого болевого синдрома, а так же приводят к прогрессирующему разрушению позвоночного столба и инвалидизации пациентов в долгосрочной перспективе. Не смотря на то, что сами компрессионные остеопоротические переломы позвоночника крайне редко являются непосредственной причиной смерти, у таких пациентов увеличивается риск множественных сочетанных патологических состояний, развитие которых может привести к летальному исходу.

Цель работы – разработка и апробация новой методики минимальноинвазивного оперативного лечения.

МАТЕРИАЛ И МЕТОДЫ

Попытки открытого хирургического лечения компрессионных остеопоротических переломов позвоночника заканчивались плачевно из-за наличия большого числа сопутствующей патологии у пациентов пожилого возраста и плохого качества кости, что часто приводило к миграции фиксаторов.

Нами была разработана и апробирована новая методика минимальноинвазивного оперативного лечения пациентов как молодого, так и пожилого возраста с компрессионными переломами тела поясничного позвонка. В основе методики лежит использование системы транспедикулярной фиксации US Fracture Mis (Synthes). Отличительной особенностью данной системы являются транспедикулярные канюлированные винты с системой для перкутанного введения.

У пожилых пациентов с остеопоротическими переломами система US Fracture Mis (Synthes) устанавливается перкутанно. После установки системы в тело выше- и нижележащего позвонка под флюороскопическим

контролем вводится костный цемент (ПММА). Выполняется реклинация тела поврежденного позвонка. Затем, штанги фиксируются в головках винтов, после чего выполняется вертебропластика костным цементом (ПММА).

Основными преимуществами методики являются минимальная инвазивность, снижение времени операции, предупреждение развития переломов смежных позвонков после вертебропластики, возможность ранней активизации пациента и начала восстановительного этапа лечения.

Для пациентов молодого возраста методика выполнения операции заключается в следующем. Перкутанно устанавливается система USS Fracture (Synthes). Затем, под флюороскопическим контролем так же перкутанно в тело поврежденного позвонка вводится специально разработанный инструмент, представляющий собой авторскую модификацию расширителя желчного протока типа BAKES. При помощи данного инструмента выполняется механическое расправление тела позвонка и через тот же инструмент водится остеоиндукционный материал с костной стружкой.

Основными преимуществами методики являются: минимальная инвазивность и травматичность операции, отказ от применения ПММА, изменяющего биомеханические свойства позвонков, а так же возможность удаления фиксаторов через 1 год после операции.

Методика была апробирована на 2 группах пациентов (всего 15 человек). Первая группа включала 6 пациентов в возрасте от 32 до 50 лет (средний возраст 41 год). Во вторую группу вошло 9 пациентов старше 50 лет (средний возраст 67,5 лет). Результаты лечения оценивались по данным оценочных шкал (а именно, Освестровский опросник, Визуальная аналоговая шкала (VAS)) и рентгенологически (а именно: признаки консолидации по данным компьютерной томографии).

РЕЗУЛЬТАТЫ

У 100% пациентов из 1 группы и у 77,8% (8 пациентов) из второй группы результаты были оценены как очень хорошие: у 2 пациентов (22,2%) сохранялся болевой синдром, однако значительно снизилась его интенсивность (с 8 до 3 баллов по VAS). Через 1 год не было выявлено осложнений, связанных с операцией; прогрессирования кифотической деформации во второй группе пациентов выявлено не было.

УДК616.711-007.55-071.1

ЗАКЛЮЧЕНИЕ

Полученные предварительные результаты являются обнадеживающими, однако, необходимо проведение дальнейших исследований на расширенной группе пациентов и сравнении методики с традиционной вертебро- и кифопластикой, чему будут посвящены наши дальнейшие исследования.

ИСПОЛЬЗОВАНИЕ АНКЕТЫ-ОПРОСНИКА У БОЛЬНЫХ СО СКОЛИОЗОМ

Ф.Р. УМАРХОДЖАЕВ, М.М. ИСКАНДАРОВА

Ташкентский педиатрический медицинский институт

ВВЕДЕНИЕ

Помимо клинико-рентгенологических исследований в последнее время становится все более популярным использование различных анкет-опросников для изучения состояния и результатов лечения с позиции самооценки пациентов. Требования, предъявляемые к анкетам-опросникам: анкета должна быть проста в заполнении и написана доступным языком, анкета должна быть надежной, не требовать дополнительных финансовых затрат, быть удобной для интерпретации.

Целью данной работы является оценка опыта использования в клинике ТашПМИ анкет-опросника для оценки и сравнения состояния пациентов после хирургической коррекции сколиотической деформации позвоночника.

МАТЕРИАЛ И МЕТОДЫ

В исследовании приняли участие 84 пациента. Каждый пациент в ходе контрольного клинико-рентгенологического послеоперационного обследования дополнительно заполнял анкету-опросник.

Анкета включает в себя 10 вопросов объединенных в три группы: внешний вид, функциональная активность, болевой синдром, психо-эмоциональный статус, удовлетворительность результатами и качеством проведенного лечения, доступность лечения, отношение пациентов к консервативному и оперативному лечению. Каждый вопрос оце-

нивается по 5-ти бальной системе (1-низкий показатель, 5 – высший показатель).

Всего изучено 103 анкеты.

Из оперированных 84 пациентов распределение по полу составило 19 мальчиков (22,6%) и 65 девочек (77,4%), соотношение 1:6. Распределение деформацией по этиологии было следующим: идиопатический 46, диспластический – 38. Средний возраст пациентов составил 16,6±2,6 лет. Тест Рисера – 3,4. Патологический кифоз выявлен у 66 (72,4%) пациентов, нарушения баланса туловища над крестцом выявлено у 39(46,4%). Осложнения, сопутствующая патология и отягощенный анамнез установлен у 68 больных (80,9%).

РЕЗУЛЬТАТЫ И ИХ ОБСУЖДЕНИЕ

Согласно проведенному анкетированию нами было установлено, что высокие баллы были получены при оценке внешнего вида, наиболее высокие показатели были получены у лиц женского пола (средний балл по группе составил 4,71±0,5 баллов). Так же высокие баллы были получены при оценке функциональной активности (учеба в школе, институте, работа) и удовлетворительности результатами и качеством проведенного лечения (4,1±0,4 и 4,3±0,3 балла соответственно). Удовлетворительные показатели были получены при оценке психо-социального статуса пациентов – 3,8±0,25 баллов. Оценка болевого синдрома (боль в спине) у больных сколиотической болезнью составила 1,9±0,25

баллов, что является низким показателем.

При сравнении оценки результатов лечения в динамике отмечается постепенное нарастание показателей всех разделов и снижение выраженности болевого синдрома при увеличении числа пациентов, согласных на операцию при тех же условиях при увеличении сроков после операции.

УДК 616.711-007.55-089-053.5/6

ОПЕРАТИВНОЕ ЛЕЧЕНИЕ ТЯЖЕЛЫХ ФОРМ СКОЛИОТИЧЕСКОЙ БОЛЕЗНИ У ДЕТЕЙ И ПОДРОСТКОВ

Ф.Р. УМАРХОДЖАЕВ

Ташкентский педиатрический медицинский институт

ВВЕДЕНИЕ

Сложная ситуация сохраняется в области хирургического лечения тяжелых форм сколиотических деформаций позвоночника. На практике такие деформации характеризуются, главным образом, предельными величинами их сколиотического и кифотического компонентов, когда верхняя и нижняя ветви дуг искривления могут соприкасаться, а угол между ними близок к 180° . В процессе коррекции такие деформации удается исправить лишь на 20-50%, количество осложнений при этом может достигать от 70% и более.

Целью данного исследования стала оценка эффективности трехэтапного реконструктивно-корректирующего метода лечения тяжелых форм сколиотических деформаций позвоночника.

МАТЕРИАЛ И МЕТОДЫ

В период с 2001 по 2014 годы на территории Узбекистана по трехэтапной методике хирургической коррекции было прооперировано 71 больной. Средний возраст пациентов составил $16,6 \pm 5,8$ лет (13-33 лет). Средний угол сколиоза в группе составил - $125,4 \pm 2,60$ (от 95° до 186°) по Cobb, признак Риссера - 3.4.

В основном груднопоясничной 57,7% (41) и грудной 42,3% (30) локализации. Патологический кифоз выявлен у 71,8% (51) со средней величиной центрального угла проекционного гиперкифоза $91,6 \pm 1,90$ ($420 - 181^\circ$), нарушения баланса туловища над

ЗАКЛЮЧЕНИЕ

Анкета-опросник удобна, для оценки и сравнения состояния пациентов после хирургической коррекции сколиотических деформаций позвоночника. Анкета проста в заполнении не требует дополнительных затрат, удобна для интерпретации и помогает внести коррективы в психологическую подготовку больного к операции.

крестцом выявлено у 71,8% (51). Средний угол кифоза T1-T12 был равен $45 \pm 2,60$ ($5^\circ - 108^\circ$), лордоза L1-L5 (-) $49,9 \pm 1,2^\circ$ ($108 - 360$). По этиологии преобладали идиопатические 53,5% (38) и диспластические 28,2% (20) сколиозы. Врожденные аномалии и системная патология (нейрофиброматоз, синдром Элерса-Данло) составили 18,3% (13) и 12,7% (9) соответственно. У 74,6% пациентов наблюдались отягощенный анамнез, сопутствующая патология и осложнения в большинстве случаев в виде пиелонефрита, холецистита, остеопороза, сириномиелии, гипотиреоза, гипосомии, миелопатии, миокардита, ВПС, сепсиса и пр.

РЕЗУЛЬТАТЫ И ИХ ОБСУЖДЕНИЕ

На первом этапе курса трехэтапной коррекции осуществлялась коррекция деформации позвоночника на величину функционального компонента мобильности деформации, достигнутого в процессе консервативной подготовки на вытяжении. При этом одностержневой телескопический дистрактор с 4-5 крюками для субламинарной фиксации к позвоночнику устанавливался по вогнутой стороне деформации.

Второй этап включал трансплевральную мобилизирующую дискэктомию (в среднем 5,2 дисков (от 3 до 7)) с сегментарной реконструкцией тел позвонков и межтеловым спондилодезом аутотрансплантатами. Завершалась коррекция посредством дополнительного исправления деформации с поднадкостничной резекцией 3-6 ребер,

сегментарной резекцией задних отделов позвоночника на протяжении дуги и задним спондилодезом костными аутотрансплантатами. Для коррекции деформации применяли оригинальные одностержневые и двухстержневые эндокорректоры (патент № IAP 03203. от 22.09.2006). Хирургическая коррекция осуществлялась в три этапа, (всего 241 операция), в среднем 3,2 этапных операций на одного больного по 19,6 дней (14-25 дня) на этап, в среднем 49,2 дня на весь период лечения. Средний показатель коррекции сколиоза после первого этапа составил 46,7% (31,2-58,6%) и 64,1% (43,7-79,2%) по завершению коррекции, средний остаточный угол дуги сколиоза после коррекции составил 44,1° (23°-92°). Зарегистрировано увеличение роста

в среднем на 12,5 см (от 4 до 29) за счет увеличения длины туловища. Осложнения развились у 10,8% детей: приходящие пирамидные нарушения - 3, свищи мягких тканей (*St.Aureus. Ps.aeruginosae*) - 5, ликворея - 1, обострение хронических заболеваний - 3. Все осложнения купированы, для чего потребовалось увеличение госпитализация в среднем на 4,3 дня.

ЗАКЛЮЧЕНИЕ

Таким образом, этапная сегментарная реконструкция и инструментальная коррекция превосходит современные мировые аналоги, являясь методом выбора, в комплексе радикального лечения тяжелых (95 -186 0 по Cobb) форм сколиотической болезни у детей и подростков.

УДК616.711.6-007.43-08-039.73

КОНСЕРВАТИВНОЕ ЛЕЧЕНИЕ ГРЫЖ МЕЖПОЗВОНОКОВЫХ ДИСКОВ ПОЯСНИЧНОГО ОТДЕЛА ПОЗВОНОЧНИКА С ПРИМЕНЕНИЕМ ЭПИДУРАЛЬНЫХ ВВЕДЕНИЙ ЛЕКАРСТВЕННЫХ ВЕЩЕСТВ

Ш.Ш. ШАТУРСУНОВ, С.С. КОЧКАРТАЕВ, К.Х. КОРАКУЛОВ,
С.А. МИРЗАХАНОВ

Научно- исследовательский институт травматологии и ортопедии, Ташкент

ВВЕДЕНИЕ

Неудовлетворительные результаты хирургических вмешательств и значительное количество рецидивов заболевания, требующих повторной хирургической коррекции, можно в большинстве случаев объяснить стандартным применением однотипных методик операций у весьма разнородной группы больных. Анализ научной литературы по проблеме лечения больных дегенеративно-дистрофическими заболеваниями и грыж МП дисков поясничного отдела позвоночника свидетельствует о необходимости дифференцированного подхода к выбору метода консервативного и оперативного лечения.

МАТЕРИАЛ И МЕТОДЫ

Проведен анализ результатов комплексного ортопедического лечения 580 больных с грыжами МП дисков поясничного отдела позвоночника в отделении вертебологии. Всем больным проведено комплексное ортопеди-

ческое (консервативное) лечение, разработанное в отделении вертебологии НИИ травматологии и ортопедии.

Комплексное ортопедическое (консервативное) лечение состоит из следующих разделов.

1. Эпидуральное введение лекарственных веществ в позвоночный канал через крестцовое отверстие по методике Катлена. Традиционно эпидурально вводится коктейль из следующих лекарственных веществ: суспензия кортикостероидов (суспензия гидрокортизона, дипроспан, солумедрол, депо-медрол и др.); вит В12 и раствор анестетика (новокаин, лидокаин, тримекаин и др.). Лекарственный коктейль, введенный в позвоночный канал воздействует непосредственно на зону дискорадикалярного конфликта, оказывая обезболивающий, противовоспалительный, противоотечный и противовоспалительный эффект.

2. Тракция поясничного отдела позвоночника. Тракционное лечение является важной

составной частью комплексной терапии тяжелых корешковых синдромов, связанных с дискорадикулярным конфликтом. Разработаны и предложены специальные схемы режима по времени и силового дозирования вытяжения позвоночника.

3. Медикаментозная терапия:

а) нестероидные противовоспалительные средства (НПВС). Противовоспалительный, анальгезирующий, жаропонижающий и антиагрегантный эффект НПВС делает их универсальной и необходимой группой препаратов для лечения клинических проявлений грыж межпозвонковых дисков диска; б) нейротропные препараты; в) препараты улучшающие микроциркуляцию тканей; г) комплекс дегидратационной и десенсибилизирующей терапии; д) рассасывающее медикаментозное лечение и миорелаксанты; е) антибиотикотерапия в сочетании с метронидазолом. При развитии эпидуритов и невритов необходимо в/венное применение цефалоспоринов в сочетании с препаратами метронидазола (метрогил, эфлоран, клион).

4. Физиотерапевтические процедуры. Эффективным при неврологических проявлениях грыж МП дисков является применение магнит-лазер облучения, амплипульса и электронейростимуляции стволовых нервов.

5. Комплекс лечебных физических упражнений, мануальная терапия, электрорефлексотерапия.

РЕЗУЛЬТАТЫ И ИХ ОБСУЖДЕНИЕ

В результате консервативного (ортопедического) лечения у 72,3% больных отметили хорошие результаты, которые заключались в исчезновении болевого синдрома и регрессе неврологических проявлений. У 31,7% больных в отдаленном периоде через 1,5-2 года были проведены контрольные томографические (КТ, МРТ) исследования. При этом установили, что у 17,2% больных размеры грыжи диска исчезли полностью; у 51% отмечено уменьшение размеров грыжи диска на 0,2-0,3 мм, у 49% получен удовлетворительный результат с исчезновением болевого синдрома и частичным сохранением неврологических проявлений; у 19,3% результат оценен как относительно удовлетворительный с частичным устранением болевого синдрома и улучшением неврологических проявлений.

ЗАКЛЮЧЕНИЕ

Ортопедическое (консервативное) лечение грыж МП дисков поясничного отдела позвоночника на основе эпидурального введения лекарственных веществ с тракцией позвоночника в комплексе с медикаментозной терапией, физиотерапевтическими процедурами, позволяет получить и достигнуть стойких положительных клинических результатов в ближайшем и отдаленных периодах у более 80% больных.

III ОРТОПЕДИЯ

УДК 616.711-007.55-089.22

MISS INTERBODY FUSION-DLIF/OLIF FOR “DE NOVO” ADULT SCOLIOSIS/DNASZBIGGY BRODZINSKY
Dubai Bone & Joint Center, UAE

As spine fusion is aimed at alleviating pain that is believed to originate from a motion segment in the spine. For some patients with DNAS, it may be recommended to have a spine fusion surgery performed in both the front and back of the spine after the primary surgery because of an effort to provide extra stability for the painful motion segment due to DNAS. There is some new evidence about these types of procedures, and the use of a minimally invasive spinal fusion system may sometimes be considered which are controversial.

At the time of this paper, minimally invasive spine fusion technology for DNAS is still in the early stages of development. This type of procedure uses a needle, which is inserted through small incisions in the back, and radiographic magnified images of the spine are projected onto television screens in the operating room. Narrow surgical instruments are then inserted into the small (1 to 1 ½ cm) incisions to complete the operation.

The goals of minimally invasive spine fusion surgery systems for DNAS include:

- Reduced postoperative pain
- Diminished blood loss
- Faster recovery and reduced hospital stay
- Smaller scars

At the time of this paper, minimally invasive spinal fusion technology is still new, controversial, and none of the above benefits have been definitively proven. Some spine surgeons have anecdotal evidence from their own practice indicating that patients have better outcomes with using a minimally invasive spine surgery system, and other surgeons have anecdotal evidence from their practice that patients have better outcomes with techniques associated with traditional (open) approaches to spine fusion surgery. Use of a minimally invasive spine fusion surgery system is best suited for patients with degenerative disc disease or spondylolisthesis. The technique does not allow the spine surgeon to do a central decompression. Foraminal decompression can

be achieved by interbody/ DLIF-XLIF distraction and grafting or iO-Flex (direct decompression). If there is any central stenosis an open incision still needs to be made. Due to the limited visualization at the time of surgery, it is a difficult and possibly dangerous technique to use in patients with a severe deformity. Initial spinal fusion surgery attempts were performed with the placement of posterior lateral (on the side) and posterior (in the back of the spine) bone grafts. With the advent of internal fixation, these spine fusions were performed with the addition of posterior instrumentation (pedicle screws), with fusion rates approaching 80 to 90%. Surgeons sometimes perform an anterior lumbar interbody fusion (ALIF) in addition to the posterior lateral bone grafting and posterior instrumentation but we prefer DLIF. An DLIF with iO-Flex/ foraminoplasty is considered effective due to the large surface area in the front of the spine, as well as studies reporting two thirds of the loads are transmitted through the anterior column (front of the spine). When both an DLIF and/or a posterior lateral bone grafting and posterior instrumentation are performed it is commonly referred to as a *360-degree spine fusion or a circumferential spine fusion*. Although associated with high spine fusion rates and a high level of patient satisfaction, follow-up radiographs of 360-degree fusions demonstrated inconsistent fusion of the posterior lateral bone mass, suggesting that the *anterior lumbar interbody fusion (front of the spine) is the more structural component*. It was theorized that the placement of the anterior graft altered the biomechanics of the spine such that the posterior lateral bone graft did not consolidate. This raises the question: Is there a need for posterior lateral bone graft in the setting of an DLIF with posterior instrumentation? This question was answered in a prospective randomized study by Schofferman et al. that compared 360-degree fusions versus an DLIF plus posterior instrumentation (360-degree fusions). Their results showed that both procedures were successful in alleviating pain with

no clinical differences among the two; however the 270-degree fusions had less blood loss and shorter hospital stay. Performing a 270-degree spine fusion by traditional surgical techniques requires an open procedure exposing the lamina, pars, facets, and transverse processes of the levels to be instrumented. This approach permits excellent visualization of the spine, and access to the portions of the spine to place the implants. Depending on the spine surgeon's technique, however, the muscle retraction and disruption of the posterior muscles and ligaments may lead to some degree of scar formation and damage. In turn, this is potentially associated with unwanted postoperative effects (sometimes referred to as «fusion disease»).

Depending on the spine surgeon's technique and other factors, a traditional open spine fusion procedure may include a risk of:

Disruption of the supraspinous and interspinous ligaments, which has been implicated in decreased flexion strength and delayed spinal instability.

Sihoven et al. demonstrated local denervation atrophy of paraspinal muscles postoperatively from dissection and lateral muscle retraction. This was associated with a loss of support and stability potentially leading to continued pain after surgery (failed back surgery syndrome).

Styf et al. also showed that retracting muscle during the surgical procedure can lead to regional ischemia (deprivation of oxygen), and EMG studies have demonstrated chronic denervation of paraspinal muscles following some types of open surgery.

Since previous studies demonstrated that posterior lateral bone grafting was *not* necessary for a successful spine fusion surgery, efforts have been made to perform a 270-degree fusion with anterior lumbar interbody fusion or DLIF for DNAS and minimally invasive, percutaneous posterior instrumentation. The hope is that this will allow for a 360-degree spine fusion without the complications potentially associated with open procedures.

УДК 616.711-007.55-053.1-089.844

КОРРЕКЦИИ ВРОЖДЕННОГО КИФОСКОЛИОЗА ПРИ НАРУШЕНИИ СЕГМЕНТАЦИИ И ФОРМИРОВАНИЯ ПОЗВОНКОВ

С.С. АБДАЛИЕВ

Научно-исследовательский институт травматологии и ортопедии, Астана

ВВЕДЕНИЕ

Врожденные кифосколиозы, развивающиеся на фоне аномалий развития позвонков, приводят к грубым деформациям позвоночника, вызывая у пациентов грубый косметический дефект и нарушение биомеханики. Деформации, обусловленные аномалиями позвонков и пороками развития элементов позвоночника, имеют тенденцию к быстрому прогрессированию.

Своевременное, адекватное хирургическое лечение больных с врожденным кифосколиозом, позволяют исправить деформацию, сформировать в результате коррекции физиологические фронтальный и сагиттальный профили оперированного позвоночно-двигательного сегмента.

Цель работы - оценить результаты хирургического лечения больных с врожденным кифосколиозом поясничного и груднопояснично-

го отдела позвоночника на фоне нарушения сегментации и формирования позвонков.

МАТЕРИАЛ И МЕТОДЫ

Проведен анализ хирургического лечения 7 пациентов в возрасте 11-35 лет с врожденными кифосколиозами при нарушении сегментации и формирования позвонков. С нарушением сегментации позвонков 3 пациент, с нарушением формирования – 5 пациента. Величина кифотической деформации варьировала от 38 до 125 градусов, сколиотической от 10 до 96 градусов. В зависимости от вида порока, величины деформации пациентам выполняли различные виды хирургического лечения.

При нарушении сегментации позвонков в двух случаях выполнили резекционную ламинотомию на уровне порока, транспозицию дурального мешка, клиновидную вертебротомию на вершине деформации, расширение

позвоночного канала, коррекцию и стабилизацию деформации позвоночника задней многоопорной конструкцией. В обоих случаях был использован заднебоковой доступ. У одного пациента комбинированным доступом была выполнена дискапофизэктомия, установлена задняя многоопорная конструкции и передний межтеловой корпородез аутокостью из ребра.

При нарушении формирования позвонков в двух случаях коррекция кифосколиотической деформации произведена с использованием задней многоопорной системы. У одного больного выполнили экстирпацию аномального позвонка, коррекцию и стабилизацию деформации многоопорной металлоконструкцией, передний корпородез с костной пластикой, задний спондилодез. В двух случаях произведена резекционная ламинотомия на уровне порока, транспозицию дурального мешка, частичную резекцию средней колонны на вершине деформации, расширение позвоночного канала, коррекцию и стабилизацию деформации позвоночника многоопорной корригирующей металлоконструкцией. У одного из этих пациентов

для восстановления передней колонны была применена металлоконструкция (Pyramesh), а у другого аутокость.

Результаты: у прооперированных больных величина остаточной кифотической деформации составила от 0 до 54 градусов, сколиотической от 3 до 47 градусов. Достигнутая коррекция и стабильность установленной металлоконструкции сохранялась на протяжении всего периода наблюдения. Задний локальный спондилодез был сформирован в течение 1,5 лет после операции.

ЗАКЛЮЧЕНИЕ

Выбор способа коррекции врожденного кифосколиоза поясничного и грудопоясничного отдела позвоночника при нарушении сегментации и формирования позвонков зависит от вида порока, величины деформации. Оперативные вмешательства носили в основном корригирующий, декомпрессивно-стабилизирующий характер и обеспечивали стабильность достигнутого результата.

УДК 616.718.9-007.56-089.84

ПЕРВЫЙ ОПЫТ МИНИИНВАЗИВНОЙ ЧРЕСКОЖНОЙ КОРРЕКЦИИ (MIS) ВАЛЬГУСНОГО ОТКЛОНЕНИЯ ПЕРВОГО ПАЛЬЦА СТОПЫ

А.Ж. АБДРАХМАНОВ, К.Б. ТАЖИН, А.А. НУРАХМЕТОВ

Научно-исследовательский институт травматологии и ортопедии, Астана

В отделении ортопедии №2 НИИТО путем миниинвазивной чрескожной технологии прооперировано 15 пациентов (30 стоп) и отражены предварительные ранние послеоперационные Результаты При больших степенях, кроме коррекции вальгусного отклонения первого пальца из мини надрезов выполнялись остеотомии микрофрезой основных фаланг 2-4 пальцев, укорачивающие остеотомии Well или Proximo с последующей фиксацией бесшляпочным винтом Хеберта.

Ключевые слова: вальгусное отклонение первого пальца стопы, чрескожная коррекция.

ВВЕДЕНИЕ

К настоящему времени предложено около 400 методов хирургической коррекции статических деформаций переднего отдела стоп [1,2], однако отдаленные результаты часто не удовлетворяют ортопедов [3]. В связи с этим от многих оперативных вмешательств в мире уже давно отказались, но до сих пор применяются у нас в Казахстане.

В последние годы все большей популярностью пользуется чрескожная миниинвазивная коррекция деформации стоп, так называемая технология «MIS» [4,5]. Несомненными достоинствами данной техники является минимальная травматизация тканей, отсутствие больших разрезов кожи и быстрая реабилитация пациентов. Использование современных имплантов в сочетании с малотравматичны-

ми доступами сводят к минимуму операционную травму и облегчают послеоперационный период. Удобная ортопедическая обувь, которая пришла на смену костылям и гипсовым повязкам, позволяет наступать на оперированную стопу уже в день операции.

Цель исследования: улучшить результаты лечения пациентов с вальгусным отклонением первого пальца стопы

МАТЕРИАЛ И МЕТОДЫ

По данной технологии в отделении ортопедии №2 прооперировано 15 пациентов (30 стоп). Все пациенты были женского пола, средний возраст пациентов составил 45,6 года (от 28 до 63). В нашем случае с первой степенью вальгусного отклонения первого пальца стопы было 2 пациента; со 2 степенью – 4; с 3 степенью – 9 пациентов. Трех пациентам помимо устранения вальгусного отклонения первого пальца выполнены сложные чрескожные реконструктивные вмешательства (коррекция поперечно-распластанной стопы: остеотомия Proximo плюсневых костей).

Чрескожная перкутанная мининвазивная технология (рисунок 1) осуществлялась под спинномозговой анестезией и не предусматривает наложение жгута, так как изливающая от остеотомии кровь служит профилактикой ожога кости. Пациент укладывается в положении лежа на спине, где оперируемая стопа выступает за край стола и укладывается на ЭОП, для того, чтобы контролировать все этапы манипуляции на костях. Из мини надреза 3-5 мм в ниже-медиальном углу первой плюсневой головки производят экономную медиальную экзостозэктомию головки М1 специальной микрофрезой. С этого же доступа микропилой производилась линейная субкапитальная остеотомия первой плюсневой кости с последующим латеральным смещением головки и одновременной коррекцией угла PASA. Фиксация остеотомированных фрагментов бесшляпочным винтом Хеберта выполнялась через тыльный прокол кожи после введения направляющей спицы, а затем канюлированного сверла. Выступающий на медиальную поверхность проксимального фраг-

мента М1 после транспозиции головки наружу удаляется микрофрезой. Через отдельный медиальный надрез в проекции основания основной фаланги микрофрезой производят остеотомию Аkin. Санация и ушивание раны 2-3 узловыми швами.

При больших степенях кроме вальгусного отклонения первого пальца необходимо корректировать поперечную распластанность и молоткообразные пальцы стопы. В таких случаях из мини надрезов выполнялись остеотомии микрофрезой основных фаланг 2-4 пальцев, укорачивающие остеотомии Well или Proximo с последующей фиксацией бесшляпочным винтом Хеберта (рисунок 2).

Ввиду того, что остеотомия Аkin и остеотомия основных фаланг 2-4 пальцев не фиксируются винтами, наложение послеоперационной повязки крайне важный этап, так как именно она позволяет сохранить выполненную коррекцию, и ее обязательно должен делать сам хирург в операционной под ЭОП-контролем.

На следующий день после операции пациент активизируется и ходит в специальной ортопедической обуви Барука сроком 1,5 месяца (рисунок 3).

Первая перевязка осуществляется через 8-12 дней, где снимаются швы, а затем накладывается самоклеющийся эластичный бинт.

РЕЗУЛЬТАТЫ И ИХ ОБСУЖДЕНИЕ

Клинический пример 1. Пациентка А., 52 лет (рисунок 4), поступила в отделение ортопедии №2 с клиническим диагнозом: Двухсторонний халлюкс вальгус (слева 2 степени, справа 3 степени). В условиях спинномозговой анестезии произведена чрескожная медиальная экзостозэктомия, дистальная остеотомия М1 с фиксацией бесшляпочным винтом Хеберта. Послеоперационный период протекал гладко. Ходьба в реабилитационной ортопедической ботинке Барука на следующий день со дня операции. Выписана на 3 сутки.

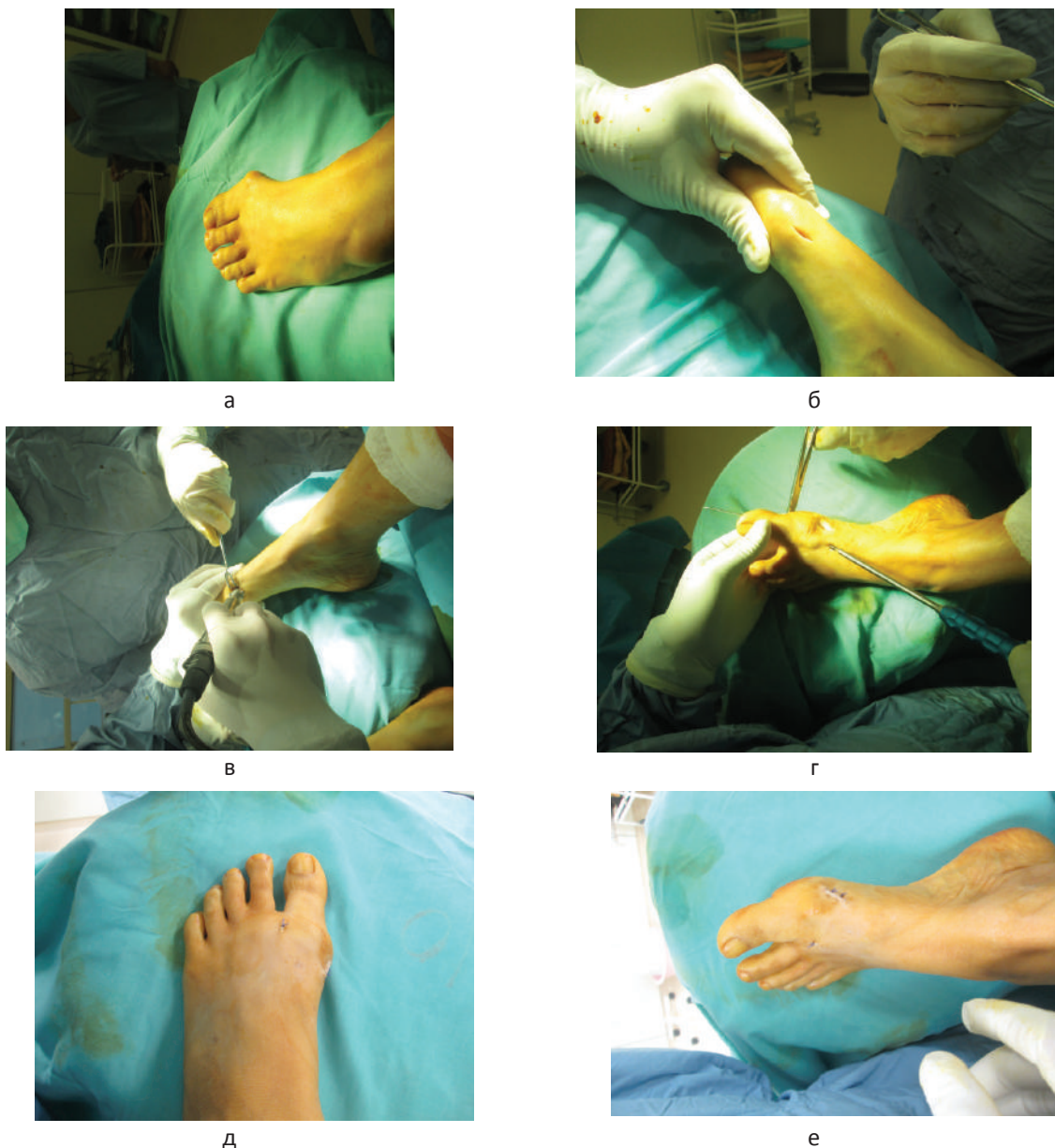

Рисунок 1- Этапы чрескожной миниинвазивной технологии:
а) укладка стопы на ЭОП; б) надрез кожи для выполнения последующих манипуляций;
в) линейная остеотомия микропилой; г) фиксация фрагментов бесшляпочным винтом Хеберта; д,е) вид стопы после операции

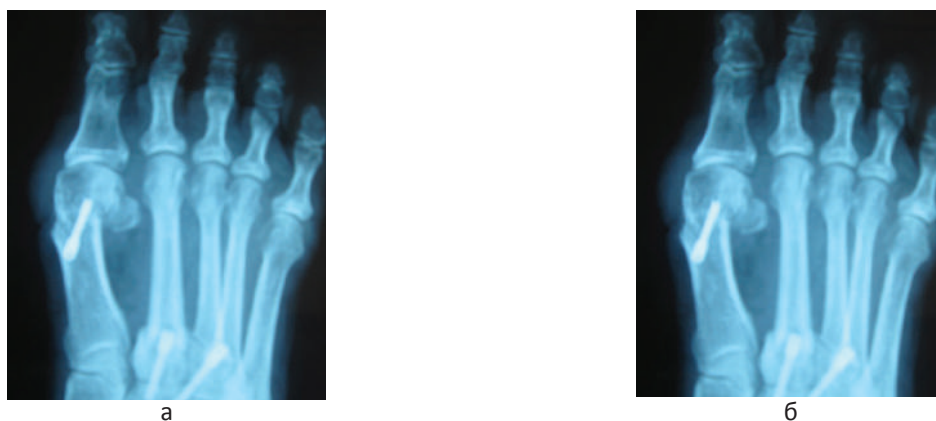

Рисунок 2 - чрескожная миниинвазивная коррекция поперечно-распластанной стопы
а) рентген до операции; б) рентген после операции

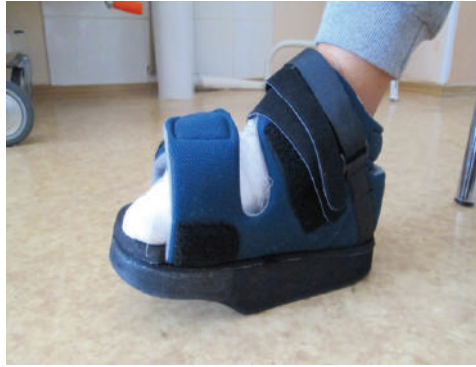
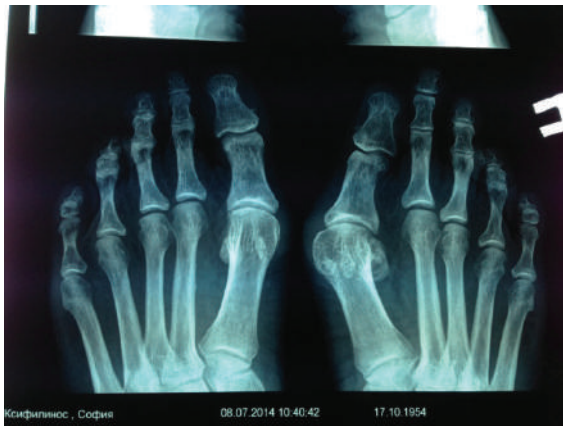
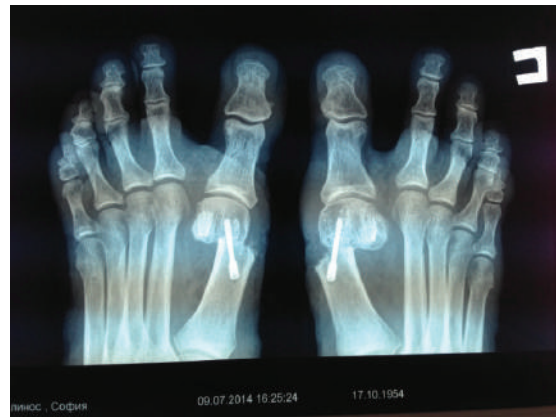Рисунок 3 – Пациент в обуви Барука



а

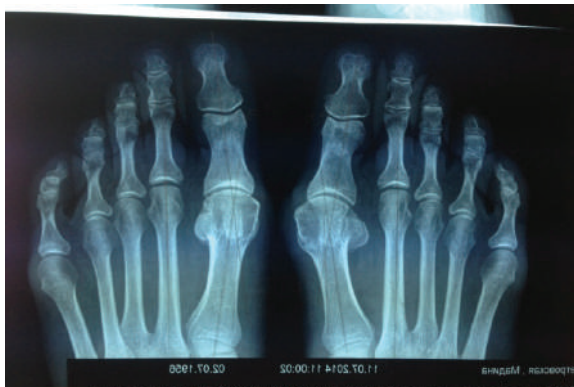

б

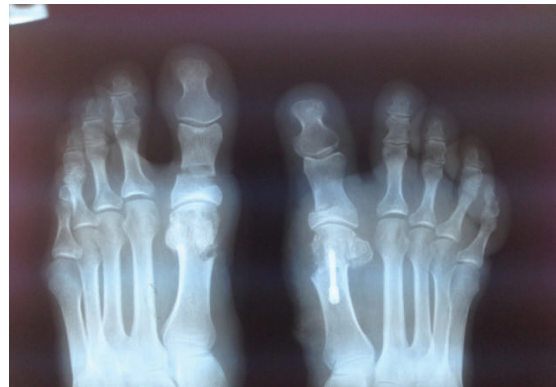Рисунок 4 – Пациентка А., 52 лет, двухсторонний халлюкс вальгус
а) рентген до операции; б) рентген после операции

Клинический пример 2. Пациентка С., 49 лет, (рисунок 5), поступила в отделение ортопедии №2 с клиническим диагнозом: Двухсторонний халлюкс вальгус (слева 3 степени, справа 2 степени). В условиях спинномозговой анестезии слева: произведена чрескожная медиальная экзостозэктомия, дистальная остеотомия М1 с фиксацией бесшляпочным

винтом Хеберта, остеотомия Акин; справа: чрескожная медиальная экзостозэктомия, остеотомия Акин. Послеоперационный период протекал гладко. Ходьба в реабилитационном ортопедическом ботинке Барука на следующий день со дня операции. Выписана на 3 сутки.



а



б

Рисунок 5 – Пациентка С., 49 лет, двухсторонний халлюкс вальгус
а) рентген до операции; б) рентген после операции

Отдаленных результатов чрескожной миниинвазивной технологии мы пока не имеем, но в данной работе хотим поделиться преимуществами метода:

- максимальное снижение травматизации мягких тканей;
- возможность быстрой консолидации отломков из-за минимального нарушения кровообращения;
- минимальный риск повреждения сосудов и нервов;
- менее выраженный болевой синдром и отек мягких тканей в послеоперационном периоде;
- в разы сокращается продолжительность операции;
- отсутствие видимых послеоперационных рубцов.

ЗАКЛЮЧЕНИЕ

Резюмируя вышеизложенное, можно отметить, что миниинвазивная чрескожная хирургия стопы может быть смело внедрена в повседневную практику ортопедов. Данная методика может использоваться практически при всех видах деформации стопы. В случае тяжелых деформаций можно комбинировать открытые и закрытые доступы, что в любом

случае уменьшит агрессивность операции. Основа этой хирургии требует наличия специального инструментария, ЭОПа и силового оборудования, что позволяет осуществлять пересечение костей через проколы кожи с помощью высокоскоростных пил, бур и фрез, а фиксацию отломков - специальными бесшляпочными канюлированными винтами.

ЛИТЕРАТУРА

1. Загородний Н.В., Карданов А.А., Лукин М.П. и др. Некоторые аспекты хирургического лечения деформаций переднего отдела стоп // Вестн. РУДН. – 2008. - № 2. – С. 37-43.
2. Зоря В.И. Лечение статических заболеваний стоп // Рос. мед. журн. - 2000. - № 1. - С. 18-21.
3. Карданов А.А. Хирургия переднего отдела стопы в схемах и рисунках. - М., 2012. - 144 с.
4. De Lavigne C., Guillo S., Laffenetre O., De Prsdo M. Thetreatment of hallux valgus with the mini-invasive technique // Interact Surg. - 2007. - Vol. 2. - P. 31-37.
5. Maffulli N. Minimally invasive sutgery in orthopedic surgery // Orthop Clin North Am. - 2009. - Vol. 40. - P. 441-568.

ТАБАНЫҢ БІРІНШІ БАҚАЙЫНЫҢ ВАЛЬГУСТИК ЫҒЫСУЫН АЗ ЖАРАҚАТТЫ ТЕРІ АРҚЫЛЫ ТҮЗЕУДЕГІ АЛҒАШҚЫ ТӘЖІРИБЕ

А.Ж. АБДРАХМАНОВ, К.Б. ТАЖИН, А.А. НУРАХМЕТОВ

Түсініктеме. №2 –ші ортопедия бөлімшесінде тері арқылы әдіспен 15 науқасқа операция жасалып (30 табан сүйектері) және олардың отадан кейінгі жақын аралық нәтижелері жинақталды. Бірінші бақайдың вальгустік ығысуының жоғарғы сатылы түрлеріне оны түзетуден басқа да нәтижелі ота түрлері де іске асырылды, олар: көлемі аз тілік арқылы ұсақ бұрғы арқылы 2-3 бақайлардың негізгі бөліктерінің сындырылып түзейтін және бақайды қысқартуға арналған «Weil және Proximal» сүйекті сындыру оны «Хеберт» қалпақсыз бұрамасымен бекіту.

Негізгі сөздер: бірінші табан сүйектің вальгусты қисаюуы, сүйекарқылы түзеу.

ORIGINAL EXPERIENCE OF MINIINVASIVE TRANSCUTANEOUS FOR POLLEX VALGUS

A.ZH.ABDRAKHMANOV, K.B. TAZHIN, A.A. NURAKHMETOV

Abstract. Miniinvasive transcutaneous correction was applitd in 15 patient (30 feet) in orthopedy department 2 in RITO, early preliminary popstoperative results were seen. In large grades, in addition to pollex valgus, osteotomy of main phalanges of 2-4 fongers, Well and Proximo shortening osteotomy through mini cuts with headless Hebert screw fixation.

Key words: pollex valgus, transcutaneous correction.

ГРИБКОВОЕ ПОРАЖЕНИЕ КОСТЕЙ СТОПЫ – МАДУРСКАЯ БОЛЕЗНЬ

У. А. АБДУРАЗАКОВ, А.У.АБДУРАЗАКОВ

Казахский медицинский университет непрерывного образования, Алматы

В статье приведено описание грибкового поражения костей стопы у 5 пациентов и у 1 - костей кисти. Особо отмечены тяжесть течения поражения костей стопы и отсутствия эффективного метода противогрибкового лечения. Диагностике и лечению данного заболевания уделяется недостаточно внимания, что диктует необходимость разработки эффективных современных методов профилактики и лечения

Ключевые слова: мадурская болезнь, стопа, остеомикоз.

ВВЕДЕНИЕ

Грибковое поражение костей стопы (Мадурская болезнь или Мадурская стопа) известно в медицине в течение нескольких столетий. Поражение костей стопы происходит в результате поверхностного повреждения кожного покрова стопы. Через поврежденный участок грибы проникают в толщу мягких тканей и оттуда дальше в кости стопы. Это заболевание в основном встречается среди бедной части населения жарких стран – Африки, Юго-Восточной Азии, Центральной и Южной Америки, Средней Азии, где, вероятно, природные условия благоприятствуют росту и распространению плесневых грибов.

Заболевание было впервые описано английскими врачами Gill, 1842г. и Sjlebrook, 1846г., работавшими в Индии в г. Мадур. Отсюда дано название данному заболеванию – мадурская стопа. Кроме того, болезнь, схожая с мадурской – *mycetoma pedis* – упоминается в древней санскритской письменности. Нынешнее общепринятое наименование «мадурская болезнь» или «мадурская стопа» (лучше «болезнь», чем «стопа»), так как в исключительно редких случаях пораженной оказывается не стопа, а кисть или другая часть тела), введено в 1846 году (С.А.Рейнберг, 1964). Раньше полагали, что мадурская болезнь встречается только в некоторых областях Индии, но в настоящее время известно, район распространения этой болезни охватывает широкий пояс тропиков вокруг всего земного шара. У жителей средней полосы Европы были описаны отдельные случаи болезни. Чаще болезнь встречается в странах Средиземного моря. В 30-х годах появи-

лись первые сообщения советских авторов о мадурской стопе в субтропических районах страны и в среднеазиатских республиках. С.Т. Зацепин (2001) приводит описание 4 больных с мадурской стопой в различные периоды болезни, почти у всех болезнь заканчивалась ампутацией конечности из-за отсутствия эффекта от противогрибковых препаратов. Поэтому мадурская болезнь в настоящее время не может больше рассматриваться как экзотическая болезнь жарких стран. В нашей республике болезнь встречается в южных регионах.

Это коварное заболевание мало знакомо широкому слою населения и практическим врачам, поэтому отсутствует своевременная правильная диагностика, эффективное противогрибковое лечение в начальном этапе развития болезни. Своеобразное хроническое, относительно безболезненное течение патологического процесса, неправильная диагностика часто приводят к запущенным формам с тяжелым разрушением костной основы стопы. Причинами, приводящими к развитию грибкового поражения костей являются грибковые поражения ногтей и кожи стоп, длительное или частое употребление антибиотиков, а также снижение иммунитета, злоупотребление углеводной пищей. Предрасполагающими факторами является нарушение гигиены стоп, длительное ношение прорезиненной обуви.

Грибковое поражение стопы вызывают два вида грибов: актиномицеты (актиномицеты) и истинные плесени – мицетомы.

Цель работы - анализ случаев диагностики и лечения мадурской болезни из собственной клинической практики.

МАТЕРИАЛ И МЕТОДЫ

Под нашим наблюдением находились 6 пациентов с мадурской болезнью в различные периоды болезни, из них у 5 (2 мужчин, 3 женщины) было поражение костей стопы, а у одной женщины - поражение костей кисти. В клинической практике диагноз чаще ставится на основании клинико-рентгенологических, микробиологических и морфологических исследований.

Клиническая картина. В начальном периоде пациентов обычно беспокоят незначительные болевые ощущения и припухлость мягких тканей без четких границ, неправильной формы, без изменения цвета кожного покрова. Клинически мадурская болезнь проявляется в следующем: протекает хронически, в течение десятков лет, стопа без особых болевых ощущений припухает до значительных размеров, увеличивается в объеме и становится почти шаровидной. Под плотным инфильтратом под кожей выделяются на глаз и на ощупь плотные бугры, которые время от времени размягчаются, вскрываются наружу, и через свищи выделяются различные плотные своеобразные черные и желтые «зерна», которые под микроскопом оказываются грибковыми скоплениями. Затем эти свищи закрываются, кожа рубцуется, развиваются новые инфильтраты с тем же циклом. Процесс остается местно ограниченным, на голень не распространяется, вторичная инфекция не наблюдается, регионарные лимфатические узлы не увеличиваются; в отличие от других микозов и остеомикозов, со стороны организма в целом заметных общих явлений не наблюдается.

Рентгенологическая диагностика Поражение костей стопы начинается уже на ранней стадии заболевания. Рентгенологически отмечается пестрая картина в результате формирования мелких очагов обызвествления неправильной формы и таких же мелких очагов просветления, расположенных рядом друг с другом. На боковом рентгенологическом снимке костей стопы четко видно поражение таранной, пяточной, ладьевидной костей, а на прямом снимке можно четко увидеть поражение только наружной части этих костей. Рентгенологическая картина в позднем периоде представляется весьма характерной: все кости стопы – трубчатые и короткие – в основном сохранены, но до неу-

наваемости изменены. Они настолько истончены, изъедены снаружи и изнутри, что коркового вещества почти не остается. Структура кости кистевидна, крупноочаиста. Никакого остеосклероза или намека на периостальную реакцию не отмечается. Об остеопорозе или атрофии в обычном смысле этих понятий трудно сказать что-нибудь определенное, настолько изменена форма и структура скелета. Суставные концы костей разъедены; при всем этом стопа прекрасно сохраняет свою опорную функцию.

Лабораторное подтверждение грибкового поражения костей стопы можно получить в помощью ИФА-исследования маркеров на грибки, ПЦР диагностики крови.

Относительно безболезненное течение, отсутствие выраженных признаков воспалительных процессов, температурных реакций, сохранение опорной функции стопы, несмотря на хроническое течение болезни, приводит к тому, что пациенты не спешат за обращением к врачу. При обращении пациентов в лечебные учреждения врачи своевременно не устанавливают правильный диагноз, лечение проводится не верно. В связи с этим процесс прогрессирует, переходит в хроническую форму, лизис и деструкция костной ткани продолжаются, разрушаются костные ткани и образуются свищи. Длительно протекающее грибковое поражение стопы приводит к полному разрушению костной основы и нарушению сложной функции стопы, а в последующем ампутации конечности и пожизненной инвалидности пациентов.

Клинический пример 1. Пациентка Т., 28 лет, больна около 12 лет, правая стопа увеличена в размере, на подошвенной поверхности имеется рана округлой формы с рубцовыми краями, из раны серозно-гнойное отделяемое. Функция стопы нарушена, однако опирается на больную ногу при ходьбе, передвигается самостоятельно не испытывая болевых ощущений (рисунок 1).

Клинический пример 2. Пациентка Ж., 53 лет, с мадурской стопой больна в течение нескольких лет. КТ больной стопы (рисунок 2).

Клинический пример 3. Пациентка А., 57 лет, с грибковым поражением костей левой кисти. Внешний вид левой кисти (рисунок 3), КТ – левой кисти (рисунок 4).

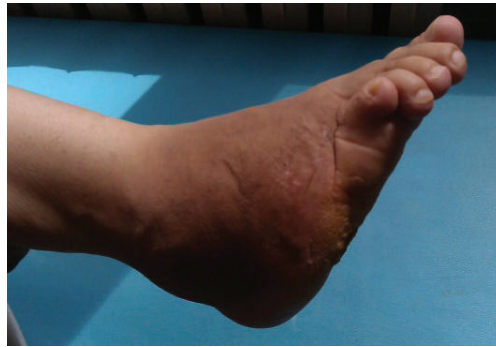
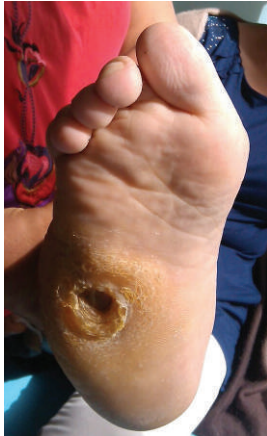
Рисунок 1 – Внешний вид пораженной стопы

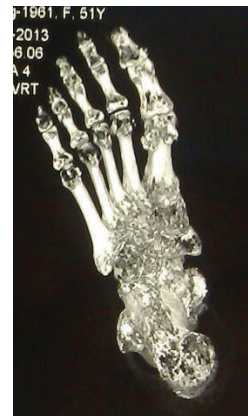
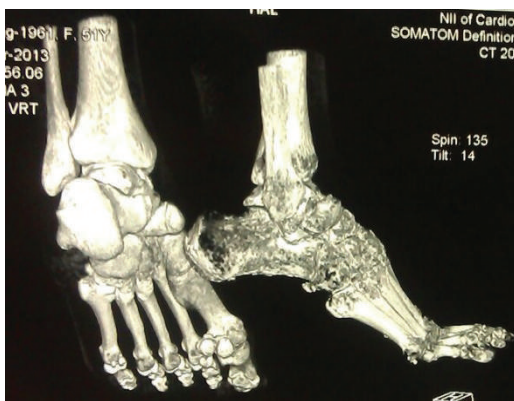
Рисунок 2 – Компьютерная томография пораженной стопы

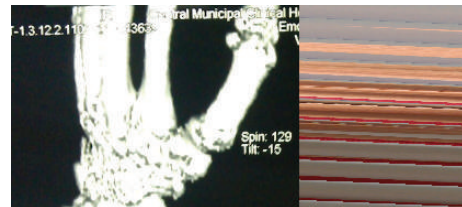
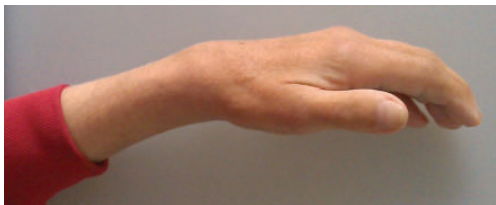

Рисунок 3 – Внешний вид пораженной кисти

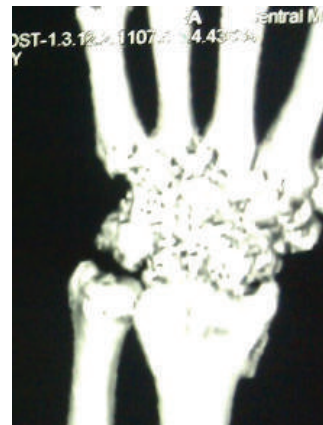
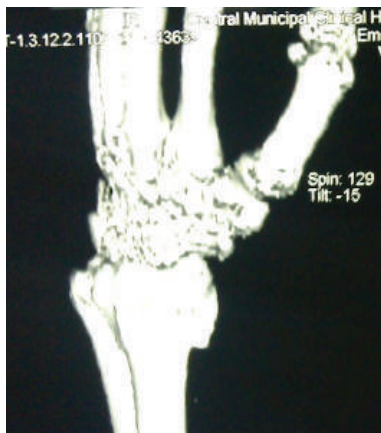
Рисунок 4 – Компьютерная томография пораженной кисти

Лечение этих больных является очень сложной задачей и должно проводиться совместно со специалистами микологами, дермато-венерологами. Консервативное лечение может быть эффективно в начальном этапе болезни. В нашей практике на ранней стадии одному пациенту было назначено противогрибковое лечение и получен положительный клинический эффект. В настоящее время он не предъявляет особых жалоб, болевого синдрома нет, функция стопы восстановлена. Пациент находится под наблюдением специалиста. В запущенных периодах развития грибкового поражения костей стоп консервативное лечение не эффективно. К большому сожалению можно отметить, что в настоящее время в нашей республике почти нет квалифицированных специалистов, знающих и умеющих лечить грибковое поражение костей. На сегодняшний день пациентам не к кому обращаться. Оперативное вмешательство очень сложно, так как поражения костей и мягких тканей стопы не имеют четких границ, а иссечь все пораженные ткани практически невозможно. Иногда единственный выбор остается

ампутация конечности. Однако на такое вмешательство пациенты не бывают всегда готовы. Среди наблюдавшихся нами пациентов только одна больная настаивала на ампутации конечности.

ЗАКЛЮЧЕНИЕ

Таким образом, можно отметить, что грибковое поражение стопы - мадурская болезнь остается сложной проблемой медицины. Из-за отсутствия своевременной диагностики и эффективного лечения данного заболевания часто наблюдаются запущенные формы, приводящие к глубокой инвалидности пациентов. До сих пор отсутствуют высокоэффективные противогрибковые препараты, а хирургическое вмешательство при этом может быть только подсобным мероприятием без надежды на излечение и восстановление функции конечности. Тяжелая ситуация диктует необходимость разработки более эффективных методов профилактики грибкового поражения костей стопы, повысить уровень знаний врачей и создание эффективных противогрибковых препаратов.

ТАБАНЫҢ СҮЙЕКТЕРІН САҢЫРАУҚҰЛАҚ ЖЕҢІЛІСІ - МАДУРЛЫҚ АУРУ У. ӘБДІРАЗАҚОВ, А. ӘБДІРАЗАҚОВ

Түсініктеме. Мақалада табанның сүйектерін саңырауқұлақ жеңілісін сипаттама 5 пациенттерде және қасында 1 - қолдың сүйектері көрсетілген. Табанның сүйектерін жеңілістің ағысын ауырлық және саңырауқұлаққа қарсы емін тиімді әдістің жоқтығы ерекше белгіленген. Диагностика және аурудың еміне алдын алудың тиімді қазіргі әдістерін әзірлеудің қажеттілігі дауыстап оқып жаздырған назар жеткіліксіз бөлінеді.

Негізгі сөздер: мадурлық ауру, табан, остеомикоз.

FUNGAL INFECTION OF THE BONES OF THE FOOT – MADUR'S DISEASE U. ABDURAZAKOV, A. ABDURAZAKOV

Abstract. The article describes the formation of fungus, foot bones in 5 patients and in 1 - hand bones. Highlighted the severity of the bone disease of the foot and the lack of an effective method of antifungal treatment. Diagnosis and treatment of this disease is not paid enough attention, which necessitates the development of efficient modern methods of prevention and treatment.

Key words: Madur's disease, foot, osteomycosis.

УДК 615.5-002.525.2

ИССЛЕДОВАНИЕ КАЧЕСТВА ЖИЗНИ БОЛЬНЫХ СИСТЕМНОЙ КРАСНОЙ ВОЛЧАНКОЙ В ЗАВИСИМОСТИ ОТ АКТИВНОСТИ ЗАБОЛЕВАНИЯ

С.Т. АБИШЕВА, Н.Д. БАТПЕНОВ, А.А. САРМАНОВА, Т.Д. ЗАРИПОВА,
А.И. МЕРМУКАНОВА, У.Б. КАЛКАМАНОВ, Н.А. САДЫРБАЕВА

Медицинский университет Астана,
Научно-исследовательский институт травматологии и ортопедии, Астана

Хронический характер течения болезни, полиорганность поражения с необратимыми функциональными нарушениями, определяют необходимость комплексного подхода к пациентам с системной красной волчанкой (СКВ) с обязательным исследованием качества жизни. Многочисленные работы последних 15 лет доказали низкий уровень качества жизни (КЖ) пациентов с СКВ в сравнении с популяционным. Изучены вопросы наличия взаимосвязи между КЖ пациентов с СКВ и активностью заболевания.

Ключевые слова: системная красная волчанка, качества жизни, HAQ, EQ5D, SF-36.

ВВЕДЕНИЕ

Хронический характер течения болезни, полиорганность поражения с необратимыми функциональными нарушениями, определяют необходимость комплексного подхода к пациентам с системной красной волчанкой (СКВ) с обязательным исследованием качества жизни [1]. Многочисленные работы последних 15 лет доказали низкий уровень качества жизни (КЖ) пациентов с СКВ в сравнении с популяционным. При этом, вопрос наличия взаимосвязи между КЖ пациентов с СКВ и активностью заболевания и индексом повреждения остается недостаточно ясным.

Цель исследования: проведение комплексной оценки качества жизни больных при СКВ в зависимости от активности заболевания по международным опросникам.

МАТЕРИАЛ И МЕТОДЫ

Исследование включало одномоментную оценку активности заболевания, индекса накопленного повреждения органов и систем, КЖ больных СКВ и группы контроля.

В исследование были включены пациенты, находившиеся на стационарном лечении в отделении терапии ГКП на ПХВ «Городская больница №2», отделении артрологии НИИ ТО за период ноябрь 2013 года – январь 2014 года. Пациенты были старше 18 лет и подписали информированное согласие на участие в исследовании. Диагноз СКВ устанавливали согласно с классификационными критериями

Американской ревматологической ассоциации 1997 года. В исследование не включались больные с тяжелой сопутствующей патологией. Для выявления поражения внутренних органов и возможной сопутствующей патологии применялись стандартные клинические, лабораторные и инструментальные методы обследования, необходимые для диагностики этих состояний.

Популяционная (контрольная) группа набиралась в 2014 году и представляла выборку, сформированную методом случайного отбора. Методом случайной выборки определялись улица и дом, в которых проводился опрос в пределах Алматинского района г. Астана. Для обеспечения репрезентативности выборки в исследование включались лица женского пола старше 18 лет. Для оценки влияния заболевания с помощью опросников КЖ следует иметь в виду, что респонденты популяционной группы также могли иметь функциональные нарушения или отдельные симптомы суставной патологии, связанные с возрастными изменениями.

Согласно протоколу исследования, врачом заполнялись медицинская карта больного, определялась длительность заболевания, степень активности, регистрировались сопутствующие заболевания. Пациенты были распределены по возрастным группам согласно классификации ВОЗ [2,3].

Сбор данных осуществлялся путем анкетирования респондентов прямым опросом. После заполнения информированного согла-

сия, разъяснения целей проводимого опроса объяснялись правила заполнения опросников. Респондентами самостоятельно заполнялись опросники оценки КЖ: HAQ, SF-36, EQ-5D.

Врачом впервые назначалась или корректировалась терапия согласно клиническим рекомендациям и стандартам ведения больных СКВ в условиях реальной клинической практики.

Вариант течения СКВ в зависимости от характера ее начала определяли в соответствии с рабочей классификацией СКВ В.А.Насоновой (1972г.) [1].

В настоящее время активность СКВ во всем мире определяется по общепринятым индексам с использованием стандартизированных показателей. Согласно «Рекомендациям EULAR по мониторингу пациентов СКВ в клинической практике и обсервационных исследованиях» 2009 года, активность заболевания необходимо оценивать при каждом визите с использованием валидизированных индексов, к числу которых относят Health Assessment Questionnaire (HAQ), EuroQOL-5D (EQ-5D), Short Form Medical Outcomes Study (SF-36), Systemic Lupus Activity Measure (SLAM) и SLE Disease Activity Index (SLEDAI), а также модифицированные версии SLEDAI [4].

Для оценки активности СКВ в нашем исследовании были использованы индексы SLAM и модифицированный индекс SELENA-SLEDAI.

РЕЗУЛЬТАТЫ И ИХ ОБСУЖДЕНИЕ

По данным литературы, изучение КЖ по общим опросникам выявила значительные противоречия в оценке влияния активности заболевания на показатели жизнедеятельности больных СКВ, в том числе в зависимости от выбранного инструмента оценки активности СКВ. При оценке активности по индексу SLAM ряд исследователей подтвердили ухудшение КЖ при высокой активности [5,6,7,8,9], несколько меньше исследователей доказали взаимосвязь активности заболевания по индексу SLEDAI и КЖ [10,11,12,13]. Ряд исследователей опровергли наличие связи между активностью заболевания и КЖ [14,15,16].

В исследуемой нами группе больные с СКВ в зависимости от воспалительной активности заболевания по индексу SLAM были разделены на 2 группы: в первую группу вошли пациенты со значением индекса 10 баллов и менее, во вторую – более 10 баллов (таблица 1).

По индексу активности заболевания SLEDAI - 1 группа - с суммарным индексом менее или равно 6 баллов, 2 группа - и более 6 баллов соответственно (таблица 1).

Таблица 1 - Показатели КЖ больных СКВ в зависимости от активности заболевания по SLAM, SLEDAI

| Активность заболевания | Число пациентов, n | Среднее значение, M (\pm SD) | | | | | |
|------------------------|--------------------|---------------------------------|------------------|-----------------|------------------|-----------------|------------------|
| | | HAQ | VAS pain | EQ5D | VAS GH | PCS | MCS |
| SLAM \leq 10 | 9 | 0,51 (0,50) | 28,56 (27,41) | -2,11 (1,76) | 61,67 (15,81) | 39,62 (5,66) | 38,85 (7,40) |
| SLAM $>$ 10 | 21 | 0,76 (0,73) | 57,62 (24,27) | -1,71 (1,23) | 56,43 (14,24) | 36,04 (7,80) | 34,49 (11,21) |
| SLEDAI \leq 6 | 7 | 0,75 (0,49) | 34,29 (25,07) | -2,00 (1,63) | 57,86 (13,50) | 39,91 (4,53) | 39,19 (8,79) |
| SLEDAI $>$ 6 | 23 | 0,67 (0,73) | 53,35 (28,12) | -1,78 (1,35) | 58,04 (15,28) | 36,27 (7,86) | 34,77 (10,67) |

По данным нашего исследования прослеживается тенденция к ухудшению показателей в группах с высокой активностью СКВ по всем опросникам (p менее), что сопоставимо с литературными данными.

Следует отметить полученное статистически значимое влияние болевого синдрома на КЖ, обусловленного поражением костно-суставной системы у большинства больных (66,7% от общего числа пациентов). Особенно отчетливы различия по шкале ВАШ боли

опросника HAQ - при этом выраженность боли возрастала при увеличении воспалительной активности заболевания (рисунок 1).

Анализ показателей КЖ в зависимости от уровня боли показал, что большинство больных (60%) в исследовании имели выраженную боль 50 мм и более по ВАШ, умеренная выраженность боли была у 20% пациентов боль отсутствовала (менее 25 мм по ВАШ) только у 20% больных.

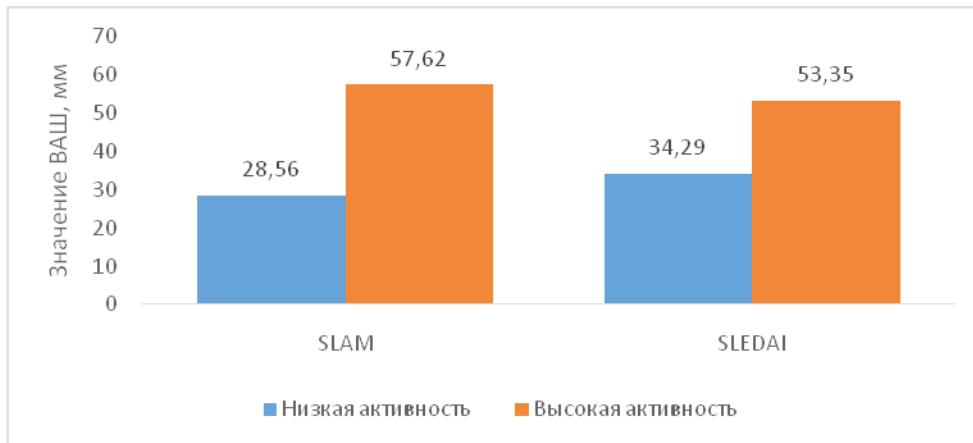


Рисунок 1 - Значения ВАШ боли в зависимости от активности заболевания по индексам SLAM и SLEDAI

При проведении сравнительного анализа средних двух групп для каждого индекса активности (критерий Манна-Уитни), выявлены достоверные различия по ВАШ боли опросника HAQ в группах пациентов по активности SLAM ($p=0,012$), и по шкале боли опросника SF-36 ($p=0,022$), что подтверждает влияние

активности заболевания на КЖ пациентов. На представленном рисунке 2 показатели всех шкал опросника, в том числе суммарные физический и психологический компоненты, ухудшаются при высокой активности заболевания, за исключением шкалы социального функционирования.

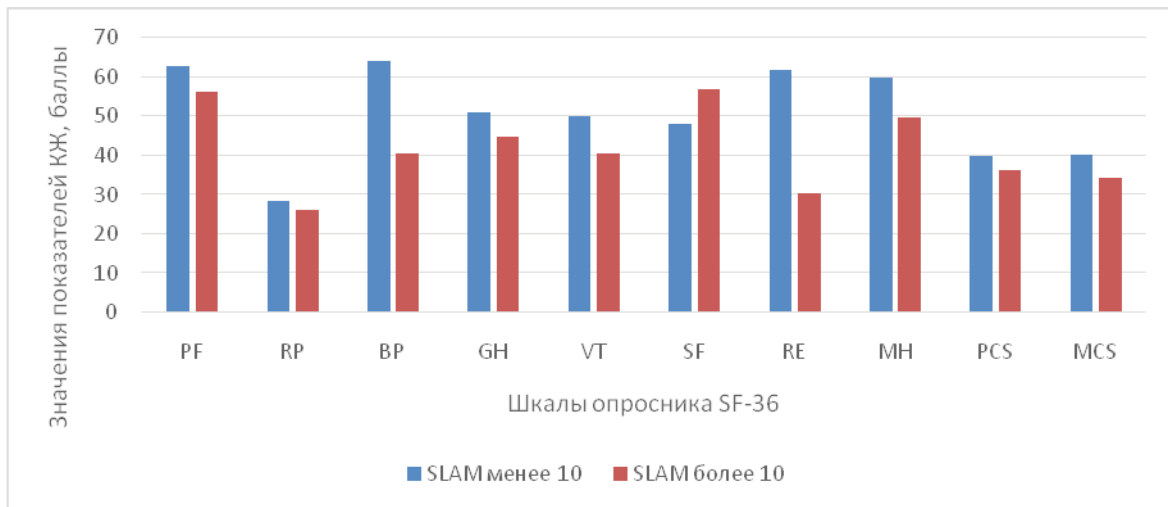

Рисунок 2 - Показатели КЖ в зависимости от активности заболевания по индексу SLAM

Однако, хотя показатели КЖ по опроснику SF-36 имели тенденцию к снижению при высокой степени воспалительной активности, достоверных данных не выявлено.

ЗАКЛЮЧЕНИЕ

Таким образом, несмотря на полученные тенденции зависимости показателей активности заболевания по SLAM и SLEDAI и КЖ по всем опросникам – HAQ, EQ5D и SF-36, в том числе ВАШ боли и общего состояния

здоровья, при проведении сравнительного анализа умеренная обратная корреляция подтверждена только для ВАШ боли и шкалы боли опросника SF-36, что свидетельствует о важной роли болевого синдрома в снижении КЖ пациентов с СКВ.

ЛИТЕРАТУРА

1. Ревматология: Клинические рекомендации / Под ред. Е.Л. Насонова. - М.: ГЭОТАР-Медиа, 2011. - 752 с.

2. Pons-Estel G.J., Alarcón G.S., Scofield L. et al. *Understanding the Epidemiology and Progression of Systemic Lupus Erythematosus // Semin Arthritis Rheum.* – 2010. - № 39(4). – P. 257.
3. Nasonov E., Soloviev S., Davidson J.E. et al. *The prevalence and incidence of Systemic Lupus Erythematosus (SLE) in selected cities from three Commonwealth of Independent States countries (the Russian Federation, Ukraine and Kazakhstan).* - *Lupus.* – 2013. - №10. – P. 1–7.
4. Mak A., Cheung M.W.L., Chiew H.J., Liu Y., Chun-man Ho.R. *Global Trend of Survival and Damage of Systemic Lupus Erythematosus: Meta-Analysis and Meta-Regression of Observational Studies from the 1950s to 2000s.* // *Semin Arthritis Rheum.* – 2012. - №41(6). – P.830-839.
5. Kuriya B., Gladman D.D., Ibañez D., Urowitz M.B. *Quality of life over time in patients with systemic lupus erythematosus // Arthritis Care & Research.* – 2008. - №59 (2). – P. 181–185.
6. Fortin P.R., Abrahamowicz M., Neville C. et al. *Impact of disease activity and cumulative damage on the health of lupus patients // Lupus.* – 1998. - №7(2). P. 101-107.
7. Wilke C.T., Jolly M., Block J.A. et al. *Ability of SF-36 and EQ-5D to discriminate among disease activity levels in lupus // Value in Health.* – 2007. - № 10 (3). – P. 15.
8. Khanna S., Pal H., Pandey R.M., Handa R. *The relationship between disease activity and quality of life in systemic lupus erythematosus // Rheumatology.* – 2004. - №43. – P. 1536–1540.
9. Карпенко Ю.Ю. *Патология внутренних органов при поздней стадии системной красной волчанки (по данным регионарного регистра): дисс..... канд. мед. Наук. - Воронеж, 2008. – 132 с.*
10. Sutcliffe N., Stoll T., Pyke S., Isenberg D. *Functional disability and end organ damage in patients with SLE, SLE and Sjogren's syndrome and primary SS // J Rheumatol.* – 1998. - №25. – P. 63–68.
11. Gladman D.D., Urowitz M.B., Gough J., MacKinnon A. *Fibromyalgia is a major contributor to quality of life in lupus // J Rheumatol.* – 1997. - №24. – P. 2145–2148.
12. Hanly J.G. *Disease activity, cumulative damage and quality of life in systemic lupus erythematosus: results of a cross-sectional study // Lupus.* – 1997. - № 6. – P. 243–247.
13. Friedman A.W., Alarcón G.S., McGwin G.Jr. et al. *Systemic lupus erythematosus in three ethnic groups. IV Factors associated with self-reported functional outcome in a large cohort study: LUMINA Study Group. Lupus in Minority Populations, Nature versus Nurture // Arthritis Care Res.* – 1999. - № 12(4). – P. 256-66.
14. Alarcón G.S., McGwin G.Jr., Uribe A. et al. *Systemic Lupus Erythematosus in a Multiethnic Lupus Cohort (LUMINA). XVII Predictors of Self-Reported Health-Related Quality of Life Early in the Disease Course // Arthritis & Rheumatism (Arthritis Care & Research).* – 2004. - №51 (3). – P. 465–474.
15. Thumboo J., Feng P.H., Soh C.H. et al. *Validation of a Chinese version of the medical outcomes study family and marital functioning measures in patients with SLE // Lupus.* – 2000. - №9. – P.702–707.
16. Freire E.A., Maia I.O., Nepomuceno J.C., Ciconelli R.M. *Damage index assessment and quality of life in systemic lupus erythematosus patients (with long-term disease) in Northeastern Brazil // Clin Rheumatol.* – 2007. - № 26(3). – P. 423-428.

АУРУ БЕЛСЕНДІЛІГІНЕ БАЙЛАНЫСТЫ ЖҮЙЕЛІ ҚЫЗЫЛ ЖЕГІМЕН АУЫРАТЫН НАУҚАСТАРДЫҢ ӨМІР САПАСЫН ЗЕРДЕЛЕУ

С.Т. АБИШЕВА, Н.Д. БАТПЕНОВ, А.А. САРМАНОВА, Т.Д. ЗАРИПОВА,
А.И. МЕРМУКАНОВА, У.Б. КАЛКАМАНОВ, Н.А. САДЫРБАЕВА

Түсініктеме. Ауру ағымының созылмалы сипаты, ауыр функционалды бұзылыстармен қатар жүретін ішкі мүшелердің зақымдалуы, жүйелі қызыл жегімен сырқаттанатын науқастарда міндетті түрде өмір сапасын бағалауды зерделеу және бұл науқастарға кешенді қарау қажеттілігі туындап отыр. Соңғы 15 жылдың ішінде жүргізілген көптеген зерттеу жұмыстары дәлелдегендей, жүйелі қызыл жегімен сырқаттанатын науқастардың өмір сапасының деңгейі популяциялық көрсеткішке қарағанда төмен. Жүйелі қызыл жегімен сырқаттанатын науқастардың өмір сапасы мен ауру белсенділігі арасындағы байланыс зерттелді.

Негізгі сөздер: жүйелі қызыл жегі, өмір сапасы, HAQ, EQ5D, SF-36.

QUALITY OF LIFE IN PATIENTS WITH SYSTEMIC LUPUS ERYTHEMATOSUS, DEPENDING ON THE DISEASE ACTIVITY

S.T. ABISHEVA, N.D. BATPENOV, A.A. SARMANOVA, T.D. ZARIPOVA,
A.I. MERMUKANOVA, U.B. KALKAMANOV

Abstract. Chronic illness, with the defeat of the internal organs and functional disorders, determine the need for a comprehensive approach to patients with systemic lupus erythematosus, and be sure to study the quality of life. Numerous works of the past 15 years have shown a low quality of life in patients with systemic lupus erythematosus in comparison with population. The question of a relationship between quality of life in patients with systemic lupus erythematosus, and disease activity and damage index is still insufficiently clear.

Key words: systemic lupus erythematosus, quality of life, HAQ, EQ5D, SF-36.

УДК 616.717.5/6-089.844

МИКРОХИРУРГИЧЕСКАЯ АУТОТРАНСПЛАНТАЦИЯ МЫШЕЧНЫХ ЛОСКУТОВ У БОЛЬНЫХ С АРТРОГРИПОЗОМ ДЛЯ ВОССТАНОВЛЕНИЯ АКТИВНОГО СГИБАНИЯ ПРЕДПЛЕЧЬЯ

О.Е. АГРАНОВИЧ

Научно-исследовательский детский ортопедический институт
им. Г.И. Турнера, Санкт-Петербург

ВВЕДЕНИЕ

Отсутствие активного сгибания в локтевом суставе является тяжелым нарушением функции верхней конечности. «Благодаря сгибанию в локтевом суставе человек может поднести пищу ко рту. В этом смысле двуглавую мышцу плеча можно назвать нашим кормильцем» (А.И. Капанджи, 2009). Деформации локтевого сустава находятся на третьем месте по частоте поражения опорно-двигательного аппарата у больных с артрогрипозом и встречаются до 95% случаев. У 82% детей с данной патологией функция двуглавой мышцы плеча резко снижена или полностью отсутствует. В ряде случаев отмечается ограничение или отсутствие и пассивных движений в локтевом суставе, что значительно усугубляет проблему.

Восстановление активного сгибания предплечья является одной из сложных задач в лечении больных с артрогрипозом, что обусловлено дефицитом донорских областей, пригодных для выполнения ауто-трансплантации. Кроме того, в большинстве случаев, для этой цели используются уже первично неполноценные мышцы. В связи с этим в наиболее тяжелых случаях у этих пациентов программой-максимум является восстановление минимальной возможности самообслуживания.

МАТЕРИАЛ И МЕТОДЫ

С 2008 по 2013 гг. нами было выполнено 102 микрохирургические ауто-трансплантации мышечных лоскутов в несвободном варианте у 86 больных с атрогрипозом в возрасте от 10 месяцев до 14 лет. Для этой цели использовались большая грудная мышца (39 вмешательств, 34 ребенка), длинная головка трехглавой мышцы плеча (35 операций, 29 пациентов), широчайшая мышца спины (21 операция, 16 больных) и сочетание комплекса тканей, включающего большую и малую грудные мышцы (7 операций, 7 детей). У детей старше 2 лет до и после операции выполнялись ЭНМГ и ЭМГ для оценки состояния нервно-мышечного аппарата верхней конечности, а также ЭМГ мышц донорских областей. При выборе метода лечения ориентировались на силу мышц донорской области (не менее 3 баллов), возможный косметический дефект, возникающий после заимствования трансплантата, амплитуду пассивных движений в локтевом суставе, амплитуду активных движений в плечевом суставе, положение конечности (положение внутренней ротации, пронационная контрактура предплечья), а также уровень поражения спинного мозга.

РЕЗУЛЬТАТЫ И ИХ ОБСУЖДЕНИЕ

Проведенное лечение в большинстве случаев позволило улучшить функциональные возможности конечности. Выявлена корреляция между уровнем поражения спинного мозга, а также состоянием мышц донорских областей. Наиболее полноценные мышцы, а также возможность выбора любой донорской области отмечались у больных с уровнем С6-С7. У пациентов с уровнем поражения спинного мозга С5-Т1 наблюдались грубые изменения структуры мышц донорских областей (фиброзное или фиброзно-жировое перерождение), что в ряде случаев делало невозможным предполагаемое оперативное вмешательство.

Наилучший функциональный и косметический результат получен после транспозиции широчайшей мышцы спины в несвободном варианте, в связи с чем данную область можно рекомендовать для использования при восстановлении активного сгибания предплечья у больных с артрогрипозом.

ЗАКЛЮЧЕНИЕ

Тщательное предоперационное обследование больных с артрогрипозом, выбор подходящих донорских областей, позволяют восстановить активное сгибание в локтевом суставе и улучшить возможность самообслуживания.

УДК 616.727.3-06-089.84-053.2

ПУТИ ПРОФИЛАКТИКИ ГНОЙНО-СЕПТИЧЕСКИХ ОСЛОЖНЕНИЙ ПОСЛЕ АРТРОПЛАСТИЧЕСКИХ ОПЕРАЦИЙ НА ЛОКТЕВОМ СУСТАВЕ У ДЕТЕЙ И ПОДРОСТКОВ

Г.Д. БАЙИМБЕТОВ, И.Ю. ХОДЖАНОВ, Х.Ш. ШОМАТОВ

Научно-исследовательский институт травматологии и ортопедии, Ташкент

ВВЕДЕНИЕ

Застарелые повреждения локтевого сустава у детей и подростков постоянно требуют расширенных травматических хирургических вмешательств. Возникновение гнойно-септических осложнений прямо пропорционально увеличивается с увеличением объема и травматичности планируемой операции. К большому сожалению, проводимые операции, как известно, проводятся не в абсолютно стерильных условиях, когда становится возможной бактериальная контаминация, а так же наличие благоприятных условий для развития гнойно-септических осложнений. Бактериальная контаминация и вирулентность бактерий является первым и основным условием развития гнойно-септических осложнений.

МАТЕРИАЛ И МЕТОДЫ

В нашей клинике с 2010 по 2013 гг. по поводу застарелых повреждений локтевого сустава проведено 82 оперативных вмешательств у 61 больного. Возраст больных от 12 до 15 лет. Как видно, из возрастного диапазона, все больные подросткового возраста. Девочки составили 28,

мальчики 33. Левосторонние повреждения составили 38%. Среди застарелых повреждений локтевого сустава застарелые вывихи костей предплечья составили 27%, переломо-вывихи 32%, контрактуры 38%, анкилозы локтевого сустава 7%. У всех больных после артропластики операция заканчивалась наложением аппарата Илизарова.

Профилактика гнойно-септического процесса проводилась путем исключения вышеприведенных звеньев патологического процесса. Для предотвращения образования нежизнеспособных тканей, операции провели по мере возможности малотравматично, тщательно удаляя свободно лежащие фрагменты. По несколько раз по окончании каждого этапа операции рану промывали холодным физиологическим раствором поваренной соли до чистых вод. Для предотвращения образования послеоперационной гематомы верхнюю конечность предварительно обескровливали наложением жгута. Перед наложением швов на рану, жгут отпускали и проводили тщательный гемостаз. Через отдельные доступы в переднюю и заднюю камеры устанавливали погрузной

резиновый ирригатор и сразу же подключа-ли холодный (10°) физиологический 0,9% раствор натрия хлорида. Лаваж локтевого сустава холодным раствором способствует вымыванию мелких фрагментов поврежден-ных тканей, продуктов асептического рас-пада и гематомы в области повреждения. Через трое суток лаваж локтевого сустава продолжали промывать холодным раство-ром Кукумазима. Ферментный препарат способствует более раннему очищению полости локтевого сустава. Кроме того, Кукумазим стимулирует локальный имму-нитет. На пятые сутки назначали нестеро-идные противовоспалительные препараты для профилактики образования внутрису-ставных, межмышечных и мягкотканых спаек. Ночью перед операцией больному после биопробы лимфотропно вводили су-точную дозу антибиотика. На следующий день за час до операции вводили вторую суточную дозу антибиотика. В послеопе-рационном периоде антибиотики назнача-ли внутримышечно.

Все больные подвергались ежедневной перевязке послеоперационной раны, получа-ли физиотерапевтические процедуры.

РЕЗУЛЬТАТЫ

У всех больных раны зажили первичным натяжением. Швы сняты на 7-8 сутки после операции. В период фиксации аппаратом у 5 больных наблюдалось гнойное воспаление вокруг спиц, процесс купировали ежедневны-ми перевязками и лимфотропным трехкрат-ным введением антибиотиков. У 10 больных наблюдали лёгкую гиперемию, которую уда-лось устранить ежедневными перевязками.

ЗАКЛЮЧЕНИЕ

Таким образом, своевременное и полно-ценное дренирование послеоперационной раны и продолжительный лаваж локтевого сустава при застарелых повреждениях явля-ется залогом успеха в профилактике гнойно-септических и рубцово-спаечных процессов и создает почву для получения улучшения ана-томо-функциональных результатов лечения.

УДК 616.7-001-003.93+611-018.4

ТРАНСФОРМИРУЮЩИЙ ФАКТОР РОСТА В1 – МАРКЕР НАРУШЕНИЯ РЕПАРАТИВНОЙ РЕГЕНЕРАЦИИ КОСТНОЙ ТКАНИ

Ю.А. БЕССМЕРТНЫЙ, В.И. ШЕВЧУК

Научно-исследовательский институт реабилитации инвалидов Винницкого национального медицинского университета им. М.И. Пирогова, Винница

ВВЕДЕНИЕ

Цитокины играют главную роль в межкле-точных взаимодействиях, обеспечивая скоор-динированную регуляцию и активность клеток костной ткани в процессах её ремоделирова-ния и регенерации. Одним из таких цитокинов является трансформирующий фактор роста $\beta 1$ (ТФР- $\beta 1$). Он влияет на структурное состо-яние костной ткани, стимулирует коллагеноо-образование и синтез протеогликанов. Вместе с этим, его роль в процессах репаративного остеогенеза окончательно не выяснена.

Цель исследования: изучить содержание в сыворотке крови ТФР- $\beta 1$ у практически здо-ровых лиц, у больных с консолидированными переломами и ложными суставами длинных костей.

МАТЕРИАЛ И МЕТОДЫ

Обследовано 153 больных с ложными суставами костей бедра и голени. Возраст больных – $40,3 \pm 0,93$ года. Мужчин было 118 (77,2%), женщин 35 (22,8%). Рефрактуры и нейродистрофический синдром отмечали у 24 (15,7%) и 43 (28,1%) человек, соответствен-но. Группу контроля составили 48 больных с консолидированными переломами на уровне бедра и голени и 35 практически здоровых лиц. Содержание ТФР- $\beta 1$ определяли имму-ноферментным методом набором «TGF- $\beta 1$ » (Biosource, Europe SA). Учитывая отсутствие в литературных источниках данных с норма-тивными показателями ТФР- $\beta 1$ для жителей Украины, установленные уровни ТФР- $\beta 1$ у практически здоровых пациентов рассматри-вали как нормативные.

Статистический анализ материала проводили с помощью стандартных методов с использованием пакета прикладных программ «MS Excel XP» и «Statistica SPSS 10.0 for Windows» (лицензионный номер 305147890). Оценивали среднее значение, стандартную ошибку, достоверность различий. Для оценки межгрупповой разницы использовали параметрический t-критерий Стьюдента. С целью установления нормативных уровней ТФР-β1 применен метод персентилей (определяли персентили P_5 , P_{10} , P_{25} , P_{50} , P_{75} , P_{90} , P_{95} , а также медиану, стандартное отклонение, стандартную ошибку среднего). Достоверным считались различия при $p < 0,05$.

РЕЗУЛЬТАТЫ И ИХ ОБСУЖДЕНИЕ

Установлено, что средний уровень ТФР-β1 в сыворотке крови практически здоровых лиц был равен $17,3 \pm 0,51$ нг, диапазон значений $P_5 - P_{95}$ находился в довольно узких пределах – 13,9 - 23,6 нг/мл, медиана составила 17,3 нг/мл и отвечала средним значениям показателя. Группа лиц с консолидированными переломами по среднему уровню содержания ТФР-β1 в сыворотке крови практически соответствовала здоровым лицам. У больных с ложными суставами среднее содержание цитокина не отличалось от такового в контрольных группах, при этом медиана существенно отклонялась от среднего значения и составила 14,5 нг/мл, а интерквартильный интервал $P_5 - P_{95} - 8,7-37,1$ нг/мл.

При изучении содержания ТФР-β1 в сыворотке крови в группах больных с различными типами ложных суставов выявлены существенные различия. Так, при нормопластическом

типе средний уровень ТФР-β1 был равен $18,1 \pm 0,74$ нг/мл, $P_5 - P_{95}$ охватывал значения 13,5 - 25,1 нг/мл, медиана составила 18,1 нг/мл, что по всем характеристикам согласовывалось с метрологическими параметрами контрольных групп. При гиперпластическом типе регистрировали достоверно более высокие уровни ТФР-β1 – среднее содержание составило $35,2 \pm 1,30$ нг/мл, $P_5 - P_{95} - 23,7 - 45,0$ нг/мл, медиана – 35,6 нг/мл. Параметры ТФР-β1 при гипопластическом и атрофическом типах были другими: среднее содержание составляло $14,5 \pm 0,34$ и $11,0 \pm 0,30$ нг/мл, диапазоны значений $P_5 - P_{95} - 10,7 - 18,4$ и $8,4 - 14,4$ нг/мл, медиана – 14,5 и 10,6 нг/мл. По средним величинам содержание ТФР-β1 при гиперпластическом типе было на 93,4% выше, а при гипопластическом и атрофическом типе, наоборот, на 24,8 % и 64,5% ниже, чем при нормопластическом типе.

Установлено, что по уровню ТФР-β1 в сыворотке крови больные с нейродистрофическим синдромом достоверно не отличались от больных без этого осложнения. Наряду с этим, у больных без рефрактур среднее содержание ТФР-β1 было достоверно выше на 32,3%, чем у больных с рефрактурами и составило $17,6 \pm 0,81$ нг/мл против $13,3 \pm 0,76$ нг/мл.

ЗАКЛЮЧЕНИЕ

Трансформирующий фактор роста β1 следует рассматривать в качестве прогностического маркера нарушения репаративной регенерации костной ткани и как одного из вероятных предикторов, детерминирующих формирование витальных или авитальных типов ложных суставов, а также осложнений в виде рефрактур.

УДК 616.728.3:616.72-002-089

ВЫБОР МЕТОД ОПЕРАТИВНОГО ЛЕЧЕНИЯ БОЛЬНЫХ ОСТЕОАРТРОЗОМ КОЛЕННЫХ СУСТАВОВ С ОСЕВЫМИ ДЕФОРМАЦИЯМИ

Г.В. ГАЙКО, Т.И. ОСАДЧУК, В.М. ПОДГАЕЦКИЙ, А.Н. СУЛИМА
Институт ортопедии и травматологии НАМН Украины, Киев

ВВЕДЕНИЕ

Остеоартроз – наиболее распространенное заболевание суставов, частота развития которого неуклонно растёт, что делает про-

блему его изучения и лечения одной из наиболее важных в артрологии. Частота остеоартроза коленного сустава достигает 24 – 68 % от всех дегенеративно-дистрофических поражений суставов. Прогрессирование гонар-

троза приводит к развитию или способствует нарастанию осевых деформаций нижней конечности в 32-65 % пациентов.

Целью данного исследования было определение дифференцированного подхода к выбору оперативных вмешательств у больных с остеоартрозом коленного сустава.

МАТЕРИАЛ И МЕТОДЫ

Наша работа основывается на опыте хирургического лечения 168 больных с деформирующим артрозом коленных суставов III – IV ст. Пациентам были выполнены следующие оперативные вмешательства: надбугорковая корригирующая остеотомия большеберцовой кости, надмыщелковая корригирующая остеотомия бедренной кости и тотальное эндопротезирование.

Показания для выполнения корригирующих остеотомий бедренной и большеберцовой костей были следующими:

- боль при физической нагрузке и нарушение функции коленного сустава, ограничивающие двигательную активность и являющиеся причиной нетрудоспособности, при низкой эффективности комплексной консервативной терапии;

- поражения медиального или латерального отделов коленного сустава с варусной или вальгусной деформацией соответственно, не превышающей при нагрузке 15°; возраст пациента не старше 65 лет;

- амплитуда движений в коленном суставе не менее 80° с дефицитом разгибания не более 10°; на рентгенограмме сужение суставной щели не более 90% и отсутствие костных дефектов мыщелков бедренной и большеберцовой костей.

При деформациях коленного сустава, которые обусловлены нарушением оси большеберцовой кости, что рентгенологически проявлялось уменьшением базо-тибиального угла, когда амплитуда движений в коленном суставе была не меньше 80°, с дефицитом разгибания не более 10°, мы выполняли надбугорковую корригирующую остеотомию большеберцовой кости с использованием аутотрансплантатов соответствующих размеров, из крыла подвздошной кости с примене-

нием остеосинтеза окончательной пластиной разработанной в клинике.

При деформациях области коленного сустава, обусловленных нарушением оси бедренной кости, что рентгенологически проявлялось изменением базо-фemorального угла, при удовлетворительном объеме движений в коленном суставе, мы выполняли надмыщелковую корригирующую остеотомию бедренной кости с резекцией клина и фиксацией L-образной, металлической 95° пластиной.

У больных с резким ограничением объема движений в коленном суставе, наличием сгибательной контрактуры более 10°, сгибания не более 100°, деформации области коленного сустава более 20°, рентгенологически значительных деструктивных изменений в суставе мы выполняли тотальное эндопротезирование коленного сустава.

РЕЗУЛЬТАТЫ И ИХ ОБСУЖДЕНИЕ

Прооперированные больные наблюдались в сроки от 3 до 10 лет после оперативных вмешательств. Для оценки результатов лечения нами была разработана система бальной оценки функционального состояния коленного сустава. В предложенной системе учтено 7 критериев: субъективная оценка больным состояния коленного сустава, боль, объем движений, сгибательная контрактура, опороспособность, хромота, деформация коленного сустава во фронтальной плоскости. Каждый из критериев оценивали числовым выражением в баллах.

Хорошим результатом считали сумму баллов 21-17, удовлетворительным - 16-10, неудовлетворительным - 9 и меньше. В случаях раннего или позднего нагноения с необходимостью повторных оперативных вмешательств, а также рецидива деформации, результат лечения оценивали как неудовлетворительный.

Результаты оперативного лечения прослежены у 142 пациентов. Хорошие результаты получены у 103 больных (72%); удовлетворительные - у 38 пациентов (27,3%); неудовлетворительные - у 1 (0,7%).

ЛЕЧЕНИЕ НЕСТАБИЛЬНОСТИ КОЛЕННОГО СУСТАВА ПРИ ЗАСТАРЕЛЫХ ПЕРЕЛОМАХ МЫШЦЕЛКОВ БОЛЬШЕБЕРЦОВОЙ КОСТИ

М.Э. ИРИСМЕТОВ, Д.Ф. ШАМШИМЕТОВ., А.М. ХОЛИКОВ,
Ф.М.УСМОНОВ, К.Н. РАЖАБОВ

Научно-исследовательский институт травматологии и ортопедии, Ташкент

ВВЕДЕНИЕ

Переломы мыщелков большеберцовой кости относятся к тяжелым повреждениям нижних конечностей и составляют от 6 до 12% всех внутрисуставных переломов и 8,9% переломов голени. В 64% случаев переломы мыщелков голени сопровождаются нарушением конгруэнтности суставных поверхностей, а в 28,3% - повреждением менисков и связок коленного сустава.

Окончательная цель лечения перелома тибиального плато состоит в том, чтобы восстановить стабильность движений в коленном суставе, выравнивание тибиального плато при сохранении полного объема движения. В таком случае будет получена безболезненная функция коленного сустава, и посттравматический артроз может быть предотвращен.

Когда суставная поверхность подвергается компрессии, требуется оперативное лечение для восстановления контакта суставных поверхностей и выравнивания тибиального плато, а также стабилизации коленного сустава, что позволяет начать ранние движения.

Последствия подобных травм серьезны и трудны для реабилитации. Часто при консервативном лечении такие повреждения заканчиваются контрактурами, нестабильностью, быстрым развитием дегенеративно – дистрофических изменений коленного сустава. Выход на инвалидность пострадавших достигает 34%.

МАТЕРИАЛ И МЕТОДЫ

В отделении спортивной травмы НИИТО МзРУз в 2010-2012 гг. находились на лечении 14 пациентов с застарелыми переломами наружного мыщелка. Пациенты жаловались на нестабильность коленного сустава во фронтальной плоскости, искривление

оси конечности, варусную деформацию и гипотрофию мягких тканей бедра и голени. Женщин было 6, мужчин - 8. Повреждения левого коленного сустава отмечены у 8, правого - у 6 пациентов.

При сгибании в коленном суставе на 90° производился разрез под углом 45° от суставной поверхности наружного мыщелка бедренной кости до бугристости большеберцовой кости. При таком доступе четко видны суставная поверхность и края наружного мыщелка большеберцовой кости. После определения линии неправильно сросшегося или срастающегося перелома наружного мыщелка, производили остеотомию под углом 45° от суставной поверхности большеберцовой кости. Скользящим путем смешается наружный мыщелок большеберцовой кости на уровень суставного хряща. Сопоставив наружный мыщелок, восстанавливали плато и фиксировали одним или двумя спонгиозными винтами. Имобилизация сустава производилась гипсовой повязкой. После снятия швов (12-14 сутки) начинали разработку в суставе.

РЕЗУЛЬТАТЫ И ИХ ОБСУЖДЕНИЕ

Отдаленные результаты изучены у 11 из 14 лечившихся пациентов, у 9 - хорошие, удовлетворительные - у 2 больных (у которых производили дополнительно пластику сумочно-связочного аппарата). Критерием оценки являлись сгибание и разгибание, стабильность коленного сустава во фронтальной плоскости при разгрузке и нагрузке, статика ходьбы, исчезновение болей при ходьбе.

Предлагаемый способ восстановления неправильно сросшихся переломов мыщелков большеберцовой кости является мало-травматичной операцией и позволяет начать раннюю реабилитацию.

МЕТОД ВОССТАНОВЛЕНИЯ ЗАСТАРЕЛЫХ РАЗРЫВОВ СОБСТВЕННОЙ СВЯЗКИ НАДКОЛЕННИКА

М.Э. ИРИСМЕТОВ, К.Н. РАЖАБОВ

Научно-исследовательский институт травматологии ортопедии, Ташкент

Цель работы - улучшение результатов лечения, уменьшение травматичности оперативного доступа путем усовершенствования методов оперативного доступа и методики при застарелых повреждениях собственной связки надколенника.

МАТЕРИАЛ И МЕТОДЫ

Под наблюдением в отделении спортивной травмы НИИТО МЗ РУз с 2005 по 2014 гг. находилось 18 больных с закрытыми повреждениями собственной связки надколенника. Из них мужчин – 14, женщин - 4 в возрасте от 16 до 55 лет. Среди них были представители различных видов спорта: легкая атлетика - 5, тяжелая атлетика – 9, остальные больные не занимались спортом. У 13 больных отмечен застарелый разрыв, у 5 больных отмечен свежий разрыв собственной связки надколенника. При повреждениях собственной связки надколенника в отделении спортивной травмы НИИТО МЗ РУз предложен метод восстановления при застарелых разрывах собственной связки надколенника. Операция выполняется под спинномозговой или общей анестезией. Доступ к разорванной связке осуществляется срединным парамедиальным разрезом. Находят и освежают концы рубцово-измененной собственной связки надколенника. Лавсановые нити проводят через нижние края надколенника с обеих сторон, производится зигзагообразное проведение лавсановой нити через толщу проксимальной части (армирование) рубцово-измененной связки по обеим сторонам. Таким образом, из рубцово-измененного остатка собственной связки

надколенника формируется мягкотканная тяга, которой в последующем при разработке заменяется ткань собственной связки надколенника. Низводят надколенник на уровне прикрепления связки надколенника, очищают до кортикального слоя и просверливаются два канала в бугристости большеберцовой кости, затем концы лавсановых нитей проводят через каналы и пришивают к большеберцовой кости.

РЕЗУЛЬТАТЫ И ИХ ОБСУЖДЕНИЕ

В отделении спортивной травмы этим способом прооперированы 13 больных с застарелыми разрывами собственной связки надколенника. После операции оперированная конечность иммобилизуется в гипсовой повязке в течение 4 недель, после чего гипсовая повязка снимается, разрешаются движения в коленном суставе. Нагрузка на конечность разрешается через месяц. У всех больных отмечены хорошие и отличные отдаленные Результаты При проведении лавсановой нити зигзагообразно по толще проксимальной части собственной связки с обеих сторон надколенника и пришивании к бугристости большеберцовой кости повышается надежность и прочность ушивания.

ЗАКЛЮЧЕНИЕ

Таким образом, предлагаемый способ восстановления застарелых разрывов собственной связки надколенника является малотравматичной операцией, не требует особых знаний и может быть применим в широкой практической медицине.

НОВЫЕ ТЕХНОЛОГИИ В ХИРУРГИЧЕСКОМ ЛЕЧЕНИИ ВРОЖДЕННЫХ ДЕФОРМАЦИЙ ГРУДНОЙ КЛЕТКИ

И.А. КОМОЛКИН

Санкт-Петербургский педиатрический медицинский университет,
Санкт-Петербург

ВВЕДЕНИЕ

Среди врожденных деформаций грудной клетки 90% составляют воронкообразные и 8% килевидные деформации. Синдромы Поланда, Куррарино-Сильвермана, изолированные деформации ребер наблюдаются в 2% случаев. Воронкообразная деформация грудной клетки (ВДГК) представляет порок развития, проявляющийся различным по глубине и форме западением грудины и передних отделов ребер, нарушением анатомических взаимоотношений в грудино-реберном комплексе (ГРК). Килевидная деформация грудной клетки (КДГК) характеризуется симметричным или асимметричным искривлением спереди грудины и сочленяющихся с ней ребер. К редко встречающимся видам деформаций грудной клетки относятся синдромы Поланда, и Куррарино-Сильвермана. Деформация грудной клетки при синдроме Поланда возникает вследствие аплазии большой и малой грудной мышц, амастии (отсутствия молочной железы), гипоплазии или агенезии одного или нескольких ребер. Компоненты синдрома Куррарино-Сильвермана: многоплоскостная углообразная деформация тела грудины и всего грудино-реберного комплекса в результате раннего закрытия зон роста между телом и рукояткой грудины. Возникает комбинированный килевороночный вариант деформации грудной клетки. Подобного рода деформация вызывает только косметический дефект, при функциональном обследовании не выявляется каких-либо отклонений от возрастных норм.

Цель исследования - провести анализ результатов хирургического лечения пациентов с врожденными деформациями грудной клетки с использованием инструментария «Matrix rib».

МАТЕРИАЛ И МЕТОДЫ

Исследуемая группа представлена 21 пациентом в возрасте от 12 до 18 лет. Из них с ВДГК – 2, с КДГК – 19 больных. У детей с ВДГК

диагностирована II степень, асимметричная форма. У пациентов с КДГК в 6 наблюдениях диагностирован корпо-костальный тип, у 6 пирамидальный, у 3 костальный. В 3 наблюдениях диагностирован манубрио-костальный тип при синдроме Куррарино-Сильвермана, а также у одного пациента неклассифицируемая деформация с агенезией ребер при синдроме Поланда. Симметричная форма КДГК выявлена в 10 случаях, асимметричная в 8.

Манифестация заболевания варьировала от рождения до 12 лет. Жалобы на косметический дефект были во всех наблюдениях. В предоперационном периоде всем пациентам проведено обследование. При исследовании функции сердечно-сосудистой и дыхательной систем в представленной группе нарушений не выявлено. У пациента с синдромом Поланда диагностирована декстракардия. Показаниями к операции были эстетическая неудовлетворенность внешним видом грудной клетки, психо-эмоциональный дискомфорт. Во всех случаях проведено хирургическое лечение.

РЕЗУЛЬТАТЫ И ИХ ОБСУЖДЕНИЕ

Пациентам с ВДГК выполнена торакопластика с поднадхрящичной сегментарной резекцией деформированных реберных хрящей IV-VII пар ребер, поперечной корригирующей остеотомией тела грудины, мобилизацией ретростерального пространства. Проведен остеосинтез грудино-реберного комплекса в анатомически правильном положении при помощи пластины установленной ретростерально, с опорой и фиксацией на костные отделы ребер. Учитывая асимметричную форму реберной дуги была сделана дополнительная резекция ребер, образующих её. Дополнительная фиксация ГРК осуществлена при помощи пластин и блокируемых винтов «Matrix rib».

В группе пациентов с КДГК распределение по объему оперативного вмешательства зависело от вида и типа деформации. Шести пациентам с пирамидальным, 6 с корпо-костальным

и трем с манубрио-костальным (синдром Куррарино-Сильвермана) типами выполнена поднадхрящичная сегментарная резекция деформированных реберных хрящей, корригирующая остеотомия грудины, остеосинтез пластинами и винтами «Matrix rib». Показаниями к корригирующей остеотомии грудины были: ригидная деформация грудной клетки, неполная коррекция деформации после сегментарной резекции хрящевых отделов ребер, деформация тела грудины, ротационная установка грудины в сагиттальной плоскости. Трём больным с костальным типом КДГК выполнена поднадхрящичная резекция деформированных реберных хрящей, остеосинтез пластинами и винтами «Matrix rib». Стернотомия не проводилась.

При симметричных формах для стабильного остеосинтеза было достаточно использования 1 пластины и 6 блокируемых винтов «Matrix rib». В случае с асимметричными деформациями для полной коррекции КДГК применяли 2 предварительно моделированные пластины и 8-10 винтов. Точками опоры во всех случаях служили костные отделы ребер и грудина. Особенностью операции при синдроме Куррарино-Сильвермана была обширная по объему корригирующая остеотомия грудины, что служило основанием к дополнительному остеосинтезу места стернотомии в положении оптимальной коррекции. Деформация грудной клетки исправлена. Выполнен остеосинтез грудино-реберного комплекса 2 пластинами «Matrix rib».

Клиническая картина деформации грудной клетки у пациентки с синдромом Поланда характеризовалась аплазией большой и малой грудной мышц, амалией и агенезией двух ребер слева. При обследовании диагностирована декстракардия. Амплитуда движений в суста-

вах верхних конечностей не нарушена. Первым этапом, с целью формирования прочного каркаса, выполнена торакопластика с протезированием ребер IV – V ребер по передней поверхности грудной клетки слева, остеосинтез 2 пластинами и винтами «Matrix rib». С целью последующего протезирования молочной железы выполнена установка экспандера. Через 6 месяцев, вторым этапом экспандер удален. Выполнено протезирование молочных желез.

Послеоперационный период у всех пациентов протекал гладко. Болевой синдром сохранялся на протяжении 3 – 5 дней после операции. Средний послеоперационный период составил от 10 до 12 дней. У 1 пациента с КДГК диагностирована гематома в раннем послеоперационном периоде в области имплантата. Выполнено дренирование с положительным эффектом. Миграций металлоконструкций не было. Результаты лечения прослежены в сроки от 6 месяцев до 2 лет. Критерии оценки были: правильная форма грудной клетки, формирование костно-хрящевой модели грудино-реберного комплекса. У всех пациентов получен хороший косметический результат. Пластины удаляли в сроки от 1 года до 2 лет.

ЗАКЛЮЧЕНИЕ

Полученные результаты позволяют говорить о целесообразности применения и высокой эффективности хирургического лечения врожденных деформаций грудной клетки при помощи инструментария «Matrix rib», позволяющего осуществить стабильный остеосинтез и сохранить полученную коррекцию на протяжении длительного времени.

УДК616.757.7-007.681-08

МАЛОИНВАЗИВНЫЙ БЕЗОПЕРАЦИОННЫЙ СПОСОБ ЛЕЧЕНИЯ КОНТРАКТУРЫ ДЮПЮИТРЕНА

Р.Ф. МАСГУТОВ, В.Л. ФИЛИППОВ, А.А. БОГОВ
Республиканская клиническая больница, Казань

ВВЕДЕНИЕ

Контрактура Дюпюитрена генетически обусловленное, аутоиммунное заболевание, приводящее к значительному ограничению функции кисти. Существующие стан-

дартные хирургические методы лечения обладают рядом недостатков и возможных осложнений в виде некроза кожных покровов, кожно-рубцовой деформации, стойкой контрактурой, длительностью реабилитации и др.

Инъекции коллагеназы, полученной из *Clostridium histolyticum* могут рассматриваться как паллиативный, малоинвазивный и эффективный вариант лечения данного заболевания.

МАТЕРИАЛ И МЕТОДЫ

В течение 3 лет нами прооперировано 139 пациентов с контрактурой Дюпюитрена 2-4 степени. Инъекции коллагеназы производились в тяж у основания, на уровне пястно-фалангового и/или проксимального межфаланговых суставов.

На следующий день после инъекции, под местной анестезией производили редрессацию суставов. Снижение контрактуры составило от 0 до 5 градусов. После чего была установлена редрессирующая гипсовая лонгета в положении максимального разгибания пальцев кисти на 7 суток после их редрессации, и в течение 3 месяцев только на ночь.

Далее пациенты наблюдались амбулаторно на протяжении 3 лет, в первый год на сроках 1,3,6,12 месяцев, затем каждые полгода

РЕЗУЛЬТАТЫ И ИХ ОБСУЖДЕНИЕ

Практически у всех пациентов удалось добиться полного восстановления функции кисти вне зависимости от степени тяжести заболевания. Однако при контрактурах 4 степени во избежание кожных дефектов после редрессации и повреждения сосудисто-

нервного пучка проводили под местной или проводниковой анестезией производили субдермальную отсепаровку тяжа от кожи инъекционной иглой из тех же проколов с целью ее полной мобилизации.

По сравнению со стандартным хирургическим методом лечения у пациентов со 2-3 степенью контрактуры функция кисти восстанавливалась в полном объеме в течение суток. При этом наиболее частыми побочными эффектами были отмечены боль и зуд в момент инъекции, гематомы в области введения после разгибания, отечность кисти на протяжении 5-7 суток после редрессации. Ни в одном случае не наблюдался разрыв сухожилий или сосудисто-нервного пучка, также мы не наблюдали какую-либо аллергическую реакцию на препарат.

Наблюдение пациентов в течение 3 лет выявило пять случаев рецидива заболевания в виде повторного образования тяжа, но более рыхлого и тонкого по своей структуре.

ЗАКЛЮЧЕНИЕ

Таким образом, инъекции коллагеназы, полученной из *Clostridium histolyticum* позволяют в значительной степени восстановить функцию кисти в кратчайшие сроки и являются паллиативным и безопасным методом лечения контрактуры Дюпюитрена, позволяющим даже при наличии рецидива заболевания повторить манипуляцию без повреждения кожных покровов и восстановления функции кисти на операционном столе.

УДК 616.632.18-001.5-089

НАШ ПОДХОД К ЛЕЧЕНИЮ ДЕФОРМАЦИЙ КОСТЕЙ ПРИ ФОСФАТ-ДИАБЕТЕ

Ш.М. МУКАШЕВА, Д.Т. КУРМАНГАЛИЕВ, С.В. РАНГАЕВ, А.Б. ЛИ
Областной центр травматологии и ортопедии
им. проф. Х.Ж. Макажанова, Караганда

Фосфат-диабет группа наследственно обусловленных заболеваний с нарушением метаболизма фосфатов и витамина D. В статье представлены основные клинические проявления заболевания, причины, диагностика и лечение. Представлен наш подход лечения многоплоскостных деформаций нижних конечностей. Фиксация во всех случаях проводилась интрамедуллярным блокирующим стержнем.

Ключевые слова: фосфат диабет, рахит, деформации костей.

Фосфат-диабет - гетерогенная группа наследственно обусловленных заболеваний с нарушением метаболизма фосфатов и витамина D. Возникает при врожденной поломке гена, кодирующего фосфатрегулирующий белок (относится к классу эндопептидаз) (Grieff M., 1997), что, в свою очередь, нарушает процессы реабсорбции фосфатов в канальцах почек, тем самым вызывая фосфатурию. Частота заболевания в детской популяции составляет 1:25000 [1]. Актуальность проблемы продиктована, в первую очередь, развивающимися деформациями нижних конечностей, низким ростом. Дети, умственно не отстающие в своем развитии, испытывают особый дискомфорт, плохо себя чувствуют в коллективе.

Гипофосфатемический рахит - это заболевание, характеризующееся гипофосфатемией, нарушением всасывания кальция и рахитом или остеомалацией, не чувствительными к витамину D. Диагноз основывается на определении уровня фосфатов, щелочной фосфатазы и 1,25-дигидроксивитамина D3 в сыворотке крови. Лечение включает прием внутрь фосфатов и кальцитриола [2].

Гипофосфатемический рахит проявляется как ряд нарушений, от бессимптомной гипофосфатемии до задержки физического развития и низкого роста вплоть до клиники тяжелого рахита или остеомалации. Проявления у детей, как правило, отмечаются после того, как они начинают ходить, у них развиваются О-образное искривление ног и другие костные деформации, псевдопереломы, боли в костях и низкий рост. Костные разрастания в местах прикрепления мышц могут ограничивать движения. При гипофосфатемическом рахите редко наблюдаются рахитические изменения позвоночника или костей таза, дефекты зубной эмали и спазмофилия, которые развиваются при витамин D-дефицитном рахите.

При рентгенологическом исследовании костей обнаруживают широкий метафиз, утолщение кортикального слоя трубчатых костей. Содержание кальция в костях, как правило, повышено. Развившиеся деформации под влиянием роста не исправляются, они усиливаются под влиянием статических и динамических нагрузок. Активность патологических процессов остается на протяжении 15 –

20 лет, затем наступает латентный период [3].

Предлагаем наш клинический пример. Больная Г. 1997 г.р. Диагноз: Фосфат-диабет. Варусная деформация обеих нижних конечностей.

Жалобы на выраженную деформацию обеих нижних конечностей, быструю утомляемость, нарушение походки по типу «утиной».

Больная с детства наблюдалась у ортопедов, диагноз установлен в возрасте 4 лет. С ростом варусная деформация прогрессировала. Консервативная терапия включала применение витамина D и его метаболитов, витамины группы E, B. Несмотря на проводимое консервативное лечение, варусная многоплоскостная деформация нижних конечностей прогрессировала. Оперативное лечение таких больных показано после стабилизации процесса как минимум в течение 2 лет и направлено на исправление многоплоскостных деформаций конечностей.

Предлагаем наш хирургический способ решения этой проблемы.

Представляем фотографию и рентгенограммы больной до операции (рисунок 1).

Учитывая стабилизацию процесса в течение последних 2-3 лет, мы решили произвести многоуровневую остеотомию обеих бедренных костей, костей голени с применением в качестве фиксации интрамедуллярного блокирующего остеосинтеза. Оперированы обе нижние конечности поочередно – сначала справа бедро и голень, через 1 месяц - слева.

Представляем результаты оперативного лечения сразу после операции (рисунок 2) и через 7 (рисунок 3) и 8 месяцев (рисунок 4).

После операции на второй ноге больная ходила на костылях с частичной опорой на правую нижнюю конечность, через 1,5 месяца ходьба без средств опоры. Полное восстановление функций всех суставов нижних конечностей мы получили через 2 месяца. После операции произошло удлинение обеих нижних конечностей на 4 см, что немало важно при ее патологии. Больная довольна результатами операции (рисунок 5). Выбранный нами метод позволил сократить реабилитационно-восстановительный период до минимума.

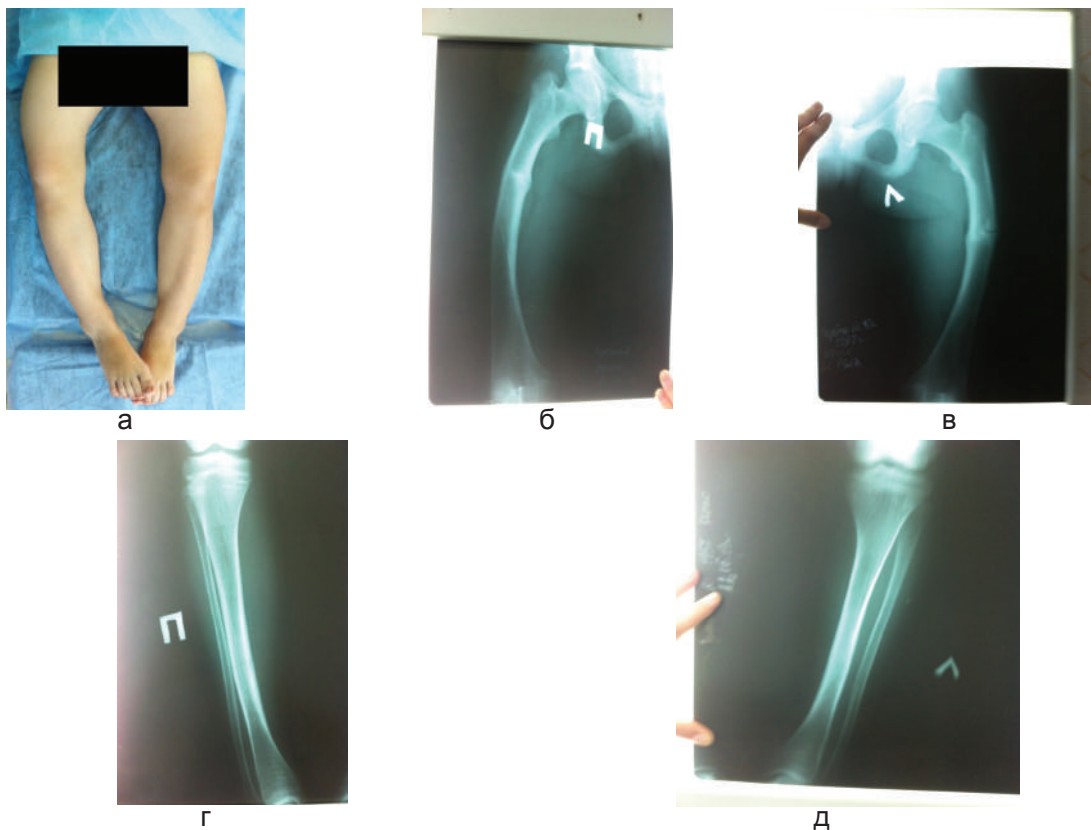


Рисунок 1 - Больная Г. 1997 г.р. до операции: а) общий вид; б) Rg правого бедра в прямой проекции; в) Rg левого бедра в прямой проекции; г) Rg правой голени в прямой проекции; д) Rg левой голени в прямой проекции

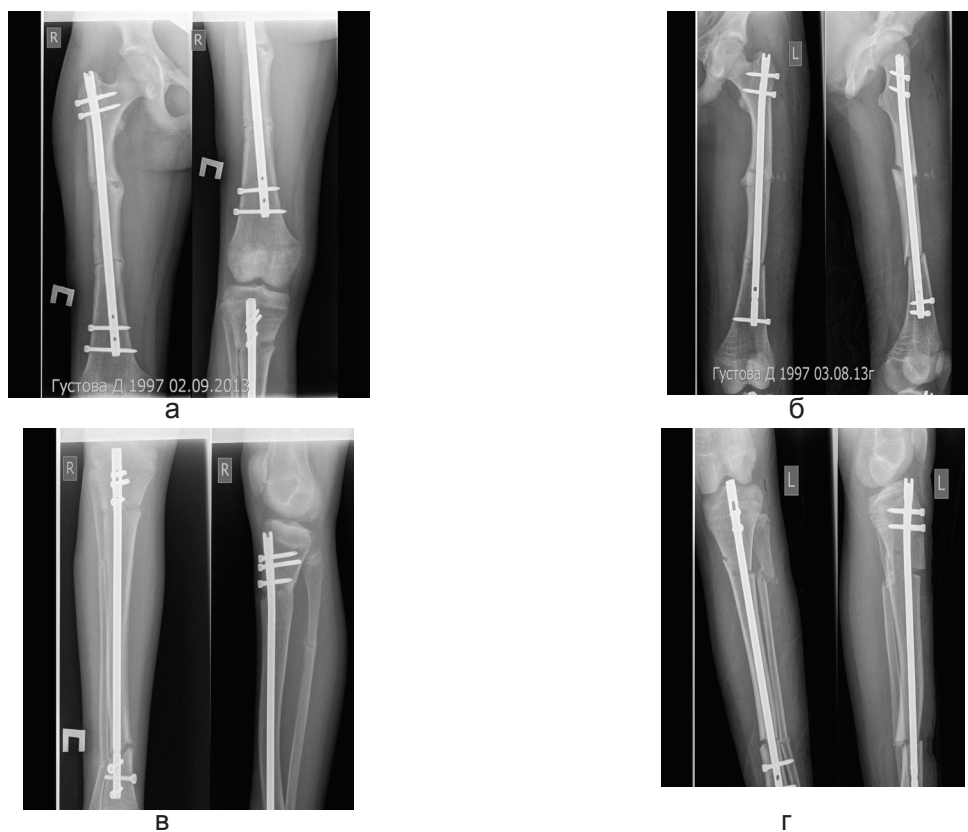


Рисунок 2 - Больная Г. 1997 г.р. после операции: а) Rg правого бедра в двух проекциях; б) Rg левого бедра в двух проекциях; в) Rg правой голени в двух проекциях; г) Rg левой голени в двух проекциях

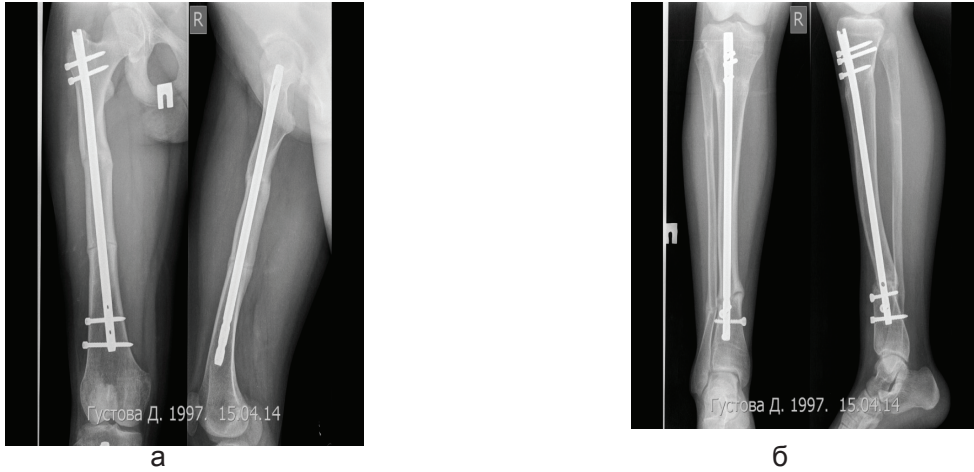


Рисунок 3 - Больная Г. 1997 г.р. через 7 месяцев после операции: а) Rg правого бедра в двух проекциях; б) Rg правой голени в двух проекциях

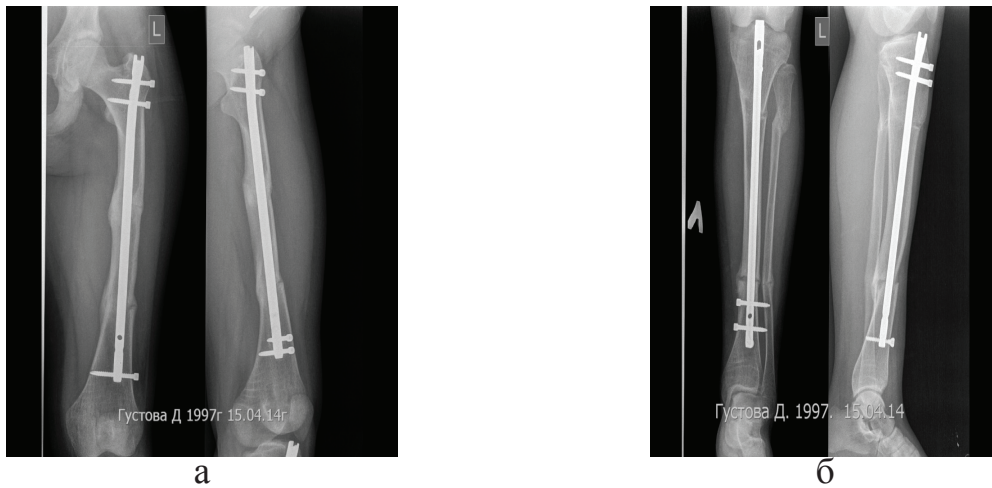


Рисунок 4 - Больная Г. 1997 г.р. через 8 месяцев после операции: а) Rg левого бедра в двух проекциях; б) Rg левой голени в двух проекциях

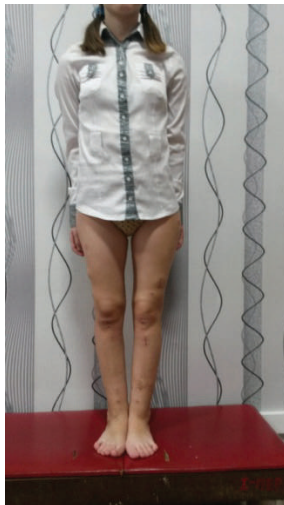

Рисунок 5 - Внешний вид больной после операции

ВЫВОДЫ

Многоуровневая остеотомия с применением блокирующего интрамедуллярного остеосинтеза позволяет исправить деформации во всех плоскостях;

Преимуществом применения блокирующего интрамедуллярного остеосинтеза в данном случае является возможность ранней нагрузки и активизации больной, что значительно сокращает сроки лечения.

ЛИТЕРАТУРА

1. Новиков П.В. Рахит и наследственные рахитоподобные заболевания у детей: диагностика, лечение, профилактика. - Москва, 2006. - С. 336

2. Архипова Н.Н. Генетически детерминированные нарушения обмена фосфатов у детей и пути их коррекции. - Казанский медицинский журнал. - 2004. - Том 85, № 5. - С.374.

3. Крись-Пугач А.П., Гук Ю.М., Марциняк С.М., Кінча-Поліщук Т.А., Зима А.М. Сучасний підхід до лікування хворих на фосфат діабет. - Травма. - 2012. - № 2. - С. 13.

ФОСФАТ – ДИАБЕТ КЕЗІНДЕГІ СҮЙЕКТЕРДІҢ ПІШІНІ ӨЗГЕРГЕНДЕ БІЗДІҢ ҚОЛДАНАТЫН ТӘСІЛІМІЗ

Ш.М. МҰҚАШЕВА, Д.Т. ҚҰРМАНҒАЛИЕВ, С.В. РАНГАЕВ, А.Б. ЛИ

Түсініктеме. Фосфат-диабет - Д дәрумені және фосфаттардың метаболизімінің бұзылу салдарынан дамидын, тұқым қуалайтын аурулар тобы. Мақалада бұл аурудың негізгі клиникалық көріністері, себептері, диагностикасы және емі көрсетілген. Аяқ сүйектерінің көпжазықты пішінінің өзгеруі кезіндегі біздің емдеу тәсіліміз. Барлық жағдайда бекіту интрамедуллярлы блокаушы стерженмен жасалынды.

Негізгі сөздер: фосфат-диабет, рахит, сүйектердің пішінін өзгеруі.

OUR APPROACH FOR THE TREATMENT OF BONE DEFORMATIONS WITH PHOSPHATE DIABETES

S.M. MUKASHEVA, D.T. KURMANGALIEV, S.V. RANGAEV, A.B. LEE

Abstract. Phosphate diabetes is group of hereditary diseases caused by a metabolic disorder of phosphate and vitamin D. This paper describes the clinical presentation of the disease, its causes, diagnosis and management. In this article, we describe our experience of the diagnosis and treatment of multiplanar deformities of lower limbs. In all cases fixation was carried out using intramedullary locking nail.

Key words: phosphate diabetes, rachitis, bone deformation.

УДК 615.276+616-089.5

НЕСТЕРОИДНЫЕ ПРОТИВОВОСПАЛИТЕЛЬНЫЕ ПРЕПАРАТЫ, КАК СРЕДСТВА ПОСЛЕОПЕРАЦИОННОГО ОБЕЗБОЛИВАНИЯ В ТРАВМАТОЛОГИИ И ОРТОПЕДИИ

А.М. ОВЕЧКИН

Первый московский государственный медицинский университет им. И.М.Сеченова, Москва

Проблема адекватности послеоперационного обезбоживания остается актуальной во всем мире. Так, по данным Национального центра статистики здравоохранения США,

50% американцев считают послеоперационное обезбоживание неадекватным (Polomano R et al.,2008). Традиционно операции ортопедо-травматологического профиля не считались

высокотравматичными, и, соответственно, не сопровождающимися выраженным болевым синдромом. Этот взгляд был пересмотрен после получения результатов масштабного исследования Gerbeshagen H с соавт. (2013), изучившего интенсивность боли в 1-е сутки после 179 различных операций у 50.523 пациентов 105 клиник Германии. В ходе исследования был составлен рейтинг самых «болезненных» вмешательств. Оказалось, что такие операции, как задний спондилодез, артродез голеностопного сустава, эндопротезирование плечевого сустава, открытая реконструкция связок коленного сустава, занимают в нем лидирующие позиции (2,7,12 и 15-е места соответственно). Для сравнения, стернотомия, панкреато-дуоденальная резекция, открытая резекция печени, открытая нефрэктомия заняли 52,62,77 и 107-е места соответственно. Интенсивный послеоперационный болевой синдром оказывает комплексное негативное влияние на жизненно важные системы организма, повышая, в первую очередь, риск острого инфаркта миокарда (ОИМ), а также тромбо-эмболических осложнений, вплоть до развития ТЭЛА. По данным Mantilla et al. (2002), частота ОИМ после операций тотального эндопротезирования крупных суставов варьирует от 0,08 до 2%, в зависимости от возрастной категории и наличия фоновой патологии. Частота ТЭЛА при тех же вмешательствах составляет от 0,1 до 1,3%.

Нестероидные противовоспалительные средства (НПВС) давно и прочно заняли место в структуре послеоперационного обезболивания в травматологии и ортопедии. Основными препаратами являются кетопрофен (кетонал®), кеторолак (кеторол®), диклофенак, лорноксикам (ксефокам®). Считается, что все они обладают эквивалентным анальгетическим эффектом и примерно одинаковым профилем безопасно-

сти. Так ли это? Принято считать, что механизм действия всех указанных препаратов одинаков и заключается в подавлении активности ЦОГ-1 и ЦОГ-2 в периферических тканях, через гематоэнцефалический барьер (ГЭБ) они не проникают и центрального действия не оказывают. При этом известно, что воспалительная реакция травмированных тканей активирует ЦОГ-2 в задних рогах спинного мозга (ЗРСМ), что увеличивает продукцию простагландинов E_2 на спинальном уровне, которые стимулируют нейроны ЗРСМ, повышая интенсивность боли.

Кетопрофен является единственным из НПВС, способным проникать через ГЭБ (концентрация в ликворе 2% от концентрации в плазме, причем она увеличивается со временем). Какое клиническое значение это имеет? Кетопрофен позволяет существенно снизить требуемые дозы опиоидных анальгетиков в раннем послеоперационном периоде, а зачастую вообще исключить их применение. Обеспечивает большую длительность анальгезии и более высокую ее эффективность в сравнении с диклофенаком. Кетопрофен снижает частоту образования гетеротопических костных образований после операций тотального эндопротезирования тазобедренного сустава, кроме того, в отличие от многих других НПВС, не оказывает негативного влияния на процессы костной консолидации (Sarzi-Puttini P et al., 2010).

Во Франции, стране с наиболее высоким уровнем послеоперационного обезболивания в Европе, кетопрофен является основным назначаемым препаратом из группы НПВС (его получают >45% всех пациентов, перенесших плановые и экстренные хирургические вмешательства). Широко используются комбинации кетопрофена (200 мг/сут) с нефопамом (80 мг/сут) или с парацетамолом (4 г/сут).

УДК 616.728.48-089

ОПЕРАТИВНОЕ ЛЕЧЕНИЕ ХРОНИЧЕСКОЙ НЕСТАБИЛЬНОСТИ ГОЛЕНОСТОПНОГО СУСТАВА

Ю. Г. ПОСТНОВ

Центральная клиническая больница РАН, Москва

Повреждение связок голеностопного сустава являются одними из наиболее распространенных травм, физически активных людей.

Хотя повреждение связок голеностопного сустава часто считаются безобидными, большой процент лиц испытывает повторяющиеся выви-

хи, остаточные симптомы, и рецидивирующую нестабильность голеностопного сустава даже после однократной острой травмы; иначе известной как хроническая нестабильность голеностопного сустава. Что приводит к снижению качества жизни пациентов и нарушению функции нижней конечности.

Цель работы выбрать наиболее оптимальный метод хирургического лечения хронической нестабильности голеностопного сустава. Сравнить эффективность анатомического восстановления связок (операция Брострома и ее модификаций) и неанатомического восстановления (операция Крисмана-Снука). Оценить отдаленные Результаты

МАТЕРИАЛ И МЕТОДЫ

С 2011 по 2013 год нами было прооперировано 11 пациентов с хронической нестабильностью голеностопного сустава. Средний возраст пациентов составил 32,27, из них 6 женщин и 5 мужчин. У 8 пациентов было выполнено неанатомическое восстановление связок с использованием трансплантата из сухожилия короткой малоберцовой мышцы, у 3 пациентов выполнено анатомическое вос-

становление местными тканями (2 из них выполнены артроскопически).

РЕЗУЛЬТАТЫ

В группе пациентов, у которых было выполнено неанатомическое восстановление связок, через 12 месяцев после операции средний бал по шкале AOFAS составил 79,3, а в группе с анатомическим восстановлением 86,5.

ВЫВОДЫ

При возможности операцией выбора должна быть операция Брострома, т.е анатомическое восстановление связок голеностопного сустава.

Преимуществом не анатомического восстановления является то, что используются здоровые ткани, однако при этом может возникнуть уменьшения амплитуды движения и угнетение силы эверсии стопы.

Результаты не анатомической реконструкции хуже чем анатомической, т.к уменьшается объем движений, меняется кинематика походки, также пациента может беспокоить периодически или постоянное чувство нестабильности.

УДК 616.718.9-007.56-089.2

ХИРУРГИЧЕСКОЕ УСТРАНЕНИЕ ВАЛЬГУСНОГО ОТКЛОНЕНИЯ ПЕРВОГО ПАЛЬЦА СТОПЫ С ИСПОЛЬЗОВАНИЕМ ФИКСИРУЮЩИХ УСТРОЙСТВ ИЗ НИКЕЛИДА ТИТАНА

А.А. РАДКЕВИЧ

Красноярский государственный медицинский университет, Красноярск
Научно-исследовательский институт медицинских материалов и имплантатов с памятью формы СФТИ, Томск

В статье представлена методика хирургического устранения вальгусной деформации первого пальца стопы путем иссечения треугольного сегмента первой плюсневой кости с применением для фиксации фрагментов конструкций с памятью формы.

Ключевые слова: вальгусная деформация, остеосинтез, никелид титана.

ВВЕДЕНИЕ

Вальгусная деформация большого пальца стопы в настоящее время остается одной из распространенных патологических состояний в ортопедической практике и представляет собой не только косметическую, но и

функциональную проблему. Кроме отклонения большого пальца заболевание включает целый ряд изменений во всех структурах стопы (сухожилиях, связках, костях и суставах). Основным методом лечения таких больных остается хирургический, так как консерватив-

ные средства не эффективны, особенно это касается лиц с II–IV степенью деформации. Литературные источники указывают на существование до 400 способов оперативного лечения данной патологии [1,2,3]. Некоторые из них, получившие широкое распространение в клинической практике, признаны антифизиологичными и даже калечащими, ряд других – малоэффективными. Неудовлетворительные результаты согласно данным литературы наблюдаются в 45–50% случаях [4,5,6].

Целью работы явилась разработка технологии хирургического устранения вальгусной деформации первого пальца стопы путем иссечения треугольного сегмента первой плюсневой кости с применением для фиксации фрагментов конструкций с памятью формы.

МАТЕРИАЛ И МЕТОДЫ

Техника операции. Выполняли разрез кожи и подкожной клетчатки параллельно проекции внутреннего края длинного разгибателя первого пальца стопы с продолжением в проекцию первого фалангово-плюсневых суставов длиной 6–8 см. После наружного смещения сухожилия рассекали надкостницу с последующим скелетированием диафиза плюсневой кости до эпифизарных отделов. Из толщи тканей выделяли и удаляли остеофиты, затем скелетировали и мобилизовали головку первой плюсневой кости. Далее проводили субэпифизарную остеотомию в области проксимального эпифиза вышеуказанной кости с иссечением фрагмента в виде равнобедренного треугольника, имеющего при вершине угол α , равный углу на который требуется изменить направление оперируемого костного фрагмента относительно нормально расположенных других костей (рисунок 1). Контролируемым параметром являлось основание треугольника, обозначенное символом a :

$$a = 2h \cdot \operatorname{tg} \alpha / 2,$$

где h – ширина фрагмента кости в месте ее рассечения (рис 1), α – выражено в угловых градусах.

Резецированный фрагмент удаляли. Дистальный отдел первой плюсневой кости перемещали наружу до устранения вальгусной деформации. Фрагменты со стороны внутренней поверхности фиксировали скобой из никелида титана с эффектом памяти формы. В случаях необходимости выравнивая конфигурации кости перед синтезом в кортикальном слое прок-

симального фрагмента от линии остеотомии до фрезевого отверстия формировали декортицированную поверхность. Рану ушивали наглухо. Дополнительную фиксацию осуществляли гипсовой повязкой в течение 3–5 суток.

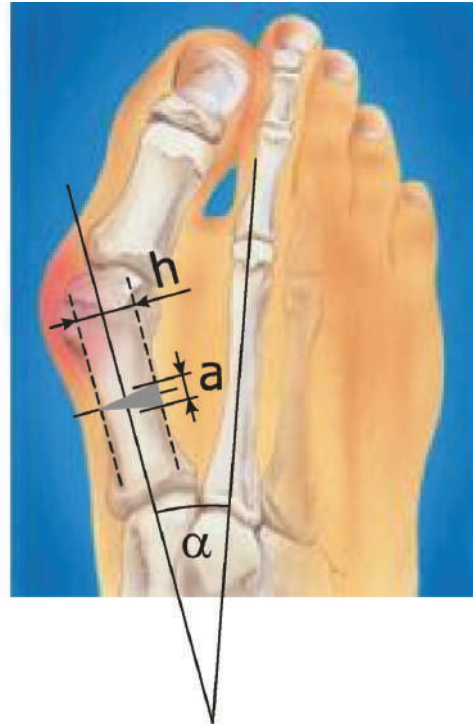

Рисунок 1- Схема расчета величины резецируемого фрагмента плюсневой кости

При α меньше или равно по величине порядка 10° можно пользоваться более простой формулой: $a = h \cdot \alpha / 3,14$.

В целях устранения ригидности мягких тканей внутренней поверхности первого пальца использовали силиконовую вкладку. Послеоперационное ведение согласно общепринятой методике, включающее раннюю неполную функциональную нагрузку, начиная с 3–5 суток и до полноценной к 4–5 неделе.

РЕЗУЛЬТАТЫ И ИХ ОБСУЖДЕНИЕ

Предлагаемую технологию применили в лечении 30 больных с вальгусной деформацией первого пальца стопы II и III степени, лиц обоего пола, в возрасте 30–72 лет. У 10 пациентов оперативное вмешательство выполнено с обеих сторон. Во всех случаях заживление ран первичное, осложнений не наблюдали. Анализ отдаленных результатов (12–60 месяцев) показал отсутствие рецидивов деформации.

Клинический пример. Больная В., 45 лет, обратилась по поводу вальгусной деформации первого пальца правой стопы II степени (рисунок 2). Выполнено удаление остеофитов, иссечение сегмента с внутренней стороны первой плюсневой кости с последующей фиксацией остеотомированных фрагментов скобой из никелида титана с эффектом па-

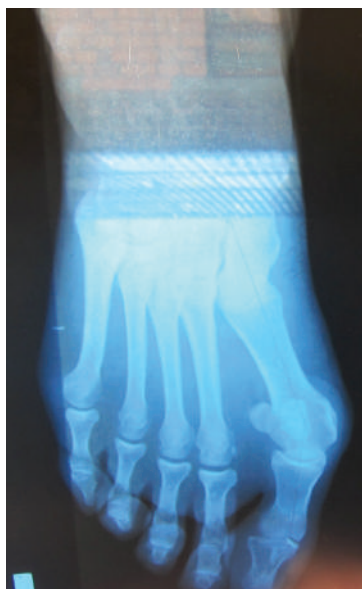

Рисунок 2 - Рентгенограмма правой стопы больной В. до оперативного лечения

мяти формы, согласно разработанной технологии. Послеоперационное течение без особенностей, заживление раны – первичное. Полноценная функциональная нагрузка на правую стопу спустя 4 недели. При осмотре через 3 года функциональное состояние правой стопы удовлетворительное, рецидива деформации не выявлено (рисунок 3).

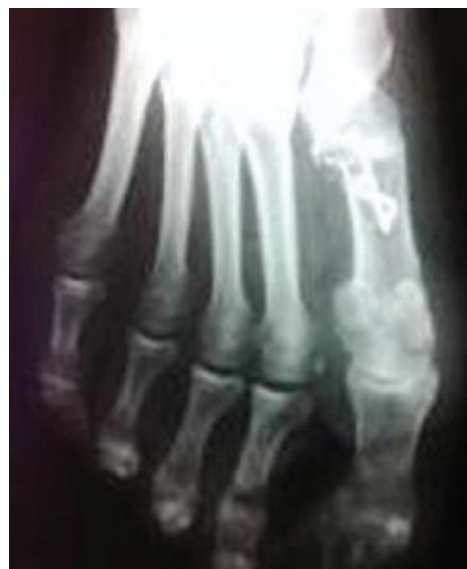

Рисунок 3 - Рентгенограмма правой стопы больной В. через 3 года после оперативного лечения

ЗАКЛЮЧЕНИЕ

Таким образом, предлагаемая технология иссечения фрагмента первой плюсневой кости с изменением основной оси первого пальца стопы позволяет с высокой эффективностью устранить вальгусную деформацию II–III степени. Остеосинтез фрагментов конструкциями из никелида титана с эффектом памяти формы дает возможность создавать стабильную фиксацию фрагментов с оптимальной компрессией при минимальном контакте с костными тканями, прост в применении, благодаря биосовместимости никелида титана с тканями организма, исключает осложнения, связанные с имплантацией фиксирующих элементов в ткани, что в совокупности с правильной техникой операции исключает рецидивы деформации.

ЛИТЕРАТУРА

1. Карданов А.А., Макинян Л.Г., Лукин М.П. Оперативное лечение деформаций первого луча стопы: история и современные аспекты. – М.: Медпрактика-М, 2008.– 24 с.

2. Зырянов С.Я., Шудло М.М., Гохаева А.Н. и др. Обоснование применения метода чрескостного остеосинтеза при лечении больных с *hallux valgus* // Украинский журн. телемедицины и медицинской тематики.– 2004.– Т.2, №2.– С. 23-24.

3. Черкес-Заде Д.И., Каменев Ю.Ф. Хирургия стопы. – М.: Медицина, 2002.– 250 с.

4. Coetzee J.C. Scarf osteotomy for hallux valgus repair: the dark side // *Foot Ankle Int.* – 2003. – V.24. – P.29-33.

5. Nikratowicz P. et al. Pedobarographic evaluation of the foot after Keller's procedure for Hallux valgus and Hallux rigidus // *Chir. Narzadow Ruchu Ortop.*– 2009.– V.74, №4. – P.224-227.

6. Salmeron F. et al. Traitement de l'hallux valgus de l'enfant et de l'adolescent par ostéotomie Scarf // *Rev. Chir. Orthop.* – 2001. – T.87. – P.706-711.

ТИТАНДЫ НИКЕЛИДТІ БЕКІТКІШТЕРДІ ТАБАННЫҢ БІРІНШІ БАРМАҒЫНЫҢ ВАЛЬГУСТЫ ҚИСАЮЫН ХИРУРГИЯЛЫҚ ТҮЗЕУДЕ ПАЙДАЛАНУ

А.А. РАДКЕВИЧ

Түсініктеме. Мақалада табанның бірінші бармағының вальгусты қисаюын титанды никелидті бекіткіштермен бірінші табан сүйектен үшбұрышты сегментті кесіп алу арқылы хирургиялық түзеу әдісі келтірілген.

Негізгі сөздер: вальгусты деформациясы, остеосинтез, никелид титан.

SURGICAL TREATMENT OF VALGUS ROTATION OF FIRST TOE USING FIXATORS OF TITANIUM NICKELIDE

A.A. RADKEYEVICH

Abstract. The article presents the method of surgical treatment of valgus deformation of first toe using construction fragments with fixed form.

Key words: valgus deformation, osteosynthesis, titanium nickelide.

УДК 616.718.5-001.5+616-001.59-089.23

ХИРУРГИЯ НЕСРОСШИХСЯ ПЕРЕЛОМОВ И ЛОЖНЫХ СУСТАВОВ БОЛЬШЕБЕРЦОВОЙ КОСТИ С ИСПОЛЬЗОВАНИЕМ МАТЕРИАЛОВ С ПАМЯТЬЮ ФОРМЫ

А. А. РАДКЕВИЧ

Красноярский государственный медицинский университет, Красноярск
Научно-исследовательский институт медицинских материалов и имплантатов
с памятью формы СФТИ, Томск

В целях создания надежной фиксации и наилучших условий, обеспечивающих регенерацию, и повышения эффективности хирургического лечения больных с несросшимися переломами и ложными суставами голени разработана методика их устранения на основе применения новых медицинских технологий с использованием материалов с памятью формы в комбинации с остеогенной тканью.

Ключевые слова: несросшиеся переломы, ложные суставы, материал с памятью формы, остеогенная ткань.

ВВЕДЕНИЕ

Реабилитация больных с несросшимися переломами и ложными суставами длинных трубчатых костей в настоящее время составляет одну из актуальных проблем травматологии и ортопедии, что обусловлено как ростом числа тяжелых повреждений костей конечностей, так и высокой частотой не сращений после применения различных способов остеосинтеза [1]. Известные методики оперативного устранения указанных состояний, такие как микрокомпрессия-микродистракция в аппаратах внешней фиксации, применение свободных, васкуляризованных

или реваскуляризованных костных аутотрансплантатов, трансплантатов аллогенного происхождения в комбинации с клеточными технологиями [2,3,4,5,6], не всегда эффективны ввиду недостаточности регенеративных свойств кости в зоне повреждения, неизбежности частичной или полной резорбции трансплантатов.

В целях создания надежной фиксации и наилучших условий, обеспечивающих регенерацию, и повышения эффективности хирургического лечения больных с несросшимися переломами и ложными суставами голени разработана методика их устранения на основе применения новых медицинских

технологий с использованием материалов с памятью формы в комбинации с остеогенной тканью.

МАТЕРИАЛ И МЕТОДЫ

Техника операции. Рассекают мягкие ткани в проекции повреждения, скелетируют и мобилизуют костные фрагменты кости. Выполняют поперечную остеотомию малоберцовой кости. Иссекают патологические ткани между отломками, склерозированные концы освежают, вскрывают и расширяют костномозговые каналы. Далее восстанавливают механическую ось конечности. С помощью пористых проницаемых имплантатов на основе никелида титана, помещенных между отломками, устраняют укорочение конечности, если таковая имеется. Оставшиеся костные пространства заполняют остеогенной тканью, «выращенной» в толще гребня подвздошной кости, имеющую структуру между гиалиновым хрящом и грубоволокнистой костной тканью [Патент РФ № 2180812]. В случаях недостаточного количества последней, ее применяют в комбинации с мелкогранулированным пористым никелидом титана с размером частиц от 1 до 2000 мкм. Синтез отломков осуществляют фиксирующими конструкциями из никелида титана, обладающими эффектом памяти формы. Мягкие ткани укладывают на место, рану ушивают, дренируют. Конечность иммобилизируют при помощи гипсовой повязки.

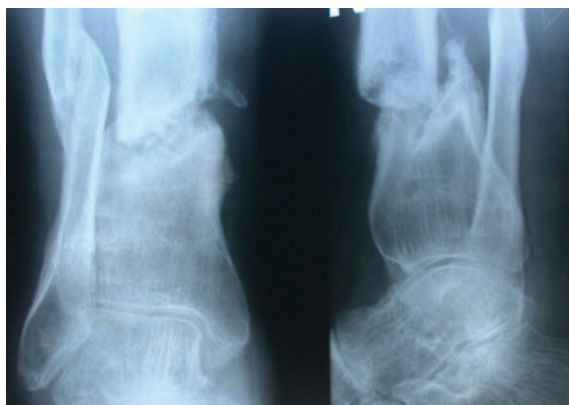

Рисунок 1- Рентгенографическая картина больного Б. до оперативного лечения

Таким образом, применение остеогенной ткани, содержащей большое количество низкодифференцированных клеток, имеющих мезенхимальное происхождение,

РЕЗУЛЬТАТЫ И ИХ ОБСУЖДЕНИЕ

Согласно разработанной технологии проведено лечение 16 больных с ложными суставами и несросшихся переломами голени. Динамическое наблюдение за пациентами показало, что начальные признаки консолидации перелома во всех случаях определялись к концу первого месяца. Далее подвижность отломков постепенно уменьшалась и полностью исчезала через 2,5 – 3,5 месяца.

Клинический пример. Больной Б., 56 лет, обратился по поводу несросшегося перелома нижней трети правой голени. Из анамнеза: в результате автодорожной травмы получил перелом обеих костей нижней трети правой голени, выполнено скелетное вытяжение и чрескостная фиксация аппаратом Илизарова. В течение 24 месяцев консолидации перелома не наступило (рисунок 1). Оперативное вмешательство включало остеотомию малоберцовой кости и репозицию отломков большеберцовой кости, установку между последними пористого имплантата на основе никелида титана в комбинации с остеогенной тканью и фиксацию отломков скобами из никелида титана с эффектом памяти формы согласно разработанной технологии. Полное сращение отломков наступило спустя 2,5 месяца (рисунок 2). Опорность конечности восстановлена полностью.

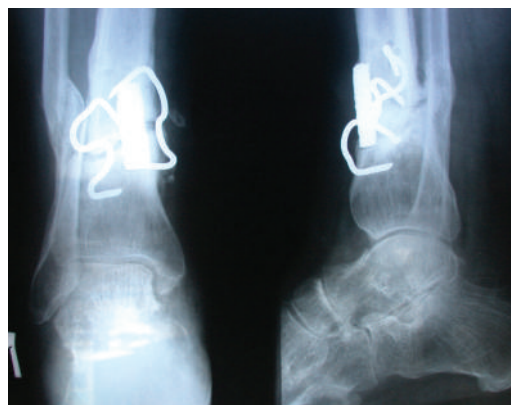

Рисунок 2- Рентгенографическая картина больного Б. через 2,5 месяца после оперативного лечения

благодаря свойствам диффузного питания, анаэробного гликолиза, аппозиционного и интерстициального роста, оптимизировало остеогенез в зоне перелома. Фиксирующие

устройства, за счет эффекта памяти формы создают надежную иммобилизацию отломков. Установленные между отломками пористые проницаемые имплантаты на основе никелида титана, обладающие биохимической и биомеханической совместимостью с тканями организма, позволяли предотвращать укорочение конечности.

ЛИТЕРАТУРА

1. Singh S. et al. *Plating of displaced mid-tibial fractures. A retrospective review of 80 cases // Singapore Med. J.* – 1997. – V.38, №2. – P. 58-61.
2. Болтрукевич С.И., Калугин А.В., Иванцов В.А. Аллопластика деминерализованным костным матриксом осложненных переломов костей конечностей // *Деминерализованные костные трансплантаты и их использование в восстановительной хирургии.* – СПб, 1996. – С.121-123.
3. Зайцев А.Б. *Хирургическая тактика при лечении ложных суставов большеберцо-*

вой кости, осложненных хроническим остеомиелитом // Травматол. и ортопедия России. – 2007. – №3 (45). – С. 22-26.

4. Пусева М.Э., Михайлов И.Н., Бутаев Ч.З. и др. *Ложный сустав диафиза лучевой кости в сочетании с застарелыми вывихами головок лучевой и локтевой костей (клинический случай) // Травматол. и ортопедия России.* – 2013. – №4 (70). – С. 80-84.

5. Колосов Н.Г., Селедцов В.И., Гольник В.Н. и др. *Стволовые клетки в травматологии и хирургии // Современные методы лечения больных с травмами и их осложнениями: Матер. Всерос. науч.-практ. конф.* – Курган, 2006. – С. 207-209.

6. Щепкина Е.А., Круляков П.В., Соломин Л.Н. и др. *Трансплантация аутогенных мультипотентных мезенхимальных стромальных клеток на деминерализованном костном матриксе при лечении ложных суставов длинных трубчатых костей // Клеточная трансплантол. и тканевая инженерия.* – 2007. – Т.2, №3. – С. 67-74.

ПІШІНДІ ЕСТЕ САҚТАУ МАТЕРИАЛДАРЫН ПАЙДАЛАНУ АРҚЫЛЫ АСЫҚТЫ ЖІЛІКТІҢ ЖАЛҒАН БУЫНЫН ЖӘНЕ БІТПЕГЕН СЫНУЛАРЫН ХИРУРГИЯЛЫҚ ЕМДЕУ

А. А. РАДКЕВИЧ

Түсініктеме. Асықты жіліктің жалған буыны мен бітпеген сынуларын емдеуде хирургиялық нәтижені жақсарту, бекітуді тұрақтау үшін және регенерацияны қамтамасыз етуде пішінді есте сақтау материалы ретінде жаңа технологияларды пайдалану арқылы остеогенді тінді бірлестіре жаңа әдіс әзірленді.

Негізгі сөздер: бітпеген сыну, жалған буын, пішінді есте сақтау материалдары, остеогенді тін.

SURGICAL TREATMENT OF UNION FRACTURES AND FALSE JOINTS OF TUBULAR BONE USING MATERIALS WITH FIXED FORM

A.A. RADKEYEVICH

Abstract. In order to create reliable fixation and good conditions, to increase efficiency of surgical treatment of patients with ununion fractures and false joints, the method is developed on the basis of new medical technologies using materials with fixed form in combination with osteo tissue.

Key words: ununion fractures, false joints, materials with fixed form, osteo tissue.

ПЕДОБАРОМЕТРИЧЕСКИЕ ПОКАЗАТЕЛИ СТОПЫ ПРИ ВРОЖДЕННОЙ БРАХИМЕТАТАРЗИИ ДО И ПОСЛЕ ОПЕРАТИВНОГО ЛЕЧЕНИЯ

М.М. САЛИЕВ, Ш.Н. РАВШАНОВ, О.Д. ЖАББОРБЕРГАНОВ,
З.С. ХОЛОВ, С.С. КАДЫРОВ, И.Э. ХУЖАНАЗАРОВ

Научно-исследовательский институт травматологии и ортопедии, Ташкент

ВВЕДЕНИЕ

Врожденная гипоплазия плюсневых костей представляет собой одну из малоизученных областей подиатрии. При данной патологии в большинстве случаев сохраняется опороспособность стопы при присутствии выраженного косметического дефекта, который и рассматривается некоторыми специалистами показанием для оперативного лечения (Кагарманов Д.Ф., Исмаилов Г.Р. 2001). Совокупность клинических, рентгенометрических, педобарометрических исследований стопы позволяет объективно оценить тяжесть гипоплазии, а также деформации стопы в целом.

МАТЕРИАЛ И МЕТОДЫ

В отделении подростковой ортопедии НИИТО МЗ РУз в период с 2011 по 2013 год обследованы и пролечены 25 больных (45 стоп) с брахиметатарзией (27/28) в возрасте от 11 до 26 лет. Все больные были женского пола. Компьютерно-подографическое обследование больных проводилось на комплексе «Extracomfort Pad Pro» - аппаратно-програмный комплекс для регистрации, отображения и обработки информации о динамике распределения давления между стопой и опорной поверхностью. Аппарат предназначен для измерения и регистрация плантарного давления в положении стоя. С помощью программно-аппаратного комплекса производилась регистрация и анализ 78 подо-

грамм. На полученных подограммах проводился анализ всех отделов подошвенной поверхности стопы: суммарного давления под каждой стопой; топология плантарного давления (т.е. распределение давления под стопами).

РЕЗУЛЬТАТЫ И ИХ ОБСУЖДЕНИЕ

При врожденной брахиметатарзии опорность стопы оказалась сниженной на $13 \pm 1,3\%$. Нагрузка на пятку – 23% (в норме - 42%), головку II-V плюсневых костей -35% (18%), головку I плюсневой кости- 6% (16%), пальцы – 3 (3%). После лечения: в ближайшие недели (1-4 недели): также снижение опорности стопы на 16%, увеличение нагрузки на пятку – 35%. Передний отдел стопы практически не нагружается. Через 2 месяца происходило существенное изменение распределения нагрузки на отделы стопы: увеличилась нагрузка на головку I плюсневой кости и снизилась на головку остальных плюсневых костей.

ЗАКЛЮЧЕНИЕ

Компьютерная подометрия позволяет на новом уровне точности и объективности оценить состояние стопы, в частности врожденных брахиметатарзии. Врожденная брахиметатарзия является не просто косметической проблемой, связанная с изменением внешнего вида стопы, но сопровождается нарушением опорно-двигательной функции стопы.

УДК 616.718.9-007.56-089.168

ОТДАЛЕННЫЕ РЕЗУЛЬТАТЫ ХИРУРГИЧЕСКОГО ЛЕЧЕНИЯ ВАЛЬГУСНОГО ОТКЛОНЕНИЯ ПЕРВОГО ПАЛЬЦА СТОПЫ ПО МЕТОДИКЕ S.E.R.I.

К.Б. ТАЖИН, А.А. НУРАХМЕТОВ, Б.Ж. ИЗТУРОВ

Научно-исследовательский институт травматологии и ортопедии, Астана

ВВЕДЕНИЕ

Вальгусная деформация первых пальцев стоп составляет по данным разных авторов от 17 до 64% взрослого населения. В хирургическом лечении вальгусной деформации первого пальца стопы важную роль играет решение косметического дефекта и устранение болевого синдрома в области первого плюснефалангового сустава.

Цель исследования: оценка результатов хирургического лечения вальгусного отклонения первого пальца стопы по методике S.E.R.I.

МАТЕРИАЛ И МЕТОДЫ

Нами были оперированы по данной технологии 80 пациентов «160» стоп. Из них 20 пациентов с вальгусной деформацией сопровождались остеопорозом костей стопы, 34 пациентов с вальгусной деформации II степени, 17 пациентов вальгусной деформации III степени, и 9 пациентов со вторичной вальгусной деформацией первого пальца (ревматоидные заболевания и т.д.). Из них 78 женщин, 2 мужчин.

Всем больным выполнены миниинвазивные операции остеотомией «BOSCH» с последующей транспозицией M1 и диафиксацией спицей Киршнера. В послеоперационном периоде пациенты активизировались на следующий день в об-

уви «Барук» для разгрузки переднего отдела стопы в течение 42 дней. Пребывания в стационаре не превышало 5 дней. Спицы удалялись после контрольной рентгенографии через 6 недель.

РЕЗУЛЬТАТЫ

Результаты оценивались на основании жалоб, объема движений пальцев, контрольной рентгенографии и плантографией.

В долю хорошего результата входило отсутствия жалоб, полный объем движения в 1ПФС, нормальные рентгенологические параметры и косметическая эстетическая стопа, что у нас составило 84,8%. Удовлетворительный результат в 13,6% случаях, где частичная потеря коррекции отмечена у 4 (3,2%) пациентов, в 13 (10,4%) случаях имели миграцию спицы без потери достигнутой коррекции. Неудовлетворительный результат 2 (1,6%) пациента, где имело место ложного сустава и требовалась повторная операция.

ЗАКЛЮЧЕНИЕ

Таким образом, техника «S.E.R.I» вполне решает проблемы коррекции вальгусной деформации первого пальца и позволяет быстро активизировать пациентов, тем самым сокращая сроки их реабилитации в 98,4% случаях.

УДК 616.718.7-007.21-053.1

ЧРЕСКОСТНАЯ КОРРЕКЦИЯ ВРОЖДЕННОЙ ГИПОПЛАЗИИ ЧЕТВЕРТОЙ ПЛЮСНЕВОЙ КОСТИ

К.Б. ТАЖИН

Научно-исследовательский институт травматологии и ортопедии, Астана

Предлагаются два варианта чрескостной хирургической коррекции врожденной гипоплазии 4 плюсневой кости: стержневым и спицевым аппаратом Илизарова. Методы использованы у 6 пациентов с отличными отдаленными результатами. Пациенты удовлетворены как в функциональном, так и в эстетическом плане.

Ключевые слова: врожденная гипоплазия плюсневой кости, чрескостная хирургическая коррекция.

ВВЕДЕНИЕ

Частота гипоплазии плюсневых костей в ортопедической патологии составляет от 3,7%-4,5% [1], среди них наиболее часто встречается односторонняя или двухсторонняя гипоплазия 4 плюсневой кости. Лечение пациентов с врожденным укорочением переднего отдела стопы (плюсневых костей) представляет собой сложную задачу [2]. Помимо выраженного косметического дефекта у больных с данной патологией отмечается болевой синдром, а также контрактуры близлежащих суставов. В настоящее время существует три основных подхода к лечению: одномоментное удлинение за счет скользящей остеотомии плюсневой кости, одномоментное удлинение с применением костной пластики, а также постепенное удлинение с использованием чрескостного остеосинтеза. Однако, многие ортопеды оказываются бессильны в лечении данной категории пациентов из-за малой освещенностью печатных работ, предлагаемых методов лечения. В связи с этим, нам хотелось бы поделиться своим опытом хирургического лечения пациентов с гипоплазией 4 плюсневой кости стопы.

МАТЕРИАЛ И МЕТОДЫ

Нами в отделении ортопедии №2 было пролечено 6 пациентов с гипоплазией 4 плюсневой кости, где в пяти случаях мы имели двухстороннюю патологию. Все пациенты были лица женского пола, подросткового возраста, и были пролечены методом чрескостного остеосинтеза, отличительной чертой которого являлось применения изолированного стержневого аппарата Илизарова, либо чисто спицевого аппарата Илизарова, предложенным в ФГУ «РНЦ «ВТО».

Техника операции: в условиях спинномозговой анестезии через небольшой тыльный разрез в проекции основания 4 плюсневой кости производят остеотомию долотом или буром. Рану ушивают косметическим швом. Монтаж в случае применения стержневого аппарата начинают с установки проксимальной базы: введением

резьбового стержня в кубовидную кость, второй стержень в основание 4 плюсневой кости. Дистальная база состоит из введенных резьбовых стержней в головку 4 плюсневой кости и в дистальную фалангу. Все резьбовые стержни вводятся по отношению к кости под углом 30° и перекрестно по отношению друг другу, которые посредством узлов фиксируются к продольной штанге. Дистракцию осуществляют путем кручения гаек между базами на штанге. Монтаж в случае использования спицевого аппарата Илизарова осуществляется в установке базовой опоры, представляющей собой одно полукольцо, расположенное над клиновидными костями. В этой опоре закрепляют спицы, проведенные через основания плюсневой кости и клиновидные кости. Через дистальную часть 4 плюсневой кости проводят по две-три консольные спицы под углом друг к другу в 45°. Также по две спицы проводят через основную фалангу и интрамедиально спицу через дистальную фалангу. Все спицы изгибают и закрепляют в стержнях при помощи затягивания двух гаек, между шайбами с прорезью. Стержень крепится к базовой опоре и к нему же устанавливается еще один стержень для предотвращения поперечных смещений дистального фрагмента.

Удлинение начинают на 5-7 сутки после операции, темп дистракции по 0,25 мм 4 раза в день до достижения нормальной «арки» стопы. Средняя стабилизация в аппарате Илизарова 30-40 дней.

РЕЗУЛЬТАТЫ И ИХ ОБСУЖДЕНИЕ

Клинический пример 1. Пациентка А., 16 лет (рисунок 1), с диагнозом: Гипоплазия 4 плюсневой кости левой стопы. Произведена операция: остеотомия 4 плюсневой кости, чрескостный остеосинтез стержневым аппаратом. Дистракция 32 дня, фиксация 35 дней. В результате проведенного лечения восстановлен косметический вид стопы, функция смежных суставов в полном объеме, пациентка довольна эстетической и функциональной стороной операции.

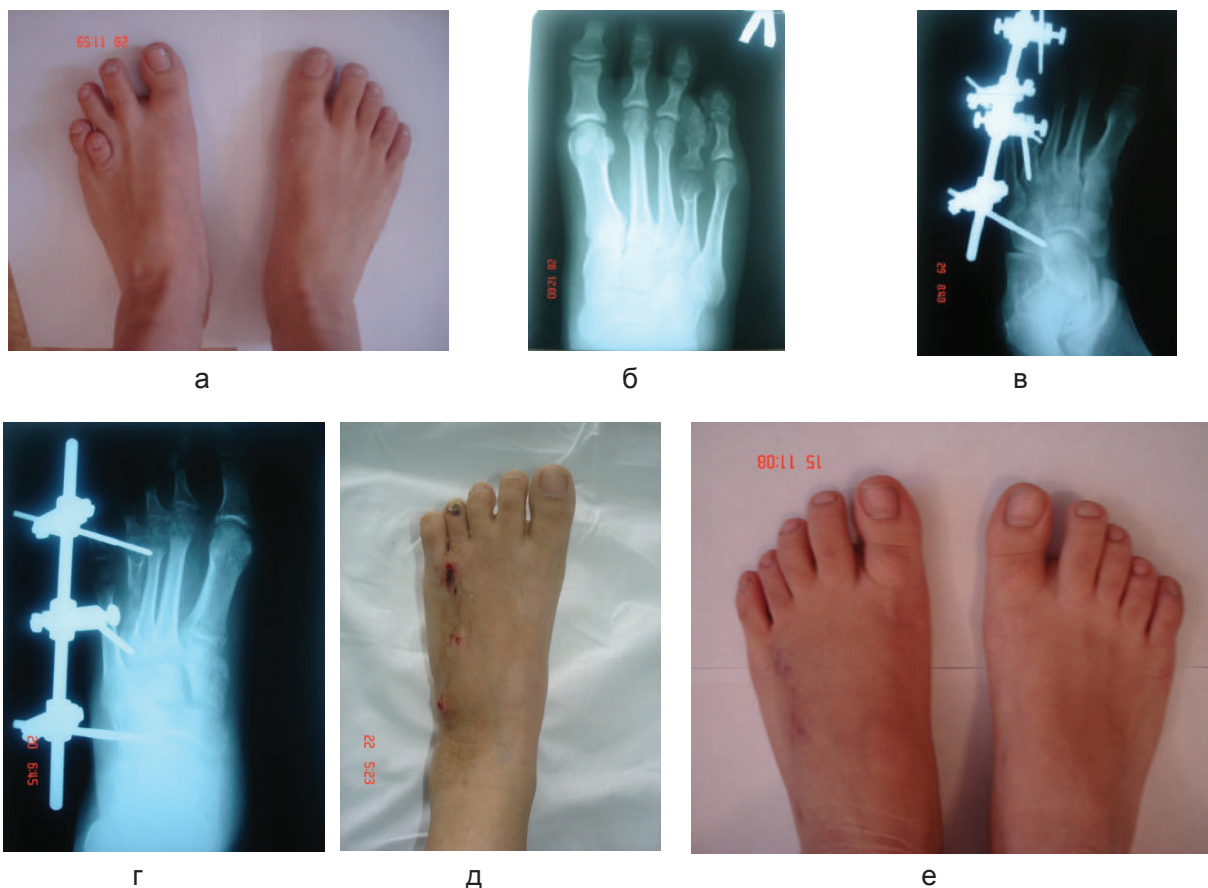

Рисунок 1 – Пациентка А., 16 лет, с диагнозом: гипоплазия 4 плюсневой кости левой стопы: а) вид стопы до операции; б) рентгенография до операции; в,г) рентгенография в динамике после операции; д) вид стопы сразу после демонтажа стержневого аппарата; е) вид стопы через 1,5 года

Клинический пример 2. Пациентка Ж., 13 лет (рисунок 2), с диагнозом: Гипоплазия 4 плюсневой кости правой стопы. Произведена операция: остеотомия 4 плюсневой кости, чрескостный остеосинтез спицевым аппаратом Илизарова. Дистракция 28 дней, фиксация 32 дней. В результате проведенного лечения восстановлен косметический вид стопы, функция смежных суставов в полном объеме, пациентка довольна эстетической и функциональной стороной операции.

При лечении пациентов данной группы мы наблюдали у одного пациента преждевременную консолидацию, прорезывания дистального стержня также было отмечено у одного пациента. Данные осложнения были устранены в течение текущего этапа лечения и никак не повлияли на конечный результат. Других осложнений не отмечалось.

Оптимальные условия регенерации и

восстановления функции обеспечиваются малой травматичностью оперативного вмешательства, сохранением кровоснабжения и иннервации фрагментов, точным сопоставлением и перемещением костных фрагментов, их надежной и жесткой фиксацией с управляемой компрессией и возможностью ранней функциональной нагрузки стопы, сокращая время лечения и реабилитации больного.

ЗАКЛЮЧЕНИЕ

Миниинвазивность предлагаемых чрескостных технологий, интраоперационный рентгенологический контроль на каждом этапе операции, малая затратность, простота исполнения, быстрая реабилитация и удовлетворенность пациентов позволяет рекомендовать данную технику ортопедам-травматологам.

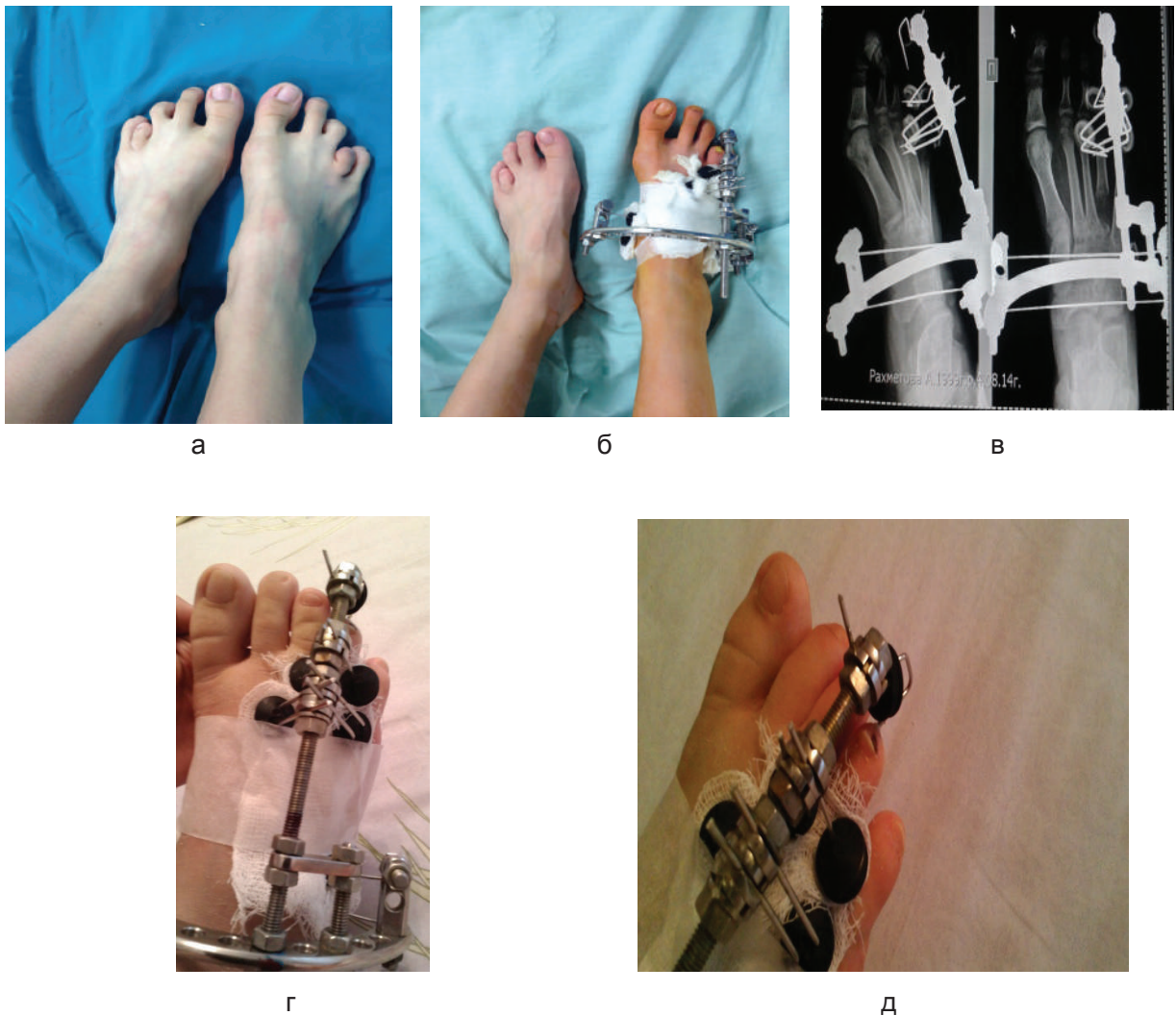

Рисунок 2 – Пациентка Ж., 13 лет, с диагнозом: гипоплазия 4 плюсневой кости правой стопы: а) вид стопы до операции; б) вид стопы после наложения спицевого аппарата Илизарова; в) окончательная рентгенография после дистракции; г, д) окончательный вид стопы после дистракции

ЛИТЕРАТУРА

1. Каплунов О.А., Каплунов О.Г. Сравнительный анализ методик чрескостного остеосинтеза в реконструктивном лечении врожденной и приобретенной патологии ки-

сти и стопы // *Анналы пласт. реконстр. и эстетич. хирургии.* - 2003. - №3. - С. 46-51.

2. Данилкин М.Ю., Неретин А.С. Удлинение переднего отдела стоп аппаратом Илизарова // *Ортопед. травм. и восстан. хирургия детского возраста.* – 2012. - №1. – С. 34-39.

ТӨРТІНШІ БАҚАЙДЫҢ ТУА БІТКЕН ГИПОПЛАЗИЯСЫН ТЕРІ АРҚЫЛЫ ТҮЗЕУ К.Б. ТАЖИН

Түсініктеме. Төртінші бақайдың туа біткен гипоплазиясын тері арқылы түзеудің екі түрін ұсынады: Илизаров аппаратымен стержень және спица арқылы. Бұл әдіспен алты науқасқа ота жасалып, отаның алыс көрсеткіштерінің өте жақсы екені анықталды. Отадан кейін науқастар әсемдік жағынан да жалпы саусақтың қозғалысы жағына да қанағатты.

Негізгі сөздер: табан сүйектердің туа біткен гипоплазиясы, сүйекарқылы хирургиялық коррекциялау.

TRANSOSSEOUS CORRECTION OF CONGENITAL HYPOPLASIA 4 METATARSAL K.B. TAGIN

Abstract. Described two variants transosseous surgical correction of congenital hypoplastic 4 metatarsal bone by Ilizarov external fixator: rod and wire. Methods used for 6 patients with excellent long-term results. Patients satisfied both functionally and aesthetically.

Key words: congenital hypoplasia metatarsal, transosseous surgical correction.

УДК 616.718-007.157

ЭСТЕТИЧЕСКАЯ СОСТАВЛЯЮЩАЯ ПРИ КОРРЕКЦИИ НИЖНИХ КОНЕЧНОСТЕЙ У ПАЦИЕНТОВ С ХОНДРОДИСТРОФИЕЙ

К.Б. ТАЖИН

Научно-исследовательский институт травматологии и ортопедии, Астана

Представлены результаты хирургического лечения пациентов с хондродистрофией с эстетической стороны. Отражено предоперационное планирование, тактика хирургического вмешательства и выбор имплантатов для ранней реабилитации и достижения косметического результата.

Ключевые слова: хондродистрофия, хирургическое лечение.

ВВЕДЕНИЕ

Хондродистрофия - это врожденное системное заболевание, обусловленное пороком развития хряще-образовательной системы зародыша и проявляющееся главным образом поражением костей хрящевого происхождения [1]. Больные хондродистрофией имеют весьма характерный вид: непропорционально короткие верхние и нижние конечности при нормальной длине туловища, галифеобразно искривлены и скручены внутрь бедренные кости и кости голени. Изменения в костях скелета, как правило, симметричны. В результате извращенного роста кости по всей эпифизарной пластинке эпифизы деформированы, что ведет к варусным и вальгусным (О-образным и Х-образным) искривлениям нижних конечностей. Деформация нижних конечностей особенно усиливается, когда ребенок начинает ходить.

Важной составляющей психологического комфорта человека является его восприятие собственного внешнего облика, к тому же во все времена нижним конечностям как элементам красоты придавали определенное значение [2].

В связи с этим, корригирующие остеотомии костей, выполняемые для изменения формы ног – наглядный пример «перехода»

операции из разряда реконструктивных в категорию эстетических.

Цель работы: улучшить результаты косметической коррекции варусной деформации нижних конечностей у пациентов с хондродистрофией.

МАТЕРИАЛ И МЕТОДЫ

В отделении ортопедии №2 НИИТО МЗ РК находилось на лечении 9 пациентов, страдающих хондродистрофией. В данной работе нами отражено лечение 3 пациентов, которым выполнена полная поэтапная коррекция деформаций нижних конечностей (включая бедро и голень) с отдаленными результатами до 3 лет. Остальные 6 пациентов умышленно были не включены, так как не прошли полный курс коррекции и реабилитации. Из представленных 3 пациентов все были лица женского пола в подростковом возрасте.

Предоперационное планирование включало клинический осмотр, где обращали внимание на отклонение оси от нормы, наличия укорочения или удлинения одной из конечностей; серию рентгенограмм нижних конечностей, по которым определяли вершины и углы деформаций для последующих остеотомий и коррекций; чертеж скиаграмм – основной этап планирования, где хирург решает конкретную задачу

- выбор и уровень оптимальной остеотомии, а также выбор метода стабилизации фрагментов.

Коррекция деформаций нижних конечностей у пациентов с хондродистрофией проводилась поэтапно, в две госпитализации, т.е. левое или правое бедро и голень в первой госпитализации, а в следующей другая сторона конечности. Высокие технологии современной ортопедии позволяют нам в одну операцию проводить коррекцию двух сегментов сразу, где через маленькие разрезы выполняли неполные остеотомии на вершине деформации с последующим восстановлением нормальной оси конечности под контролем ЭОП-а и стабилизацией металлоконструкцией.

Мы склонялись к погружным металлоконструкциям (блокирующий стержень для бедренной кости и дистальная блокируемая вальгизирующая пластина для большеберцовой кости), учитывая возможность «последних» к ранней реабилитации и жесткой стабилизации отломков. Однако, хотим сказать, что не всегда диаметр бедренной кости и уровень остеотомии большеберцовой кости позволяет нам использовать блокирующий стержень и дистальную вальгизирующую пластину. В таких случаях использовали возможность блокирующей пластины для бедра и аппарат Илизарова для голени, что также не ограничивало пациента в ранней послеоперационной реабилитации.

РЕЗУЛЬТАТЫ И ИХ ОБСУЖДЕНИЕ

Клинический пример: Пациентка А., 10 лет (рисунок 1), диагноз: Хондродистрофия. Варусная деформация обеих бедер и обеих голени. Болеет с рождения, находится под постоянным наблюдением и лечением у эндокринолога. С возрастом отмечает прогрессирование деформаций и нарушения походки. При клиническом осмотре деформации симметричны, нарушения оси конечностей (О-образное). На рентгенограмме: варусное искривление обеих бедер и костей голени. Пациентка была оперирована в два этапа, где интервал между госпитализациями составил 4 месяца. При первой госпитализации произведена операция: корригирующая вальгизирующая остеотомия правого бедра с синтезом блокирующей пластиной и

вальгизирующая остеотомия правой голени с чрескостной фиксацией по Илизарову. При второй госпитализации – аналогичная технология оперативного вмешательства на левой нижней конечности. Аппараты Илизарова демонтированы через 2,5 месяца со дня наложения, а через год удалены блокирующие пластины. Контрольный осмотр через 2 года: жалоб нет, косметически ровные ноги с одинаковой длиной, движения в смежных суставах в полном объеме.

Может показаться странным, что в представленной работе мы отражаем отдаленные результаты только 3 пациентов, но этим мы хотели показать, что лечение пациентов с хондродистрофией не только сводится к решению ортопедической задачи, но и переход данного раздела хирургии к категории эстетической.

Каких-либо осложнений у всех оперированных пациентов мы не наблюдали, единственным недостатком в хирургическом лечении данной категории пациентов является двухэтапность вмешательства.

Оценку отдаленных результатов хирургического лечения проводили по Маркер-Скляр, где дизайн имеет четырехступенчатую градацию (отличный, хороший, удовлетворительный и неудовлетворительный исход). Результат у всех 3 пациентов оценен как отличный – пациенты полностью довольны полученной формой нижних конечностей, а также функциональными результатами.

Таким образом, тщательное предоперационное планирование, дифференцированный подход к выбору остеотомии (высокая, низкая, поперечная, косая, шарнирная и шевронная) и использование современных имплантатов позволяет получить эстетический результат у пациентов с хондродистрофией.

ЛИТЕРАТУРА

1. Щевцов В.И. Реабилитация людей с низким ростом // *Матер. I междунар. науч. конф.* – Пермь, 2002. - С. 167-168.
2. Каплунов О.А. Косметическая коррекция формы ног с использованием методик чрескостного остеосинтеза по Илизарову // *Анналы пластич. реконстр. и косметич. хирургии.* – 2002. - №2. – С. 62-70.

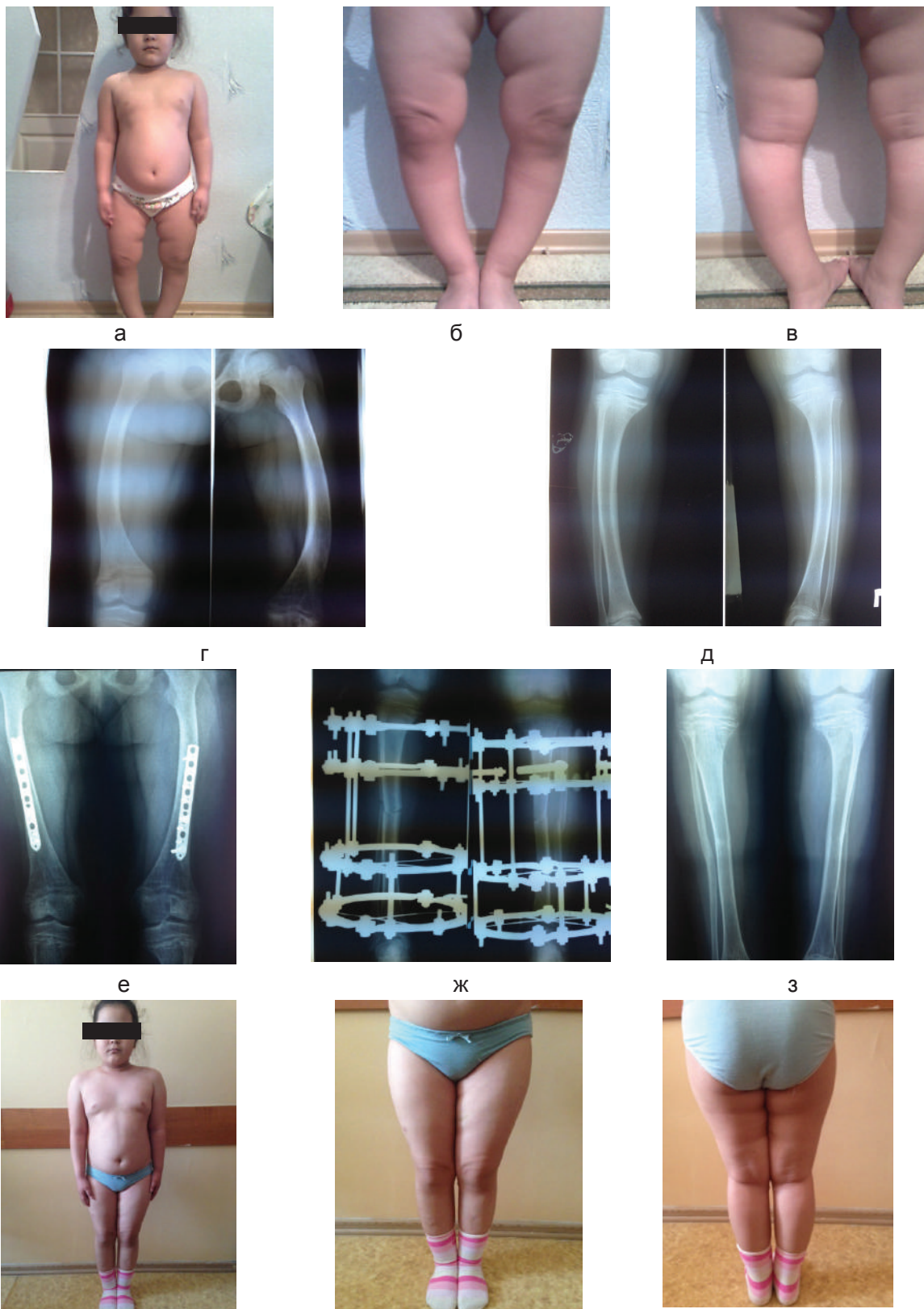


Рисунок 1 – Пациентка А., 10 лет, диагноз: Хондродистрофия: а,б,в) до операции; г) рентгенография обеих бедер до операции; д) рентгенография обеих голени до операции; е) рентгенография обеих бедер после операции; ж) рентгенография обеих голени после операции; з) рентгенография обеих голени после снятия аппарата Илизарова; и,к,л) фото пациентки через 2 года после операции

ХОНДРОДИСТРОФИЯМЕН СЫРҚАТТАНАТЫН НАУҚАСТАРДЫҢ СИРАҚ СҮЙЕКТЕРІН ТҮЗЕТУ КЕЗІНДЕГІ ӘСЕМДІК КӨРІНІСТЕРІ

К.Б. ТАЖИН

Түсініктеме. Хондродистрофиямен сырқат науқастардың отадан кейінгі әсемдік жағынан алынған нәтижелері көрсетілген. Косметикалық жетістікке жету, ота алдындығы дайындық, ота амалдары және имплантант түрлерін таңдау көрсетілген.

Негізгі сөздер: хондродистрофия, хирургиялық ем.

AESTHETIC CORRECTION OF LOW EXTREMITIES IN WITH CHONDRODYSTROPHY

K.B. TAZHIN

Abstract. Aesthetic results of treatment of patients with chondrodystrophy was presented. It includes preoperative planning, surgical intervention tactics, implant choice for early rehabilitation cosmetic result.

Key words: chondrodystrophy, surgical treatment.

УДК 616.7-089.5

НОВЫЕ ВОЗМОЖНОСТИ ПОСЛЕОПЕРАЦИОННОГО ОБЕЗБОЛИВАНИЯ В ТРАВМАТОЛОГИИ-ОРТОПЕДИИ

К.Ю. УКОЛОВ

Центральный институт травматологии и ортопедии им. Н.Н. Приорова, Москва

ВВЕДЕНИЕ

Одним из часто проводимых оперативных вмешательств у пациентов всех возрастных групп является травматолого-ортопедическая операция. Послеоперационный период сопровождается массивным ноцицептивным потоком в ЦНС, требующим от лечащего врача поиска новых подходов к обезболиванию с использованием регионарных методик и применения современных местных анестетиков. Адекватное послеоперационное обезбоживание и ранняя реабилитация пациентов – это залог успешного лечения больного и сокращение расходов, связанных с его нахождением стационаре. Этим требованиям соответствует технология Smartinfuser™ PainPump™ (Medical Flow Systems Ltd, Израиль), которая позволяет проводить раневое обезбоживание с использованием микроиригаторов, уложенных в операционную рану и обеспечивает постоянное поступление местного анестетика в место установки катетера.

Целью исследования является оценка эффективности послеоперационной анальгезии методом продленного орошения раны

0,2% раствором ропивакаина через микроиригационные катетеры Smartinfuser™ PainPump™ после ортопедических операций.

МАТЕРИАЛ И МЕТОДЫ

Обследовано 143 пациента в возрасте от 7 до 68 лет. Катетеры укладывали после основного этапа оперативного вмешательства на мышцы перед ушиванием фасции после корригирующих остеотомий костей голени, бедренной кости с фиксацией спицами или пластиной; тотального эндопротезирования тазобедренного сустава; торакопластики по поводу воронкообразной деформации грудной клетки; дорсальной коррекции сколиоза; окципитоспондилодеза. Послеоперационное обезбоживание обеспечивалось орошением послеоперационной раны местным анестетиком через микроиригационные катетеры с микроперфорациями протяжением 14 см.

После дорсальной коррекции сколиоза в конце операции в операционную рану вдоль позвоночника укладывали 2 катетера Smartinfuser™ PainPump™ (Medical Flow Systems Ltd, Израиль), через которые в по-

слеоперационном периоде проводили постоянное орошение раны 0,2% раствором ропивакаина со скоростью 8-12 мл/ч.

Эффективность послеоперационного обезболивания оценивали по цифровой ВАШ боли от 0 до 10 и расходу наркотических анальгетиков.

РЕЗУЛЬТАТЫ И ИХ ОБСУЖДЕНИЕ

При пробуждении восприятие боли было оценено на $5,5 \pm 0,3$ балла и на фоне постоянного введения местного анестетика в рану на следующий день снизилось на один балл. В

течение первых суток дополнительно промедол был введен 45% пациентам в разной кратности

ЗАКЛЮЧЕНИЕ

Продленное орошение раны 0,2% раствором ропивакаина через микроирригационный катетер после ортопедических операций повышает эффективность обезболивания и значительно уменьшает потребность в наркотических анальгетиках.

МНОЖЕСТВЕННЫЕ И СОЧЕТАННЫЕ ПОВРЕЖДЕНИЯ

УДК 616.25-003.219

«МАЛЫЙ» НАПРЯЖЕННЫЙ ПНЕВМОТОРАКС

Н.Д. БАТПЕНОВ, М.М. МАХАМБЕТЧИН

Научно-исследовательский институт травматологии и ортопедии, Астана

ВВЕДЕНИЕ

Диагностика осложнений тяжелой сочетанной травмы груди сложна в связи с тяжестью состояния пострадавшего и невозможностью выполнить рентгенографию в положении стоя или сидя. Несвоевременная диагностика пневмоторакса чревата усугублением тяжести состояния при сочетанной травме, особенно при тяжелой сочетанной черепно-мозговой травме.

В литературе распространены рентгенограммы и схемы, соответствующие картине выраженного напряженного пневмоторакса, как правило, с коллабированием легкого. Подобные рентгенограммы и схемы формируют устойчивое представление о напряженном пневмотораксе, как о пневмотораксе с обязательным коллабированием легкого. Но рост числа пострадавших с политравмой и соответственно расширение лечебно-диагностического опыта показало, что типичный, соответствующий устоявшимся стереотипам напряженный пневмоторакс, встречаются крайне редко, чем напряженный пневмоторакс отличный от академических вариантов. Множество случаев свидетельствуют о возможности напряженного пневмоторакса с выраженным смещением средостения в здоровую сторону и с уменьшением объема легкого всего на 1/3, на 1/4 и даже на 1/5. Решающими в констатации напряжения в пневмотораксе должны быть не объем пневмоторакса или степень коллапса легкого по рентгенограмме, а истинное смещение средостения, расширение межреберных промежутков, уплощение купола диафрагмы, углубление и расширение реберно-диафрагмального синуса, степень дыхательной недостаточности.

МАТЕРИАЛ И МЕТОДЫ

Проведен ретроспективный анализ рентгенограмм с пневмотораксами архива НИИТО

за период с 2012 по 2013 год, анализ историй болезней больных с пневмотораксом.

РЕЗУЛЬТАТЫ И ИХ ОБСУЖДЕНИЕ

В 2013 году в НИИТО госпитализировано 55 больных с пневмотораксами из них у 7 был «малый» по рентгенограмме, но напряженный пневмоторакс, что составляет 13% всех пневмотораксов. За этот же период не было ни одного напряженного пневмоторакса с академическими критериями. Данная статистика свидетельствует о назревшем противоречии между теорией и практикой. В одном случае напряженный пневмоторакс прогрессирует до рефлекторной остановки сердца в течение нескольких минут, в другом, смещение средостения может нарастать в течение нескольких часов, вполне возможно и сохранение, определенное время, достигнутого в плевральной полости напряжения. Клиника напряженного пневмоторакса будет зависеть от этиологии возникновения внутреннего клапана, его локализации, глубины и характера функционирования, исходного состояния сердечно-легочной системы и особенностей сопутствующих повреждений. Во всех семи клинических наблюдениях «малые» (по рентгенограмме в положении лежа) пневмотораксы вызывали дыхательную недостаточность выраженнее, чем компенсированный тотальный ненапряженный пневмоторакс в покое. Действительный объем подобных малых пневмотораксов значительно больше, чем видится на рентгенограмме в одной прямой проекции.

В хирургических отделениях общего профиля пневмотораксы раньше встречались в основном при изолированной травме или были спонтанными. Такие пневмотораксы не вызывали диагностических трудностей, которые возникают при политравме. Установка о возможности консервативного ведения спонтанного или травматического пневмоторакса объемом

менее чем на $\frac{1}{4}$ легкого успешно реализуется на практике и сейчас. Поэтому, с одной стороны, сложившийся академический стереотип об обязательной тотальности напряженного пневмоторакса, с другой, положительный опыт консервативного ведения малых пневмотораксов, препятствуют осознанию возможности «малого» напряженного пневмоторакса, что соответственно препятствует его своевременной диагностике при политравме.

В клинической практике давление в пневмотораксе не измеряется, поэтому нет градации напряженного пневмоторакса по уровню давления на слабо, средне и сильно напряженные. Диапазон адаптационных возможностей разных индивидов широк. Адаптация к тому или иному уровню напряжения в пневмотораксе зависит от исходных анатомо-физиологических особенностей и сочетанных повреждений, что также показывает нецелесообразность дифференцировки напряженного пневмоторакса по уровню давления. Вероятно, такие признаки напряженного пневмоторакса, как степень смещения средостения, степень расширения межреберных промежутков и др., так же в силу индивидуальных особенностей не имеют строгой корреляции со степенью давления в пневмотораксе. Поэтому пневмоторакс, при наличии признаков напряжения, целесообразно отно-

сить к напряженным. Соответственно этому клиническая значимость последнего вырастает в пользу пациента.

Выделение «малых» напряженных пневмотораксов особенно важно при политравме. Важно не столько для решения вопроса дренировать или не дренировать такой пневмоторакс, потому что дыхательная недостаточность при выявленном пневмотораксе дает однозначный ответ на этот вопрос. Осознание возможности клинически значимого напряжения в «малом» пневмотораксе важно, в первую очередь, для его своевременной диагностики. Последняя бывает очень сложной в положении больного лежа на спине. Понимание того, что «невидимый» (если его не искать) на рентгенограмме «малый» пневмоторакс может объяснять своим напряжением необъяснимые другими повреждениями гемодинамические и дыхательные нарушения – позволит своевременно его диагностировать и дренировать.

ВЫВОДЫ

1. «Малые» по рентгенограмме в положении лежа пневмотораксы могут быть напряженными.

2. Полный коллапс легкого - не обязательный и редко встречающийся рентгенологический симптом напряженного пневмоторакса.

УДК 617.5 – 001

ЛЕЧЕБНО-ДИАГНОСТИЧЕСКИЕ АЛГОРИТМЫ ОКАЗАНИЯ ПОМОЩИ ПОСТРАДАВШИМ С МНОЖЕСТВЕННЫМИ И СОЧЕТАННЫМИ ПОВРЕЖДЕНИЯМИ

Н.Д. БАТПЕНОВ¹, Н.Б. ОРЛОВСКИЙ², К.Т. ОСПАНОВ¹, Е.Н. НАБИЕВ²,
Б.С. ДОСМАИЛОВ¹, Н.К. МУРСАЛОВ¹

¹Научно-исследовательский институт травматологии и ортопедии, Астана

²Медицинский университет Астана

В статье рассмотрены вопросы оказания лечебно-диагностической помощи при политравме. Внедрение в клиническую практику современных методов объективной оценки тяжести повреждений при политравме, выполнение лечебно-диагностического алгоритма при оказании помощи пострадавшим с множественными и сочетанными повреждениями с учетом бальной оценки тяжести травмы, по мнению авторов, позволит определить последовательность проведения лечебно-диагностических мероприятий у пострадавших, снизить число осложнений, улучшить качество диагностики и лечения пострадавших с политравмой.

Ключевые слова: политравма, множественная травма, сочетанная травма, оценочная шкала тяжести повреждения, алгоритмы диагностики и лечения больных с политравмой.

Политравма, как наиболее тяжелый вид повреждений, характеризуется высокой летальностью [1,2,3,4,5]. По данным исследователей летальность при политравме колеблется от 7,1% до 22,0% [6,7,8]. Летальность в первые часы с момента получения травмы составляет, по данным разных авторов, от 11,0% до 77,0% [9,10]. Большинство пострадавших доставляются в стационар как правило, в тяжёлом и крайне тяжёлом состоянии с признаками тяжелого травматического шока, кровотечения. Проводимая противошоковая терапия в ранний период травматической болезни имеет решающее значение в спасении большинства пострадавших [11,12,13].

Внедрение новых технологий в современную травматологию и системы ортопедического «damage control» (контроль повреждений) позволило существенно улучшить результаты лечения пациентов с множественными и сочетанными повреждениями [4,14]. Однако частота неудовлетворительных результатов хирургического лечения больных с травмами шокогенных сегментов скелета составляет от 20 до 30,5% [15,16].

В последние два десятилетия заметно активизировались исследования по прогнозированию течения и исходов шокогенных травм. Эта тенденция прослеживается особенно в странах, традиционно занимающихся разработкой проблемы тяжелых механических травм и шока (США, Россия, Англия и др.) [17].

В настоящее время существует более 50 шкал по оценке тяжести повреждений и тяжести состояния пациентов при тяжелой травме. На практике утвердились лишь немногие. Наиболее распространенными шкалами, используемыми в международной практике при оценке тяжести политравмы, являются: AIS, ISS, GSC, RTS, TRISS и APACHE II [18,19,20,21,22,23,24,25,26].

При сочетанных и множественных травмах тяжесть состояния пострадавших обусловлена шоком, кровотечением, повреждением внутренних органов, черепно-мозговой травмой. Лечебная тактика при повреждениях костей конечностей, а также выполнение оперативного вмешательства – наиболее спорные вопросы. Мнения авторов разные: от внеочагового остеосинтеза по экстренным показаниям [27, 28,29], различных методов остеосинтеза после стабилизации состояния больного [30,31,32] до простой иммобилизации или скелетного вытяжения [33].

Таким образом, использование современных методов объективной оценки тяжести повреждений при политравме и дальнейшая разработка лечебно-диагностических алгоритмов оказания помощи пострадавшим с множественными и сочетанными повреждениями, внедрения малотравматичных технологий фиксации в раннем периоде политравмы остается актуальной проблемой современной травматологии.

Цель исследования – разработка лечебно-диагностических алгоритмов оказания помощи пострадавшим с множественными и сочетанными повреждениями.

МАТЕРИАЛ И МЕТОДЫ

Под нашим наблюдением находились 80 пациентов с сочетанными (57 случаев) и множественными (23 случая) повреждениями костей скелета, лечившихся в отделении множественной травмы НИИ травматологии и ортопедии г.Астана за период с 2012 по 2013 гг. Мужчин было 53(66,2%), женщин – 27(33,8%). Наибольший процент пострадавших составили молодые люди до 34 лет и лица среднего возраста –35-54 лет. По нашим данным, лица трудоспособного возраста составили 84%, что коррелирует с данными других исследователей.

Основной причиной травмы были дорожно-транспортные происшествия – 65% (52 случая), кататравмы 27,5% (22 случая). Производственная травма имела место в 5% (4 больных), а доля бытовой травмы составила 2,5% (2 больных).

Из 80 пострадавших непосредственно с места происшествия доставлены в стационар в 62% случаях линейной бригадой скорой помощи, в 36,4% реанимационной бригадой и 1,6% больных – попутным транспортом.

По времени поступления в стационар пострадавшие распределились следующим образом: в течение первого часа были доставлены 50 больных (63%); в первые 2 ч – 22 больных (27%); в более поздние сроки больные в основном доставлялись из других лечебных учреждений – 8(10%).

У 29(36%) больных в приемном отделении диагностирован травматический шок разной степени тяжести, причем шок I степени был диагностирован у 22(75,8%), II ст. – 5(13,8%) III ст. – 2(10,4%) больных.

Всего у 80 больных диагностировано 126 переломов. Преобладали переломы голени

(39%) и бедра (20%), и переломы плечевой кости, предплечья, кисти, стопы – до 40%. Открытые переломы длинных костей наблюдались в 27 (31%) случаях, закрытые переломы – в 49 (61%), сочетание открытых и закрытых переломов – у 19(22%), внутрисуставные – у 17(21%). В 7 (8%) случаях переломы костей конечностей сочетались с травмой костей таза.

В структуре сочетанной травмы (57 больных) сотрясение головного мозга было диагностировано у 27 (47,4%) поступивших, ушиб головного мозга легкой и средней степени – у 19(33,3%), причем у большинства из них также были ушибы и множественные ушиблено-рваные раны мягких тканей лица и головы. Травма грудной клетки, переломы ребер и грудины выявлены у 18 (31,5%), причем у 6 (10,5%) больных имело место повреждение ткани легкого, у 12 (21%) – гемопневмоторакс. Ушиб почек отмечен у 27 (47%) больных, у 7 (12%) диагностирован подкапсульный разрыв печени. Неосложненный перелом позвоночника наблюдался у 8(14%).

Всех пострадавших с сочетанной и множественной травмой с признаками травматического шока госпитализировали протившоковую палату, где сразу же осматривались дежурной бригадой (травматологом, анестезиологом-реаниматологом, хирургом, нейрохирургом, в случае необходимости привлекались смежные специалисты) и проводились лечебно-диагностические мероприятия параллельно с протившоковой терапией, с учетом доминирующего повреждения. Для постановки диагноза использовали весь имеющийся арсенал лучевых методов исследования, проводимый круглосуточно (компьютерная томография, ЭхоЭг, рентгенография, УЗИ).

РЕЗУЛЬТАТЫ И ИХ ОБСУЖДЕНИЕ

Для выбора рациональной тактики лечения в каждом конкретном случае важное значение имеют определение тяжести повреждений и показаний к оперативным вмешательствам [3,5,10,13]. Для оценки тяжести полученной травмы использовали шкалу ISS - (шкала Степени Тяжести Повреждения) (ISS - Injury Severity Scale). Шкала ISS разработана на основе шкалы AIS (Сокращенная шкала повреждений) [17]. Следует отметить, что AIS определяет степень тяжести *отдельных повреждений*. Шкалу AIS нельзя использовать для определения степени тяжести при политравме, коды тяжести AIS нельзя

ни складывать, ни усреднять для получения общей величины. Взаимозависимость не является линейной. ISS – это сумма квадратов AIS-кодов трех наиболее тяжелых повреждений следующих шести областей тела: голова или шея; лицо; грудь; живот и содержимое таза; конечности или тазовой пояс; наружные повреждения (кожные покровы и мягкие ткани). Оценка тяжести состояния больных с черепно-мозговой травмой производилась при помощи шкалы комы Глазго (ШКГ) [34]. ШКГ позволяет определить критерий первоначальной оценки состояния пациентов с тяжелой травмой головы и головного мозга. Оцениваются клинические признаки нарушения сознания с учетом открытия глаз, речевой и двигательной реакций.

Данные шкалы были выбраны как общепринятые в большинстве стран и мы стали их использовать с 2012 года (в 57 случаев). Шкала ISS на сегодняшний день в мире считается золотым стандартом и коррелирует с показателями смертности.

Поступившие в стационар пациенты, в соответствии с бальной оценкой тяжести травмы, были разделены на 3 потока: «стабильные» пациенты (балл ISS 17-25, балл CGS > 10); «пограничные» пациенты (балл ISS 26-40, балл CGS > 7-10); «экстремальные» пациенты (балл ISS > 40. В зависимости от состояния пациентов мы придерживались трех вариантов лечения. Лечебно-диагностический алгоритм оказания помощи пациентам с сочетанной и множественной травмой костей конечности и таза представлен на рисунке 1.

1 вариант лечения (72% пациентов). Применен у пациентов со «стабильным» состоянием с повреждениями средней степени тяжести. У таких пациентов множественные переломы костей конечности и таза сочетались с травмами других органов, не требующих хирургического лечения. У большинства больных был диагностирован травматический шок I, II ст. В ходе проводимых реанимационных мероприятий, состояние больных стабилизировалось в течение первых 2-3 часов.

2 вариант лечения (26% пациентов). Использован у пациентов с «пограничным» состоянием. «Пограничные» пациенты имели различные сочетания более тяжелых повреждений, с высоким показателем ISS (26-40). По шкале AIS доминировали тяжелые повреждения (AIS 4-5). Практически у всех больных был диагностирован травматический шок III ст.

3 вариант лечения (2% пациентов) использован у «экстремальных» пострадавших, которые имели тяжелые повреждения с баллом 40 и более по ISS. Тактика лечения «экстремальных» пострадавших строилась на основе общепризнанной концепции «damage control», суть которого состоит в разделении оперативного лечения на фазы, от про-

стого к сложному, в зависимости от тяжести политравмы [17]. Использование концепции «damage control» является целесообразной для пациентов в критическом (нестабильном) состоянии и применяется для ограниченного числа пострадавших с политравмой. У таких пациентов на первом этапе

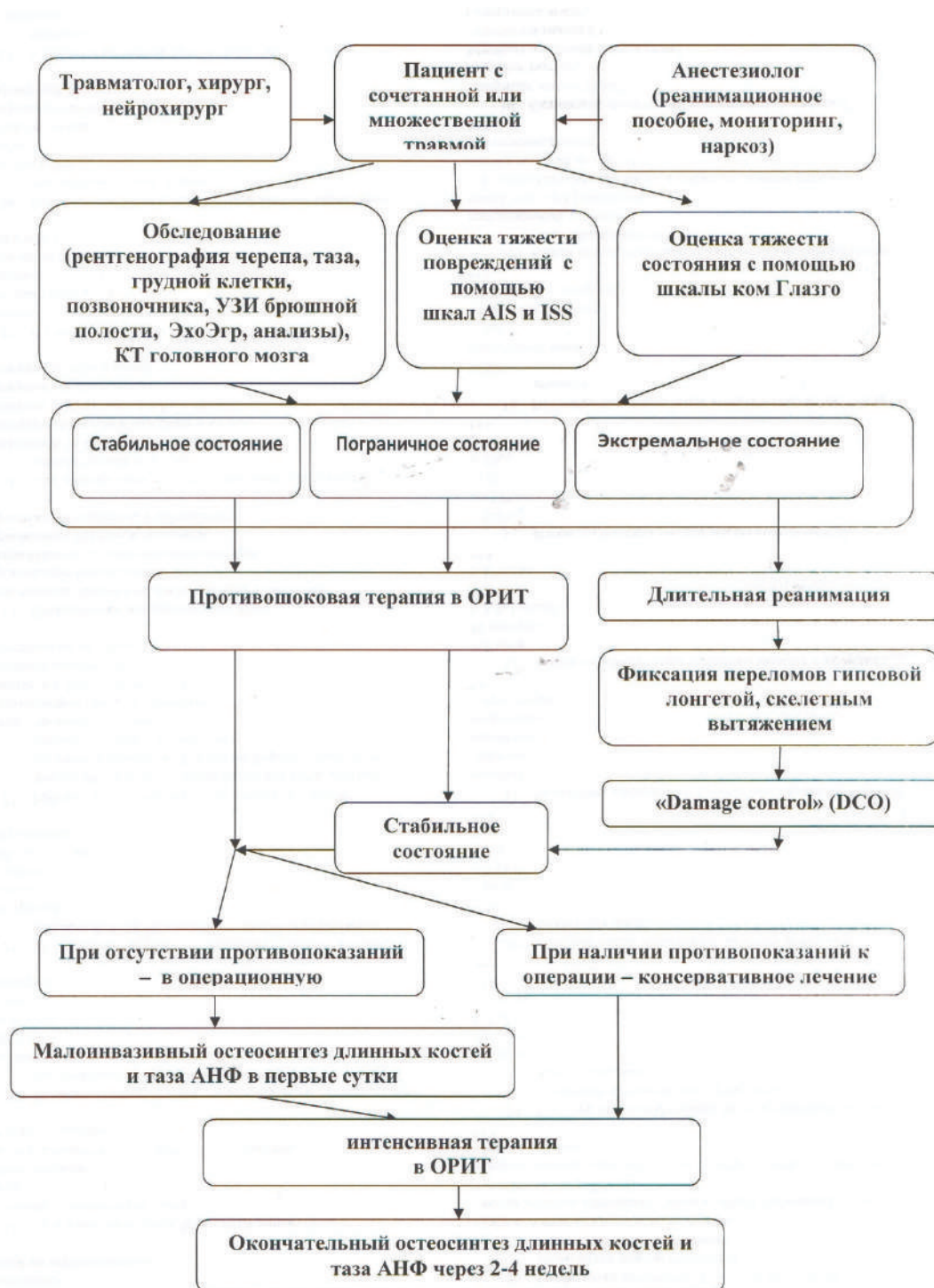


Рисунок 1 - Алгоритм оказания помощи пациенту с сочетанной и множественной травмой

Использовали внешнюю фиксацию перелома аппаратом наружной фиксации (АНФ) либо гипсовой лонгетой, скелетным вытяжением. После нормализации функции жизненно важных функций и систем организма на втором этапе применяли остеосинтез блокирующими штифтами без рассверливания костномозгового канала.

В первые часы травмы на фоне противошоковой терапии производили вправление вывихов с последующей иммобилизацией конечности гипсовой лонгетой (либо скелетным вытяжением). При открытых переломах длинных костей на первом этапе лечения ограничились промыванием ран растворами антисептиков, наложением асептической повязки. Затем после стабилизации общего состояния, выведения больного из шока, в течение суток проводили ПХО открытых переломов, первичный синтез открытого перелома АНФ. Из методов остеосинтеза в экстренном порядке мы использовали внеочаговый остеосинтез АНФ. Ранние операции (в течение первых суток после стабилизации общего состояния) на сегментах ОДА выполнены 19 (22,5%) больным, из них ПХО открытого перелома 2-3 степени и первичный остеосинтез аппаратом Илизарова 18 больным (22 сегмента) и ампутация проведена в одном случае.

Ранняя стабилизация переломов длинных костей является эффективной профилактической мерой возможных осложнений (жировая эмболия, тромбоэмболия лёгочной артерии, пневмония и пр.). Она необходима для стабилизации общего состояния больного, проведения лечебно-диагностических мероприятий и ранней активизации больного в постели. Нестабильность переломов способствует более продолжительному течению шока, развитию жировой эмболии, кровотечению, являющимся основной причиной смерти [35].

Окончательный синтез переломов длинных костей конечностей и таза, проводили после стойкой стабилизации жизненно важных функций организма, как правило, в течение четырех недель. В период компенсации организма выполнено всего 62 операции (у 40 больных), причем одноэтапные операции в ходе одного наркоза сразу на всех сегментах конечностей выполнены у 13 больных, у 27 больных — последовательно, с перерывом

7-10 дней в два этапа. Консервативный метод применен на 32 сегментах (у 22 больных).

Таким образом, из 80 больных оперативное лечение проведено 58 больным, консервативное – 22 (32 сегмента). 58 больным было проведено в общей сложности 84 операции, из них чрескостный остеосинтез составил 26(34,3%) операций, погружной остеосинтез – 10 (15,7%), БИОС – 28 (26,3%), применение спиц, проволоки – 15 (19,7%), ампутация – 1(1,3%). Следует отметить, что малоинвазивные технологии фиксации переломов – БИОС снижает травматичность манипуляции, облегчает процесс фиксации переломов, что дает возможность широко использовать их для остеосинтеза переломов ОДА при политравме.

В послеоперационном периоде уделяли внимание профилактике гнойно-септических осложнений, посттравматической пневмонии, ТЭЛА, пролежней. Немаловажное значение имеет обеспечение адекватного энтерального и парентерального (сбалансированного и калорийного по составу) питания. В дальнейшем, после стабилизации общего состояния больных переводили из ОРИТ для дальнейшего лечения в отделение множественной травмы или политравмы.

Клинический пример. Больной А., 38 лет. Травму получил в результате дорожно-транспортного происшествия 12.07.13 г. Доставлен бригадой скорой медицинской помощи в приемное отделение НИИТО. Клинический диагноз: Множественная травма. Закрытый перелом лонной, седалищной костей справа со смещением, с разрывом крестцово-подвздошного сочленения справа. Травматический разрыв симфиза (AIS 4). Закрытый оскольчатый перелом средней трети обеих костей правой голени со смещением костных отломков (AIS 3). ($ISS = 4^2 + 3^2 = 25$). (рисунок 2 а, б). Травматический шок 3 степени. При поступлении общее состояние больного тяжелое, в сознании, АД -80/40 мм.рт.ст., ЧСС – 115 в мин. ЧДД – 28 в мин. Больной был госпитализирован в отделение интенсивной терапии, где проведена противошоковая терапия, наложено скелетное вытяжение за пяточную кость. На вторые сутки после стабилизации состояния под общим обезболиванием выполнен остеосинтез костей таза стержневым аппаратом внешней фиксации (рисунок 2 в).

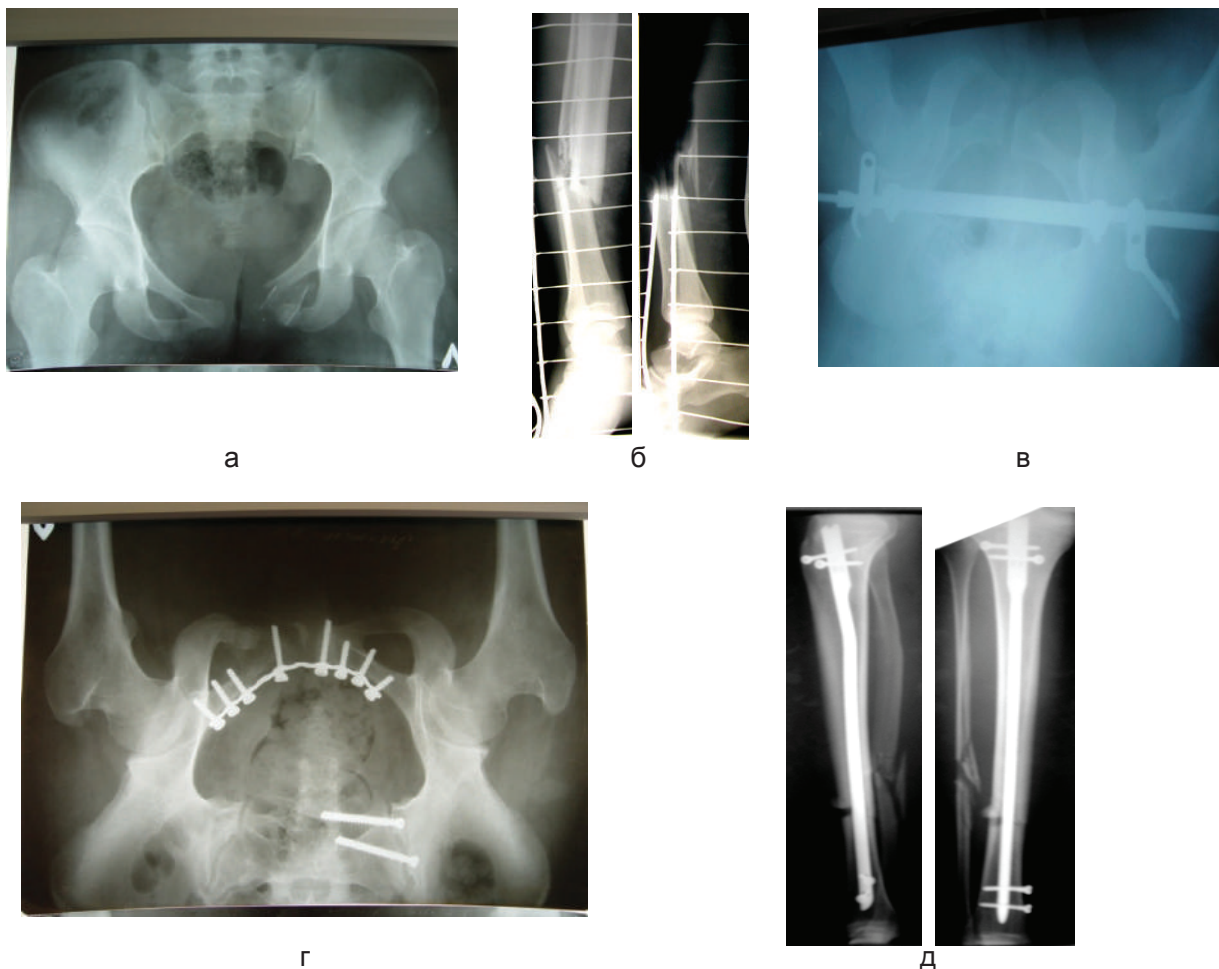


Рисунок 2 – Фоторентгенограммы больного А, 38 лет: а – таз при поступлении; б - правой голени при поступлении; в - таз после фиксации в аппарате; г - таз после синтеза; д - правая голень после ЗБИОС

Послеоперационный период протекал без осложнений. Скелетное вытяжение за пяточную кость продолжено. На 2 сутки после нормализации показателей крови, улучшения общего состояния, был переведен в профильное отделение.

Послеоперационный период протекал без осложнений. Скелетное вытяжение за правую пяточную кость продолжено. На 8 сутки после нормализации показателей крови, улучшения общего состояния, проведена одноэтапная операция: 1) демонтаж аппарата внешней фиксации, остеосинтез лонной кости и симфиза пластиной, фиксация крестцово-подвздошного сочленения справа винтами АО; 2) Закрытый блокирующий интрамедуллярный остеосинтез правой большеберцовой кости (рисунок 2 г, д). Послеоперационный период протекал без осложнений. На вторые сутки начаты пассивные движения в суставах

нижних конечностей, активные движения – на третьи, затем ходьба с костылями. Швы сняты на десятые сутки. Согласно международной системе оценки исходов лечения переломов костей таза S.A. Majeed у больной (работавший до травмы) 89 баллов, что соответствует отличному результату.

ВЫВОДЫ

Использование шкал оценки тяжести травмы ISS дает возможность объективно оценить тяжесть повреждения, шкалы комы Глазго - тяжести состояния пострадавших с черепно-мозговой травмой при политравме;

Распределение пострадавших на группы с учетом тяжести состояния по шкале ISS: «стабильное», «пограничное», «критическое» позволяет определить оптимальные сроки и объем оперативных вмешательств на ОДА;

Предложенный лечебно-диагностический алгоритм оказания помощи пациентам с множественными и сочетанными повреждениями костей конечностей и таза с учетом тяжести травмы и тяжести состояния позволяет определить последовательность проведения лечебно-диагностических мероприятий у больных с политравмой.

ЛИТЕРАТУРА

1. Соколов В.А. Множественные и сочетанные травмы. - М.: ГЭОТАР, 2006. - 512 с.
2. Мелашенко С.А. Выбор времени операции и лечение травм позвоночника у больных с множественной травмой // Политравма. - 2008. - № 1. - С. 71.
3. Минасов Т.Б., Ханин М.Ю., Минасов И.Б. Диафизарные переломы большеберцовой кости – заблокированный или расширяющийся гвоздь // Гений ортопедии. – 2009. - № 4 – С. 110-113.
4. Соколов В.А., Велик Е.И. Тактика лечения переломов длинных костей конечностей у пострадавших с сочетанной травмой в раннем периоде // Медицина критических состояний. - 2004. - № 3. - С. 21-30.
5. Стэльмах К.К. Лечение нестабильных повреждений таза // Травматология и ортопедия России. - 2005. - № 4 (38). - С. 31-38.
6. Бялик Е.И., Соколов В.А., Семенова М.Н. Особенности лечения открытых переломов длинных костей у пострадавших с политравмой // Вестник травматологии и ортопедии им. Н.Н.Приорова. - 2002. - № 4. - С. 3-8.
7. Пожарский В.Ф. Политравмы опорно-двигательной системы и их лечение на этапах медицинской эвакуации. - М.: Медицина, 1989. - 256с.
8. Davidovits P., Disilverstre M., Savini R. L'impiego delle TAS nelle fracture to-racolombari // Minerva Orthop. - 2007. - Vol. 38, № 4. - P. 237-244.
9. Шапот Ю.Б., Селезнёв С.Ф., Ремизов В.Б. Множественная и сочетанная травма, сопровождающаяся шоком. - Кишинев, 1993. - 240с.
10. Ramenofsky M.Z., Morse Th.S. Standards of Care for the Critically Injured Pediatric Patient // Journal of Trauma. – 2002. - Vol. 22, №11. - P. 921-929.
11. Миренков К.В. Лечение сочетанных травм и заболеваний конечностей // Матер. Всерос. науч. конф. - Москва, 2003. - С. 229-230.
12. Лебедев В.Ф., Рожков А.В. Осложнения тяжёлой травмы: достижения и проблемы // ВМЖ. - 2008. - № 10. - С. 40-45.
13. Martin J., Marsh J.L., Nepola J.V. et al. // J. Orthop. Trauma. - 2008. - Vol. 14, № 6. - P. 379-385.
14. Минасов Б.Ш., Ханин М.Ю., Аит-Шауи Х. Хирургическое лечение осложненных нестабильных переломов грудного и поясничного отдела позвоночника при политравме // Медицинский вестник Башкортостана. - 2010. - Том 5, № 2. - С. 76-81.
15. Борозда И.В. Лечение сочетанных повреждений таза. - Владивосток: Дальнаука, 2009. - 195 с.
16. Гильфанов С.И. Фиксация заднего полукольца при нестабильных повреждениях таза // Травматология и ортопедия России. - 2009. - №2 (52). - С. 53-58.
17. Renaldo, N. Damage-control orthopedics: evolution and practical applications / N. Renaldo, K. Egol // Am J Orthop. - 2006. - Vol. 35. - №6. - P. 285-291.
18. Ostermann P.A., Ekkernkamp A., Henry S.L., Seligson D. Behandlung der offenen Fraktur vom Typ III B – Therapieregime und Ergebnisse // Zentralbl-Chir., 1992, 117(7), - P.394-397.
19. Boyd CR, Tolson MA, Copes WS. Evaluating Trauma Care: The TRISS Method // J.Trauma, 1987, 27, - P.370-378.
20. Markle J, Cayten CG, Byrne DW. Comparison between TRISS and ASCOT methods in controlling for injury severity // J Trauma, 1992, Aug, 33(2), - P.326-332.
21. Шапот Ю.Б., Селезнёв С.Ф., Ремизов В.Б. Множественная и сочетанная травма, сопровождающаяся шоком. - Кишинев, 1993. - 240 с.
22. Ramenofsky M.Z., Morse Th.S. Standards of Care for the Critically Injured Pediatric Patient // Journal of Trauma. – 2002. - Vol. 22, №11. - P. 921-929.
23. Миренков К.В. Лечение сочетанных травм и заболеваний конечностей // Матер. Всерос. науч. конф. - Москва, 2003. - С. 229-230.
24. Лебедев В.Ф., Рожков А.В. Осложнения тяжёлой травмы: достижения и проблемы // ВМЖ. - 2008. - № 10. - С. 40-45.
25. Davidovits P., Disilverstre M., Savini R. L'impiego delle TAS nelle fracture to-racolombari // Minerva Orthop. - 2007. - Vol. 38, № 4. - P. 237-244.
26. Oestern H.J. Scoring – criteria for operability // Zentralbl Chir., 1997, 122(11). - P. 943-953.

27.Илизаров Г.А., Швед С.И., Карагодин Г.Е., Шигарев В.М. Чрескостный остеосинтез множественных повреждений конечностей: Метод. рекомендации. – Курган, 1984. – 22 с.

28.Ткаченко С.С., Евдокимов А.Е. Принципы лечения пострадавших с сочетанными повреждениями и множественными переломами костей // Вестник хирургии. - 1990. - №3. - С. 71-76.

29.Фролов Г.М., Прокин Б.М., Ростков Р.В. Влияние множественной и сочетанной травмы на процесс репарации костной ткани и восстановление трудоспособности пострадавших // Вестник хирургии. - 1998. - №2. - С. 190-197.

30.Арутюнян Д.В. Лечение сложных закрытых переломов с множественными и сочетанными повреждениями // Хирургия. - 1982. - №9. - С. 75-77.

31. Бодулин В.В., Хералов А.И., Воронников А.А. и др. Функциональное лечение закрытых диафизарных переломов бедра и голени // Анналы травматологии и ортопедии - 1998. - №2. - С. 49-53.

32.Bone L.B., McNamara K., Shine B., Border J. Mortality in multiple trauma patients with fractures // J. Trauma . - 1994 . – Vol. 37 .- №2 . - P. 262-264.

33.Мамонов Ю.П. Переломы костей и черепно-мозговая травма // Вестник хирургии. - 1998. - №6. - С. 26-27.

34.Champion H.R., Sacco T.J., Carnazzo A.J., Copes W. Trauma Score. // Crit. Care. Med. – 1981. – Vol.- 9. - №9. – P.672-676.

35.Мусаев Т.С. Ранний аппаратный остеосинтез в лечении сочетанных травм у детей. // Травматология және ортопедия. - 2009. - №1. - С. 25.

КӨПТЕГЕН ЖӘНЕ БІРЛЕСКЕН ЖАРАҚАТТАРЫ БАР ЗАРДАП ШЕККЕНДЕРГЕ КӨМЕК КӨРСЕТУДІҢ ЕМДІК- ДИАГНОСТИКАЛЫҚ АЛГОРИТМДЕРІ

Н.Ж. БАТПЕНОВ¹, Н.Б. ОРЛОВСКИЙ², Қ.Т. ОСПАНОВ¹, Е.Н. НӨБИЕВ²,
Б.С. ДОСМАЙЛОВ¹, Н.К. МҰРСАЛОВ¹

Түсініктеме. Мақалада политравмасы бар науқастарға емдік-диагностикалық шараларды жүргізу сұрақтары қарастырылған. Авторлардың ойынша клиникалық практикаға политравма кезінде жарақаттың ауырлығын объективті бағалаудың қазіргі әдістерін енгізу, көптеген және бірлескен жарақаттары бар науқастарға жарақат ауырлығын балдық бағалау көрсеткіштеріне сәйкес емдік-диагностикалық алгоритмдерді орындау политравма кезіндегі асқынулар санын азайтады, емнің нәтижесін жақсартады.

Негізгі сөздер: политравма, көптеген жарақат, бірлескен жарақат, жарақат ауырлығын бағалау шкаласы, политравма кезіндегі диагностикалық және емдік алгоритмдер.

ALGORITHMS FOR DIAGNOSIS AND TREATMENT OF PATIENTS WITH MULTIPLE AND CONCOMITANT INJURIES

N.D. BATPENOV, N.B. ORLOVSIJ, K.T. OSPANOV, Y.N. NABIYEV,
B.S. DOSMAILOV, N.K. MURSALOV

Abstract. The questions about medical diagnostic aid on polytrauma has been discussed in this article. In authors opinion, introducing modern methods of objective evaluation of polytrauma injury severity, using medical diagnostic algorithm for patients with multiple and concomitant injuries taking into account marking system of injury severity will allow to determine the consequences of medical diagnostic activities for patients, reduce the complications and improve quality of diagnostic and treatment of patients with polytrauma.

Keywords: polytrauma, multiple trauma, concomitant injury, injury severity rating scale, algorithms for diagnosis and treatment of patients with polytrauma.

СОВРЕМЕННЫЕ МЕТОДЫ ОБЪЕКТИВНОЙ ОЦЕНКИ ТЯЖЕСТИ ПОВРЕЖДЕНИЯ ПРИ ПОЛИТРАВМЕ (обзор литературы)

Н.Д. БАТПЕНОВ¹, Н.Б. ОРЛОВСКИЙ², К.Т. ОСПАНОВ¹,
Е.Н. НАБИЕВ², Б.С. ДОСМАИЛОВ¹

¹Научно-исследовательский институт травматологии и ортопедии, Астана

²Медицинский университет Астана

Авторами представлен обзор литературных источников по оценке тяжести повреждений при политравме. Известные объективные методы оценки повреждений при политравме как за рубежом, так и в странах СНГ, имеют существенные недостатки в плане масштабного охвата факторов, влияющих на оценки конечного прогноза травматической болезни. Отмечено, что дальнейшее совершенствование методик оценки тяжести состояния пострадавших с политравмой является перспективным направлением развития хирургии повреждений.

Ключевые слова: политравма, множественная травма, сочетанная травма, тяжесть повреждения, тяжесть состояния, оценочная шкала тяжести повреждения.

Проблема лечения пострадавших с политравмой последние годы находится под пристальным вниманием ученых всех медицинских специальностей [1,2,3,4,5,6,7]. Многообразие повреждений при политравме, а также разная степень тяжести состояния у таких пострадавших при отсутствии единой системы оценки тяжести травмы не позволяют проводить сравнительную оценку методов лечения, прогнозирования развития осложнений и анализа летальности. В этом плане вопрос оценки тяжести повреждений и состояния пострадавших при политравме становится актуальным как для выбора тактики лечения и прогнозирования, так и для оценки нетрудоспособности и анализа летальности [8,9,10].

В настоящее время существует более 50 различных систем бальных оценок тяжести повреждений и тяжести состояния пострадавших с политравмой. Однако многие из них из-за громоздкости, малой информативности не нашли широкого применения. Для оценки тяжести повреждения и тяжести состояния пострадавших при политравме, а тем более для прогнозирования длительности и характера патологических процессов, необходима надежная и объективная оценка тяжести отдельных повреждений и их совокупности [11,12].

В настоящее время считается признанным, что при оценке тяжести травмы должны учитываться тяжесть повреждения и состо-

яние пострадавшего. Вместе с тем тяжесть повреждения и тяжесть состояния – весьма неоднозначные категории [12,13]. Тяжесть повреждения – более стабильный показатель, ориентированный на оценку морфологического компонента поражения организма пострадавшего. Тяжесть состояния – это показатель, свидетельствующий об общем ответе организма на травму функциональными изменениями систем жизнеобеспечения. Данный показатель лабилен, подвергается быстрым изменениям в процессе лечения или на фоне развития осложнений травматической болезни [14,15].

Шкалы бальных оценок по категориям делятся на виды:

- шкалы, в основе которых лежит описание анатомической локализации повреждения, его особенности и тяжести (оценка тяжести повреждения). Сюда относится Сокращенная шкала повреждений – (Abbreviated Injury Scale) - (AIS) [16], шкала Степени Тяжести Повреждения (Injury Severity Scale) – ISS [17], Ганноверская шкала политравмы (Polytrauma Score Hannover) – PTS [18], балльная оценка тяжести повреждений по Ю.Н.Цибину, шкала ВПХ-П [19];

- шкалы, в основе которых лежит оценка физиологического статуса пациента, изменяющегося в процессе травмы (оценка тяжести состояния). К этой группе следует

отнести следующие шкалы: шкала глубины комы Глазго – Glasgow Coma Scale (GCS) [20], ревизионная шкала оценки тяжести повреждений - Revised Trauma Score (RTS) [21,22], Шкала APACHE-I, APACHE-II [23], метод, разработанный в НИИ скорой помощи им.Ю.Ю.Джанезидзе Ю.Н.Цибиним [24], способ прогнозирования течения и исхода шока, предложенный Г.И.Назаренко, шкалы ВПХ-СП (военно-полевая хирургия, СП – состояние при поступлении) и ВПХ-СГ (военно-полевая хирургия, СГ – состояние в госпитальное) (Е.К.Гуманенко) [19].

Зарубежные методы оценки тяжести повреждений.

Наиболее распространенными шкалами, используемыми в международной практике при оценке тяжести политравмы, являются: AIS, ISS, GSC, RTS, TRISS и APACHE II [25,26,27,28,29,30,31,32,33].

С учетом важности проблемы градации повреждений, в 1971 году усилиями национального комитета по составлению шкалы тяжести травм в составе представителей Американской медицинской ассоциации, Общества инженеров автомобильной промышленности и полиции, в США была создана **Сокращенная шкала повреждений – Abbreviated Injury Scale (AIS)** [23] (таблица 1). Она была разработана как метод количественной оценки и сравнения различных типов повреждений, полученных при автодорожных катастрофах. В дальнейшем спектр учитываемых травм был значительно расширен [34].

Таблица 1 - Сокращенная шкала повреждений (AIS)

| Тяжесть повреждений | Показатель |
|------------------------|------------|
| Незначительная | 1 |
| Средняя | 2 |
| Значительная | 3 |
| Выраженная | 4 |
| Критическая | 5 |
| Несовместимая с жизнью | 6 |

Шкала AIS основана на оценке анатомических повреждений при изолированной травме (локализация травмы и вид повреждения). В сокращенную шкалу AIS внесено 1200 видов повреждений, каждое из которых оценивается по 6 - бальной шкале от 1 балла (легкое повреждение) до 6 баллов (несовместимое с жизнью повреждение, смерть от которого наступит в течение 24 часов). Балл 1 соответствует легким повреждениям, тре-

бующим амбулаторного лечения, балл 2 – травмам средней тяжести, балл 3 – тяжелым травмам без угрозы для жизни, балл 4 – тяжелым травмам с угрозой для жизни, баллы 5-6 – безусловно смертельным травмам (ранение и ожоги).

Следует отметить, что шкала AIS определяет степень тяжести только отдельных повреждений. Шкалу AIS нельзя использовать для определения степени тяжести при политравме, коды тяжести AIS нельзя ни складывать, ни усреднять для получения общей величины. Авторы утверждают, что «количественная взаимосвязь кодов тяжести AIS неизвестна, и почти определенно эта взаимозависимость не является линейной» [34].

Данное ограничение стало создавать проблемы для оценки тяжести травмы при политравме, и через три года (в 1974 г.) методика была рассмотрена S.P.Baker с соавторами, и была разработана шкала **Степени Тяжести Повреждения - Injury Severity Score (ISS)**. За основу этой шкалы была взята шкала AIS и наиболее простая нелинейная зависимость – квадратная. ISS - сумма квадратов AIS-кодов трех наиболее тяжелых повреждений следующих шести областей тела: голова или шея; лицо; грудь; живот и содержимое таза; конечности или тазовой пояс; наружные повреждения (кожные покровы и мягкие ткани). Области тела по ISS не обязательно соответствуют AIS [35,36,37]. Для иллюстрации методики расчета ISS приводим пример (таблица 2).

Для получения окончательного показателя повреждения складывают величины трех наиболее серьезно поврежденных областей, возведенные в квадратах. Итого по ISS 34 балла. Повреждения головы или шеи включают травмы мозга или шейного отдела спинного мозга, переломы черепа или шейного отдела позвоночника. Повреждения лица включают травму полости рта, ушей, глаз, носа, костей лицевого черепа. Повреждения груди, живота или содержимого таза включают все травмы внутренних органов соответствующих полостей. Повреждения груди включают также травмы диафрагмы, ребер, грудного отдела позвоночника. Повреждения поясничного отдела позвоночника включают область живота или таза. Повреждения конечностей, таза или костей тазового пояса, за исключением позвоночного столба, черепа и ребер, включая растяжения, переломы, вывихи, ампутации.

Таблица 2 - Шкала степени тяжести повреждения (ISS) (пример балльной оценки тяжести повреждения по системе AIS при травме конечности)

| Анатомическая область | Вид повреждений | Код | Балл по AIS | Балл по ISS |
|-----------------------|----------------------------------|-----------|-------------|-------------|
| Голова/шея | Ушиб головного мозга, | 140602.3 | 4 | 16 |
| | Разрыв внутренней сонной артерии | 320212.4 | | |
| Лицо | Рваная рана уха | 210600.1 | 1 | |
| | Левосторонний перелом 3-4 ребер | 4504420.2 | 2 | |
| Грудь | Ретроперитонеальная гематома | 543800.3 | 3 | 9 |
| Живот | Перелом бедренной кости | 851800.3 | 3 | 9 |
| Конечности | Общие ссадины | 910200.11 | 1 | |
| Наружные повреждения | | | | |

Оценки по ISS ранжированы от 1 до 75. Оценку 75 можно получить двумя путями: или три кода по 5 или один код 6. Любая травма, имеющая 6 баллов по AIS, автоматически получает 75 баллов по ISS.

Несмотря на то, что шкала ISS более точно определяет тяжесть повреждений, чем шкала AIS, она имеет ряд недостатков: неправильно определен балл по шкале AIS удваивается в шкале ISS. Кроме того, шкала ISS не учитывает возраста пострадавших, что снижает прогностическую ценность методики.

Однако ISS до сих пор остается наиболее популярной в мире методикой оценки тяжести повреждений и в настоящее время является золотым стандартом [38,39,40].

В 1982 г. Н.Д.Оestern и соавторы представили **Ганноверскую шкалу политравмы – Polytrauma Score Hannover (PTS)** [41,42]. Согласно этой шкале, вычисление общей степени тяжести травмы происходит путем простого сложения баллов, полученных для шкалы комы Глазго, отдельных повреждений по областям: череп, брюшная полость, конечности, грудная клетка, таз. Также учитывается возраст и некоторые параметры. Это позволяет стандартизировать и классифицировать травмы, наметить необходимые лечебные мероприятия и дать прогностическую оценку.

Авторы, сравнив достоверность прогноза по трем оценочным шкалам, выявили, что по шкале AIS она составляла 70%, по ISS - 74%, по PTS - 75%. Достоверность прогноза возросла до 92% при использовании индекса Horroviitz: PaO_2 ; FiO_2 , где PaO_2 – напряжение кислорода в артериальной крови, а FiO_2 – процентное содержание кислорода во вдыхаемой смеси.

Методы оценки тяжести повреждений ученых России.

В России системы объективной оценки тяжести травм впервые стали разрабатываться в Санкт-Петербурге. В конце 70-х годов в ЛенНИИ скорой помощи им. Ю.Ю.Джанелидзе, группой учёных во главе с Ю.Н.Цибиним разработана **шкала шокогенности травм** для оценки вероятности развития травматического шока и его тяжести при конкретном повреждении (таблица 3). В шкале каждому повреждению присваивается код шокогенности от 0,1 до 10 баллов. Общий балл шокогенности определяется путем суммирования баллов отдельных травм. Также по шкале можно определить доминирующее повреждение. Им является то повреждение, которому присваивается наибольший балл тяжести. Данная шкала предназначена для прогнозирования развития шока при конкретном повреждении [43].

Недостаток: в шкале не отражена тяжесть черепно-мозговой травмы, которая наблюдается у большинства пострадавших с сочетанной травмой.

В 1990-х годах в Военно-медицинской академии им. С.М.Кирова был создан комплекс **шкал для военно-полевой хирургии**: ВПХ-П (военно-полевая хирургия, П – повреждение); ВПХ-П (МТ) (военно-полевая хирургия, МТ – механическая травма) и ВПХ-П (ОР) (военно-полевая хирургия, ОР – огнестрельное ранение) (Е.К.Гуманенко) ([19]. Разные шкалы позволяют оценивать тяжесть повреждения как в момент поступления на сортировочную площадку, так и в реанимационном отделении специализированного госпиталя. В настоящее время ими пользуются в лечебных учреждениях системы министерства обороны.

Таблица 3 - Балльная оценка тяжести повреждений при сочетанной травме (по Ю.Н.Цибину, 1976, 1984)

| Наименование повреждений | Балл |
|--|------|
| • Травма живота с повреждением двух и более паренхиматозных органов или разрывы крупных сосудов | 10,0 |
| • Множественные двусторонние переломы ребер с повреждением и без повреждения органов грудной клетки. Травма живота с повреждением одного паренхиматозного органа. | 6,0 |
| • Открытый оскольчатый перелом бедра, отрыв бедра. | 5,0 |
| • Ушиб головного мозга. Перелом основания черепа. Травма груди с повреждением органов грудной клетки, гемопневмоторакс. Множественные переломы костей таза. | 4,0 |
| • Травма живота с повреждением полых органов, диафрагмы. Открытый перелом обеих костей голени, отрыв голени. Закрытый или открытый по типу прокола перелом бедра. | 2,0 |
| • Обширная скальпированная рана с размозжением мягких тканей. Гематома больших размеров. Закрытый перелом обеих костей голени. Открытый и закрытый переломы плеча, отрыв плеча. Переломы костей лицевого скелета. | 1,5 |
| • Множественные односторонние переломы ребер без повреждения органов грудной клетки. | 1,0 |
| • Перелом одного позвонка (с повреждением и без повреждения спинного мозга). Открытый перелом костей предплечья. Открытый перелом костей стопы. Отрыв и размозжение стопы. | 0,5 |
| • Одиночные переломы костей таза. Закрытые переломы одной кости голени, костей стопы, костей предплечья; размозжение и отрыв кисти. Переломы ключицы, лопатки, надколенника, краевые переломы костей, перелом костей носа. Сотрясение головного мозга. | 0,1 |

ВПХ-П (МТ) включает 74 наименования наиболее распространенных и часто встречающихся повреждений, адаптированных к общепринятым их диагнозам и ранжированы от 0,05 до 19 баллов. Тяжесть повреждения оценивается путем сопоставления диагноза конкретного пострадавшего с пересечением повреждений шкалы «ВПХ-П» и присвоения ему соответствующего балла. При оценке тяжести политравмы определяется тяжесть каждого повреждения с последующим суммированием баллов. Оценка тяжести повреждений осуществляется на этапе формирования окончательного диагноза, при этом рассчитанная тяжесть повреждений стабильна настолько, насколько неизменен окончательный диагноз, при уточнении диагноза уточняется и балл тяжести повреждений.

Недостатком является то, что в шкале не учитывается возраст пострадавшего, наличие либо отсутствие хронического заболевания. Кроме того, оценка сочетанных и множественных повреждений осуществляется путем сложения баллов отдельных повреждений, рассчитанных для изолированных повреждений.

Зарубежные методы оценки тяжести состояния.

Шкала глубины комы Глазго – Glasgow Coma Scale (GCS) [44]. Данная шкала разработана в 1974 году и позволила определить критерий первоначальной оценки состояния пациентов с тяжелой травмой головы и голов-

ного мозга. Оцениваются клинические признаки нарушения сознания с учетом открытия глаз, речевой и двигательной реакцией (таблица 4). Наибольший возможный показатель – 15, наименьший – 3.

Полученные по 3 признакам баллы суммируют. При сумме баллов от 11 до 15 имеется легкая ЧМТ, при сумме 6-10 – ЧМТ средней тяжести и летальность составляет 20% и выше, при сумме менее 5 баллов ЧМТ тяжелое и прогноз, как правило, неблагоприятный.

Данная шкала широко используется во всем мире, поскольку процедура осмотра дает достоверные данные. Важно: тщательный осмотр пациента необходимо выполнить до интубации или введения пациенту седативных и обезболивающих средств.

Ревизионная шкала оценки тяжести повреждений - Revised Trauma Score (RTS) [21,22] (таблица 5). Данная шкала была разработана как дополнение к *шкале комы Глазго (CGS)* с учетом систолического кровяного давления (SBR) и частоты дыхания (ResR).

Параметры, указанные в таблице 2, оцениваются на месте травмы или немедленно после поступления пациента в приемное отделение стационара.

Показатели (0-12) обратно пропорциональны степени тяжести повреждения и полезны при сортировке пациентов до госпитализации.

Таблица 4 - Шкала ком Глазго – Glasgow Coma Scale (GCS)

| Клинические признаки | Баллы |
|--|-------|
| Открывание глаз | |
| Спонтанное | 4 |
| На обращенную речь | 3 |
| На болевой раздражитель | 2 |
| Не открывает глаз | 1 |
| Двигательные реакции | |
| Выполняет инструкции (показать язык, открыть глаза и т.п.) | 6 |
| Защищает рукой область болевого раздражения | 5 |
| Реакция замедленная (но есть) | 4 |
| Декортикационная ригидность (сгибание рук) | 3 |
| Децеребрационная ригидность (разгибание рук) | 2 |
| Движения отсутствуют | 1 |
| Речевые реакции | |
| Речь нормальная, ориентация не нарушена | 5 |
| Участвует в беседе, но речь спутанная | 4 |
| Произносит бессвязные слова | 3 |
| Нечленораздельные звуки | 2 |
| Реакция отсутствует | 1 |

Таблица 5 - Ревизионная шкала оценки тяжести повреждений (RTS)

| Шкала комы Глазго (CGS) | Систолическое кровяное давление (SBR) | Частоты дыхания (ResR) | Показатель |
|-------------------------|---------------------------------------|------------------------|------------|
| 13-15 | >89 | 10-29 | 4 |
| 9-12 | 76-89 | >29 | 2 |
| 6-8 | 50-75 | 6-9 | 2 |
| 4-5 | 1-49 | 1-5 | 1 |
| 3 | 0 | 0 | 0 |

За рубежом для оценки тяжести состояния пострадавших широко используется шкала оценки острых физиологических нарушений и хронических заболеваний — **APACHE-II**. Она исследует 12 параметров и учитывает разнообразные качественные и количественные показатели гемодинамики, дыхательной системы, крови, кислотно-основного состояния, неврологического статуса, возраста и сопутствующей патологии с возможностью индексирования в зависимости от вида оперативного вмешательства. Точность оценки тяжести критического состояния больного и прогноза приближается к 95% [45].

Шкала APACHE-II позволяет оценить эффективность проводимой терапии и методов лечения, а также может служить для сравнения качества лечения в отделениях реанимации и интенсивной терапии [46,47,48].

Методы оценки тяжести состояния ученых России.

Метод, разработанный в НИИ скорой помощи им. Ю.Ю. Джанелидзе Ю.Н. Цибиным [24].

На основе **шкалы шокогенности травм, Ю.Н.Цибиным** был создан Т-критерий, позволяющий рассчитать вероятную длитель-

ность шока при благоприятном исходе и продолжительность жизни при неблагоприятном. В основе методики лежит уравнение:

$$+T = 0,317 - 0,039 \times K + 0,00017 \times K - 0,0026 \times (П \times В/АД),$$

где +Т – длительность шока в часах (у выживших); Т – длительность шока в часах (у погибших); В – возраст пострадавших в годах; П – частота пульса в 1 минуту в момент поступления в стационар; АД – уровень систолического артериального давления в мм рт. ст. в момент поступления в стационар; К – совокупная тяжесть повреждений в баллах (по Цибину).

Прогноз благоприятен при +Т менее 12 часов (менее 7 часов для травм живота); сомнителен при +Т от 12 до 24 часов (от 7 до 48 часов для травм живота) и неблагоприятен при +Т более 24 часов (более 48 часов для травм живота) и при всех отрицательных значениях Т.

В целом точность методики Ю.Н.Цибина, по данным разных авторов, составляет около 90%. При черепно-мозговой травме корреляция тяжести травмы с АД и частотой пульса не столь высока, как при других локализациях повреждений, поэтому позже была разрабо-

тана отдельная таблица шокогенности черепно-мозговой травмы.

В условиях ургентной хирургии стал применяться наиболее простой, бланковый **способ прогнозирования течения и исхода шока, предложенный Г.И. Назаренко** (таблица 6), созданный на основании прогностического критерия Ю.Н.Цыбина. Путем простого суммирования 3 условных баллов, соответствующих показателям артериального давления, пульса и характеру повреждений, рассчитывается прогноз и предположительная длительность течения шока в часах $\pm T$.

Однако, в настоящее время, с появлением современных гипертензивных средств, способных в короткий срок стабилизировать артериальное давление, показатель времени нестабильной гемодинамики недостоверен. Также недостатком данной шкалы является то, что в ней не учтен возраст пострадавшего, хронические заболевания, а также общая тяжесть повреждений определяется простой суммой баллов отдельных повреждений.

Для оценки тяжести состояния на кафедре военно-полевой хирургии Военно – медицинской академии им. С.М.Кирова разработаны **шкалы ВПХ-СП** (военно-полевая хирургия, СП – состояние при поступлении) и **ВПХ-СГ** (военно-полевая хирургия, СГ – состояние госпитальное) (Е.К.Гуманенко) [49,50]. По шкале ВПХ-СП тяжесть состояния рассчитывают по 12 клиническим показателям, доступным для определения при поступлении пострадавших в лечебное учреждение: цвет кожных покровов, характер внешнего дыхания, изменений в легких при аускультации, речевой контакт, реакция на боль, зрачковый рефлекс, величина зрачков, характер пульса, частота пульса, систолическое артериальное давление, величина кровопотери, шумы кишечной перистальтики. К этим показателям по шкале ВПХ-СГ добавляют такие лабораторные показатели как: количество эритроцитов и лейкоцитов крови, общий белок, мочевины, наличие эритроцитов в моче, всего 16 показателей. Тяжесть состояния оценивается количественным индексом. Индекс тяжести состояния для шкалы ВПХ-СП рассчитывается путем суммирования баллов значения предполагаемых симптомов. При этом индекс, равный 12, соответствует удовлетворитель-

ному состоянию пострадавшего; индекс в пределах 13-20 баллов включает умеренные отклонения от нормы и соответствует состоянию средней степени тяжести; индекс 21-31 балл характеризует тяжелое состояние; индексы, превышающие 45 баллов характеризуют крайне тяжелое состояние.

Комбинированные методы оценки.

К комбинированным методам оценки тяжести травмы относятся шкалы TRISS, ASCOT.

Шкала TRISS была предложена в 1987 году Boyd C.R. [51,52,53]. В основе метода лежит комбинация анатомических повреждений (ISS) и изменений физиологических показателей (RTS). Данная шкала используется для расчета вероятности пострадавшего выжить. В основе лежит следующее уравнение:

$$b = b_0 + b_1 (RTS) + b_2 (ISS) + b_3 (A),$$

где RTS – сумма кодов по шкале RTS; ISS – оценка по шкале ISS; A – возраст, I - если возраст больше или равен 55 годам ($b_3=1$), 0 - если возраст меньше 54 лет ($b_3=0$); $b_0 + b_1 + b_2 + b_3$ – коэффициенты степени тяжести, выведенные на основании научного анализа больных.

Учитывая громоздкость расчетов TRISS, были разработаны простые методики для идентификации исходов травм **TRISSCAN**, основанные на получении графической формы в системе координат RTS – ISS. Вероятность выжить определяется по таблицам (для пациентов моложе 55 лет и старше 55 лет) на пересечении рассчитанных для каждого их них оценок по шкалам RTS (вертикальная ось) и ISS (горизонтальная ось). Переменные пострадавших разделены в пространстве переменных, с вероятностью выжить $< 0,5$ от остальных.

Шкала ASCOT. В 1990 году Champion и соавторы задумали создание Комитета по Травме Американской Коллегии Хирургов (ASCOT), для прогнозирования тяжести травмы, которая включает оценку повреждения по AIS, возраст и физиологические данные в единый балл [54]. Однако ASCOT не был общепринят.

Таблица 6 - Прогнозирование течения и исхода шока при тяжелых повреждениях

| Артериальное давление | | Показатели гемодинамики | | | | | Наименование повреждений | Баллы | Сумма баллов | Прогноз | Степень шока | Длительность шока (+), жизни (-) |
|-----------------------|-------------|-------------------------|-------|-------|--------|---------|--------------------------|-------|--------------|---|--------------|----------------------------------|
| | | Реже 60 | 61-70 | 71-90 | 91-110 | 111-120 | | | | | | |
| Баллы | мм рт. ст. | Баллы | | | | | | | | | | |
| 1 | Больше 120 | 1 | 1 | 3 | 3 | 2 | 4 | 4 | 3 | П О Л О Ж И Т Е Л Ь Н Ы Й | I | + (3-5) |
| 2 | 110-120 | 1 | 2 | 3 | 4 | 4 | 4 | 3 | 3 | С О М Н И Т Е Л Ь Н Ы Й | II | + (9-12) |
| 3 | 90-109 | 3 | 3 | 4 | 5 | 6 | 6 | 2 | 2 | О Т Р И Ц А Т Е Л Ь Н Ы Й | III | +21 и более |
| 5 | 71-89 | 7 | 6 | 7 | 8 | 8 | 9 | 1-1 | 1-1 | О Т Р И Ц А Т Е Л Ь Н Ы Й | | -13 и более |
| 7 | 51-70 | 9 | 9 | 9 | 8 | 10 | 10 | 3-3 | 3-3 | О Т Р И Ц А Т Е Л Ь Н Ы Й | | - (10-12) |
| 10 | 50 и меньше | 10 | 10 | 10 | 10 | 10 | 10 | 3-3 | 3-3 | О Т Р И Ц А Т Е Л Ь Н Ы Й | | - (7-9) |
| | | | | | | | | 1-1 | 1-1 | О Т Р И Ц А Т Е Л Ь Н Ы Й | | - (4-6) |
| | | | | | | | | 3-3 | 3-3 | О Т Р И Ц А Т Е Л Ь Н Ы Й | | - (0, 1-3) |

Таким образом, выбор наиболее информативных и простых оценочных шкал для определения тяжести повреждений при политравме представляет значительные трудности. Это связано как со спецификой самих шкал (шкалы с физиологическими, анатомическими показателями или их комбинации), так и с трудностями, возникающими вследствие различия понятий и терминов, принятыми в разных странах при определении различных видов повреждений. Несмотря на большое количество шкал для определения тяжести повреждений при политравме, за рубежом наибольшее признание получили шкалы AIS и ISS. Они широко применяются в качестве стандарта анатомических индексов тяжести повреждений. Для оценки тяжести состояния пострадавших в настоящее время перспективным являются шкала комы Глазго, APACHE II, которые имеют значение для объективизации тяжести состояния пострадавших и прогноза травматической болезни. К сожалению, в нашей Республике данные шкалы для оценки тяжести повреждений применяются очень ограниченно. Известные объективные методы оценки повреждений при политравме как за рубежом, так и в странах СНГ имеют существенные недостатки в плане масштабного охвата факторов, влияющих на оценки конечного прогноза травматической болезни. В этой связи дальнейшее совершенствование методик оценки тяжести состояния пострадавших с политравмой является перспективным направлением развития хирургии повреждений.

ЛИТЕРАТУРА

1. Соколов В.А. Множественные и сочетанные травмы. - М.: ГЭОТАР, 2006. - 512 с.
2. Соколов В.А, Велик Е.И., Такиев Е.И. Оперативное лечение переломов дистального отдела бедра у пострадавших с сочетанной и множественной травмой // Вестн. травматол. ортопед. им. Н.Н. Приорова. - 2004. - № 1. - С. 20-26.
3. Солодовников П.Н. Лечение сочетанных травм и заболеваний конечностей // Матер. всерос. науч. конф. - Москва, 2003. - С. 293-294.
4. Пронских А.А., Агаджанян В.В., Богданов С.В., Демидов С.Г., Евсюков А.В., Зобинин В.В. Профилактика осложнений при лечении повреждений опорно-двигательной системы у больных с политравмой // Сб. тез. IX съезда травматологов-ортопедов России. - Саратов. - 2010. - Том 1. - С.237-238.
5. Dalai S.A., Burgess A.S., Siegel J.W., Brumback R.J. Pelvic fracture in multiple trauma: classification by mechanic is pattern of organ injury, resuscitative requirements, and outcome // J.Trauma. - 1989. - Vol.29, №7. - P.981-1001.
6. Poole G.V., Ward E.F. Causes of mortality in patients with pelvic fractures // Orthopedics. -1994. - Vol.17, №8. - P.691-696.
7. Tile M. Pelvic Fractures. Operative versus nonoperative treatment // Orthop. Clin. N.Amer. - 1996. Vol.11.- P.423 - 464.
8. Гуманенко Е.К., Бояринцев В.В., Сурпун Т.Ю., Лящедко П.П. Объективная оценка тяжести травм: Учебное пособие. - СПб., 2002. - 110 с.
9. Ермолов А.С. Основные принципы диагностики и лечения тяжелой сочетанной травмы: в сб. «50 лекций по хирургии» под ред. В.С. Савельева. - М.: Медиа Медика, 2006. - С. 292-295.
10. Бондаренко А.В., Пелеганчук В.А., Герасимова О.А. Госпитальная летальность при сочетанной травме и возможности её снижения // Вестник травматологии и ортопедии им. Н.Н. Приорова. - 2004. - № 3. - С 54-55.
11. Ермолов А.С., Картавенко В.И., Абакумов М.М. Выбор критериев оценки тяжести закрытой сочетанной травмы // Оказание помощи при сочетанной травме. Сб.- М, - 1997. - стр.11-14.
12. Картавенко В.И. Интегральная оценка и прогнозирование в экстренной медицине: международный форум научн. матер. СПб., 2005. - С.18-25.
13. Зулкаржев Л.А. Лечение сочетанных травм и заболеваний конечностей // Тезисы Всероссийской конференции. - Москва, 2003. - С. 129-130.
14. Миренков К.В., Амро Т.А., Мелашенко С.А. Лечение сочетанных травм и заболеваний конечностей // Матер. Всерос. науч. конф. - Москва, 2003. - С. 229-230.
15. Гельфанд Б.Р., Ярошецкий А.И., Проценко Д.Н. Интегральные системы оценки тяжести состояния больных при политравме // Неотложная медицина в мегаполисе: международный форум научн. матер.М., 2004. - С.53.
16. Rating the severity of tissue damage. 1. The Abbreviated /J.A.M.A. - 1971. - Vol.11.- №215(2).-P.277-280.
17. Baker S.P., Neill B.O., Haddon W.Jr.,

Long W.B. The Injury Severity Score a metod for describing patients with multipte mjuries and evaluating emergeny care // J.Trauma. – 1974. - Vol.14.– №3. - P.187-196.

18. Champion H.R., Sacco T.J., Carnazzo A.J., Copes W. Trauma Score. // Crit. Care. Med. – 1981. – Vol.- 9. - №9. – P.672-676.

19. Багненко С.Ф. Теоретические предпосылки и рациональные приемы прогнозирования течения и исходов сочетанных травм // Интегральная оценка прогнозирования в экстренной медицине: матер. науч.–практ. конф. – СПб., 2001. – С.11-17.

20. Barbieri S, Michieletto E, Feltracco P, Meroni M, Salvaterra F, Scalone A, Gasparetto M, Pengo G, cacciani N, Lodi G, Giron GP. Prognostic systems in intensive care: TRISS, SAPS II, APACHE III // Minerva Anesthesiol., 2001, Jul-Aug, 67(7-8), 519-538.

21. Champion H.R. et al. A revision of the trauma score // J.Trauma, 1989, 29, - P.623-629.

22. Champion H.R. et al. Trauma Score // Crit Care Med, 1981, 9, - P.672-676.

23. Renaldo, N. Damage-control orthopedics: evolution and practical applications / N. Renaldo, K. Egol // Am J Orthop .- 2006 .- Vol. 35 .- №6 .- P. 285-291.

24. Цибин Ю.Н. Многофакторная оценка тяжести травматического шока // Вестник хирургии. – 1980. - №9. – С.62-67.

25. Ostermann P.A., Ekkernkamp A., Henry S.L., Seligson D. Behandlung der offenen Fraktur vom Typ III B – Therapieregime und Ergebnisse // Zentralbl-Chir., 1992, 117(7), - P.394-397.

26. Boyd CR, Tolson MA, Copes WS. Evaluating Trauma Care: The TRISS Method // J.Trauma, 1987, 27, - P.370-378.

27. Markle J, Cayten CG, Byrne DW. Comparison between TRISS and ASCOT methods in controlling for injury severity // J Trauma, 1992, Aug, 33(2), - P.326-332.

28. Шапот Ю.Б., Селезнёв С.Ф., Ремизов В.Б. Множественная и сочетанная травма, сопровождающаяся шоком. - Кишинев, 1993. - 240 с.

29. Ramenofsky M.Z., Morse Th.S. Standarts of Care for the Critically Injured Pediatric Patient // Journal of Trauma. – 2002. - Vol. 22, №11. - P. 921-929.

30. Миренков К.В. Лечение сочетанных травм и заболеваний конечностей // Матер. Всерос. науч. конф. - Москва, 2003. - С. 229-230.

31. Лебедев В.Ф., Рожков А.В. Осложнения тяжёлой травмы: достижения и пробле-

мы // ВМЖ. - 2008. - № 10. - С. 40-45.

32. Davidovits P., Disilverstre M., Savini R. Limpiego delle TAS nelle fracture to-racolombari // Minerva Orthop. - 2007. - Vol. 38, № 4. - P. 237-244.

33. Oestern H.J. Scoring – criteria for operability // Zentralbl Chir., 1997, 122(11). - P. 943-953.

34. Rutledge R., Osier T., Emery S., Kromhout-Schiro S.. The end of the Injury Severity Score (ISS) and the Trauma and Injury Severity Score (TRISS): ICISS, an International Classification of Diseases, ninth revision-based prediction tool, outperforms both ISS and TRISS as predictors of trauma patient survival, hospital charges, and hospital length of stay // J. Trauma . - 1998 .- Vol. 44 .- №1 .- P. 41-49.

35. M.D. Cipolle et al. The role of surveillance duplex scanning in preventing venous thromboembolism in trauma patients // J. Trauma . - 2002 .- Vol. 52 .- №3 .- P. 453-462.

36. Baker S.P. et al. The Injury Severity Score: a method for describing patients with multiple injuries and evaluating emergency care // J. Trauma, 1974, - (14), - P.187-196.

37. Balogh Z., Offner P.J. Moore E.E. NISS predicts postinjury multiple organ failure better than the ISS // J. Trauma, 2000, Vol. (48), - P. 624-627.

38. Wagner, D. APACHE III Study design: analytic plan for evaluation of severity and outcome in intensive care unit patients. Statistical methods / D.P. Wagner, W.A. Knaus, V. Bergner // Critical Medicine . - 1989 .- Vol. 17 .- №12. - P. 194-198.

39. Шабанов А.К. Оценка тяжести повреждений при сочетанной травме // Неотложная медицина в мегаполисе: международный форум научн. матер. – М., 2004. –С.С.186.

40. Schreintchner U.P., Eber R. Der Traumatindex // Hefle zur Unfallheikunde . – 1993. – Bd. 156.-.- P.167-170.

41. Bone L.B., McNamara K., Shine B., Border J. Mortality in multiple trauma patients with fractures // J. Trauma . - 1994 .- Vol. 37 .- №2 .- P. 262-264.

42. Kirkpatrick, J.R. Trauma index. An aide in the evaluation of injury victims // J. Trauma .- 1971 .- Vol. 11 .- №8 .- P. 711-714.

43. Цибуляк Г.Н. Лечение тяжелых и сочетанных повреждений // - СПб.: Гиппократ, 1999. – 432с

44. Vucovic D, Lazarevic D, Miskovic G, Stefanovic B. A scoring system for polytrauma

patients // *Acta Chir Jugosl.*, 1999, Vol 46(1-2), .- P.17-30.

45. Cowley R.A. et al. A prognostic index for severe trauma // *J. Trauma* . – 1985 .- Vol. 25 .- № 3 .- P 188-191

46. Tay S.Y., Sloan E.P., Zun L., Zaret P. Comparison of the New Injury Severity Score and the Injury Severity Score / // *J. Trauma* .- 2004 . - Vol 55. - №1 .- P. 162-164

47. Teasdale G. Assessment of coma and impaired consciousness. A practical scale // *Lancet* .- 1974 .- Vol. 13 .- №2 .- P. 81-84.

48. Harwood J.P. et al. Which AIS based scoring system is the best predictor of outcome in orthopedic blunt trauma patients? // *J Trauma* .- 2006 .- Vol. 60 .- №2 .- P. 334-340.

49. Абакумов М.М. Объективная оценка тяжести травмы у пострадавших с сочетанной травмой // *Вестник хирургии.* -2001. - №6. - С.42-45.

50. Дралюк М.Г., Паринев Н.С., Исаева Н.В., Иванов О.В. // *Политравма: диагностика, лечение и профилактика осложнений: матер. всероссийской науч. практ. конф.* – Ленинск – Кузнецкий, 2005. – С.176-178.

51. Ryu C.W. Cerebral fat embolism // *Acta Radiol.* - 2005 .- Vol. 46.- № 5. - P. 528-533.

52. Nast-Kolb D. et al. Indicators of the post-traumatic inflammatory correlate with organ failure in patient with multiple injuries // *J.Trauma.* – 1997. –Vol.42. - №3. – P.446-454.

53. Foulds S. et al. Visceral ischemia and neutrophil actions in sepsis and organ dysfunctions // *J.Trauma.* – 1998. –Vol.75. - №2. – P.170-176.

54. Reiter A. et al. Improving risk adjustment in critically ill trauma patient: the TRISS – SAPS Score// *J.Trauma.* – 2004. –Vol.57. - №2. – P.375-380.

ПОЛИТРАВМА КЕЗІНДЕ ЖАРАҚАТ АУЫРЛЫҒЫН ОБЪЕКТИВТІ БАҒАЛАУДЫҢ ҚАЗІРГІ ӘДІСТЕРІ

Н.Ж. БАТПЕНОВ, Н.Б. ОРЛОВСКИЙ, Қ.Т. ОСПАНОВ,
Е.Н. НӘБИЕВ, Б.С. ДОСМАИЛОВ

Түсініктеме. Авторлар политравма кезінде жарақат ауырлығын объективті бағалау бойынша әдебиетке жасаған шолу мәліметтерін келтірілген. Политравма кезінде жарақат ауырлығын бағалауда шетелдер мен ТМД елдерінде қолданылатын белгілі объективті бағалау әдістерінде жарақат ауруының болжамына әсер ететін факторларды ауқымды қамту бойынша елеулі кемшіліктері бары анықталды. Политравма жағдайында жаралының жағдайын бағалауға арналған әдістерді одан әрі жетілдіру жарақат хирургиясындағы болашағы зор бағыт болып табылады.

Негізгі сөздер: политравма, көптеген жарақат, бірлескен жарақат, жарақат ауырлығы, науқас жағдайының ауырлығы, жарақат ауырлығын бағалау шкаласы.

MODERN METHODS OF THE OBJECTIVE ESTIMATION WEIGHTS OF DAMAGE AT THE POLYTRAUMA

N.D. BATPENOV, N.B. ORLOVSKIY, K.T. OSPANOV,
YE.N. NABIYEV, B.S. DOSMAILOV

Abstract. Authors present the review of references according to weight of damages at a polytrauma. Known objective methods of an estimation of damages at a polytrauma as abroad, and in the CIS countries, have essential lacks in respect of scale coverage of the factors influencing estimations of the final forecast of traumatic illness. It is noticed, that the further perfection of techniques of an estimation of weight of a condition of victims with a polytrauma is a perspective direction of development of surgery of damages.

Key words: polytrauma, plural trauma, combined trauma, weight of damage, weight of a condition, an estimated scale of weight of damage.

СЛУЧАЙ ЛЕЧЕНИЯ ГЕТЕРОТОПИЧЕСКОЙ ОССИФИКАЦИИ ПОСЛЕ ТЯЖЕЛОЙ ЧЕРЕПНО-МОЗГОВОЙ ТРАВМЫ

И.Н. ЕСМЕМБЕТОВ

Международный Казахско-Турецкий университет им. К.А.Ясави, Шымкент

Гетеротопическая оссификация у пациентов с травмой спинного мозга впервые была описана в 1918 году Dejerine и Ceillier при наблюдении за пострадавшими во время первой мировой войны. Она является одним из проявлений нейродистрофического процесса, сопровождающего тяжелую травму центральной нервной системы и заключается в появлении костных оссификатов вне анатомических зон расположения костной ткани. Развиваясь достаточно часто при вертеброспинальной травме, гетеротопическая оссификация в 3 – 8% наблюдений приводит к значительному уменьшению подвижности в суставах конечностей и существенному ограничению жизнедеятельности пациента, может сопровождаться переломами конечностей на фоне остеопороза и воспалительного поражения суставов (1).

К настоящему времени отсутствует способ предотвращения развития данного осложнения. Кинезотерапия не позволяет уменьшить количество пострадавших с ограничениями движений в суставах.

Под нашим наблюдением находилась больная с гетеротопической оссификацией после тяжелой черепно – мозговой травмы. Больная М., 26 лет, с диагнозом: последствия перенесенной тяжелой черепно-мозговой травмы с гетеротопической оссификацией области обеих тазобедренных суставов, левого коленного сустава и левого локтевого суставов с мостовидным (внесуставным) костным анкилозом последнего.

Больная два года назад, в результате ДТП получила тяжелую закрытую черепно – мозговую травму, ушиб головного мозга тяжелой степени. Более 6 месяцев находилась в состоянии комы, выписана из стационара в тяжелом состоянии. Больная могла ходить и кушать только при посторонней помощи. Разговаривать не могла, отвечая на вопросы кивком головы. После выписки у больной клинически и рентгенографически выявлены образование гетеротопических оссификатов в области левого локтевого сустава, обеих

тазобедренных суставов и левого коленного сустава. Учитывая общее тяжелое состояние больной решено было только наблюдать за созреванием оссификатов.

Диагностика гетеротопической оссификации основывалась на клинической картине, показателях уровня щелочной фосфатазы крови и данных рентгенографии, компьютерной томографии. Оперативное лечение было отложено до полного завершения созревания оссификата, т.е. до достижения минимальной активности патологического процесса: сохранение нормальных показателей щелочной фосфатазы крови. На рентгенографии определялся массивный оссификат, начинающийся от границы средней и нижней трети плечевой кости и веретенообразно циркулярно расширяющийся мостовидно к локтевому суставу, спускаясь ниже последнего на 2-3 см. Локтевой сустав прослеживался не на всем протяжении снимков. Кожа над левым локтевым суставом без изменений, местной температуры и боли при пальпации нет. Сустав фиксирован в положении сгибания под углом 90°, активные и пассивные движения отсутствуют полностью. В других суставах с гетеротопической оссификацией объем движений был вполне достаточным, в связи с чем было решено оперировать на левом локтевом суставе.

Больная была прооперирована через 2,5 года после травмы в плановом порядке под общим обезболиванием. Во время операции – локтевой нерв замурован в оссификате, что требовало аккуратного освобождения нерва на всем протяжении. Далее оссификаты частями полностью удалены долотом до материнской кости с освобождением локтевого сустава и проверкой объема возможных пассивных движений в суставе, а также под интраоперационным рентгенконтролем. После освобождения локтевого сустава ревизирована полость сустава, хрящевой покров на сочленяющихся поверхностях был сохранен. В послеоперационном периоде произведена

иммобилизация сустава в положении возможного максимального сгибания до 10 суток, после чего начата дозированная пассивная и активная разработка движений. Послеопе-

рационная рана зажила без осложнений, в дальнейшем в суставе достигнут достаточный объем движений для самообслуживания больной.

УДК 616.718.19-001.5-089

АНАЛИЗ ОПЕРАТИВНОГО ЛЕЧЕНИЯ БОЛЬНЫХ С ПЕРЕЛОМАМИ И ПОВРЕЖДЕНИЯМИ ТАЗА

Е.Т. ЖУНУСОВ, К.М. ТЕЗЕКБАЕВ, Р.С. БОТАЕВ, А.Б. СУЛЕЙМЕНОВ
Городская больница №1, Астана

ВВЕДЕНИЕ

Высокоэнергетические дорожно-транспортные травмы и кататравмы являются причиной тяжелых повреждений опорно-двигательной системы. Травма тазового кольца часто бывает сочетанной и множественной, что определяет последующий негативный результат лечения. Среди пострадавших с данной травмой летальность достигает 35 – 70%, осложнения до 79%, выход на инвалидность в 67,6% случаев.

Цель работы - изучение результатов оперативного лечения у больных с переломами таза при изолированной, множественной и сочетанной травме таза.

МАТЕРИАЛ И МЕТОДЫ

Ретроспективно проанализированы результаты лечения 120 пациентов с повреждениями таза, получавших стационарное оперативное лечение за период 2010 – 2014 гг. Возраст пациентов от 17 до 87 лет. Все пациенты с повреждениями и переломами костей таза разделены на три группы: с изолированной, множественной и с сочетанной травмой.

РЕЗУЛЬТАТЫ И ИХ ОБСУЖДЕНИЕ

В работе представлен анализ оперативного лечения 120 пациентов с переломами таза. Мужчин 77 (64,2%), женщин 43 (35,8%). Средний возраст пострадавших (44,2±6,4) лет. Пациенты разделены на 3 группы: с изолированными переломами костей таза – 2 (1,6%) больных, тип А по классификации АО/ASIF, с множественной травмой костей таза – 20 (16,7%), с сочетанной травмой тазового кольца – 98 (81,7%).

Оперативные пособия разделены на 3 типа: накостный металлоостеосинтез, ЧКДО Илизарова и операции для устранения внетазовых повреждений. Время оперативного лечения зависело от общего состояния пострадавших, метод операций от локализации и характера повреждений и переломов костей таза. Средние сроки выполнения операций со дня травмы составили (3,4±1,6) дней. Поздние сроки выполнения операций объясняются тяжестью состояния пострадавших и организационными моментами: длительностью доставки в стационар из других областей Казахстана и несвоевременностью обращения. ЧКДО Илизарова пролечено 6 (5,0%), методом накостного металлоостеосинтеза оперировано 23 (19,2%), остальные 91 (75,8%) пациент оперированы по поводу внетазовых повреждений. Пациенты с изолированными повреждениями костей таза оперированы через (4,5±1,5) дней после травмы методом накостного металлоостеосинтеза ввиду смещения отломков и безуспешности консервативных методов лечения: оба пациента с вертикальный перелом подвздошной кости. Среди пациентов с множественной травмой костей таза 1 (5,0%) пациент оперирован через 2 дня после травмы ЧКДО Илизарова ввиду тяжелого перелома типа С3 по АО/ASIF и 19 человек (95,0%) оперированы методом накостного металлоостеосинтеза по поводу различных переломов типа В и С. Среди пациентов с сочетанными повреждениями таза 4 (4,1%) человека оперированы через (2,4±1,1) дней после травмы с применением ЧКДО Илизарова по поводу переломов заднего полукольца; 3 пациента (3,1%) через (3,5±1,3) дней после травмы оперированы методом накостного металлоостеосинтеза

по поводу вертикального перелома подвздошной кости и разрыва лонного сочленения. Остальные 91(92,8%) пациент оперированы ввиду внетазовых повреждений. Послеоперационные осложнения составили 5 случаев (6,0%): среди них местные осложнения 2 (40%)- в обоих случаях пролежни, пневмония-3 (60%).

УДК 616.717.5/.6-001.5-089+616-001

ЛЕЧЕНИЕ ПЕРЕЛОМОВ КОСТЕЙ ПРЕДПЛЕЧЬЯ ПРИ ПОЛИТРАВМЕ

Е.Т. ЖУНУСОВ, Р.С. БОТАЕВ, А.Б. СУЛТАНГЕРЕЕВ
К.У. РАХИМОВ, Ж.Б. ТУЙМЕБАЕВ
Городская больница №1, Астана

ВВЕДЕНИЕ

Актуальность темы определяется высокоанатомической частотой и сложностью строения и лечения около- и внутрисуставных, метафизарных, диафизарных повреждений костей предплечья, которые преимущественно наблюдаются у лиц трудоспособного возраста.

Цель исследования: улучшить результаты лечения переломов костей предплечья при политравме.

МАТЕРИАЛЫ И МЕТОДЫ.

Нами изучены результаты лечения 231 больных с переломами костей предплечья при политравме в периоде с 2009 по 2014 года. Мужчин было 176, женщин – 55. Основной контингент больных был в возрасте от 18 до 43 лет. При клинико-рентгенологическом исследовании у 29 больных отмечались переломы проксимального отдела предплечья, у 124 – переломы диафиза костей предплечья, у 78 – дистального отдела костей предплечья.

Нами в лечении переломов костей предплечья при политравме применялись следующие хирургические операции: остеосинтез

ЗАКЛЮЧЕНИЕ

При множественной и сочетанной травме оперативное лечение повреждений и переломов костей таза следует выполнять в первые 3 недели со дня травмы. Адекватная оценка тяжести состояния острадавшего, тяжести повреждений тазового кольца позволяет определить наиболее рациональную тактику оперативного лечения.

по Веберу-Мюллеру – 16, остеосинтез винтом – 7, резекция головки лучевой кости – 6, чрескостный остеосинтез аппаратом Илизарова (11), открытая репозиция костных отломков и остеосинтез блокирующей пластиной 79 (36-дистальный метаэпифиз лучевой кости, 43 – диафиза костей предплечья), закрытый блокирующий интрамедуллярный остеосинтез (74). Всего было произведено 193 оперативных вмешательств. Одномоментная ручная репозиция и иммобилизация гипсовой повязкой 38.

Сроки стационарного лечения у больных с переломами предплечья при политравме составили в среднем 14 дней.

Результаты лечения в сроки от 1 года до 3 лет изучены у 231 больного. Хорошие получены у 191 пациентов, удовлетворительные – у 21, неудовлетворительные – у 19 (14 из которых лечились консервативным методом).

ЗАКЛЮЧЕНИЕ

Таким образом, использование оперативного лечения переломов костей предплечья позволяет добиться положительных результатов в 91,7% случаев.

ОПЕРАТИВНОЕ ЛЕЧЕНИЕ ПЕРЕЛОМОВ КОСТЕЙ ТАЗА У ПАЦИЕНТОВ С ПОЛИТРАВМОЙ

Е.Т. ЖУНУСОВ, К.М. ТЕЗЕКБАЕВ, Ж.Р. КАДЫРОВ, Г.С. ЗОРГУЛОВ
Городская больница №1, Астана

ВВЕДЕНИЕ

Актуальность темы определяется высокой анатомической сложностью строения и лечения пациентов с переломами костей таза в составе политравмы. По данным литературы, переломы костей таза составляют от 35% до 67%.

При переломах костей таза, особенно у пациентов с политравмой широко используются различные виды оперативных методов лечения. Во-первых, это обусловлено тем, что при нестабильных переломах костей таза консервативные методы фиксации не обеспечивают стабильность перелома, крайне важную как противошоковый элемент, особенно в первые минуты травмы. Во-вторых, применяя консервативные методы лечения практически невозможно произвести репозицию переломов и удерживать их до сращения, поэтому в отдаленном периоде наблюдения часто встречаются пациенты с нарушенной анатомией тазового кольца. В-третьих, консервативное лечение не гарантирует без осложненного течения посттравматического периода, так как длительное постельное положение приводит к стойким нарушениям функции конечностей, атрофии мышц, у лиц пожилого и старческого возраста прогрессируют сопутствующие заболевания.

Цель исследования: улучшить результаты хирургической реабилитации пациентов с повреждениями костей таза при политравме.

МАТЕРИАЛ И МЕТОДЫ

Данная работа основана на результатах обследования и лечения 130 больных с повреждениями костей таза пролечившихся в отделении политравмы.

При поступлении в стационар множественная травма выявлена у 28 у наших пациентов, сочетанная – у 102. Мужчин было 86, женщин – 44.

Нами в лечении переломов костей таза при политравме применялись следующие хирургические операции: при переломах типа А и В применялась техника малоинвазивного внутрикостного остеосинтеза канюлированными винтами переломов лонной кости, разрыва крестцово-подвздошного сочленения и переломов боковых масс крестца (48 пациентов - 37%).

При переломах типа В и С 2-3 остеосинтез проводился реконструктивными пластинами (37 пациентов - 28,5%), в некоторых случаях на костный остеосинтез комбинировали с внутрикостным, к примеру: нестабильность переднего полукольца устраняли накостным остеосинтезом, а стабильности заднего полукольца достигали закрытым введением канюлированных винтов через крестцово-подвздошное сочленение (20 пациентов - 15,7 %).

При переломах типа С в сочетании с вертикальным переломом крестца наиболее оптимальным считали чрескостный остеосинтез замкнутым аппаратом Г.А. Илизарова, так как за счет неповрежденной стороны таза достигается стабильность (17 пациентов - 12,5 %).

РЕЗУЛЬТАТЫ

Результаты лечения в сроки от 1 года до 4 лет изучены у 130 пациентов: отличные анатомо-функциональные результаты получены в 22% случаев, хорошие – в 43,7%, удовлетворительные – в 31,2%, неудовлетворительные – 3,1%.

ЗАКЛЮЧЕНИЕ

Результаты лечения пациентов с повреждениями костей таза типа В и С зависят от правильного выбора метода остеосинтеза. Ранняя хирургическая реабилитация в лечении больных с политравмой позволяет получить положительные результаты 96,9 % случаев и повысить качество жизни пациентов с политравмой.

МОНИТОРИНГ ГЕМОДИНАМИКИ У ПАЦИЕНТОВ С ТЯЖЕЛОЙ СОЧЕТАННОЙ ТРАВМОЙ

А.К. КОНКАЕВ¹, Э.И. ГУРБАНОВА², Н.В. БЕКМАГАМБЕТОВА²

¹ Медицинский университет Астана

² Научно-исследовательский институт травматологии и ортопедии, Астана

ВВЕДЕНИЕ

Проблема гемодинамического мониторинга остается актуальной на всех этапах ведения пациента в отделениях интенсивной терапии. Особенно это касается пациентов с тяжелыми сочетанными травмами, у которых определение волемического статуса и составление схем инфузионной терапии представляет достаточно большие сложности.

Классически волемический статус пациента представляется нам как объем циркулирующей крови, но в настоящее время аппаратура в отделениях интенсивной терапии дает прекрасные возможности в оценке жидкостных компартментов организма.

Одной из таких возможностей является методика транспульмональной термодилуции, позволяющая оценивать не только сократительную способность сердечной мышцы, но и дающая представление о внутригрудных жидкостных объемах.

Целью нашей работы явилось изучение показателей волюметрического мониторинга гемодинамики и возможностей коррекции на их основании инфузионно-трансфузионной терапии у пациентов с тяжелой сочетанной травмой.

МАТЕРИАЛ И МЕТОДЫ

Критериями включения пациентов в исследование были наличие у них сочетанной травмы, возраст от 25 до 65 лет, тяжесть состояния по шкале ВПХ-СП менее 50 (43,2±2,7) баллов, что соответствует тяжелому и крайне тяжелому состоянию пациентов. Критерии исключения: оценка по шкале ВПХ-СП более 50 баллов, что соответствует терминальному состоянию пациентов, и наличие сопутствующей сердечно-сосудистой патологии. Исследование включало 23 пациента с тяжелой сочетанной травмой. Все пациенты были разделены на 2 группы. Первая группа включала 13 пациентов с тяжелой сочетанной травмой.

Вторая группа основывалась на ретроспективном анализе 10 историй болезни пациентов, находившихся на лечении в отделении реанимации НИИ травматологии и ортопедии за период 2009-2011 годов. Пациенты исследуемых групп не имели достоверной разницы по полу, возрасту, степени кровопотери и тяжести состояния.

Изучаемые параметры включали оценку тяжести состояния пациентов по шкале ВПХ-СП, объем инфузионной терапии в первые 3 суток (мл), потребность в эритроцитосодержащих компонентах (доз/сут), показатели кислородного статуса (сатурация, EtCO₂), шоковый индекс (индекс Альговера-Бури), процент осложнений, летальность.

Измерение показателей волемического статуса проводилось по методике транспульмональной термодилуции, реализованной в мониторе Infinity Delta с модулем PICCO (Draeger, Germany).

Изучение параметров выполнялось 3 раза в сутки, затем на основании алгоритма принятия решения при волюметрическом мониторинге проводилась коррекция инфузионно-трансфузионной терапии или кардиотонической поддержки до достижения целевых показателей ИВГОК (индекс внутригрудного объема крови), ИФС (индекс функции сердца) и ИВСВЛ (индекс внесосудистой воды легких).

РЕЗУЛЬТАТЫ И ИХ ОБСУЖДЕНИЕ

Тяжесть состояния пациентов в исследуемых группах не имела достоверных различий и составила в первой группе (n=13) 26,9 ± 5,4 баллов, во второй группе (n=10) - 24,2 ± 5,3. Данные величины в среднем соответствуют тяжелому состоянию пациентов и ассоциированы с летальностью до 38% и частотой развития осложнений до 66%. Не было выявлено статистически достоверной разницы по величине шокового индекса, который составил 1,36 ± 0,1 и 1,3 ± 0,1 соответственно.

Объемы инфузионной терапии в первые сутки пребывания пациентов в стационаре составили $2716 \pm 457,5$ мл и $2762 \pm 474,9$ мл ($p = 0,880$), в течение вторых суток пациенты первой группы получали инфузию в объеме $2026 \pm 380,6$ мл, второй группы - $1270 \pm 67,1$ мл ($p = 0,002$), в течение третьих суток пребывания данные показатели составляли $1826 \pm 207,1$ мл и $1442 \pm 119,7$ мл ($p = 0,007$).

Потребность в эритроносодержащих компонентах была следующей: в первой группе - $1,6 \pm 0,55$ доз, во второй группе - $2,1 \pm 0,71$ доз ($p = 0,347$).

В первой группе структура осложнений была представлена острым респираторным дистресс-синдромом, частота которого составила 2 случая, во второй группе было отмечено 2 случая острого респираторного дистресс-синдрома и 1 случай острой почечной недостаточности. Летальность в исследуемых группах составила 7,6% и 20% соответственно.

Во всех случаях наблюдения проведение волюметрического мониторинга оказывалось решающим в выборе инфузионных

сред, вазопрессорной поддержки, проведении ИВЛ, назначении диуретиков и почечной заместительной терапии. При проведении интенсивной терапии во всех случаях не требовалось повторного перевода пациентов на искусственную вентиляцию легких, не было случаев отека легких даже на фоне тяжелого течения ОРДС, не возникало трудностей с отлучением от респираторной поддержки.

Полученная разница в объемах инфузионной терапии на 2 и 3 сутки, вероятно, была обусловлена имевшей место ранее тенденцией к ограничению объемов инфузионной терапии с учетом риска гипергидратации легкого при сочетанной травме. Также в первой группе отмечена меньшая частота осложнений.

ЗАКЛЮЧЕНИЕ

Проведение волюметрического мониторинга гемодинамики позволяет оптимизировать инфузионную терапию у пациентов с тяжелой сочетанной травмой и уменьшить частоту осложнений.

УДК 617-001-031.14.82-085:616.5-089.844

ЛЕЧЕНИЕ БОЛЬНЫХ С ПОСТТРАВМАТИЧЕСКИМИ ДЕФЕКТАМИ МЯГКИХ ТКАНЕЙ ГОЛЕНИ ПРИ МНОЖЕСТВЕННЫХ И СОЧЕТАННЫХ ПОВРЕЖДЕНИЯХ

Б.Ш. МИНАСОВ, К.Х. СИРОДЖОВ, М.М. ВАЛЕЕВ, К.К. КАРИМОВ,
И.Н. ЗИГАНШИН, Р.Р. ЯКУПОВ

Башкирский государственный медицинский университет, Уфа

Проанализированы результаты хирургического лечения 117 пациентов с открытыми переломами костей голени, осложненных дефектами мягких тканей (II-IIIABC тип по классификации Gustilo-Anderson) при множественной и сочетанной травме. Выявлено, что оперативное вмешательство с использованием функциональных лоскутов в остром периоде высокоэнергетического воздействия позволяет в короткие сроки стабилизировать состояние пациента и быстро активизировать в послеоперационном периоде.

Ключевые слова: дефекты мягких тканей голени, остеосинтез, политравма.

Современный травматизм характеризуется высокоэнергетическим воздействием травмирующего агента. В полиморфной структуре сочетанных и множественных повреждений преобладают открытые переломы голени, которые составляют, по данным разных авторов, от 54,7 до 78% случаев среди всех открытых повреждений длинных костей [1,2,3]. Особенностью травматической болезни, при

такого рода травмах признано развитие гнойно-некротических поражений ран до 57,4%. Закономерным осложнением становится пороки сращения не только в силу дефектов костной ткани, но и неполноценности кровоснабжения мягких тканей, что в конечном итоге приводит к инвалидизации этой категории больных [4,5]. При этом одной из причин следует признать неадекватную оценку поврежде-

дения мягких тканей при открытых переломах голени, а также несвоевременную и неадекватную попытку их восстановления, что резко угнетает возможности не только профессиональной и социальной, но и бытовой реинтеграции данных пострадавших [6,7].

МАТЕРИАЛ И МЕТОДЫ

Проанализированы результаты хирургического лечения 117 пациентов с открытыми переломами костей голени, осложненных дефектами мягких тканей (II-IIIABC тип по классификации Gustilo-Anderson) при множественной и сочетанной травме. Мужчины составили 75 человек. Средний возраст пациентов составил 39,4 года (от 16 до 86 лет).

По локализации наиболее часто встречались дефекты мягких тканей, расположенные на передневнутренней поверхности голени, что связано с особенностями анатомии сегмента, и в частности, с поверхностным расположением большеберцовой кости.

Контрольную группу (59 человек) составили пациенты с открытыми переломами костей голени, у которых использовались консервативные и традиционные оперативные методы лечения.

Основную группу составили 58 больных,

оперированных методом стабильно-функционального остеосинтеза, дефекты мягких тканей у которых закрывались функциональными (кровооснабжаемыми) лоскутами.

Выбор хирургической технологии проводился на основе оценки степени повреждения по Gustilo-Anderson. Исходя из вышеуказанной классификации, при II типе (дефект кожи более 1 см) использовали метод дермотензии (14 случаев) и свободную пересадку кожно-фасциального лоскута на микрососудистых анастомозах (4 случая), при IIIA типе (дефект кожи более 10 см) – дермотензию – 2 случая, пластику свободным кожно-фасциальным лоскутом – 7 случаев, свободным кожно-мышечным лоскутом – 4 случая, при IIIB типе (массивное повреждение и периостальная отслойка мягких тканей) использовали только пластику свободными сложносоставными лоскутами на микрососудистых анастомозах (кожно-фасциальный – 2, кожно-мышечный – 19), при IIIC типе (массивное повреждение сосудов и мягких тканей) – 6 свободных кожно-мышечных лоскутов на микрососудистых анастомозах (таблица 1). При IIIB и IIIC типах также проводилась ангиография, ультразвуковая доплерография для исследования кровообращения дистальных отделов поврежденного сегмента.

Таблица 1 - Способы пластики дефектов мягких тканей при открытых переломах костей голени по классификации Gustilo-Anderson (1976)

| Способы пластики | Тип II (дефект кожи более 1 см) | Тип IIIA (дефект кожи более 10 см) | Тип IIIB (массивное повреждение и периостальная отслойка мягких тканей) | Тип IIIC (массивное повреждение сосудов и мягких тканей) | Всего |
|---------------------------------------|---------------------------------------|--|--|---|-------|
| Дермотензия | 14 | 2 | - | - | 16 |
| Пластика кожно-фасциальными лоскутами | 4 | 7 | 2 | - | 13 |
| Пластика кожно-мышечными лоскутами | - | 4 | 19 | 6 | 29 |
| Итого | 18 | 13 | 21 | 6 | 58 |

Для оценки эффективности лечения в отдаленном периоде использовалась шкала определения анатомо-функциональных исходов при переломах голени по Любошицу-Маттису-Шварцбергу и оценка состояния мягких тканей голени по следующим параметрам: приживление аутотрансплантата, устранение деформации и (или) контрактуры, наличие патологического рубцевания и степень восстановления регионарного кровообращения (при IIIC типе).

В связи с широким распространением внутривенного остеосинтеза отломков большеберцовой кости значительная часть возникающих послеоперационных осложнений связана с нарушением кровоснабжения краев раны. Причинами этого могут быть: широкая отслойка кожи, расположенной по передневнутренней поверхности большеберцовой кости и уже травмированной концами костных отломков; грубое обращение с краями раны при использовании костодержателей в ходе остеосинтеза; неправильно выбранный доступ (рисунок 1).

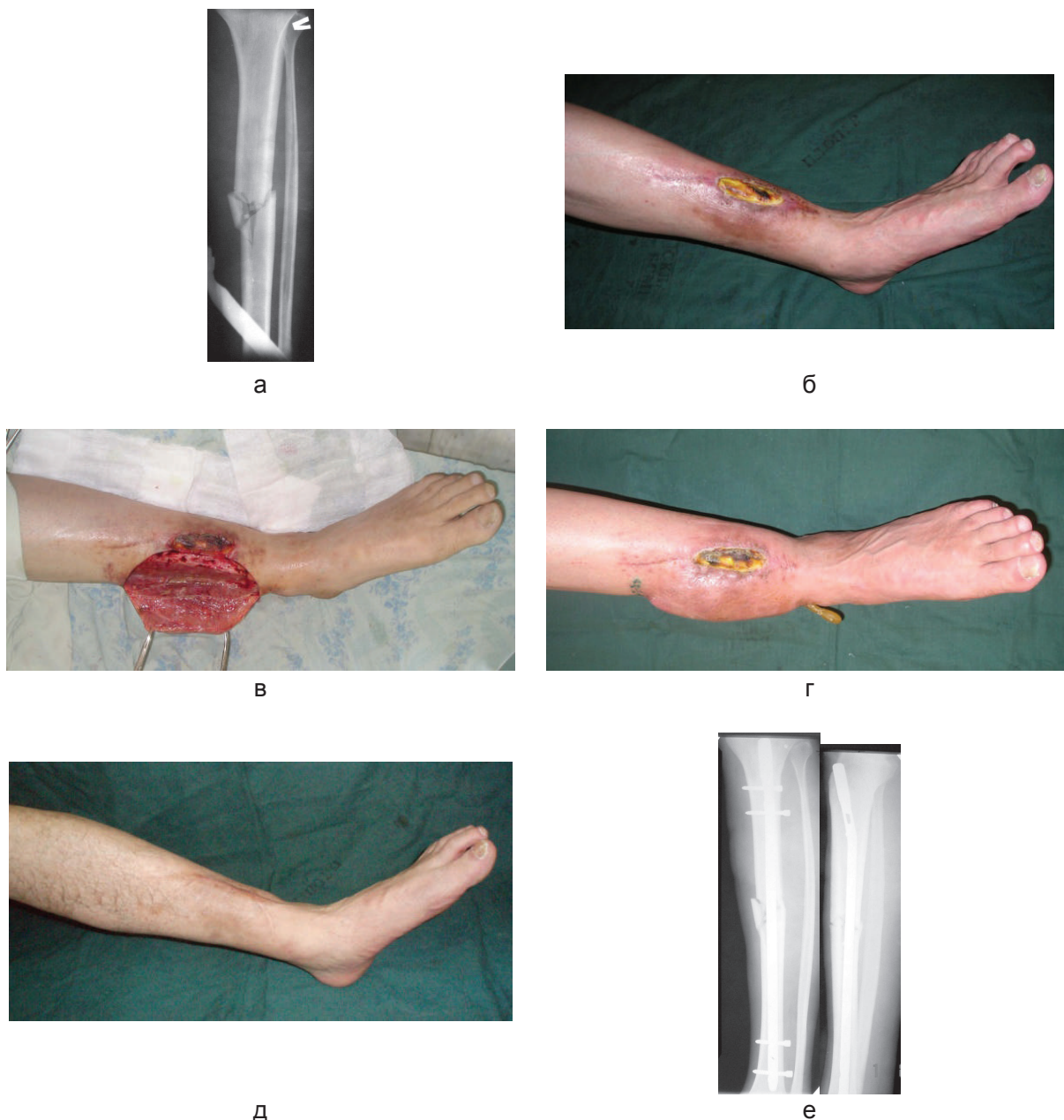


Рисунок 1- Больной Г., 46 лет. Диагноз: сочетанная травма; сотрясение головного мозга; открытый оскольчатый перелом большеберцовой кости левой голени
 а - первичная рентгенография; б - внешний вид голени до операции;
 в, г - этап дермотензии и этап операции; д - отдаленный результат лечения; е - рентгенологический контроль после операции

При пластике дефектов, расположенных на передневнутренней поверхности большеберцовой кости, хирурги имеют большой выбор донорских источников, знание которых позволяет найти оптимальное решение в каждом конкретном случае.

Для изучения результатов реконструкции мягких тканей различными способами требовало принятия определенного стандарта или «эталона». Таким критерием, по нашему

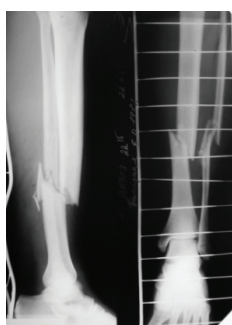
мнению, можно считать исходы реконструктивных вмешательств, при которых устраняются контрактуры суставов, наступает восстановление иннервации тканей, устранение трофических расстройств и восстановление стереотипа движений.

Наиболее эффективна реконструкция поврежденного сегмента в ранние сроки после травмы (1 - 3 недели): репаративные процессы после травматической и хирургической

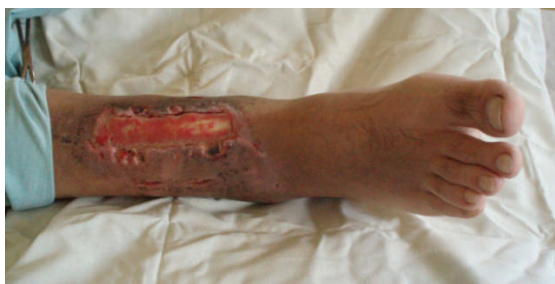альтерации сливаются, не успевают развиваться дегенеративно-дистрофические процессы, сохраняются структурные и функциональные стереотипы, остается реальная возможность восстановления исходной анатомии опорных элементов.

Реконструктивные вмешательства в поздние сроки (через 1 - 3 года после травмы) менее продуктивны: контрактуры, деформации, новые структурно-функциональные стереотипы, хроническая микротравма, запуск репаративных процессов требуют более тяжелой хирургической агрессии. Более того, этот контингент больных формируется из тех, чье состояние явно декомпенсировано, кто измучен наличием косметического дефекта, нарушением функции пораженного сегмента, периодическим болевым синдромом.

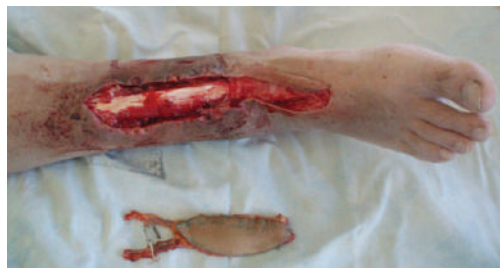Свободные сложносоставные лоскуты благодаря процессам реинтеграции дают возможность обеспечения кровоснабжения тканей в непосредственной близости от очага воспаления и перелома, и позволяет закрыть дефект любой локализации, практически любого размера и формы. Знание микрососудистой архитектоники тканей тела позволяет переносить комплексы тканей, включающих в себя кожу, подкожную жировую клетчатку, мышцы, нервы и сухожилия, кости и даже целые анатомические образования практически в любую часть тела, что значительно сокращает сроки лечения пациентов, исключая многоступенчатость традиционных методов и способов реабилитации подобных больных (рисунок 2). Все это значительно повысило шансы на излечение у пациентов, ранее считавшихся инкурабельными.



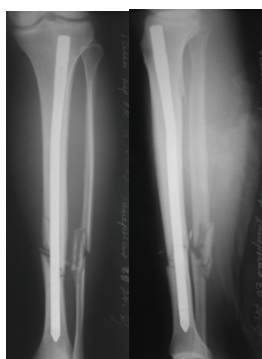
а



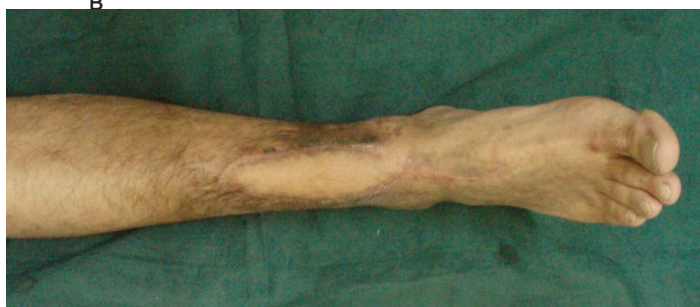б



в



г



д

Рисунок 2- Б^Гольной М., 36 лет. Диагноз: сочетанная травма; сотрясение головного мозга; множественные переломы ребер справа; открытый оскольчатый перелом костей правой голени; а, б - первичная рентгенограмма и внешний вид голени до операции; в - этап операции; г - рентгенограмма после операции; д - внешний вид голени через 6 лет

РЕЗУЛЬТАТЫ И ИХ ОБСУЖДЕНИЕ

При оценке результатов оперативно-го лечения больных с дефектами мягких тканей мы обращали внимание на субъективную оценку пациентов и объективные данные: приживление аутотрансплантата, его пластические свойства, устранение рубцовых деформаций и контрактур суставов, степень восстановления регионарного кровообращения, оценка качества рубца, спаенность кожи с мягкими тканями, сро-

ки и объем реинтеграции функциональных стереотипов на основе шкалы Любошица-Маттиса-Шварцберга. Исходя из выше перечисленного, положительные результаты лечения отмечены у 56 (96,55%) больных. Осложнения в виде полного и частичного некроза аутотрансплантатов имелись у 8 больных. Из этого числа в 6 случаях имелся краевой некроз аутотрансплантатов, а в 2 случаях – некроз всего лоскута (таблица 1, 2).

Таблица 2- Анализ исходов лечения больных с открытыми переломами костей голени при политравме по шкале Любошица-Маттиса-Шварцберга (1980, 1985)

| Группа | Числовое выражение показателя (в баллах) | | |
|-------------------|--|-------------|-------------|
| | 3,5-4,0 | 2,5-3,5 | <2,5 |
| Основная, n=58 | 81,03%±5,15* | 15,52%±4,75 | 3,45%±2,39 |
| Контрольная, n=59 | 50,85%±6,51 | 30,51%±5,99 | 18,64%±5,07 |

Примечание - * - p<0,05

Таблица 3 - Оценка состояния мягких тканей голени больных с открытыми переломами костей голени при политравме в отдаленном периоде

| | Основная группа | Контрольная группа |
|---|-----------------|--------------------|
| Приживаемость трансплантата | ++++ | ++ |
| Патологическое рубцевание | + | ++ |
| Эластичность мягких тканей | +++ | + |
| Наличие рубцовых деформаций и контрактур суставов | ++++ | + |
| Спаенность кожи с мягкими тканями | + | ++++ |

Примечания: + - встречаемость до 25%; ++ - 25-50%, +++ - более 50%, ++++ - более 75%

Таким образом, анализируя клинические показатели исходов хирургического лечения пациентов с дефектами мягких тканей голени при открытых переломах при множественной и сочетанной травме по малоинвазивной технологии стабильно-функционального остеосинтеза, мы выявили, что оперативное вмешательство представленными методиками в острый период высокоэнергетического воздействия позволяет в короткие сроки стабилизировать состояние пациента и быстро активизировать в послеоперационном периоде. Закрывание дефектов мягких тканей голени васкуляризованными лоскутами в сочетании со стабильно-функциональным остеосинтезом по малоинвазивной технологии у данной группы пациентов, особенно при открытых переломах, решает проблему срочного оперативного

вмешательства через малые хирургические доступы, даже при наличии аппаратов временной фиксации и сопутствующем тяжелом состоянии пациента. Представленная методика значительно уменьшает риск ранних и поздних осложнений открытых переломов. Фатальных осложнений при использовании стабильно-функционального остеосинтеза в сочетании с пластикой мягких тканей кровоснабжаемыми (функциональными) лоскутами не выявлено. В нескольких клинических случаях мы наблюдали некроз и отторжение лоскутов (3,45%) на фоне сосудистых изменений в конечности. В ходе исследования отдаленных результатов этой группы пациентов с использованием представленной методики получен удовлетворительный функциональный результат.

ВЫВОДЫ

Высокая частота гнойно-некротических осложнений при множественной и сочетанной травме, наряду с травматической болезнью детерминирована нарушением кровоснабжения зоны альтерации, преимущественно дистальных отделов мягких тканей и костей голени. С этим связана труднопреодолимая раневая инфекция, образование длительно незаживающих дефектов и рубцово-трофических язв с различными пороками сращения (18,97% случаев).

Оценка кровообращения костных фрагментов и мягких тканей должна проводиться на основе ангиографии и ультразвуковой доплерографии. В ряде случаев, исследование кровоснабжения поврежденного сегмента объективно продемонстрировало бесперспективность традиционных методов остеосинтеза и необходимость ранней реконструкции мягких тканей с применением кровоснабжаемых аутотрансплантатов.

Остеосинтез при открытых переломах костей голени (II-IIIABC тип по классификации Gustilo-Anderson) должен проводиться последовательно на основе двухэтапного алгоритма. В остром периоде необходимо использование технологии внеочагового остеосинтеза по Илизарову или стержневыми аппаратами. Второй этап должен включать малоинвазивный интрамедуллярный остеосинтез с блокированием или применением гидравлически расширяемых систем. Эти методы обеспечивают перманентность функции и реваскуляризацию ишемизированных тканей.

Хирургическая обработка ран при открытых переломах костей голени должна включать сохранение или реконструкцию питающих стволов на основе использования функциональных, мягкотканых лоскутов. При обширных и глубоких дефектах мягких тканей, наличия инфекционного поражения костей голени и бесперспективности реваскуляризации ишемизированных структур необходимо применять кожно-фасциальные или кожно-мышечные сложносоставные лоскуты с осевым типом кровоснабжения, как в свободном, так и несвободном виде.

Предложенная тактика лечения больных с дефектами мягких тканей при открытых переломах костей голени в условиях

специализированного отделения позволяет значительно сократить сроки пребывания больного в стационаре, длительность иммобилизации и ранней нагрузки (со второго дня в зависимости от соматического состояния пациента) на поврежденный сегмент, а также создает условия для снижения процента инвалидизации, возможности более ранней бытовой реинтеграции пациентов, а в отдельных случаях подавляет развитие психоневрологических нарушений, ведущих к угнетению социальной адаптации пациента.

Изучение отдаленных результатов лечения больных с посттравматическими дефектами мягких тканей голени и открытых переломов по методологии ранней функциональной реконструкции всех видов тканей позволило установить высокую эффективность изученной лечебной доктрины, которая позволила добиться сращения переломов, восстановления мягких тканей в 96,55% случаев, и обеспечило раннюю социальную, бытовую и профессиональную реинтеграцию этой тяжелой группы больных.

ЛИТЕРАТУРА

1. Челноков А.Н., Виноградский А.Е., Шлыков И.Л. и др. Оценка безопасности и эффективности последовательного проведения чрезкостного и закрытого интрамедуллярного остеосинтеза // *Материалы республиканской научно-практической конференции.* - Екатеринбург-Ревда, 2003. – С. 269.
2. Сергеев С.В., Бездольный Ю.Н., Загородный Н.В., Абдулхабирова М.А. Результаты лечения больных с диафизарными переломами костей голени. Возможности и перспективы в условиях больницы скорой помощи // *Вест. Рос. ун-та дружбы народов: Сер. Эксперим. профилактик. и троп. Медицина.* - 2000. - №3. - С.115-120.
3. Pape H.-C. et al. *The Poly-Traumatized Patient with Fractures* // DOI: 10.1007/978-3-642-17986-0, © Springer-Verlag Berlin Heidelberg. – 2011. – 357 p.
4. Минасов Б.Ш., Валеев М.М., Жуков А.Ю., Нигамедзянов И.Э. Социальная, бытовая и профессиональная реинтеграция больных с дефектами мягких тканей на основе функциональной и эстетической реабилитации. – Уфа, 2005. - 320 с.

5. Соколов В.А. Множественные и сочетанные травмы. - М.: ГЭОТАР-Медиа, 2006. – 512 с.

6. Литвина Е.А. Современное хирургическое лечение множественных и сочетанных переломов костей конечностей и таза: автореф. ... д-ра. мед. наук. - М., 2010. – 24 с.

7. Bagheri F., Peyvandi M.T., Birjandinezhad A., Zolfaghari A. Reconstruction of soft tissue defects in leg open fractures // Journal of Gorgan University of Medical Sciences Winter. – 2011. – Vol. 12, №4. – P.251-253.

КӨПТЕГЕН ЖӘНЕ БІРЛЕСКЕН ЖАРАҚАТТАРДА СИРАҚТАҒЫ ЖҰМСАҚ ТІНДЕРДІҢ ЖАРАҚАТТАН БОЛҒАН АҚАУЫН ЕМДЕУ

Б.Ш. МИНАСОВ, К.Х. СИРОДЖОВ, М.М. ВАЛЕЕВ, К.К. КАРИМОВ, И.Н. ЗИГАНШИН, Р.Р. ЯКУПОВ

Түсініктеме. Көптеген және бірлескен жарақаттарда сирақ сүйектердің ашық сынықтары жұмсақ тіндердің ақауымен асқынған (Gustilo-Anderson жіктеуі бойынша II-IIIABC тип) 117 науқастың хирургиялық еміне сараптама жүргізілген. Ауыр жарақаттың жіті кезеңінде функциялы тері кесіндісін пайдаланып орындалған операциялық араласу науқастың жағдайын қысқа мерзім арасында тұрақтауға және операциядан кейінгі кезеңде ерте белсендіруге жағдай туғызды.

Негізгі сөздер: сирақтың жұмсақ тіндерінің ақаулары, остеосинтез, политравма.

TREATMENT OF PATIENTS WITH POSTTRAUMATIC SOFT TISSUE DEFECTS LEG OF MULTIPLE INJURIES AND COMBINED

B.SH. MINASOV, K.H. SIRODZHOV, M.M. VALEEV, I.N. ZIGANSHIN, S.A. CHISTICHENKO, R.R. YAKUPOV

Abstract. Results of surgical treatment of 117 patients with open fractures of the tibia complicated by soft tissue defects (II-IIIABC type classification Gustilo-Anderson) with multiple and combined injury. Revealed that c surgery using functional grafts in the acute period of high exposure allows in terms of short to stabilize the patient's condition and to quickly activate in the postoperative period.

Keywords: soft tissue defects of the tibia , osteosynthesis, polytrauma.

УДК 616.89-02-089

ОРТОПЕДИЧЕСКИЙ DAMAGE-CONTROL ПРИ ПОВРЕЖДЕНИЯХ ТАЗА У ПАЦИЕНТОВ С ПОЛИТРАВМОЙ

Б.Ш. МИНАСОВ, К.Х. СИРОДЖОВ, Р.М. САБИРОВ, К.К. КАРИМОВ, Р.Р. ЯКУПОВ
Башкирский государственный медицинский университет, Уфа

Проанализированы результаты хирургического лечения 169 пациентов с множественными и сочетанными повреждениями таза. Применение различных оперативных технологий стабильно-функционального остеосинтеза при нестабильных переломах тазового сегмента в сочетании с объемным моделированием поврежденного таза и интраоперационным определением основных векторов силовых напряжений повышает эффективность хирургического лечения, уменьшает инвазивность оперативного вмешательства, частоту осложнений, стабилизирует состояние пострадавшего.

Ключевые слова: политравма, повреждения таза, damage-control.

ВВЕДЕНИЕ

Доля высокоэнергетических травм, приводящих к множественным и сочетанным поражениям, постоянно возрастает в связи с повышением интенсивности техногенных факторов травматизма. Одними из ведущих повреждений при политравме являются переломы таза, которые встречаются в 10-40% случаев [1,2,3,4,5]. При этом отмечается частое развитие осложнений (шок, тромбозмобильные осложнения, пневмонии, нейротрофические осложнения), обуславливающих высокий процент летальных исходов – до 70% случаев [1,2,3,4,5,6].

Внедрение современных технологий в современную ортопедию и ортопедического «damage control» позволило улучшить результаты лечения пациентов с повреждениями таза [3,5,7]. Однако частота неудовлетворительных результатов хирургического лечения больных с нестабильными повреждениями таза типа В и С по классификации АО при политравме составляет от 20 до 30,5% [2,8,9].

Как правило, к подобным исходам ведут отсутствие адекватного предоперационного планирования, недооценка патомеханики повреждения и невозможность интродерационного контроля пространственных смещений поврежденных структур тазового сегмента [8].

Развитие объемного моделирования геометрически сложных моделей в инженерных системах позволило перенести возможности данных методов в медицинскую практику. Применение этих технологий при повреждениях таза особенно актуально в связи со сложной геометрией сегмента и трудностью определения пространственных смещений поврежденных структур. Внедрение данных методов представляет большой интерес для проведения научных исследований.

МАТЕРИАЛ И МЕТОДЫ

Проанализированы результаты хирургического лечения 169 пациентов с множественными и сочетанными повреждениями таза. Для исследования были отобраны больные с нестабильными повреждениями таза (тип В и С по классификации АО), которые распределены в две группы, схожие по возрасту, полу, типу перелома и степени тяжести травмы. Контрольную группу составили 89 пациентов, которым проводили хирургическое лечение

традиционным способом. В основную группу вошли 80 больных, которым оперативные вмешательства проводились с использованием оригинального алгоритма с применением объемного моделирования на основе быстрого прототипирования с применением технологии презиционной стереолитографии.

Методы исследования включали в себя лучевую диагностику, которую составили рентгенография, КТ с 3-Д реконструкцией. Изготовление объемных моделей проводилось на установке лазерной стереолитографии SLA-Viper si2™ (США) по технологии быстрого прототипирования.

Для оценки ближайших и отдаленных результатов лечения пациентов с повреждениями таза проводился анализ по специализированной шкале Madjeed S.A. (1989). Исследования состояния вертикальной устойчивости проводилось на компьютерном стабилметрическом комплексе МБН-Биомеханика.

Статистическая обработка материала проводилась с использованием программного обеспечения Microsoft Excel® 2003 в пакете Microsoft Office 2003 (Microsoft®). Достоверность полученных результатов оценивали для $p < 0,05$. Средние величины представлены в виде $M \pm m$, различия между средними значениями считались достоверными при значении $p < 0,05$.

РЕЗУЛЬТАТЫ И ИХ ОБСУЖДЕНИЕ

Во всех случаях причиной повреждения таза являлась высокоэнергетическая травма, выявлено преобладание дорожно-транспортных происшествий (64,7%). Отмечалась высокая частота повреждений таза у мужчин трудоспособного возраста (68,4%).

Анализ сочетанных травм таза выявил, что наиболее часто повреждения таза сочетались с черепно-мозговой травмой (39,2%), переломами и вывихами нижних конечностей (23,7%), грудной клетки (9,5%), переломами и вывихами верхних конечностей (11,3%), повреждениями органов брюшной полости (10,1%), повреждениями позвоночника (6,5%).

Оценка ранних и поздних осложнений нестабильных повреждений таза показала, что их развитию способствовали различные пороки лечебных доктрин: неправильная последовательность остеосинтеза крупных сегментов (28,57%), отказ от остеосинтеза (20,0%),

поздний остеосинтез крупных сегментов тазового пояса (17,14%), неоправданная травматичность остеосинтеза (14,29%), отсутствие коррекции травматической анемии гиперпротеинемии и гиперкоагуляции (11,43%) и поздняя функциональная реабилитация (8,57%).

Реализация лечебной доктрины раннего стабильно-функционального остеосинтеза в первую очередь, была направлена на профилактику развития жизнеопасных осложнений. С этой целью использовалась активная хирургическая тактика на основе ортопедического damage-control (Pape H.Ch., 2002), предполагающая ранний остеосинтез шокогенных сегментов с последующей редукцией тазового кольца, что минимизировало вероятность витальных нарушений.

Поэтому при всех нестабильных сочетанных повреждениях таза применялся внеочаговый остеосинтез с использованием аппарата внешней фиксации, который удерживал тазовое кольцо и являлся одним из обязательных условий противошоковой терапии. В дальнейшем в зависимости от механогенеза повреждения при перело-

мах типа В1 (открытая книга) сохранялась стабилизация стержневым аппаратом, при повреждениях типа В3 и С1, 2, при прочих равных условиях остеосинтез начинался с репозиции и фиксации наиболее сохранного полукольца таза, как правило, переднего. Если состояние пациента позволяло, фиксация заднего полукольца проводилась вторым этапом по малоинвазивной технологии, как правило, компрессирующими винтами; при чрескрестцовых переломах низведение проводилось с помощью транспедикулярного аппарата.

С целью улучшения эффективности хирургических технологий было использовано объемное моделирование поврежденного таза на основе быстрого прототипирования. Готовые пластиковые индивидуальные копии перелома тазового сегмента объективизировали информацию о характере смещения, позволяли до операции определить способ репозиции отломков, что в итоге оптимизировало редукцию и выбор баланса силовых векторов при стабильно функциональном остеосинтезе (рисунки 1,2).

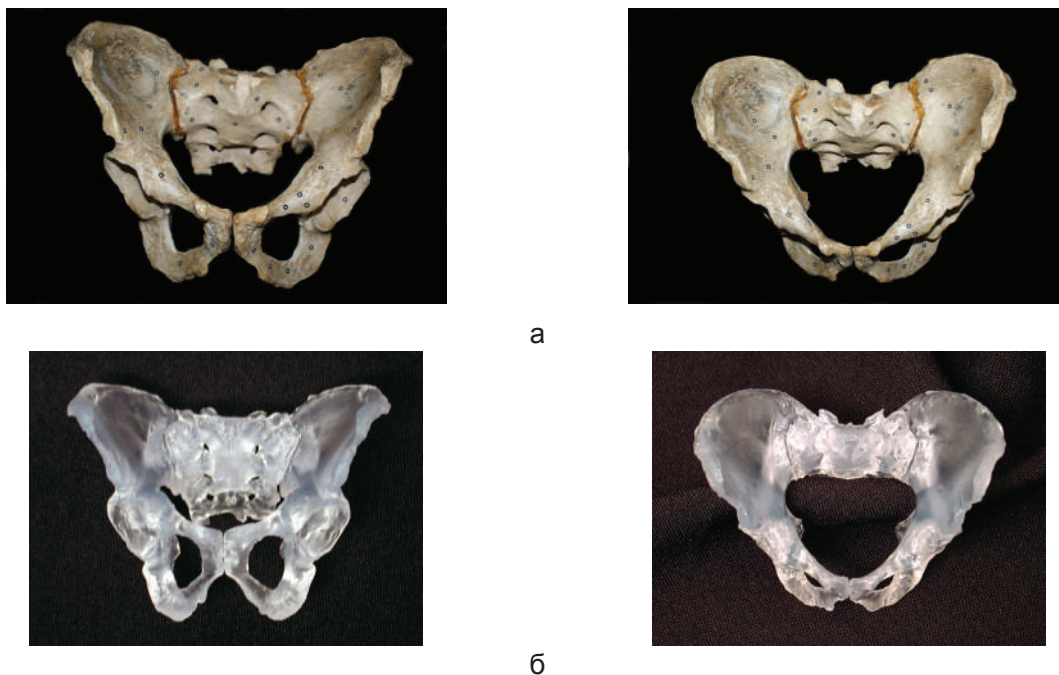


Рисунок 1 – а: таз биоманекена для неинвазивного объемного моделирования с выставленными реперными точками; б: стереолитографические макеты таза биоманекена

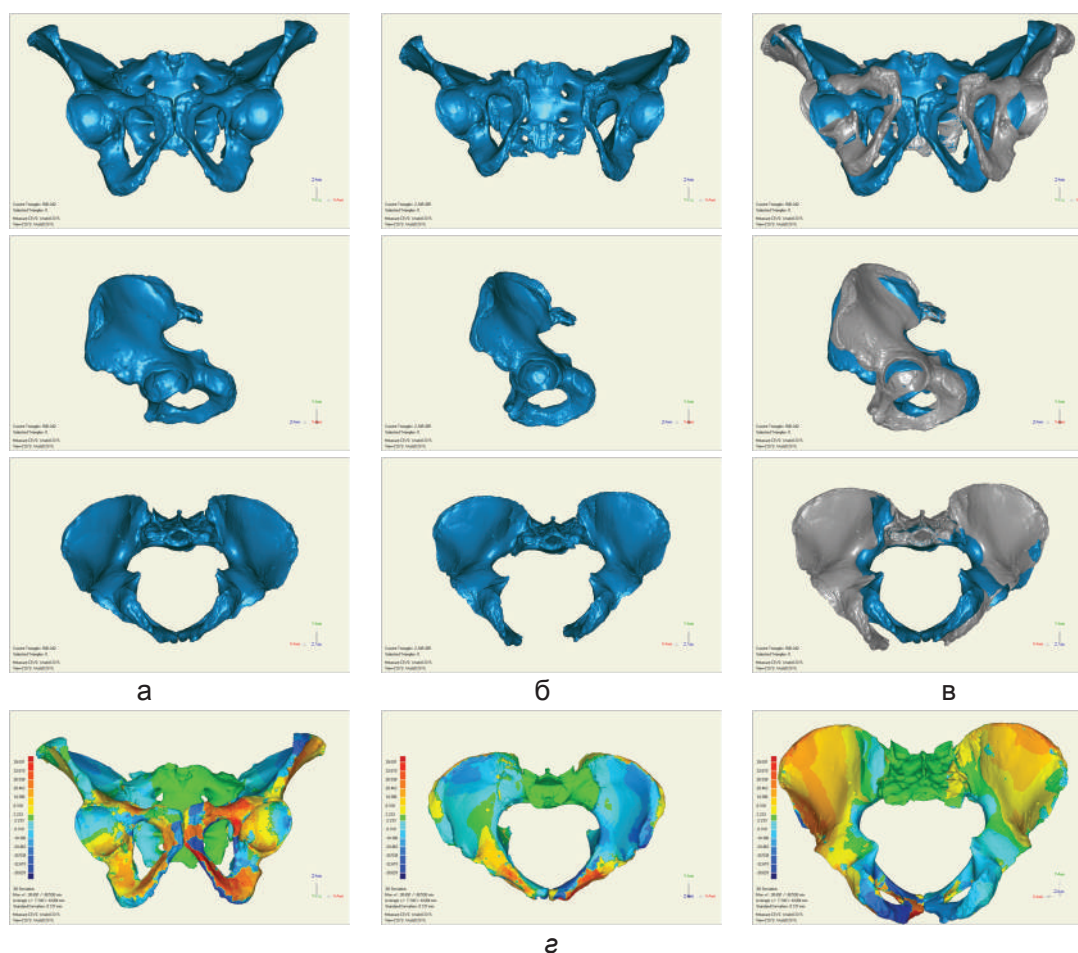


Рисунок 2 - Расчет степени смещения и выбора оптимальной ориентации силовых векторов, пациент Д., 32 лет, тип повреждения В3.1.(а – нормальный таз; б – поврежденный таз; в – сопоставление поврежденного и нормального таза; г – оценка степени смещения таза)

При оценке ближайших результатов хирургического лечения нестабильных повреждений таза по сумме критериев шкалы Madjeed S.A. (1989) выявлено, что отличные результаты в основной группе составили $48,75 \pm 5,59\%$ и были достоверно выше ($p < 0,05$), чем в

контрольной группе – $33,71 \pm 5,01\%$. В то же время неудовлетворительные результаты чаще наблюдались в контрольной группе – $16,85 \pm 3,97\%$ по сравнению с основной группой – $6,25 \pm 2,71\%$ ($p < 0,05$) (таблица 1).

Таблица 1 - Ближайшие результаты лечения по шкале Madjeed S.A.

| Результаты | Основная группа, % | Контрольная группа, % |
|---------------------|--------------------|-----------------------|
| Отлично | $48,75 \pm 5,59^*$ | $33,71 \pm 5,01$ |
| Хорошо | $26,25 \pm 4,92$ | $28,09 \pm 4,76$ |
| Удовлетворительно | $18,75 \pm 4,36$ | $21,35 \pm 4,34$ |
| Неудовлетворительно | $6,25 \pm 2,71^*$ | $16,85 \pm 3,97$ |

Анализ отдаленных результатов продемонстрировал незначительное улучшение показателей, однако достоверная разница

между основной и контрольной группой сохранилась по показателям отличных и неудовлетворительных результатов (таблица 2).

Таблица 2 - Отдаленные результаты лечения по шкале Madjeed S.A.

| Результаты | Основная группа | Контрольная группа |
|---------------------|-----------------|--------------------|
| Отлично | 51,25±5,59* | 35,96±5,09 |
| Хорошо | 28,75±5,06 | 26,97±4,7 |
| Удовлетворительно | 17,5±4,25 | 21,35±4,34 |
| Неудовлетворительно | 2,5±1,75* | 15,73±3,86 |

Примечание - *- p < 0,05

Оценка стабилметрических показателей выявила значимое различие между основной и контрольной группой по среднему положению центра давления, углов относительно фронтальной и сагиттальной плоскостей, асимметрии распределения давления и длине статокинезиограммы через 1 год после оперативного лечения повреждений таза. Скорость

и площадь статокинезиограммы также были увеличены в контрольной группе, однако эти показатели не соответствовали высокой степени достоверности. Данные статической и динамической подографии также подтвердили различие между группами в виде высокой частоты асимметрии нагрузки в контрольной группе (таблица 3).

Таблица 3 - Стабилметрические показатели основной и контрольной группы через 1 год после оперативного лечения

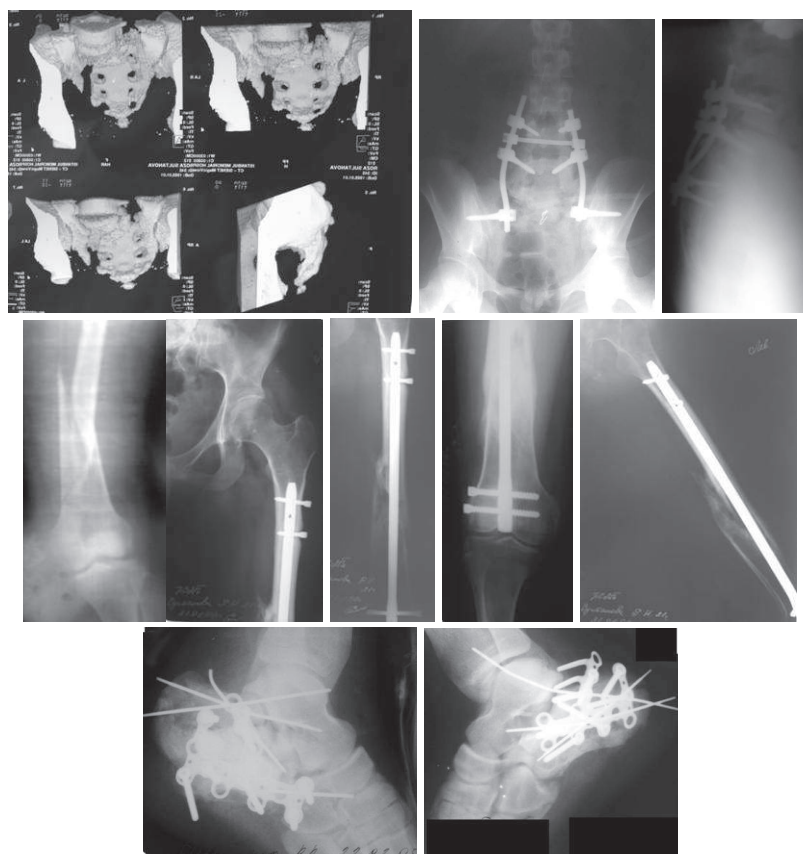| | |
|--|----|
| Боль: При средней нагрузке, уменьшающиеся в покое | 25 |
| Способность выполнять работу: смена работы | 12 |
| Способность сидеть: неудобства при сидении | 8 |
| Половая функция: неудобства | 3 |
| A. Способность ходить: с помощью одной палки | 10 |
| B. Способность ходить без посторонней помощи: незначительная хромота | 10 |
| C. Расстояние: Один час без палочек слабая боль или шарканье | 10 |
| Сумма | 78 |

| Показатели (норма) | Основная группа | Контрольная группа |
|-----------------------------------|-----------------|--------------------|
| F, мм (-5 – 5) | 15,42±2,72* | 31,18±5,6 |
| S, мм (45-55) | 32,17±5,6* | 11,34±3,91 |
| f, мм (5-10) | 6,12±0,99 | 6,79±1,14 |
| s, мм (5-10) | 8,15±1,35 | 9,12±1,57 |
| L, мм (284,3-586,4) | 416,14±73,48* | 752,82±137,35 |
| S, мм ² (78,54-314,16) | 154,78±27,27 | 197,58±35,98 |
| V, мм/сек (3,4-17,7) | 8,69±1,45 | 12,55±2,2 |
| Асимметрия, % (0) | 8,35±1,38* | 23,33±4,17 |
| Угол отн. F, град. (0) | 1,14±0,07* | 2,35±0,33 |
| Угол отн. S, град. (0) | 1,89±0,23* | 3,08±0,46 |
| Угол, град. (0) | 2,01±0,25* | 4,79±0,78 |

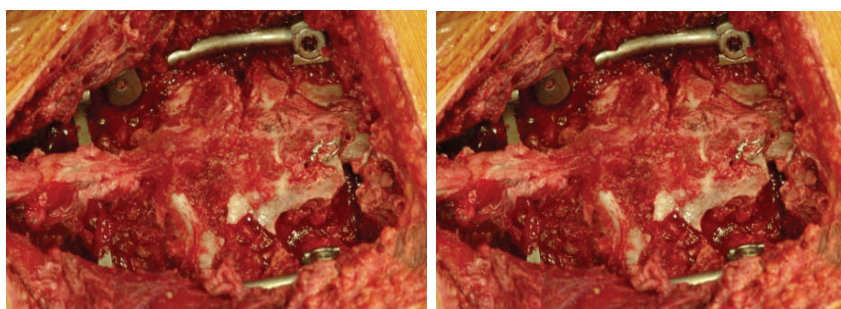
Примечание - *- p < 0,05

Клинический пример: ♀ - 20 лет, 61-С3.3, 32-А1.3 (сочетанная травма; сотрясение головного мозга; чрезкрестцовый вывих левой половины таза с разрывом корешков на уровне S-2; закрытый спиральный перелом правого бедра; множественные переломы ребер с обеих сторон; двусторонний

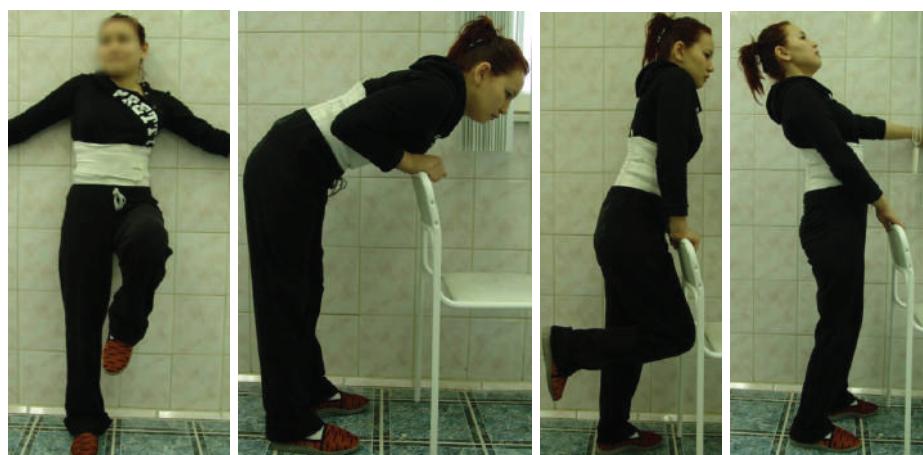гемопневмоторакс; закрытый оскольчатый перелом пяточных костей; закрытый перелом плюсневых костей слева); осложнения: шок 3ст., жировая эмболия (рисунок 3). Индекс по шкале TS – 8 баллов. Отдаленный исход по шкале Madjeed S.A. 78 баллов – хороший результат (таблица 4).



а



б



в

Рисунок 3 – а: рентгенограммы, компьютерные томограммы при поступлении и после операции, б: интраоперационная картина; в: функциональный исход через 1год

Таблица 4 - Отдаленный результат по шкале Madjeed S.A.

| | |
|--|----|
| Боль: При средней нагрузке, уменьшающиеся в покое | 25 |
| Способность выполнять работу: смена работы | 12 |
| Способность сидеть: неудобства при сидении | 8 |
| Половая функция: неудобства | 3 |
| А. Способность ходить: с помощью одной палки | 10 |
| В. Способность ходить без посторонней помощи: незначительная хромота | 10 |
| С. Расстояние: Один час без палочек слабая боль или шарканье | 10 |
| Сумма | 78 |

ЗАКЛЮЧЕНИЕ

Таким образом, применение различных оперативных технологий стабильно-функционального остеосинтеза при нестабильных переломах тазового сегмента в сочетании с объемным моделированием поврежденного таза и интраоперационным определением основных векторов силовых напряжений на основе быстрого прототипирования, повышает эффективность хирургического лечения, уменьшает инвазивность оперативного вмешательства, частоту осложнений, стабилизирует состояние пострадавшего. Все это обеспечивает раннюю вертикализацию, двигательную реабилитацию, а также бытовую, социальную и профессиональную реинтеграцию.

ЛИТЕРАТУРА

1. Гильфанов С.И., Даниляк В.В., Веденеев Ю.М., Емелин М.А., Вржесинский В.В. Фиксация заднего полукольца при нестабильных повреждениях таза // *Травматология и ортопедия России*. - 2009. - №2(52). - С.53-58.
2. Каримов К.К., Ханин М.Ю., Загитов Б.Г. Диагностика и лечение нестабильных полифокальных повреждений таза при политравме // *Медицинский вестник Башкортостана*. - 2010. - №2. - С. 76-81.

3. Рунков А.В., Салаватов С.Г. Полипроекционная рентгенография и томографические методы исследования при повреждениях таза и вертлужной впадины: пособие для врачей. - Екатеринбург, 2005. - 33 с.

4. Соколов В.А. Множественные и сочетанные травмы. - М.: ГЭОТАР-Медиа, 2006. - 512 с.

5. Шлыков И.Л., Кузнецова Н.Л., Агаларов М.В. Оперативное лечение пациентов с повреждениями тазового кольца // *Травматология и ортопедия России*. - 2009. - № 3 (53). - С. 64-69.

6. Стельмах К.К. Лечение нестабильных повреждений таза // *Травматология и ортопедия России*. - 2005. - № 4 (38). - С. 31-38.

7. Pape H.C., van Griensven M., Rice J. et al. Major secondary surgery in blunt trauma patients and perioperativ cytokine liberation: determination of the clinical relevance of biochemical markers // *J Trauma*. - 2001. - №50. - P. 989-1000.

8. Борозда И.В., Воронин Н.И., Бушманов А.В. Лечение сочетанных повреждений таза. - Владивосток: Дальнаука, 2009. - 195 с.

9. Литвина Е.А. Современное хирургическое лечение множественных и сочетанных переломов костей конечностей и таза: автореф.... д-ра мед. наук. - М., 2010. - 24 с.

ПОЛИТРАВМА ЖАҒДАЙЫНДА ЖАМБАС СҮЙЕКТЕРІ СЫНҒАН НАУҚАСТАРҒА ОРТОПЕДИЯЛЫҚ DAMAGE-CONTROL ЖҮРГІЗУ

Б.Ш. МИНАСОВ, К.Х. СИРОДЖОВ, Р.М. САБИРОВ, К.К. КАРИМОВ, Р.Р. ЯКУПОВ

Түсініктеме. Көптеген және бірлескен жарақаттармен қосарласқан жамбас сүйектерінің сынулары бар 169 науқастың хирургиялық емінің нәтижесіне сараптама жүргізілді. Жамбас сегментінің тұрақсыз сынуында жамбас жарақатын моделдеумен және күш түсетін басты векторларды интраоперациялық анықтаумен үйлестіре отырып, тұрақты-функционалық остеосинтез жасаудың әртүрлі операциялық технологияларын пайдалану хирургиялық емнің тиімділігін арттырады, операциялық араласудың инвазиясын төмендетеді, асқынулар санын азайтады, науқастың жағдайын ерте тұрақтайды.

Негізгі сөздер: политравма, жамбас жарақаты, damage-control.

ORTHOPEDIC DAMAGE-CONTROL AT PELVIC INJURIES PATIENTS WITH POLYTRAUMA

MINASOV B.SH. , SIRODZHOV K.H., SABIROV R.M., KARIMOV K.K., YAKUPOV R.R.

Abstract. Results of surgical treatment of 169 patients with multiple and combined injuries of the pelvis. Application of various operational technologies stable functional osteosynthesis in unstable fractures of the pelvic segment in combination with surround simulation damaged pelvis and intraoperative determination of main vectors of power stress increases the effectiveness of surgical treatment , reduces the invasiveness of surgery , complication rates stabilize the casualty.

Keywords: polytrauma, pelvic damage, damage-control.

УДК 617-089.84(082)

ХИРУРГИЧЕСКОЕ ЛЕЧЕНИЕ СОЧЕТАННЫХ ПОВРЕЖДЕНИЙ СКЕЛЕТА НА ОСНОВЕ ЧЕТЫРЕХЭТАПНОЙ ТАКТИКИ

Б.Ш. МИНАСОВ¹, К.Х. СИРОДЖОВ², Р.Р. ЯКУПОВ¹,
К.К. КАРИМОВ², И.Э. НИГАМЕДЗЯНОВ¹

¹Кафедра травматологии и ортопедии с курсом ИПО БГМУ, Уфа

²Кафедра травматологии и ортопедии ТИППМК, Душанбе

Урбанизация современного общества неуклонно приводит к обострению проблемы множественных и сочетанных повреждений скелета, приводящих к высокой летальности и глубокой инвалидизации. Цель исследования: улучшение результатов лечения пострадавших с сочетанными повреждениями скелета на основе 4-этапного алгоритма оказания помощи. Работа основана на опыте лечения 300 пациентов с политравмой. Использование разработанного комплекса четырехэтапного лечения острого периода сочетанной травмы в основной группе удалось снизить летальность на 2,7%, ближайших осложнений на 10,2%, отдалённых осложнений на 14,0%, неудовлетворительных результатов лечения на 10,0% и инвалидности на 5,9%.

Ключевые слова: политравма, остеосинтез, контроль повреждений.

ВВЕДЕНИЕ

Особенностью развития современного общества является развитие промышленности и транспортных коммуникаций, что неуклонно способствует увеличению частоты политравмы, приводящей к высокой летальности и глубокой инвалидизации. Большинство работ посвящено либо проблеме травматического шока, либо проблеме реконструкции отдельных сегментов. При этом в изучении острого периода политравмы приоритет отдавался анестезиологам-реаниматологам и патофизиологам. Однако, развитие каскада осложнений привело к мысли о необходимости этапного хирургического лечения этой группы больных во все периоды травматической болезни до полной бытовой, социальной и профессиональной реинтеграции.

При этом, важным фактором, определяющим исход лечения, являются также действия врача первого контакта (травматолога, нейрохирурга, хирурга) на основе развития концепции оперативного лечения в остром периоде политравмы.

Обоснованная последовательность хирургических вмешательств при сочетанных повреждениях скелета предопределяет ортопедический damage control. Заимствованный из реаниматологии и общей хирургии damage control позволил упорядочить медицинскую деятельность персонала при сочетанных повреждениях. Профессор Либергаль (1996) ввел понятие ортопедического damage control и привнес понятие «золотые 24 часа» [8, 9].

В последующем появилось понятие платиновых 10 минут (Platinum Ten Minutes) – времени, когда должны быть начаты меро-

приятия догоспитальной помощи [5]. Многочисленные исследования подтверждают снижение летальности при политравме, если доставка пострадавшего в специализированный стационар не превышает 1-го часа [6, 7].

Современные концепции лечения больных с политравмой заключаются в медицинской помощи на всех этапах лечения в максимально ранние сроки и полном объеме, чтобы опережать патологические процессы в органах, системах и тканях, развивающиеся вследствие прогрессирующей гиперфузии и гипоксии, и не допускать их необратимости и декомпенсации жизненно важных функций. Несмотря на все достижения современной медицины, летальность и инвалидизация при политравме не имеют тенденции к снижению, что определяет актуальность исследования.

Цель исследования: улучшение результатов лечения пострадавших с сочетанными

повреждениями скелета на основе 4-этапного алгоритма оказания помощи.

МАТЕРИАЛ И МЕТОДЫ

Работа основана на опыте лечения 300 пациентов с политравмой, находившихся на стационарном лечении в клинике травматологии и ортопедии ТИППМК (г. Душанбе, Таджикистан) и клинике травматологии и ортопедии с курсом ИПО БГМУ (г. Уфа, Россия). В структуре сочетанных повреждений скелета преобладали поражения черепа, грудной клетки, сегментов тазового пояса, мягких тканей (таблица 1).

Основная группа получала лечение по оригинальной технологии четырехэтапного алгоритма оперативного лечения с учетом ортопедического damage control. Данные сравнивались с ретроспективными результатами в контрольной группе пациентов с аналогичными повреждениями, лечение которых проводилось традиционным способом.

Таблица 1 - Частота осложнений у больных с политравмой

| Осложнения | Основная группа | Контрольная группа |
|---|-----------------|--------------------|
| Травматический шок | + | +++ |
| Геморрагический шок | + | +++ |
| Шоковая почка | - | +++ |
| Жировая эмболия | + | +++ |
| Легочный дистресс синдром | +/- | +++ |
| Полиорганная недостаточность | - | ++ |
| Нейротрофические расстройства контактных поверхностей | - | ++ |
| Сепсис | - | + |
| Флеботромбоз | + | +++ |
| ТЭЛА | - | + |

Примечания: + - встречаемость до 25%; ++ - 25-50%; +++ - более 50%

РЕЗУЛЬТАТЫ И ИХ ОБСУЖДЕНИЕ

Соблюдая принципы доминирующего повреждения, методы ранней репозиции переломов и четырехэтапности остеосинтеза в исследуемой группе использованы в 93 (30,4%) наблюдениях, отсроченной – в 46 (15,7%) и поздней – в 29 (9,5%) случаях. Ранняя репозиция переломов в контрольной группе производилась в 48 (15,4%) наблюдениях, отсроченная – в 35 (11,4%) и поздняя – в 53 (17,3%) случаях.

У пострадавших основной группы в зависимости от этапа оперативного лечения использовались различные хирургические технологии. На первых двух этапах преимущественно выполнялись остеосинтез аппаратами внешней фиксации, первичная хирургическая обработка ран. На третьем этапе чаще применялся интра-

медуллярный блокирующий, малоинвазивный накостный остеосинтез, транспедикулярная фиксация позвоночника. На четвертом этапе проводились объемные оперативные вмешательства на тазе, позвоночнике - накостный остеосинтез. В контрольной группе при переломах длинных костей (n=136) в 98 (72,1%) случаях проводились консервативные методы лечения, в 38 (27,9%) - оперативные методы. Из общего количества оперированных больных в 24 (17,6%) наблюдениях использовались методы стабильного остеосинтеза, в 14 (10,3%) случаях - остеосинтез с дополнительной внешней иммобилизацией.

Реконструкция крупных сегментов скелета проводилась в 4 этапа. На первом этапе лечение проводилось в рамках противошоковых

жизнеспасающих мероприятий. Второй этап предполагал функциональную фиксацию, на основе оценки состояния больного на системном уровне, выполнялось малоинвазивное оперативное вмешательство в наиболее ранние сроки до развития патологического каскада осложнений, таких как вторичное кровотечение, жировая эмболия, тромбоэмболия, а также с целью повышения мобильности, уменьшения осложнений, таких как нейротрофические осложнения и контрактуры. Положительный эффект достигался вследствие восстановления мышечной моторики за счет локальных малоинвазивных воздействий. Первые два этапа обеспечивали пролонгирование адаптационного лимита механизмов компенсации. На третьем этапе выполнялся предварительный стабильно-функциональный остеосинтез, происходило упорядочивание силовых векторов напряжения опорно-двигательной системы, что позволяло проводить функциональную реабилитацию в ограниченном объеме. Четвертый и последний этап стабильно-функционального остеосинтеза предполагал скорейшую вертикализацию пациента и полную функциональную реабилитацию, что способствовало стимуляции остеогенеза и восстановлению общего баланса напряжения опорно-двигательной системы.

Ретроспективный анализ исходов контрольной группы (150 больных) выявил следующие недостатки: диагностические ошибки в 28,7%, летальность 10,7%, удельный вес тактических ошибок 75,6%, ближайшие осложнения 38,7%, неудовлетворительные результаты лечения внескелетных повреждений 10,0%, неудовлетворительные результаты 9,4%, отдаленные осложнения 57,3%, инвалидность 17,3%.

Реализация лечебной доктрины 4-этапного лечения позволили улучшить ближайшие результаты в виде уменьшения осложнений (жировой эмболии, легочного дистресс-синдрома, шоковой почки, полиорганной недостаточности и др.) (таблица 1).

Таким образом, благодаря использованию разработанного комплекса четырехэтапного хирургического лечения острого периода сочетанной травмы в основной группе удалось снизить летальность на 2,7% (8,0% и 10,7%), ближайших осложнений на 10,2% (28,5% и 38,7%), отдаленных осложнений на 14,0% (43,3% и 57,3%), неудовлетворительных результатов лечения на 10,0% (9,4% и 19,4%) и инвалидности на 5,9% (соответственно 11,4% и 17,3%).

ЗАКЛЮЧЕНИЕ

Оптимизированный лечебно-диагностический алгоритм острого периода сочетанной травмы предопределяет рациональную адекватную хирургическую и консервативную интенсивную терапию с приоритетным оперативным вмешательством при повреждениях жизненно-важных органов, применением малоинвазивных методов остеосинтеза с учётом тяжести состояния больных и повреждений на фоне профилактики жировой эмболии, а также способствует снижению количества диагностических ошибок на 13,4%, удельного веса тактических ошибок на 25,3%, летальности на 2,7%, ближайших осложнений на 9,0%, отдаленных осложнений на 14,0%, неудовлетворительных результатов лечения на 10,0%, койко-дней - в среднем на 6,9 суток и инвалидности - на 5,9%.

Четырехэтапность с учетом принципов damage-control позволяет оптимизировать результаты хирургического лечения пациентов с сочетанной травмой скелета и обеспечивает последовательность, преемственность и совместимость хирургических технологий и поэтапное восстановление, уменьшает частоту ошибок, ближайших и отдаленных осложнений и летальности.

ЛИТЕРАТУРА

1. Hirshberg A., Mattox K.L. *Damage control in trauma surgery // Br J Surg.* - 1993. - №80. - P.1501-1502.
2. Pape H.C., Hildebrand F., Pertschy S. et al. *Changes in the management of femoral shaft fractures in polytrauma patients: from early total care to damage control orthopedic surgery // J Trauma.* - 2002. - №53(3). - P.452-461.
3. Calland V. *Extrications of the seriously injured road crash victim // Emerg. Med. J.* - 2005. - №22(11). - P.817-821.
4. Florio M.G., Fama F., Gullo G., Buccheri G., Beccaria A., Caruso A. *Management of polytrauma: our experience // Chir Ital.* - 2005. - № 57(4). - P. 485-489.
5. Frink M., Probst Ch., Krettek Ch., Pape H.C. *Clinical management of polytraumatized patients patients in the emergency room-duty and assignment room-duty assignment of the trauma surgeon // Zentralbl Chir.* 2007 Feb; (1):49-53.

ТӨРТ КЕЗЕҢДІ ӘДІС НЕГІЗІНДЕ ҚАҢҚАНЫҢ БІРЛЕСКЕН ЖАРАҚАТЫН ХИРУРГИЯЛЫҚ ЕМДЕУ

Б.Ш. МИНАСОВ, К.Х. СИРОДЖОВ, Р.Р. ЯКУПОВ, К.К. КАРИМОВ,
И.Э. НИГАМЕДЗЯНОВ

Түсініктеме. Қазіргі қоғамның урбанизациясы өлім-жітім және мүгедектік саны аса жоғары болатын қаңқаның көптеген және бірлескен жарақаттары мәселесін асқындыруда. Зерттеу мақсаты: төрт кезеңді әдіс негізінде қаңқаның бірлескен жарақаттарын емдеу нәтижелерін жақсарту. А талған жұмыс политравмасы бар 300 науқастың еміне негізделген. Төрт кезеңді әдісті қаңқаның бірлескен жарақаттарын емдеуде қолдану барысында өлім-жітім мөлшерін 2,7%, жақын асқынуларды 10,2%, кейінгі асқынуларды 14,0%, қанағаттанарлықсыз нәтижені 10,0% және мүгедектікті 5,9% төмендету мүмкін болды.

Негізгі сөздер: политравма, остеосинтез, жарақатты бақылау.

SURGICAL TREATMENT OF COMBINED SKELETAL INJURIES BASED FOUR-STEP APPROACH

B.SH. MINASOV, K.H. SIRODZHOV, R.R. YAKUPOV, K.K. KARIMOV,
I.E. NIGAMEDZYANOV

Abstract. The urbanization of modern society is steadily exacerbates the problem of multiple and associated skeletal injuries, leading to high mortality and profound disability. Objective: to improve the results of treatment of patients with combined injuries of the skeleton based on 4-step algorithm of care. The work is based on the experience of the treatment of 300 patients with multiple injuries. The use of a defined set of four-stage treatment of the acute period of combined injuries in the intervention group managed to reduce the mortality rate of 2.7%, the next 10.2% of complications, long-term complications by 14.0%, of unsatisfactory results of treatment by 10.0% and disability by 5, 9%.

Key words: polytrauma, osteosynthesis, damage control.

УДК 616.712-089+616-001

ОПЕРАТИВНОЕ ВОССТАНОВЛЕНИЕ КАРКАСНОСТИ ГРУДНОЙ КЛЕТКИ ПАЦИЕНТОВ С ТЯЖЕЛОЙ ЗАКРЫТОЙ ТРАВМОЙ ГРУДИ ПРИ ПОЛИТРАВМЕ

АЛ.А. ПРОНСКИХ, А.В. АГАДЖАНЫН, А.А. ПРОНСКИХ
Научно-клинический центр охраны здоровья шахтеров, Ленинск-Кузнецкий

ВВЕДЕНИЕ

В общей структуре политравмы торакальная травма составляет 23-56,9%, закрытая травма груди (ЗТГ) составляет 92% от всех торакальных травм. По сводным данным, у погибших от травмы груди флотирующие переломы ребер встречаются в 52,1-63,6% случаев. Травма груди с нарушением целостности реберного каркаса в 80-90% случаев сопровождается внутривнеплевральными осложнениями, такими как гемоторакс и пневмоторакс, травмами легких, и относится к наиболее тяжелым повреждениям.

Цель исследования: снизить количество респираторных осложнений, улучшить качество лечения больных с ЗТГ при политравме путем оперативного восстановления каркасности грудной клетки.

МАТЕРИАЛ И МЕТОДЫ

За 2012-2013 гг. в клинике травматологии и ортопедии ФБГЛПУНКЦОЗШ находились на лечении 42 пациента с политравмой, где одним из ведущих повреждений являлась ЗТГ. Тяжесть состояния пациентов по шкале Rare Н.С. у 20 пациентов была оценена как суб-

компенсированная, у 17 - как декомпенсированная, у 5 - как агональная. Тяжесть травмы по шкале ISS составила от 21 до 48 баллов (в среднем 27 баллов). Пациенты были разделены на 2 группы – 20 пациентам проводилось только консервативное лечение, 22 пациентам в первые 2 суток после травмы было проведено оперативное восстановление каркасности грудной клетки путем открытой репозиции, остеосинтеза флотирующих переломов ребер под контролем эндовидеоторакоскопии оригинальными фиксаторами - пластинами с угловой стабильностью, (среднее время операции 35-40 минут, средняя кровопотеря - 90 мл).

РЕЗУЛЬТАТЫ И ИХ ОБСУЖДЕНИЕ

В опытной группе летальность составила 9% (умерли 2 пациента с тяжелой черепно-мозговой травмой), средний срок нахождения в стационаре составил 22 койко-дня, в отделении реанимации - 6 койко-дней, в среднем показатели SpO₂ у пациентов достигали 91% на 2-3 сутки после травмы, что позволило перевести пациентов на самостоятельное дыхание. Респираторные осложнения в виде пневмонии и эндобронхита развились у 31%

пациентов. В контрольной группе летальность составила 20%, средняя продолжительность нахождения в стационаре составила 30 койко-дней, в отделении реанимации - 11 койко-дней, а показатели SpO₂ позволили перевести пациентов на самостоятельное дыхание в среднем на 8 сутки. Респираторные осложнения в виде пневмонии и эндобронхита развились у 75% пациентов. Послеоперационных инфекционных осложнений, миграций металлоконструкций не было. Все пациенты амбулаторно наблюдались в течение 6 месяцев. Из 16 пациентов трудоспособного возраста в опытной группе через 6 месяцев к труду вернулись 7, в контрольной группе из 12 пациентов трудоспособного возраста – 1.

ЗАКЛЮЧЕНИЕ

Предложенный метод оперативного восстановления каркасности грудной клетки у пациентов с политравмой, у которых одним из ведущих повреждений является ЗТГ, позволяет сократить продолжительность искусственной вентиляции легких, что уменьшает количество респираторных осложнений, обеспечивает лучшее качество жизни пациентов.

УДК 616.717.4-001.5-089.227.84

ВЫБОР ОСТЕОСИНТЕЗА ПРИ ПЕРЕЛОМАХ ПЛЕЧЕВОЙ КОСТИ (обзор литературы)

Т.Б.САРЫМСАКОВ

Бишкекский научно-исследовательский центр травматологии и ортопедии

Автором приведены методы оперативного лечения переломов плечевой кости, положительные и отрицательные стороны каждой методики.

Ключевые слова: перелом плечевой кости, способы остеосинтеза.

По литературным данным, переломы плечевой кости среди всех переломов длинных трубчатых костей составляют до 13,5%. В свою очередь, на переломы диафиза среди всех переломов плеча приходится от 14,4% до 72% случаев и наблюдаются они преимущественно у лиц в возрасте от 20 до 50 лет [1,2]. Локализация переломов плечевой кости в 78,4% случаев приходится на зону границы средней и нижней трети диафиза. В 56-61% случаев диафизарные переломы плечевой

кости относятся к типу В и С (по классификации АО).

При лечении диафизарных переломов плечевой кости используют как консервативные, так и оперативные методы [3,4,5,6]. Однако одномоментная ручная репозиция с последующей иммобилизацией в 14-37,4% случаев не позволяет достичь хороших анатомических и функциональных результатов. Даже хорошо выполненная одномоментная репозиция не гарантирует излечения из-за

вторичного смещения отломков и нарушения консолидации при недостаточно прочной иммобилизации [7,8,9].

В последние десятилетия в лечение переломов плечевой кости преобладает хирургический метод [10,11,12,13].

Современная травматология — бурно развивающаяся область медицины. Уровень профессиональной работы травматолога в настоящее время резко отличается от такового 5–10 лет назад.

Одним из принципов лечения переломов современной травматологии является хирургическая репозиция, жесткая стабилизация места перелома, раннее восстановление движений в смежных суставах, сохранение функций мягких тканей и кровоснабжения.

Несмотря на известные перспективы разрабатываемых новых методик, полностью самостоятельными их назвать нельзя, так как условием их успешного применения является стабильный остеосинтез (внутренняя или внешняя фиксация), который до настоящего времени остается незаменимым средством хирургического лечения неблагоприятных последствий переломов плеча [7].

Из предложенных до настоящего времени методов оперативной фиксации плечевой кости можно выделить три основных группы:

- 1) интрамедуллярный остеосинтез стержнями (гвоздями, штифтами), блокирующимися или неблокирующимися,
- 2) остеосинтез аппаратами внешней фиксации (спицевыми, стержневыми и комбинированными),
- 3) накостный (экстракорткальный) осте-

осинтез металлическими пластинами.

Метод интрамедуллярного остеосинтеза (внутрикостной фиксации) отломков металлическими стержнями имеет давнюю историю. Однако по-настоящему его клиническое применение началось в конце 30-х - начале 40-х годов с работ L.V. Ruch (1939, G. Kuntscher (1940), Я. Г. Дуброва (1961), Ф.Р. Богданова (1948), которые предложили свои оригинальные интрамедуллярные фиксаторы и с успехом применили их в клинической практике. В дальнейшем А.Н. Беркутовым (1953), Н.Н. Еланским (1953), и другими авторами были предложены различные модификации металлических стержней для внутрикостной фиксации отломков. Следует отметить, что некоторые из разработанных в то время конструкций до сих пор применяются травматологами-ортопедами для лечения переломов длинных костей конечностей [14,15,16]. В рамках данного метода получили развитие отдельные направления.

Так, методики остеосинтеза упругими моделирующимися титановыми стержнями развивали Н.К. Митюнин (1963), В.В. Ключевский (1985), Е.В. Зверев (1988).

Методику интрамедуллярного остеосинтеза массивным полым стержнем с закрытым введением его в предварительно рассверленный костно-мозговой канал, предложенную Kuntscher (рисунок 1) продолжали совершенствовать В.П. Охотский и А.Г. Сувалян [11,17]. Причем некоторые зарубежные специалисты для остеосинтеза длинных костей верхней конечности предлагали свою модификацию стержня Kuntscher [2,18].

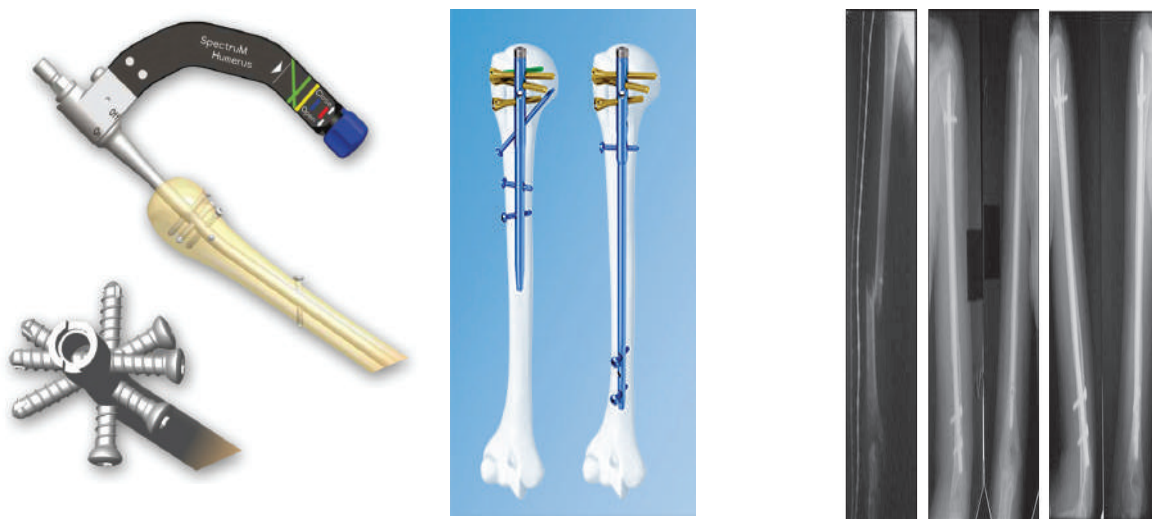

Рисунок 1- Блокируемый интрамедуллярный остеосинтез

Другое направление - разработка так называемого «блокирующегося интрамедуллярного остеосинтеза», позволившего значительно увеличить ротационную стабильность при использовании металлических стержней (рисунок 1). Такие фиксаторы, разработанные рядом авторов [10,18], получили название «гвоздя с чекой». Большинство этих фиксаторов обладали также компрессирующими свойствами. Блокирующийся металло-полимерный стержень был предложен и применен в клинической практике И.В. Рублеником и соавт. (1986).

За рубежом блокирующиеся штифты для интрамедуллярного остеосинтеза длинных костей с использованием преимущественно «закрытой» технологии нашли широкое применение, как при лечении переломов, так и псевдартрозов, о чем свидетельствуют многочисленные публикации [12,18,19]. В последние годы подобные методики стали использоваться и отечественными специалистами [20]. Характерно, что некоторые авторы применяют многоцелевые блокирующиеся фиксаторы как, например, универсальный блокирующий гвоздь AO/ASIF [2,21], другие же используют блокирующиеся фиксаторы, разработанные для определенных сегментов плеча или конкретных анатомических зон как, например, гвоздь Seidel для остеосинтеза плеча [2,6]. Другие используют различные способы интрамедуллярной фиксации в зависимости от локализации перелома. Тем не менее, данные литературы по применению интрамедуллярного остеосинтеза, в том числе с использованием блокирующихся стержней (гвоздей) достаточно противоречивы [3,13].

Другой не менее важный метод остеосин-

теза, получивший развитие в травматологии и ортопедии - чрескостный компрессионно-дистракционный остеосинтез аппаратами внешней фиксации (или «внешняя фиксация»). За рубежом развитие данного метода связано с именами Greifenstiener, Hoffman, Steinmann, Wagner и некоторых других авторов, предложивших аппараты внешней фиксации на основе стержней [13,22].

Одним из первых аппаратов внешней фиксации явился аппарат К.М. Сиваша для артродеза коленного сустава, предложенный в 1952 году, однако из-за узкоспециального назначения он не нашел достаточного применения в клинической практике. В дальнейшем, начиная с середины 50-х годов, отечественными специалистами разрабатывались преимущественно конструкции спицевых аппаратов. Подобные аппараты для чрескостного компрессионно-дистракционного остеосинтеза были предложены Г.А. Илизаровым (1968), О.Н. Гудушаури (1961), В.К. Калнбергом (1974), М.В. Волковым и О.В. Оганесяном (1976), С.С. Ткаченко (1975), а также Талышинским Р.Р., Пичхадзе Р.М. (1980), Хижко И.И. (1981) и другими авторами [5,8,22]. Однако наибольшее распространение получила система чрескостного компрессионно-дистракционного остеосинтеза по Г.А. Илизарову (рисунок 2), которому удалось создать не только конкретный аппарат внешней фиксации, но и предложить множество вариантов его компоновок, а также разработать эффективные методики лечения переломов костей, дефектов и ортопедических заболеваний, связанных с деформациями костей, суставов и укорочением конечностей [22,23].

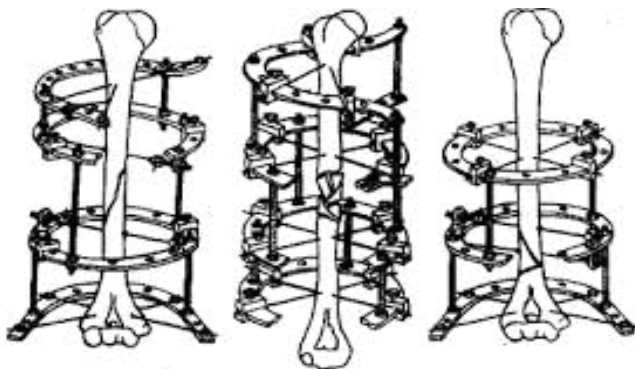


Рис. 104. Схематическое изображение аппарата Илизарова при переломах плечевой кости

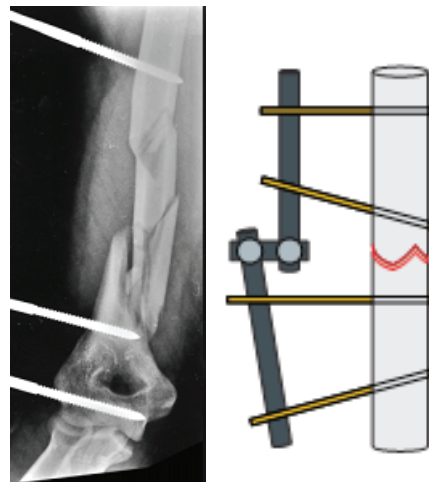


Рисунок 2- Аппараты внешней фиксации

В последнее время для временной внешней фиксации плечевой кости специалисты предпочитают использовать (рис. 2) стержневые аппараты [4, 13]. С.С. Ткаченко (1978) указывает на достаточно высокий уровень гнойных осложнений при применении спицевых чрескостных компрессионно-дистракционных аппаратов, достигающий, по его данным, 26-29%.

Представляет интерес современный опыт применения метода Илизарова в развитых зарубежных странах, таких как Италия, Германия, страны Северной Америки [6,13,17]. Анализ этих публикаций показывает, что признавая достоинства метода Г.А. Илизарова, авторы предпочитают применять его только при определенных показаниях.

Некоторые зарубежные травматологи-ортопеды [6] предпочитают использовать внешние фиксаторы АО/ASIF, где из небольшого набора стандартных трубок и зажимов можно монтировать односторонние, билатеральные и различные объемные конструкции, фиксирующие стержни, введенные в кость. Однако подобные аппараты не обладают достаточным запасом репозиционных возможностей и фиксируют кость в шинирующем режиме, что не позволяет применить их при тяжелой посттравматической патологии (псевдартрозах и дефектах). Рядом авторов используются аппараты Wagner, Hoffman, «Orthofix» [1,19], которые также просты в применении и дают меньше гнойных осложнений, чем спицевые конструкции. Однако некоторые из них получили существенное количество несращений при использовании аппарата «Orthofix», а другие указывают на ограничение подвижности локтевого или плечевого сустава при применении стержневых аппаратов на плечевой кости [1].

Одной из наиболее важных страниц в истории травматологии и ортопедии является развитие накостного остеосинтеза металлическими пластинами. Авторами первых подобных конструкций, нашедших применение в клинической практике стали зарубежные хирурги: A. Lambott - 1912 г., W.O Shermann - 1912 г., W. Lane – 1914 г. Тем не менее, предложенные ими пластины не отличались достаточной прочностью, скрепляли отломки по типу шин. Нередко такие пластины в связи с резорбцией концов отломков становились распорками, препятствующими сращению перелома. K. Townsend, Ch. Gillfillan в 1943 г. предложили пластины собственной

конструкции, позволявшие благодаря овальным отверстиям, осуществлять ручную коаптацию отломков после закручивания винтов. Пластина, предложенная G. Eggers в 1949 г., имела две последовательно расположенные длинные прорези, через которые в кость вводились винты. Такая конструкция фиксатора, по мнению автора, обеспечивала «физиологическую» компрессию отломков за счет натяжения окружающих тканей. Компрессию свыше «физиологических» пределов автор считал нежелательной [14].

Важным этапом в развитии остеосинтеза явилось появление компрессирующих пластин, значительно улучшающих сопоставление отломков костей и жесткость их фиксации. Одним из первых компрессирующих имплантатов принято считать металлическую пластину R. Danis - 1949 г, которая, по слова автора, использовалась им начиная с 1939 года.

Новый этап в развитии накостного остеосинтеза как системы хирургического лечения переломов костей начался в 60-х годах с образования «АО» - рабочей группы по изучению вопросов остеосинтеза (Arbeitsgemeinschaft fur Osteosynthesefragen), связанной прежде всего с именами Muller M. E., Allgower M., Schneider R., Willenegger H. [1,21]. Система «АО», возникшая в Швейцарии и в дальнейшем получившая развитие во всем мире, в настоящее время известна под двойной аббревиатурой «АО-ASIF» (Association for the Study of Internal Fixation). Наиболее перспективные разработки системы АО-ASIF касались погружного стабильного остеосинтеза массивными пластинами с созданием специальных имплантатов и техники фиксации отломков.

Концепция АО основывалась на положениях, впервые выдвинутых R. Danis в 1949 году, который в своей клинической работе, используя компрессирующую пластину собственной конструкции, наблюдал безмозольный тип костного сращения, назвав его «аутогенной сваркой» [1]. Он считал, что обязательными условиями лечения перелома являются: точная открытая репозиция отломков и стабильная внутренняя фиксация, обеспечивающая раннюю функцию конечности. В рамках системы АО/ASIF также был проведен ряд фундаментальных экспериментальных исследований, подтвердивших разрабатываемую концепцию остеосинтеза массивными металлическими пластинами (рисунок 3).

В СССР накостный остеосинтез развивался менее динамично, чем за рубежом, и вплоть до конца 70-х годов в клинической практике еще использовались непрочные пластины типа Lane, выпускавшиеся отечественной промышленностью, применение которых не приносило хороших результатов и компроментировало метод остеосинтеза

пластинами. Одним из первых отечественных приспособлений для накостного компрессионного остеосинтеза явилась пластина Х.С. Рахимкулова, предложенная в 1959 году, которую сам автор именовал «металлическим замком для сколачивания и экстракортикальной фиксации отломков».

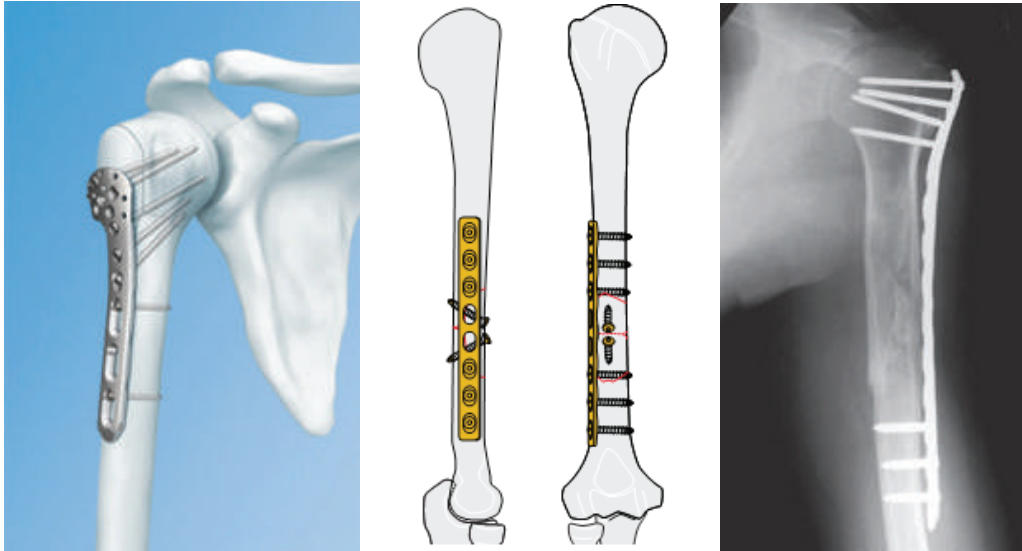


Рисунок 3 - Накостный остеосинтез

В 1963 году Л.И. Ципоркин предложил свою пластину с компрессирующим механизмом, основанным на принципе «улитки». В дальнейшем, преимущественно отечественными авторами, было предложено значительное количество конструкций компрессирующих металлических пластин [14,16].

Анализ литературы показывает, что большинство специалистов использовали в своих конструкциях съемные компрессирующие устройства (рис. 3). Другие авторы предлагали пластины, основанные на принципе «само-

компрессии» [7,17,23]. Компрессия костных отломков этими пластинами осуществлялась благодаря особой форме отверстий и головок винтов за счет так называемого «сферического скольжения» [13]. Пластины, в которых компрессирующий эффект, достигнутый съемным контрактором (коактором) дополняется эффектом самокомпрессии были предложены Л.Н. Анкиным и С.А. Спасовым [10].

В настоящее время все большую популярность приобретают малоинвазивные методики оперативной техники (рисунок 4).

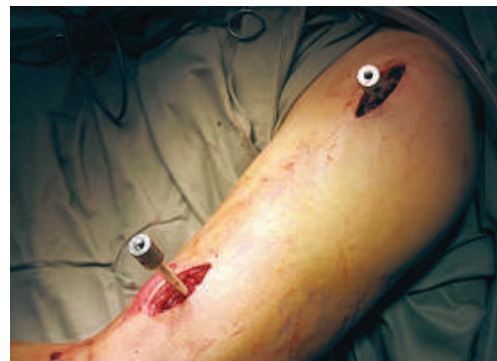
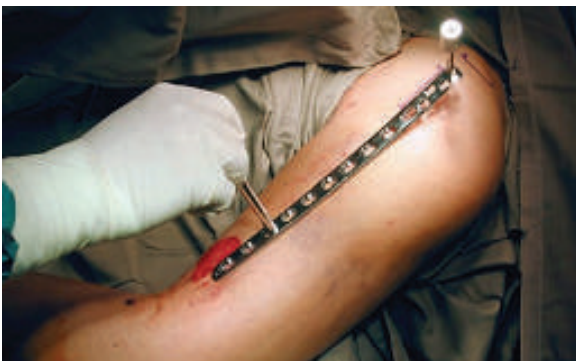
Рисунок 4- MIPO плечевой кости

Длинные, массивные пластины устанавливаются в длинные кости скелета через 2, 3 коротких разреза которые проводятся под контролем электронно-оптического преобразователя. При этом формируется специальным распатором тоннель под мышцами. Место перелома фиксируется мостовидными соединениями к периферической и центральной части. Количество вводимых шурупов минимально. Фиксируются как монокортикально, так и бикортикально. Восстанавливаются только длина кости и ротационное положение отломков. При этом не нарушается их связь с мягкими тканями, а следовательно и кровоснабжение.

Несмотря на многочисленные методы остеосинтеза в травматологии и ортопедии, нет единого стандарта в подборе металлоконструкций при переломах различной локализации, адаптация места перелома фиксирующим элементом всегда остается методом выбора оперирующего хирурга.

ЛИТЕРАТУРА

1. Bhandari M. et al. Предпочтение хирургов в выборе метода фиксации при лечении диафизарных переломов // *Остеосинтез*. – 2009. – № 1(6). – С. 26-28.
2. Cognet J.M., Fabre T., Durandeu A. et al. *Persistent radial palsy after humeral diaphyseal fracture: cause, treatment, and results. 30 operated cases // Rev Chir Orthop Réparatrice Appar Mot.* - 2002. - Vol. 88, №7. - P. 655-662.
3. Сергеев С.В., Джоджуа А.В., Загородний Н.В. и др. Блокируемый остеосинтез при переломах длинных костей: опыт применения и результаты лечения // *Вестник травматол. ортопед. им. Н.Н. Приорова*. - 2005. - № 2. - С. 40-45.
4. Афаунов А.А., Афаунов А.И., Блаженко А.Н. и др. Внеочаговый остеосинтез моноплатеральным анкерно-спицевым аппаратом при лечении ложных суставов плечевой кости // *Гений ортопедии*. - 1996. - № 2-3. - С. 30-31.
5. Губулов Ю.М., Абакаров А.А., Гусейнов А.Г. Эффективность применения методики интенсификации кровоснабжения при лечении несросшихся переломов и ложных суставов костей голени // *Новые технологии в медицине. Способы контроля процессов остеогенеза и перестройки в очагах костеобразования: Матер. симпоз.* - Курган, 2000. - с. 71 - 72.
6. Wallny T., Sagebiel C., Westerman K. et al. *Comparative results of bracing and interlocking nailing in the treatment of humeral shaft fractures // Int. Orthop.* - 1999. - Vol. 21, № 6. - P. 374-379.
7. Гюльназарова С.В. Лечение болтающихся ложных суставов с одновременным удлинением в области патологического очага: автореф. ... д-ра мед. наук. - М., 1987. - 42 с.
8. Зубиков В.С. Накостный стабильно-функциональный остеосинтез при лечении последствий переломов костей конечностей: автореф. ... д-ра мед. наук. - М., 2002. - 37 с.
9. Yajima H., Tamai S., Yamauchi T. *Osteocutaneous radial forearm flap for hand reconstruction // J Hand Surg.* - 1999. - Vol.24.- № 3.- P. 594-603.
10. Анкин Л.Н., Анкин Н.Л. *Травматология европейские стандарты*. - М., 2005. - 495 с.
11. Гудушаури О.Н. Аппарат для репозиции, фиксации и удлинения длинных трубчатых костей // *Ортопед. травматол.* - 1958. - № 3. - С. 53 - 56.
12. Набоков А.Ю. *Современный остеосинтез*. – М., 2007. - 390 с.
13. Cox M.A., Dolan M., Synnott K. et al. *Closed Interlocking Nailing of Humeral Shaft Fractures With the Russell-Taylor Nail // J. Orthop. Trauma.* - 2000. - Vol. 14, № 5. - P. 349-353.
14. Беркутов А.Н. Внутрикостная фиксация при переломах длинных трубчатых костей // *Военно-медицинский журнал*. - 1953. - № 9. - С. 10 - 15.
15. Богданович У.Я., Закиров Ю.А. Накостный компрессионный остеосинтез при лечении переломов длинных трубчатых костей // *Ортопед. травматол.* - 1984. - № 6. - С. 64 - 68.
16. Сысенко Ю.М., Швед С.И., Щурова В.А. и др. Возможности чрескостного остеосинтеза при лечении закрытых диафизарных переломов длинных трубчатых костей верхней конечности // *Гений ортопедии*. - 1998. - № 4. - С. 87-92.
17. Гайко Г.В., Анкин Л.Н., Поляченко Ю.В., Анкин Н.Л. и др. Традиционный и малоинвазивный остеосинтез в травматологии // *Ортопед. травматол.* - 2000. - №2. - С. 73 - 76.
18. Hofer H.P., Wildburger R., Szyszkowitz R. *Observations concerning different patterns of bone healing using the Point Contact Fixator (PC-Fix) as a new technique for fracture fixation // Injury.* - 2001. - Vol.32.- P. 15 – 25.
19. McKee M.D., Miranda M.A., Riemer B.L. *Management of humeral nonunion after the fail-*

ure of locking intramedullary nails // J. Orthop. Trauma. - 1996. - Vol. 10. - №7. - P. 492 - 499.

20. Горохов В.Ю., Нурдин В.И. Опыт применения пластин ЦИТО-СОАН для накостного остеосинтеза в травматолого-ортопедической практике // Современные технологии в травматологии и ортопедии: Сб. матер. науч. конф. к 75-летию со дня рожд. К.М. Сиваша. - М., 1999. - С. 159-161.

21. Мюллер М.Е., Альговер М., Шнайдер Р., Виллингер Х. Руководство по внутреннему остеосинтезу. - М.: Ad Marginem, 1996. - 750 с.

22. Илизаров Г.А. Чрескостный компрессионный остеосинтез аппаратами автора: автореф. ... д-ра мед. наук. - Пермь, 1968. - 56 с.

23. Калнберз В.К. Компрессионно-дистракционный аппарат // Авторское свидетельство №1973052.-27.02.1974.

ТОҚПАН ЖІЛІК СЫНУЛАРЫН ОСТЕОСИНТЕЗДЕУДЕГІ ТАҢДАУЛАР Т.Б. САРЫМСАҚОВ

Түсініктеме. Автор мақалада тоқпан жілік сынуларында қолданылатын операциялық емдеу әдістеріне сараптама жасаған. Операциялық әдістердің оң және теріс жақтары көрсетілген.

Негізгі сөздер: тоқпан жілік сынуы, остеосинтез әдістері.

THE CHOICE OF OSTEOSYNTHESIS OF FRACTURES OF THE HUMERUS T.B. SARYMSAKOV

Abstract. The author of the methods of surgical treatment of fractures of the humerus, the positive and negative sides of each methodology (review of literature).

Key words: fractures of the humerus, methods of osteosynthesis.

УДК 616.718.5/6:616.71-001.514-089

ОПТИМИЗАЦИЯ ХИРУРГИЧЕСКОГО ЛЕЧЕНИЯ СОЧЕТАННЫХ ОТКРЫТЫХ ПЕРЕЛОМОВ КОСТЕЙ ГОЛЕНИ

К.Х. СИРОДЖОВ, К.К. КАРИМОВ, Ш.А. ИСУПОВ, М.Р. МИРАЛИЕВ
Институт последипломного образования медицинских кадров
Республики Таджикистан, Душанбе

Целью настоящей работы явилось улучшение результатов лечения сочетанных открытых переломов костей голени.

МАТЕРИАЛ И МЕТОДЫ

Работа основана на изучении результатов диагностики и лечения 43 пострадавших с сочетанными открытыми переломами костей голени. 67,4% составили лица мужского пола наиболее трудоспособного возраста. В зависимости от механизма травмы больные распределены следующим образом: дорожно-транспортные травмы - 17 (39,5%), кататравма - 11 (25,6%), бытовая - 10 (23,3%), производственная - 5 (11,6%) пострадавших.

При поступлении тяжесть состояния пострадавших оценивали по Гуманенко,

тяжесть травмы по шкале AIS, для диагностики повреждений использовали рентгенографию, ЭХО-ЭС, УЗИ, пункцию плевральной полости, лапароцентез, лапароскопию, компьютерную томографию и лабораторные анализы.

РЕЗУЛЬТАТЫ И ИХ ОБСУЖДЕНИЕ

Согласно классификации открытых переломов Tscherne (1983) установлено: I степень - у 17 (39,5%), II степень - у 19 (44,2%) и III степень - у 7 (16,3%) больных.

С помощью экспресс-метода по Корнилову и ИК-спектроскопии жировая гиперглобулемия выявлена: I степень тяжести - у 49,2%, II степень - у 30,2% и III степень - у 20,6%.

В структуре повреждений доминировали переломы конечностей (62,8%), травма груди

(11,6%), поврежденных живота (4,7%), поврежденных таза (9,3%), конкурирующие травмы (11,6%).

В 2 (4,7%) случаях произведена симультанная операция лапаротомия и остеосинтез внешними стержневыми аппаратами.

В 13 (30,2%) случаях произведен туалет ран, наложены гипсовые повязки, и в отсроченном порядке - стабильный накостный остеосинтез пластинами АО. У 17 (39,5) больных с открытыми II степени переломами произведена первичная хирургическая обработка ран, наложен стержневой аппарат Гофмана.

В 11 (25,6%) случаях использовано скелетное вытяжение в плане предоперационной подготовки, остеосинтез произведен в отсроченном порядке.

Профилактика ЖЭ проводилась всем больным. При лечении открытых переломов широко использовалось лимфотропное введение антибиотиков и иммуномодуляторы. Ранние осложнения наблюдались в 6 (13,9%) случаях, в виде нагноения ран, и были обусловлены тяжестью переломов. В отдаленном периоде в 1 (2,3%)

случае развился ложный сустав и у 2 (4,7%) - остеомиелит. Инфекционные осложнения дыхательных путей отмечали у 3 (6,8%) больных. Отдаленные результаты оценены по системе Маттис (2008). Неудовлетворительные результаты имели место у 6 (13,9%) больных, которые носили временный характер.

ЗАКЛЮЧЕНИЕ

Ранний стабильный остеосинтез сочетанных открытых переломов голени обеспечивает стабилизацию жизненно важных функций организма, профилактику ранних осложнений и комфортное лечение других компонентов сочетанной травмы. Целенаправленная профилактика, радикальная хирургическая обработка ран и адекватно выбранные способы остеосинтеза и мобилизации близлежащих суставов определяют прогноз и снижают риск развития осложнений. Прогнозирование исходов травмы в остром периоде и поэтапная реализация тактики хирургического лечения сочетанных открытых переломов голени являются залогом благоприятных исходов.

УДК 616.718.5/6-089-053.89

ҚАРТ АДАМДАРДЫҢ ҮЛКЕН БАЛТЫР СҮЙЕГІ ДИСТАЛЬДЫ МЕТАЭПИФИЗИ СЫНЫҚТАРЫН ЕМДЕУДЕГІ БІЗДІҢ ТӘЖІРИБЕМІЗ

Б.Ә. ӨТЕГЕНОВ, З.Ә. ИДИЕВ, А.Н. АЛМАХАНОВ

Марат Оспанов атындағы Батыс Қазақстан мемлекеттік медицина университеті, Жедел медициналық көмек ауруханасы, Ақтөбе

Зерттеу мақсаты. Қарт адамдардың балтыр сүйектері сынықтарын емдеу әдістерінің тиімді тәсілдерін таңдау.

МАТЕРИАЛДАР ЖӘНЕ ЗЕРТТЕУ ӘДІСТЕРІ

Ғылыми жұмыс Ақтөбе қаласы «Жедел медициналық көмек ауруханасының» травматология бөлімшесінде 2003 - 2013 жылдарда үлкен балтыр сүйегі дистальды метаэпифизи сынықтарымен емделген 42 қарт адамдардың (63-80 жас аралығындағы) ауру тарихына талдау жасау арқылы негізделген. Олардың ішінде ерлер - 25, әйелдер - 17.

НӘТИЖЕЛЕР МЕН ТАЛҚЫЛАУ

Консервативтік ем 26 ауруға қолданылды (61,9%). Олардың ішінде 17 науқас (65,5%)

қаңқалық тарттыру әдісімен емделді. Біздегі көрсеткіш бойынша қаңқалық тарттыру әдісінің ұзақтығы сынықтың сипатына, ығысу түрлеріне байланысты 3-5 апта болды. Қаңқалық тарттыру аяқталған соң бұл науқастарға гипс таңғышы салынды.

Зерттеудегі 42 науқастың 16-сына (39,1%) оперативтік емдеу әдісі қолданылды. Илизаров аппаратымен остеосинтез 7 науқасқа, 9 науқасқа ашық репозиция жасалып, металл конструкцияларымен бекітілді.

Илизаров аппаратымен емделген науқастардың стационардағы төсек күндері -16, ашық репозиция жасалған науқастардың төсек күндері -19. Илизаров аппаратымен емделген 2 науқаста сым маңындағы жұмсақ тіндердің жергілікті қабынуы орын алды, инфекция бір апта көлемінде басылды.

Консервативтік әдіспен емделген 26 науқастың 20-сында (76,9%) жақсы нәтиже алынды, ал 6 науқаста аяқтың тірек - қимыл қызметі толық сақталғанмен, буын контрактурасы, ісіну, жеңіл ауырсыну синдромы байқалды.

ҚОРЫТЫНДЫ

Қорыта келгенде, консервативтік және оперативтік емдердің нәтижелері бірдей екенін анықтадық. Науқастардың жас ерекшелігін ескерсек, оперативтік емдеу әдістері консервативтік ем мүмкін болмаған жағдайда ғана қолданылғаны дұрыс деп санаймыз.

ЛУЧЕВАЯ ДИАГНОСТИКА В ОСТЕОЛОГИИ. ОСТЕОПОРОЗ-СОВРЕМЕННЫЕ МЕТОДЫ ДИАГНОСТИКИ И ЛЕЧЕНИЯ

УДК 616.71-007.234-07+616-08-039.79-053.2

ДИАГНОСТИКА ОСТЕОПОРОЗА У ДЕТЕЙ В РЕЗУЛЬТАТИВНОСТИ КОНСЕРВАТИВНОГО ЛЕЧЕНИЯ

А.М. ДЖУРАЕВ, Ш.У. УСМАНОВ, К.Н. ВАЛИЕВА,
Х.К. НУРМУХАММЕДОВ, Р.Х. ТИЛОВОВ

Научно-исследовательский институт травматологии и ортопедии, Ташкент

ВВЕДЕНИЕ

Наряду с развитием новых медицинских технологий участились случаи диагностики снижения костной прочности у детей как симптома различных болезней, что позволяет считать детей с хронической патологией группой высокого риска развития остеопороза. Фундаментальные исследования, проведенные при обследовании 237 школьников-подростков, показали, что факторы риска развития остеопении и остеопороза находятся в линейной зависимости от возраста, пола, состояния физического развития и соматической заболеваемости. Установлено, что общая частота остеопении у школьников-подростков 10-18 лет составила 28,77% у мальчиков и 32,22% у девочек, частота остеопороза - 2,9% и 1,75% соответственно.

Определенные исследования указывают на вероятность мультифакториальности в развитии нарушений минеральной плотности, возможность различных комбинаций факторов и их потенцирующее действие друг на друга, что развитие остеопении и остеопороза, в детском и подростковом возрасте, происходит на фоне изменений кальций-фосфорного обмена и кальций-регулирующих гормонов.

Цель работы: выявить особенности минерализации скелета у детей и обосновать методологию формирования возрастных нормативов костной массы и минеральной костной плотности.

МАТЕРИАЛ И МЕТОДЫ

Обследовано 34 ребенка (5-16 лет) установленным остеопеническим синдромом, на фоне ортопедических заболеваний (врожденный вывих бедра, Х-О-образные деформации нижних конечностей, системный остеогенез).

Исследовали антропометрические данные (возраст, массу и рост, индекс массы тела, площадь поверхности тела), минеральную плотность кости (рентгеноденситометрия, шкала Z-score, педиатрическая программа, аппарат «Stratos» Франция), с применением перцентильных таблиц и регрессионных шкал, уровень сывороточного эстрадиола у девочек и тестостерона у мальчиков.

РЕЗУЛЬТАТЫ И ИХ ОБСУЖДЕНИЕ

Проведенное исследование показало, что содержание минерала в костной ткани (ВМС) и минеральная костная плотность (ВМД) коррелируют с показателями физического развития и стадиями полового созревания, баллом полового развития и возрастом начала менструации. Однако, не установлено прямой корреляции костной массы с уровнем сывороточного эстрадиола у девочек. Уточнение параметров гормональной активности показало, что при низких значениях эстрадиола (с 13 до 15 лет) отмечаются интенсивное увеличение длины тела и высокие темпы минерализации скелета. В свою очередь, повышение концентрации эстрадиола сопровождается уменьшением скорости или полной остановкой костного роста и накопления минерала в скелете. У мальчиков выявлена достоверная корреляция уровня сывороточного тестостерона с костной массой и костной минеральной плотностью.

Методология клинической диагностики остеопении у детей определила «отрезную точку» (значения меньше 10% перцентиля) для содержания минерала в костной ткани (ВМС) и минеральной костной плотности (ВМД) в зависимости от возраста и пола, ниже которой формируется риск развития остеопении. Применение метода стандартных отклонений в нормативных исследовани-

ях (референтная база прибора) существенно превышает частоту остеопении у обследованных детей. Увеличение костной минеральной плотности (BMD) с 10 до 16 лет в дистальном отделе предплечья равно у девочек 57,7%, у мальчиков - 57%, в поясничном отделе позвоночника соответственно -34,6% и 39,7%.

По данным остеоденситометрии, остеопения встречается в среднем у каждого пятого ребенка в нейтральном периоде и у каждого второго - в периоде полового созревания. Результатом полученных данных явилось то, что в период полового созревания минеральная костная плотность в поясничном отделе позвоночника нарастает в 1,5 раза больше, чем в нейтральном. При использовании референтной базы прибора (Z-критерий) остеопения в дистальном отделе предплечья отмечается у 60% девочек и 48% мальчиков 10-16 лет. В поясничном отделе скелета эти показатели соответственно равны 41,7% и 46,0%. У детей 5-10 лет в поясничном отделе позвоночника частота остеопении составляет у девочек 25,9 %, у мальчиков - 17,4%. Частота остеопении у обследованных детей при стандартизации по возрасту и длине в среднем на 40% ниже, чем при использовании референтной базы прибора (Z-score).

При стандартизации показателей костной

минеральной плотности по возрасту и длине было выяснено, что нормальная костная минеральная плотность имеет место у большинства детей нейтрального возраста (93 %). В то же время в период полового созревания остеопения диагностируется практически во всех возрастных группах, причем частота регистрируемой остеопении при стандартизации по возрасту и длине в среднем на 40% ниже, чем при использовании Z-критерия.

ЗАКЛЮЧЕНИЕ

Оценка особенностей минерализации различных участков скелета в зависимости от пола позволила выяснить, что у мальчиков в костях предплечья уровень костной минеральной плотности выше, чем у девочек, а в поясничном отделе позвоночника (L2-L4) - ниже. После 15 летнего возраста содержание минерала в костной ткани позвоночника выше у мальчиков. В тоже время, наиболее высокие темпы минерализации скелета наблюдаются в период пубертатного скачка роста, что совпадает с I-III стадиями полового созревания по Таннеру, снижение уровня половых стероидов в сыворотке крови (эстрадиол, тестостерон) имеет каждый четвертый подросток.

УДК 616.71-001.59:616-001.5:616-073.75

ПОСТТРАВМАТИЧЕСКИЕ ЛОЖНЫЕ СУСТАВЫ У ДЕТЕЙ. АНАТОМО-КЛИНИЧЕСКИЕ И РЕНТГЕНОЛОГИЧЕСКИЕ ОСОБЕННОСТИ

Н.Б. ДУЙСЕНОВ

Республиканская детская клиническая больница «Аксай»,
Казахский национальный медицинский университет им. С.Д. Асфендиярова, Алматы

Знание анатомо-клинических и рентгенологических особенностей посттравматических ложных суставов у детей, позволило повысить качество лечения 34 больных, оперированных методом чрескостного остеосинтеза, что позволило получить восстановление или частично компенсировать функцию конечности.

Ключевые слова: ложный сустав, чрескостный остеосинтез.

ВВЕДЕНИЕ

В последнее время динамика показателей детского травматизма свидетельствует о его неуклонном росте. Так, за последнее десятилетие число травматических повреждений, полученных детьми, возросло более чем

на 10% [1,2].

Несмотря на значительные успехи, достигнутые в травматологии за последние десятилетия в лечении диафизарных переломов длинных трубчатых костей у детей, число осложнений при этих повреждениях продол-

жают оставаться все еще высоким. Среди них по частоте одно из первых мест занимают посттравматические ложные суставы, составляющие по данным разных авторов от 3 до 16% [3,4].

По анатомо-клиническому проявлению ложные суставы делятся на тугие и подвижные, или «болтающиеся»: тугой ложный сустав не имеет патологической подвижности и боли при попытке к нагрузке, рентгенологически – концы костей ложного сустава не истончены. При анатомическом рассмотрении, в случае тугого ложного сустава, место перелома выполнено фиброзной тканью, отмечается небольшая осевая деформация.

Подвижный или «болтающийся» ложный сустав, включает в себя самый тяжелый континент больных, характеризуется выраженной патологической подвижностью, наличием боли при попытке нагрузки конечности, рентгенологически – концы ложного сустава имеют вид «сосуллек». При анатомическом исследовании – концы фрагментов кости не соприкасаются, в месте перелома отмечается массивная фиброзно-склеротическая перестройка [5].

Клинико-рентгенологическая характеристика ложных суставов у детей имеют некоторые особенности: у большинства детей несращение костей сочеталось с выраженной угловой деформацией конечности от 10° до 30°, в некоторых случаях больше. Почти у всех детей наблюдалось укорочение пораженной конечности, атрофия конечности и контрактура в близлежащих суставах. Наличие ложного сустава диафиза кости не оказывает никакого воздействия на ростковую зону, вследствие этого конечность при отсутствии лечения может продолжать рост в длину, при этом деформация в области ложного сустава может прогрессировать. В некоторых случаях, особенно при закрытии зоны роста в результате травматологического воздействия, отмечается прогрессирующее укорочение пораженной конечности, что усугубляет состояние больного ребенка.

Форма концов фрагментов кости при ложных суставах и дефектов костей может быть различной: поперечной, косою, конусообразной, в виде «сосуллек», полукруглой, образовывать «шарнир» и других видов. На рентгенограмме у наблюдавшихся и лечившихся у нас больных в некоторых случаях была хорошо выражена замыкательная пластинка,

причем у большинства имелся значительный склероз концов фрагментов [6].

Целью данной работы явилось улучшение лечения детей и подростков с ложными суставами при использовании метода чрескостного остеосинтеза, учитывая анатомо-клинические особенности.

МАТЕРИАЛ И МЕТОДЫ

На базе ортопедического центра Республиканской детской клинической больницы «Аксай» за период с 2000 по 2012 годы производилось лечение 34 детям с приобретенными ложными суставами костей, сформировавшимися, несмотря на проводимое лечение диафизарного перелома длинных трубчатых костей, и остеомиелитического процесса, в возрасте от 7 до 15 лет. Мальчиков было – 15, девочек – 19. Правостороннее поражение было в 22 случаях, левостороннее в – 12. По локализации поражение бедренной кости – 7 детей, большеберцовой кости – 27 случаев.

Все дети оперированы с использованием аппаратов внешней фиксации, при этом открытая репозиция по ложному суставу не производилась. Мы использовали закрытый метод – производилась коррекция деформации по оси, с последующей компрессией по ложному суставу.

В 9 случаях применяли билочальный метод: компрессия по ложному суставу дополнялась дистракцией по произведенной остеотомии большеберцовой кости, с целью нивелирования укорочения конечности.

С целью контроля за лечением производилось рентгенологическое исследование, в зависимости от той или иной стадии мозолеобразования (согласно схемы В.Л. Адрианова), для стимуляции и убыстрения сроков сращения ложного сустава использовались дополнительные лечебные мероприятия.

Рентгенологические стадии мозолеобразования по схеме В.Л. Адрианова:

1 стадия – «мягкотканного регенерата». Четко прослеживается линия ложного сустава.

2 стадия – обызвествления. Характеризуется появлением прогрессивно увеличивающихся теней, повышенной оптической плотности, не имеющих признаков костной структуры между компрессируемыми костными отломками ложного сустава.

3 стадия – образования первичной костной ткани. Начинается с появления в проекции ложного сустава отчетливо прослежи-

вающиеся замыкательные пластинки. Но, несмотря на это, имеет место отсутствие дифференцировки на корковый слой и костно-мозговой канал.

4 стадия – функционально оформленной кости. Новообразованная целостная кость имеет отчетливо видный корковый слой и костно-мозговой канал.

Согласно представленной классификации в первой стадии производилась коррекция вторичной деформации и компрессия по ложному суставу, до полного соприкосновения фрагментов. При формировании признаков второй стадии осуществлялась стабилизация в аппарате внешней фиксации, а также реабилитационные мероприятия, включающие лечебную гимнастику, массаж, физиотерапевтические процедуры. В третьей стадии показана нагрузка на конечность, с целью стимуляции костеобразования по ложному суставу гравитационным эффектом. При наличии функционально оформленной кости производится демонтаж аппарата чрескостного остеосинтеза.

РЕЗУЛЬТАТЫ И ИХ ОБСУЖДЕНИЕ

Оценка результатов лечения больных проводилась в соответствии с системой оценки функционального состояния конечности при их повреждениях у детей и подростков [7].

По результатам обследования до начала лечения состояние декомпенсации выявлено у 10 пациентов (интегральный показатель $1,72 \pm 1,06$ балла), субкомпенсации у 24 детей (интегральный показатель $3,5 \pm 0,43$ балла), компенсации не наблюдалось. Показатели декомпенсации функционального состояния отмечались при болтающихся ложных суставах. В случае тугих ложных суставов, оценка функции конечности у детей соответствовала субкомпенсации.

При повторном тестировании после курса реабилитации отмечен прирост интегрального показателя в пределах 1 – 2 баллов: декомпенсация не выявлена субкомпенсация у 12 детей (интегральный показатель $3,6 \pm 0,43$ балла), компенсация у 22 больного. После сращения ложного сустава большинство детей отметили полное восстановление или компенсацию функции конечности. Однако, практически треть детей оценили функциональный статус конечности как субкомпенсация - это связано с остающимся укорочением конечности, которое

было нивелировано вторым этапом, на смежном сегменте конечности.

ВЫВОДЫ

1. Дифференцированный подход к оперативной коррекции методом чрескостного остеосинтеза ложных суставов у детей, в зависимости анатомо-клинических особенностей позволяет улучшить результаты лечения.

2. В зависимости от стадии мозолеобразования (согласно данным рентгенологического исследования), определялась тактика лечения направленная на стимуляцию и убыстрение сроков сращения ложного сустава.

ЛИТЕРАТУРА

1. Ормантаев К.С., Ерекешов А.Е., Кунанбаев А.Б. *Детский травматизм и новые методы лечения // Материалы научно-практической конференции «Актуальные вопросы детской травматологии и ортопедии».* – Алматы, 2000. – С. 10-18.

2. Миронов С.П., Андреева Т.М., Попова М.М. *Актуальные вопросы детской и подростковой травматолого-ортопедической помощи. // Материалы научно-практической конференции детских травматологов-ортопедов России с международным участием «Актуальные проблемы детской травматологии и ортопедии».* - С-Пб. – Екатеринбург, 2007. – С. 29-30.

3. Волков М.В., Тер-Егизаров Г.И., Стужина В.Т. *Ошибки и осложнения при лечении переломов длинных трубчатых костей у детей.* - М., 1978. – 183 с.

4. Куропаткин Г.В. *Ложные суставы и несращения: причины возникновения и основные ошибки при лечении // Современные технологии и травматологии и ортопедии: ошибки и осложнения, профилактика и лечение.* – М., 2004. – С. 80.

5. Дорохин А.И. *Остеосинтез при замедленно срастающихся переломах длинных трубчатых костей у детей // Травматология жэне ортопедия.* – 2003. – № 2 (4). – С. 68-69.

6. Королюк И.П. *Рентген-анатомический атлас человека (норма, варианты, ошибки интерпретация).* – М.: «Видар», 1996. – 193 с.

7. Цыкунов М.Б., Меркулов В.Н., Дуйсенов Н.Б. *Система оценки функционального состояния конечности при их повреждениях у детей и подростков // Вестник травматологии и ортопедии имени Н.Н. Приорова.* – 2007. - № 3. – С. 52-59.

ПОСТТРАВМАЛЫҚ ЖАЛҒАН БУЫНДАР БАС БАЛА-ШАҒАЛАРДЫҢ. АНАТОМО-КЛИНИЧЕСКИЕ ЖӘНЕ РЕНТГЕНОЛОГИЯЛЫҚ ӨЗГЕШЕЛІКТЕР

Н.Б. ДҮЙСЕНОВ

Түсініктеме. Балалардың жарақаттан кейінгі жалған буындарының анатомиялық-клиникалық және рентгенологиялық ерекшеліктерін білу сүйек арқылы остеосинтез әдісімен операция жасалған 34 науқастың емдеу сапасын көтеруге мүмкіндік берді. Бұл аяқтар қызметінің қалпына келуіне немесе жартылай орнын толтыруға мүмкіндік берді.

Негізгі сөздер: жалған буын, сүйек арқылы остеосинтез.

POST-TRAUMATIC FALSE JOINTS IN CHILDREN. ANATOMICAL AND CLINICAL AND RADIOLOGICAL FEATURES

N.B. DUSENOV

Abstract. Knowledge of children's anatomic-clinical and roentgen features of posttraumatic false joints, lets to improve the quality of treatment of thirty four (34) patients, were operated with method of cross-bone osteosynthesis, what let take restoration or to indemnify extremities partially.

Key words: false joint, transosseous osteosynthesis.

УДК 617.586-007.58-08-053.2-073.75

ДИАГНОСТИКА ПЛОСКОСТОПИЯ У ДЕТЕЙ КОМПЬЮТЕРНОЙ ПЛАНТОГРАФЕЙ

М.А. ЗАКИРХОДЖАЕВ

Научно-исследовательский институт травматологии и ортопедии, Ташкент

ВВЕДЕНИЕ

Проблема углубленного изучения плоскостопия в детском возрасте остается актуальной вследствие значительной распространенности этой патологии и неудовлетворенностью результатами ее лечения. Среди детей с плоскостопием, которое характеризуется опусканием внутреннего и наружного продольных сводов стопы, следует выделить группу, имеющую, кроме этого, вальгусное положение пяточного отдела стопы, а в ряде случаев – среднего, т.е. плосковальгусную деформацию.

Современные исследования определяют довольно частое распространение плосковальгусной деформации стоп в детском возрасте, когда при клинически выраженных признаках не наблюдаются грубые аномалии развития стопы, отмечаемое как «истинной» врожденной плосковальгусной стопы («стопа-качалка»). Установление в раннем возрасте (4-6 месяцев) деформации стоп у ребенка, сопутствующие другие ортопедические заболевания, наличие всех характерных признаков плоскостопия и вальгусной деформации

позволяют отнести этот тип деформации к группе врожденных. Характерной особенностью вальгусной деформации стоп является пассивная коррекция деформации, что оправдывает возможность воздействия лечебными консервативными мероприятиями и ортопедическим снабжением.

Остаются полемическими вопросы механогенеза деформации и особенно вопросы последовательного развития плоскостопия. Но всестороннее рассмотрение вопросов, различие взглядов нашло отражение на теоретических предпосылках механогенеза деформации и принципиальных конструкциях ортопедических стелек.

Целью исследования явилось изучение механогенеза плоскостопия у детей при применении компьютерной плантографии с разработкой наиболее физиологичной подошвенной стельки.

МАТЕРИАЛЫ И МЕТОДЫ.

Исследование проведено у 51 ребенка (2-13 лет) с плосковальгусной деформацией стоп. Распределение пациентов проведено

по возрастным критериям: мальчиков 15, девочек 10 (до 5 лет), 4 мальчика и 3 девочки (от 6-7 лет), 9 мальчиков и 2 девочки (от 8-10 лет), 7 мальчиков (от 11 до 13 лет). Помимо общеклинических исследований проведено измерение свода стоп, компьютерная плантография и рентгенологическое исследование.

РЕЗУЛЬТАТЫ И ОБСУЖДЕНИЕ.

При комплексном обследовании, как при плантографии (ПГ), так и при компьютерной плантографии (КПГ), было выявлено уплощение внутреннего продольного свода на 10-15% и в ряде случаев на 50%, в сравнении с возрастной нормой. Результатом данного исследования явилось выявление вальгусного отклонения пяточного отдела стопы, когда в 78% данное отклонение определялось за счет избыточной подвижности в голеностопном суставе. Необходимо заметить, что у данных пациентов отмечались сопутствующие заболевания (дисплазия тазобедренного сустава, *genu valgum*, сколиоз, вялая осанка, избыточна подвижность в суставах верхних и нижних конечностей). Практические все дети перенесли рахит (из анамнеза). Данное обстоятельство послужило заключению, что плосковальгусная деформация явилась следствием мезенхимальной недостаточности и недоразвития опорно-связочного аппарата стопы, которую можно рассматривать как врожденную патологию.

Как на плантограммах стоп, так и при КПГ обеих стоп отчетливо определялось почти полное заполнение подстводной части отпечатка, с уменьшением угла условной оси пяточного и переднего отделов в Шопаровом суставе до 168° (вместо 172° - 174° в норме), указывающее отклонение переднего отдела стопы относительно заднего и величину «вальгуса» пяточного отдела стопы. При боковой рентгенографии стопы в нагрузке и пяточного отдела (расстояние 100 см., с направление луча на область пяточно-кубовидного сочленении) определялся таранно-пяточный угол. Рентгенологические изменения при плосковальгусной деформации стоп определялись не только снижением свода стопы но и в отведении пяточного отдела. Из положения таранной кости, близкой к горизонтальному, она с различной степенью перемещалась в вертикальное у 82% детей. В 22 случаях таранная кость занимала почти вертикальное положение и вклинивалась между пяточной и

ладьевидной костью, с пассивной коррекцией стопы. Смещение таранной кости относительно пяточной приводило к увеличению таранно-пяточного угла, явившимся наибольшим у детей в возрасте от 2-5 лет, с колебаниями от 42° до 58° (30° в норме). У 3 мальчиков (4-5 лет) таранно-пяточный угол достигал 65 - 70° , а выраженность анатомических изменений соответствовала клиническим проявлениям.

Голенно-пяточный угол у 39 пациентов колебался от 5° до 20° , при этом угол, превышающий 5° рассматривался как симптом вальгусной деформации пяточной кости. Выявлено, что степень увеличения угла находилась в прямой зависимости от вальгусной деформации. Рентгенологические изменения пяточной кости характеризовались ее деформированием, уплощением переднего ее отдела, с структурными изменениями в виде вертикального расположения трабекул.

В 1,2% случаях (6 детей) выявлена аномалия развития костей и связочного аппарата: консистенция таранной и ладьевидной костей (3), недоразвитие дистального эпифиза малоберцовой кости (1), молоткообразная деформация дистальных фаланг (2), причем у данных пациентов выявлен замедленный темп окостенения, проявившийся в отсутствии ядер окостенения бугра пяточной кости.

Плосковальгусная деформация стоп у детей в проведенных исследованиях рассматривалась с позиции ортопедического снабжения, с определением влияния ортопедической стельки со значительной разницей внутреннего и наружного сводов на коррекцию стоп, а также на положение пяточной кости. Существующие полустельки не обеспечивают надежной коррекции вальгусной деформации. Учитывая диспозицию таранной кости относительно пяточной при вальгусе стопы, можно заключить, что расположение максимальной выкладки внутреннего свода должно находиться больше кпереди, а именно на расстоянии $0,451D$ (D -длина стопы), что установлено с помощью расчета боковых рентгенограмм стопы и КПГ в положении нагрузки. Результаты исследования на расстоянии $0,451D$ соответствуют плоскости таранно-ладьевидного сустава (диспозиция таранной кости), при этом высота внутреннего отдела пробки стельки должна быть равна 15 мм, наружного 5 мм.

Значительная (10 мм) разница в выкладке сводов способствует приподниманию пе-

реднего отдела пяточной кости и ее супинации, что в определенной степени корригирует вальгусную деформацию. Такие стельки назначались в обувь детям от 8-13 лет, с учетом отсутствия изменений в высоте свода. Применение стелек указанных конструкций, при последующих ПГ, КПГ, рентгенографических исследованиях, способствовало улучшению клинических показателей: свод стопы становился более выраженным, пяточная кость по отношению к таранной занимает более правильное положение, о чем свидетельствует параллельное расположение их суставных поверхностей, уменьшение таранно-пяточного угла. Клинически отмечено улучшение по-

ходки у детей, износ обуви становился более правильным. Значительная высота выкладки свода не приводила к ощущению давления под сводом стопы.

ЗАКЛЮЧЕНИЕ

Таким образом, комплексное обследование пациентов с плосковальгусной деформацией стоп, с включением методов ПГ, КПГ, рентгенографии позволяет уточнить степень и изменения, характерные для данной патологии, и рекомендательно устанавливать угол, необходимый для коррекции патологии у детей различных возрастов с помощью стелек в обуви.

УДК 616.711.6-007.271

МЕТОДИКА ОЦЕНКИ СТЕПЕНИ СУЖЕНИЯ ПОЗВОНОЧНОГО КАНАЛА ПРИ ПОЯСНИЧНОМ СПИНАЛЬНОМ СТЕНОЗЕ

С.К. МАКИРОВ^{1,2}, В.А. ОСАДЧИЙ³, А.А. ЮЗ¹

¹Российская медицинская академия последипломного образования,

²Центральная клиническая больница РАН,

³Национальный исследовательский технологический университет «МИСиС», Москва

ВВЕДЕНИЕ

Поясничный спинальный стеноз – это патологическое состояние позвоночного канала, характеризующееся его концентрическим сужением с появлением характерного симптомокомплекса. Одной из основных проблем, связанных с определением поясничного спинального стеноза, является отсутствие его четких унифицированных радиологических признаков. Нами был предложен способ оценки степени сужения позвоночного канала при поясничном спинальном стенозе, основанный на его анатомических аспектах.

Целью исследования было разработать и апробировать методику оценки степени сужения позвоночного канала при поясничных спинальных стенозах и оценить корреляцию метода с данными клинической картины заболевания.

МАТЕРИАЛ И МЕТОДЫ

В исследовании приняли участие 22 пациента (41 стенозированный сегмент). Средний возраст пациентов составил 51,8 лет. Количество пораженных сегментов у одного пациен-

та составляло в среднем 2,1. У всех пациентов выполнялось измерение 6-и радиологических критериев, найденных в доступных литературных источниках, а именно: (1) площадь поперечного сечения дурального мешка; (2) передне-задний диаметр дурального мешка; (3) поперечный диаметр дурального мешка; (4) межфасеточное расстояние; (5) глубина левого и правого латерального углубления; (6) угол левого и правого латерального углубления. Кроме того, нами было предложено 3 собственных критерия: *уровень измерения позвоночного канала; площадь поперечного сечения правого и левого латеральных каналов и их сумма*. Измерения проводились на уровне середины межпозвонкового диска и фасеточных суставов. Для всех критериев была рассчитана линейная парная корреляция. На основании коэффициентов корреляции были составлены уравнения регрессии.

РЕЗУЛЬТАТЫ И ИХ ОБСУЖДЕНИЕ

Была выявлена сильная корреляция линейных величин с параметрами площади. Анализ полученных уравнений регрессии по-

казал адекватность математических моделей и высокое значение коэффициента множественной корреляции. Для описания степени сужения позвоночного канала был предложен параметр «Коэффициент стеноза», рассчитывающийся как отношение суммы площадей боковых каналов к площади поперечного сечения дурального мешка. Значение коэффициента сопоставляли с данными, полученными при заполнении пациентом числовых оценочных шкал, таким образом, оценивая корреляцию «Коэффициента стеноза» с тяжестью клинического течения заболевания. Распределение значений «Коэффициента стеноза» с учетом клинического течения заболевания выглядит следующим образом: от 0,19 и ниже – выраженный стеноз позвоночного канала; от 0,20 до 0,24 – клинически значимый стеноз позвоночного канала; от 0,25 до 0,29 – вероятный стеноз; от 0,30 и выше – нормальный позвоночный канал. Сравнение средних значений коэффициента для контрольной и основной групп показало статистически значимые различия ($t = -12,5$; $p < 0,0001$). Была выявлена сильная

статистически значимая корреляция полученного коэффициента со шкалами ODI и SSS ($p < 0,0001$).

В нашей работе был применен новый подход к поиску оптимального радиологического критерия сужения позвоночного канала. На основании полученных данных введен параметр «Коэффициент стеноза», имеющий высокую корреляцию с данными числовых оценочных шкал. Данная методика позволила оценить степень сужения позвоночного канала на амбулаторном этапе оказания медицинской помощи, и, таким образом, выработать эффективную и своевременную лечебную тактику.

Не стоит, однако, забывать, что это лишь предварительные данные, полученные на довольно ограниченной группе пациентов. Требуется их тщательная проверка на большей выборке как контрольной, так и основной групп для того, чтобы твердо рекомендовать методику для широкого применения в клинической практике. Предложенный способ оценки заявлен на получение патента на изобретение (заявка на изобретение RU 2014108612 от 06.03.2014 г.)

УДК 616.718.41-002.4

АНАМНЕСТИЧЕСКИЕ И КЛИНИЧЕСКИЕ ОСБЕННОСТИ ПРИ АСЕПТИЧЕСКОМ НЕКРОЗЕ ГОЛОВКИ БЕДРЕННОЙ КОСТИ

Р.И. РАХИМЖАНОВА¹, Л.В. СПИЧАК²

¹Медицинский университет Астана, ²Научно-исследовательский институт травматологии и ортопедии, Астана

Изучены анамнестические и общеклинические данные 248 пациентов, госпитализированных в НИИ травматологии и ортопедии г. Астана с установленным асептическим некрозом головки бедренной кости за период 2010-2013гг. Анализируя причины возникновения болей у больных с АНГБК, установлено, что большая роль отводится травматическому и сосудистому генезу возникновения болей у данной категории больных АНГБК, имеет место влияние приема гормонов и лекарств, алкоголя. Немалый процент пациентов с идиопатическим АНГБК – 45,9%. Выяснение причин возникновения болевого синдрома и развития АНГБК у данной категории больных, использование современных лучевых методов диагностики на ранних стадиях прогнозирует благоприятный исход заболевания после консервативного или хирургического лечения.

Ключевые слова: асептический некроз головки бедренной кости, лучевая диагностика.

ВВЕДЕНИЕ

Научно-практический интерес к асептическому некрозу головки бедренной кости

(АНГБ) объясняется большой распространенностью и прогрессирующим характером заболевания, снижением трудоспособности, вплоть до их глубокой инвалидизации

и сложностью социально-психологической адаптации [1]. В последние годы отмечается увеличение больных с АНГБК в структуре ортопедических заболеваний, в связи с улучшением его ранней диагностики и большей осведомленностью врачей в данной патологии [2].

До настоящего времени отсутствует единый взгляд на его этиопатогенез и лечение больных с данной патологией. Многими авторами отмечено, что основным патогенетическим фактором является сосудистый [1,2,3]. Однако значительную роль играют и другие факторы: интоксикация, обменные процессы в организме, и другие. По данным различных источников насчитывается более 50 факторов, приводящих к АНГБК [1,2,3,5]. Так, частота возникновения АНГБК при переломах проксимального отдела бедренной кости на фоне остеопороза достигает до 15-35% [4]. Нарушенная микроархитектоника трабекул и их повышенная хрупкость становятся причиной микропереломов, что в свою очередь ведет к нарушению кровообращения и возникновению некротических изменений и других процессов, характерных для этого заболевания.

Поэтому возникает необходимость целенаправленного исследования анамнестических и клинических данных больных с АНГБК для получения более полной информации об условиях развития данной патологии перед обследованием современными лучевыми методами диагностики, что и явилось целью исследования.

МАТЕРИАЛ И МЕТОДЫ

Проведен анализ историй болезни 248 пациентов госпитализированных в НИИ травматологии и ортопедии г.Астана с установленным асептическим некрозом головки бедренной кости за период 2010-2013гг., и изучены анамнестические и общеклинические данные.

По результатам анкетирования и общеклинического обследования были учтены наличие сопутствующих заболеваний и различных средовых факторов, влияющих на костный метаболизм и развитие АНГБК и коксартрозов.

РЕЗУЛЬТАТЫ И ИХ ОБСУЖДЕНИЕ

Проведен анализ социального статуса и демографического положения больных с АНГБК, было отмечено, что профессия ока-

зывала одну из ведущих ролей в развитии заболевания.

Так, 248 обследованных (183 мужчин и 65 женщин) – 36 пенсионеров (14,5%), в основном женщины.

Остальные 212 обследованных - 85,5% – лица трудоспособного возраста, из них – 56 (26,7%) не работающих, 86 пациентов (41,1%) - инвалиды 1-2-3 группы, самые молодые из них – 22-х лет, инвалид 1 группы, 26-и лет, инвалид 3 группы. Из анамнеза жизни неработающих и инвалидов выяснено, что у многих (58,4%) профессиональная деятельность была связана с воздействием высокого давления - работали шахтерами в Экибастузе, Караганде, Жезгазгане, на нефтепредприятиях Атырау, Актау, «Казахмысе», Кызыл-Орде.

Работающих лиц - 41 (19,6%), из них 18 пациентов со средним образованием, среди работающих встречаются такие профессии, как работники связи в угольных разрезах, монтеры, дорожники, водители, электромонтеры, слесарь-ремонтник, механизаторы, 23 работающих пациентов с высшим образованием, работа которых в основном сидячая – бухгалтеры, руководители организаций, учителя, бухгалтеры, экономисты, также 9 пациентов работали в воинских частях, КНБ, УВД, РОВД, Минобороны, в основном начальники отделов, службы безопасности, начальник кадетского корпуса, заместитель части и т.п.

Также среди пациентов 2 школьника – ученик 9 класса с болезнью Легг-Кальве-Пертеса, ученик 11 класса с врожденным вывихом бедра и АНГБК.

Итак, анализируя социальный статус обследованных, статистика оказалась грозной – из 212 пациентов трудоспособного возраста 76,7% не работали или были инвалидами 1-3 групп, средний возраст инвалидов составил 30-37 лет. Те, кто мог работать, в основном связывали свою профессиональную деятельность с сидячей работой, или могли выполнять легкий труд без тяжелых физических нагрузок.

В основном, из анамнеза жизни неработающих и инвалидов 1-3 группы выяснено, что их профессиональная деятельность раньше была связана с работой в шахтах, где были подвержены воздействию высокого давления. Это подтверждает литературные данные, что высокое давление оказывает воздействие на головку бедренной кости – при неправильном режиме декомпрессии в крови образуются мелкие пузырьки воздуха, которые могут за-

купоривать и повреждать кровеносные сосуды, в том числе приводить к нарушению кровотока по артерии головки бедренной кости и приводить к АНГБК [6].

Таким образом, профессиональная деятельность у данной категории обследованных больных оказывала ведущую роль в развитии заболевания АНГБК и косартрозов.

При клиническом обследовании и сборе анамнеза учитывались жалобы при поступлении, локальный статус.

Жалобами при поступлении были боли в тазобедренном суставе, иногда неопределенной локализации и имели склонность к широкой иррадиации: в область поясницы и ягодицы, голени; в паховую область, а особенно часто (до 70% случаев) - в область коленного сустава. Боли в суставе в начальных стадиях редкие, позже постоянного характера, усиливающейся при ходьбе, физической нагрузке, с нарушением функции опороспособности, наступает хромота, отмечают укорочение данной конечности.

Локально, в 82,3% случаев отмечали ограничение ротационных движений бедра, особенно внутренней ротации, усиливающие болевой синдром. Затем отмечается ограничение отведения, а в последнюю очередь - уменьшение подвижности в сагиттальной плоскости. Это совпадает с данными Прохорова В.П., (1981), который объясняет тем,

что на первых порах остеонекроз по существу является внесуставным заболеванием, поскольку патологический процесс локализуется в субхондральной зоне кости под толщей интактного суставного хряща, очень долго сохраняющего свою жизнеспособность, и таким образом обеспечивающего на длительный срок хорошую функцию сустава [7].

Боли у одних возникали в одном суставе, через некоторое время в 90% появлялись в течение года в другом суставе, у других – боли сразу в обоих тазобедренных суставах, т.о. подтверждая литературные данные, что патологический процесс носит зачастую двухсторонний характер [7,8].

Общее состояние у больных с асептическим некрозом не менялось, клинический анализ крови при поступлении и при выписке оставался в норме. Многие получали консервативное лечение, причем неоднократно, эффекта не было, боли усиливались со временем.

Впервые боли в суставе возникали по-разному. Как отмечено в таблице 1, длительность возникших болей в суставах и заболевания АНГБК составляет 1-2 года у 85 (34,2%) больных, боли в течении 3-х-5-и лет отмечали 78 (31,5%) пациентов, от 6 лет и больше – 73 (29,4%) больных с установленным АНГБК. Рано обратились с жалобами на боли в суставах лишь 12 пациентов (4,8%) – боли беспокоят в течение от 2-х месяцев до 1 года.

Таблица 1 – Распределение больных с АНГБК по длительности заболевания

| Длительность заболевания | До года | 1-2 года | 3-5 лет | 6-9 лет | 10-14 лет | 15 лет и более |
|--------------------------|--------------|------------|------------|------------|-----------|----------------|
| n=248 (100%) | 12 (4,8%) | 85 (34,2%) | 78 (31,5%) | 36 (14,5%) | 17 (6,9%) | 20 (8,0%) |

Травма и боли в тазобедренном суставе. По данным некоторых авторов, у 10-50% больных с различными повреждениями области тазобедренного сустава в ближайшие или отдаленные сроки после травмы развивается асептический некроз головки бедренной кости [9]. Наиболее частыми его причинами являются перенесенные в детстве оперативные вмешательства в этом регионе, ушибы области тазобедренного сустава, перелом шейки бедренной кости, а также травматический вывих [10,11,12]. Коллапс головки бедренной кости определяется в сроки от полугода до трех лет с момента травмы и связан с функциональной нагрузкой на патологически измененную головку [13].

В анамнезе причиной болей в суставах больные отмечают травму в 74 (35,4%) случа-

ях. Среди травмы больные отмечали различные механизмы, так, боли в тазобедренном суставе появлялись после подворачивания нижней конечности (у 2-х пациентов), падения и ушиба мягких тканей (13 пациентов), у 1-го пациента - формирование гематомы после падения в области т/б сустава и оперативного вмешательства, у 4 пациентов был травматический вывих головки бедренной кости, у 1 пациента в анамнезе - перелом диафиза бедра после ДТП. Основной процент из 74-х пациентов с жалобами на боли в тазобедренных суставах после получения травмы – это пациенты, перенесшие перелом шейки бедренной кости – 53 (71,6%).

Уровень травмы, вызвавшей перелом шейки бедра, определялся по следующей града-

ции: при спонтанном переломе; при падении с высоты собственного роста или ниже; при падении с высоты выше собственного роста или травма вследствие внешних воздействий, например, автодорожная (тяжелая травма).

Анализ механизмов полученной травмы показал, что в 35,5% случаев травма возникла при сильных механических воздействиях (сильной степени тяжести - падение с высоты более 2–5м, ДТП). Причем у мужчин тяжелая травма была причиной перелома шейки бедра в 43,4% случаев, у женщин в 21,3%, т.е. в 2 раза меньше ($p=0,024$), это, вероятно, связано с меньшим количеством лиц, управляющих автомобилем среди женщин.

В остальных случаях (64,5%) травма возникла при умеренной и низкой степени воздействия (поворот туловища вокруг оси, подъем тяжести, падение с высоты, не превышающий свой рост), выявлены статистически значимые различия: умеренная травма у мужчин являлась причиной переломов шейки бедра в 36,7% случаев, тогда как у женщин – в 63,3% ($p=0,023$), при падении с высоты собственного роста или ниже у женщин переломы шейки бедра происходили чаще в 2 раза ($p\leq 0,042$). Это связано в основном с возрастными аспектами и постменопаузальным периодом у обследованных женщин.

У некоторых пациентов болям в т/б суставах предшествовали боли в пояснице - остеохондроз пояснично-крестцового отдела позвоночника, ишалгии, боли в коленных суставах - артроз, травма коленного сустава после ДТП.

Врожденная патология. Ишемический некроз головки бедренной кости является тяжелым осложнением консервативного лечения врожденного вывиха бедра, основной причиной которого следует считать острое нарушение артериального кровоснабжения эпифиза. Этому способствуют рефлекторный спазм, возникающий в результате травмы при одномоментном вправлении на фоне общего недоразвития сосудистой системы и дополнительное сдавление артерий вследствие отека мягких тканей [13,14,15,16].

По нашим данным, причиной болей у 11 (5,4%) больных был врожденный вывих бедра в анамнезе, у девочек больше (7 девочек) ($p\leq 0,021$).

Прием гормонов, других лекарств и боли в т/б суставе. Прием некоторых лекарственных средств также может способствовать

развитию АН. 11 (5,2%) пациентов применяли кортикостероиды и другие гормоны. Так, пациентка Б., 31-го года, болеет в течение 13 лет, когда был впервые выставлен ДЗ: ревматоидный артрит, принимала длительно кортикостероиды; пациентка Ж., 42х лет, жалобы на боли в т/б суставах беспокоят в течение 4-х лет, после отека Квинке - аллергической реакции на ампициллин, длительное время принимала кортикостероиды; у пациентки Т., 37-и лет впервые появились боли в суставах 8 лет назад, после переохлаждения и лечения бициллином.

Алкоголь. Прослежена четкая взаимосвязь между избыточным приемом алкоголя и частотой развития АН. Алкоголь способствует повреждению кровеносных сосудов, что может стать причиной развития ишемии головки бедренной кости и развития ее некроза. Так, в нашем исследовании 17 (8,1%) пациентов отмечали злоупотребление алкоголем.

Боли без предшествующей причины. Не могут назвать причину болей 96 (45,9%) пациентов, со слов больных, боли появились на фоне полного здоровья, травму не отмечают (идиопатический АНГБК).

Таким образом, анализируя причины возникновения болей у больных с АНГБК, нами подтверждены литературные данные о том, что большая роль отводится травматическому и сосудистому генезу возникновения болей у данной категории больных АНГБК, имеет место влияние приема гормонов и лекарств, алкоголя. Немалый процент пациентов с идиопатическим АНГБК – 45,9%, которые не могут назвать причину возникновения болей в суставах. Вне зависимости от этиологии патологическая картина всех типов асептического некроза головки бедренной кости сходна [13,17,18].

ЗАКЛЮЧЕНИЕ

Таким образом, получив ответ на причину возникновения болевого синдрома и развития АНГБК у данной категории больных, представляется возможность проводить исследования современными лучевыми методами диагностики. И чем раньше пациент и врач обратит внимание на коксалгии, тем больше вероятность постановки диагноза АНГБК на ранних стадиях. Это в свою очередь дает надежду на благоприятный исход заболевания с применением своевременного консервативного или хирургического лечения.

ЛИТЕРАТУРА

1. Зуев П.А. Хирургическое лечение асептического некроза головки бедренной кости: автореф... д-ра мед. наук. – Самара, 2000. – 38 с.

2. Herold H. Unilateral Congenital Hip Dislocation with Contralateral Avascular Necrosis // Clin. Orthop. - 1996. - №148. - P. 196 - 202.

3. Imhauser G. Die exzetrische Ossifikation der Huftkopferiphyse bei der Huftluxation: Konsequenzen fur Diagnose und Therapie // Z. Orthopaed. - 2002. - T. 124, №3. - S. 241 - 246.

4. Родионова С.С. Остеопороз в структуре патологии опорно-двигательного аппарата // Травматология и ортопедия. – 2004. - №2. - С. 120-121.

5. Кишковская Е.А., Бананов Е.А. Роль компьютерной томографии в диагностике дегенеративно-дистрофических поражений тазобедренного сустава // Вестник рентгенологии и радиологии. - 1999. - № 5-6. - С.137.

6. Сайт клиники Ортоспан Медицинского Центра вертебрологии и ортопедии. - Москва: info@ortospine.ru.

7. Прохоров В.П. Идиопатический асептический некроз головки бедра у взрослых // Казанский медицинский журнал. - 2001. - Т.62, №6. - С. 48-52.

8. Суслова О.Я., Антипова А.А., Науменко Н.А. К вопросу о дегенеративно-дистрофических поражениях суставов // Ортопедия, травматология. - 1986. - №4. - С. 4-7.

9. Расулов Р.М. Асептический некроз головки бедренной кости: обзор литературы // Травматология и ортопедия России.- 2005.- № 1.- С. 66-76.

10. Ганькин А.В., Чочиев Г.М., Ганькина А.В. К вопросу об оперативном лечении болезни

Пертеса у детей старшего возраста // 8-й Российский национальный конгресс «Человек и его здоровье». - СПб., 2003.- С. 170.

11. Андрианов В.А. Стадии развития диспластического коксартроза у детей // Ортопедия, травматология и протезирование.- 1987.- № 4.- С. 19-20.

12. Orhoseek Meesege Forum Legg - Calve – Perthes Disease (Medline).

13. Хусаметдинова Г.Р. Современные данные об анатомии и кровоснабжении тазобедренного сустава, клинике и диагностике его воспалительно-некротического поражения // Вестник РНЦРР МЗ РФ. - №8, раздел лучевая диагностика. - <http://vestnik.rncrr.ru/vestnik/v8>.

14. Абальмасова Е.А. Остеохондропатии: в кн. Ортопедия и травматология детского возраста. - 1983.- Гл. 14.- С. 285-293.

15. Васильев А.Ю., Золотарев А.В. Значение рентгеновской компьютерной томографии в диагностике некоторых заболеваний тазобедренного сустава. Возможности современной лучевой диагностики в медицине - М., 1995.

16. Ежов И.Ю., Ежов Ю.И. Посттравматический асептический некроз головки бедренной кости // Травматология и ортопедия России.- 1996.- № 1.- С.22-25.

17. Стаматин С.И. Кузнецова И.В., Маня А.Л. Особенности ангиоархитектоники тазобедренного сустава у больных асептическим коксартрозом и их оперативное лечение // IV съезд травматологов-ортопедов БССР. - Минск, 2004.- Т.1.- С. 109-110.

18. Назаров Е.А., Папков В.Г., Фокин А.А. Реваскуляризация аваскулярной губчатой кости в эксперименте // Ортопедия, травматология.- 1991. - №8.- С.26-30.

ОРТАН ЖІЛІК БАСЫНЫҢ АСЕПТИКАЛЫҚ НЕКРОЗЫ АҒЫМЫНЫҢ АНАМНЕЗДІК ЖӘНЕ КЛИНИКАЛЫҚ ЕРЕКШЕЛІКТЕРІ

Р.И. РАХИМЖАНОВА, Л.В. СПИЧАК

Түсініктеме. 2010-2013 жылдар аралығында Астана қ., травматология және ортопедия ҒЗИ орналастырылған ортан жілік басының асептикалық некрозы анықталған жалпы 248 науқастың анамнездік және клиникалық ерекшеліктері зерттелді. ОЖБАН бар науқастарда ауырудың пайда болу себептеріне сараптама жасау барысында басты рөл жарақаттық және қантамырлық генезге жүктелетіні анықталды. Аталған науқастарда гормондар мен дәрі-дәрмектердің, алкогольдің әсерлері орын алған. Идиопатиялық ОЖБАН бар науқастар пайызы біршама – 45,9%. ОЖБАН кезіндегі ауырсыну синдромы мен дамуын ерте кезеңде анықтауда қазіргі сәулелік диагностикалау әдістерін пайдалану консервативті немесе операциялық емдеуден кейін аурудың тиімді ағымын болжауға мүмкіндік береді.

Негізгі сөздер: ортан жілік басының асептикалық некрозы, сәулелі диагностика.

ANAMNESTIC AND CLINICAL FEATURES IN ASEPTIC NECROSIS OF FEMORAL HEAD

R.I.RAKHIMZHANOVA, L.V. SPICHAK

Abstract. We studied the history, general clinical data of 248 patients with established aseptic necrosis of the femoral head hospitalized at the Research Institute of Traumatology and Orthopedics, Astana for the period of 2010-2013. Analyzing the causes of pain in patients with ANFH, it is found that traumatic and vascular origin of pain in these patients play a large role, impact of hormones and drugs, and alcohol. A considerable percentage of patients with idiopathic ANFH - 45.9%. Figuring out the causes of pain and the development of ANFH in these patients, the use of modern radiological methods of diagnosis in the early stages of the disease predicts a favorable outcome after conservative or surgical treatment.

Keywords: aseptic necrosis of femoral head, radial diagnostics.

УДК 616.71-007.234-07-053.2

РЕГЛАМЕНТАЦИЯ ДИАГНОСТИКИ ОСТЕОПОРОЗА У ДЕТЕЙ

Ш.У. УСМАНОВ, А.М. ДЖУРАЕВ, К.Н. ВАЛИЕВА, Н.Т. РУЗИЕВ

Научно-исследовательский институт травматологии и ортопедии, Ташкент

ВВЕДЕНИЕ

Остеопороз в настоящее время рассматривается как одна из значимых проблем педиатрии, касающаяся детей любого пола и возраста. Остеопороз (ОП) называют эпидемией 21 века, что обусловлено его высокой распространенностью, которая неуклонно увеличивается.

Единого мнения относительно интерпретации изменений минеральной плотности кости у подростков пока не существует. Однако проведенные в последнее десятилетие эпидемиологические исследования убедительно доказали, что проблема остеопороза ассоциирована с периодом детства. Нарушение процессов костеобразования у ребенка под действием так называемых преморбидных состояний или хронических болезней ведет к снижению костной прочности уже в детском возрасте и, как следствие, к повышенному риску развития остеопароза и переломов костей в последующем.

Целью исследования явилось изучение влияния Активированного Кальция в комбинации с витамином D3 (холекальциферолом) на баланс кальция, риск развития метаболических нарушений, нивелирование минеральной плотности кости.

МАТЕРИАЛ И МЕТОДЫ

Исследование проведено у 39 подростков (11-15 лет) с установленными диагнозами ко-солапость, врожденный вывих бедра, последствиями остеомиелита, реактивным артритом нижних конечностей. Среди обследованных подростков преобладали лица мужского пола (соотношение 3:1). Обследование включало: выявление факторов риска остеопенического синдрома, клинических признаков дефицита кальция; оценка суточного потребления кальция (расчет по таблицам); биохимическое исследование показателей кальций-фосфорного обмена (кальция, фосфора, щелочной фосфатазы в крови; кальция в суточной моче); тест на кальцифилаксию.

При проведении исследований использовали Активированный Кальций³, дозу препарата рассчитывали в соответствии с суточным потреблением кальция с пищей и его возрастной суточной потребностью (1500 мг в 1 мерной ложке), с назначением 1 мерной ложки 1-2 раза в день во время еды.

РЕЗУЛЬТАТЫ И ИХ ОБСУЖДЕНИЕ

В процессе обследования у детей и подростков выявлено наличие факторов риска остеопенического синдрома; внешнесредовые (избыточная масса тела – у 41%; низкая физическая активность – у 40,5%; «скачок»

роста за год у 24,5%; избыточная двигательная активность - 16%; курение – у 4%). У 42 подростков (87%) обнаружено низкое потребление кальцийсодержащих продуктов, составляющее в среднем $415,2 \pm 80,1$ мг/сут). Состав пищевого рациона не был сбалансирован по белку у 40% подростков. В генеалогическом анамнезе у 32% детей выявлены переломы костей верхних и нижних конечностей у родственников первой линии родства.

Анализ результатов исследований показал, что большинство обследованных подростков имеют более двух факторов риска остеопении. Более того, имелись признаки дефицита кальция в виде изменений ногтей (слоистость, ломкость) у 61%; множественного кариеса, изменение эмали зубов – у 15%; выпадении и ломкости волос – у 5%. Исследование фосфорно-кальциевого обмена в крови, на фоне применения препарата, соответствовало нормальным возрастным значениям, однако выявлено повышение активности щелочной фосфатазы – фермента, косвенно отражающего активность процессов костеобразования. Анализ молярного соотношения кальция и креатинина в утренней порции мочи показал различную динамику данного показателя, у 22 подростков отмечалось исходно низкое значение молярного кальций-креатининового индекса и отсутствие изменения на фоне приема Активированного Кальция³ и витамина D₃. У 12 подростков был исходно высокий индекс соотношения кальция и креатинина, который на фоне приема препарата стал низким. На фоне приема Активированного Кальция³ и Витамина D₃ у 12 подростков молярное соотношение Ca/креатинин нормализовалось ($0,52 \pm 0,006$), у 8 детей – имело тенденцию к нормализации ($0,3 \pm 0,08$).

У 8 подростков отмечался исходно высокий индекс без динамики на фоне приема препарата. Всего повышение данного показателя выявлено у 20 подростков (до $0,27-0,37$) за счет увеличения экскреции кальция. Это были подростки с отягощенным генеалогическим анамнезом по переломам у родственников 1 линии родства, имевшие избыточную массу тела, низкую физическую активность, самое низкое потребление кальция с пищей, с кариесом зубов и изменением ногтей.

Исходя из полученных результатов, свидетельствующих о наличии факторов риска, отдельных клинических признаков дефицита кальция, лабораторно подтвержденного нарушения баланса кальция, высокого уровня ще-

лочной фосфатазы, повышенного молярного кальций-креатининового индекса следует полагать о наличии остеопении у обследованных подростков, наиболее значимой у 20 из них. Выявленная остеопения характеризовалась усиленным костным метаболизмом с ускорением формирования костной ткани и активации ее резорбции, на что указывала высокая активность щелочной фосфатазы в сочетании с повышением исследуемого молярного индекса.

Результаты динамических исследований позволяют подтвердить положение о способности кальция в комплексе с витамином D тормозить повышенную резорбцию костной ткани на ранней стадии остеопенического синдрома, предотвращать потерю костной массы, а также в начале курса глюкокортикоидной терапии.

Одним из факторов нестабильности и нарушения целостности цитомембран является активация перекисного окисления липидов (ПОЛ), которая выявлена у 35% наблюдаемых пациентов. Из полученных результатов следует, что включение препаратов кальция в комплексную терапию подростков с риском остеопороза способствует стабилизации цитомембран и восстановлению нарушенного внутриклеточного гомеостаза кальция, тем самым профилируя образование кальциевых депозитов в органах и тканях у детей с соматической патологией.

ЗАКЛЮЧЕНИЕ

Результатом открытого исследования методом слепой выборки у 42 подростков выявлено наличие остеопении, что подтверждает положение о том, что истоки остеопороза лежат в подростковом возрасте, когда у каждого из обследованных имелись более 2 факторов риска. Врачебная тактика в отношении подростков не может быть выжидательной, необходимы решительные меры по воздействию на различные факторы риска, включая коррекцию пищевого рациона, отказ от вредных привычек, нормализацию двигательной активности, контроль за массой тела. Особое внимание необходимо уделять назначению препаратов кальция и витамина D, в зависимости от суточного потребления кальция с пищей. Использование биохимических маркеров костного моделирования позволяет оценить состояние метаболизма костной ткани, выявлять потери костной массы, влекущие за собой развитие остеопенического синдрома у подростков.

СОВРЕМЕННЫЕ ВОЗМОЖНОСТИ ПРЕДОПЕРАЦИОННОГО ПЛАНИРОВАНИЯ С ИСПОЛЬЗОВАНИЕМ ТРЕХМЕРНОЙ КОМПЬЮТЕРНОЙ РЕКОНСТРУКЦИИ И МОДЕЛИРОВАНИЯ

В.Б. ШИШКИН, В.Г. ГОЛУБЕВ

Центральная клиническая больница Российской академии наук, Москва

ВВЕДЕНИЕ

Планирование оперативного вмешательства является важным и неотъемлемым этапом в травматологии и ортопедии, позволяющим акцентировать внимание на особенностях клинического случая, выявить возможные проблемы во время проведения операции. На этом этапе возможно проведение оценки имеющихся изменений костно-мышечной системы, определение этапов операции, выбор необходимого импланта. Применение современных диагностических методов исследования, в частности, компьютерной томографии, существенно упрощают проведение предоперационной подготовки. Однако, несмотря на имеющиеся преимущества, основным недостатком применения данной технологии является исключительно визуальное представление информации, без возможности тесной манипуляции данными.

Целью данного исследования явилась разработка методологии проведения предоперационного планирования у пациентов с посттравматическими деформациями костной системы с учетом индивидуальных особенностей изменений опорно-двигательного аппарата, выбора подходящего импланта и корректного его расположения.

МАТЕРИАЛ И МЕТОДЫ

Для проведения работы были использованы данные мультиспиральной компьютерной томографии (МСКТ) пациентов с посттравматическими деформациями костной системы. Также использовались трехмерные модели имплантов (пластины), полученные посредством трехмерного сканирования.

По данным МСКТ в электронном формате на персональном компьютере с применением программного обеспечения выделялась заинтересованная область, которая затем преобразовывалась в изображение трехмерного вида. Полученная таким образом модель загружалась в программу-редактор трехмерной

графики, в которой производились дальнейшие манипуляции с объектом. Выделялась зона деформации, оценивались взаимоотношения с окружающими костными структурами. На основе полученной информации определялась необходимая плоскость остеотомии, которая выполнялась на модели виртуально с устранением углового, ротационного смещения, а также смещений по длине и ширине. Измерялась величина необходимой коррекции в определенных плоскостях. В качестве шаблона использовалась зеркально обращенная виртуальная модель идентичной зоны противоположной конечности, относительно которой выполнялось исправление деформации. После проведенной коррекции на модель накладывался виртуальный имплант, выполнялось корректное его расположение, определялось правильное направление и углы введения винтов, измерялись их длины. Данные записывались в виде операционного протокола.

РЕЗУЛЬТАТЫ И ИХ ОБСУЖДЕНИЕ

С применением вышеописанной методики в травматологическом отделении Центральной Клинической Больницы Российской Академии Наук прооперировано 45 пациентов: 22 пациента с переломами костей предплечья, 6 пациентов с переломами пястных костей, 6 пациентов с переломами большеберцовой кости, 4 пациента с переломами костей запястья, 3 пациента с переломами плечевой кости, 2 пациента с переломами пяточных костей, 1 пациент с остеобластокластомой лучевой кости.

В процессе оперативных вмешательств уровень и плоскость проведения остеотомии, расположение импланта, угол и направление введения винтов были выполнены согласно проведенным расчетам. На каждого пациента был заранее подготовлен набор металлофиксаторов в соответствии с предоперационным протоколом. Отмечалось повышение точно-

сти проведения вмешательства: отсутствовала необходимость коррекции положения импланта во время операции; сокращалось время проведения операции, снижалась частота использования рентгеноскопии в процессе операции. На контрольных рентгенограммах у всех пациентов положение костных отломков и металлофиксаторов было удовлетворительным и соответствовало рассчитанному ранее.

ЗАКЛЮЧЕНИЕ

Вышеописанная техника планирования операций может повысить точность проведения корригирующих оперативных вмешательств у пациентов с посттравматическими деформациями костной системы, а также способствовать более точному расположению имплантантов с учетом индивидуальных особенностей каждого клинического случая.

**АКТУАЛЬНЫЕ ПРОБЛЕМЫ ДЕТСКОЙ ТРАВМАТОЛОГИИ И ОРТОПЕДИИ.
ДЕФОРМАЦИИ СТОПЫ: ДИАГНОСТИКА, ЛЕЧЕНИЕ, ПРОФИЛАКТИКА**

УДК 617.586 –007.5.084- 08 – 053.2

**КОРРЕКЦИЯ И ПРОФИЛАКТИКА
ПРИВЕДЕНИЯ ПЕРЕДНЕГО ОТДЕЛА СТОПЫ У ДЕТЕЙ**

Р.С. АЛИМХАНОВА

Карагандинский государственный медицинский университет, Караганда

Представлен тяговый метод лечения приведения переднего отдела стопы и устройства для его осуществления у детей раннего возраста. Функциональность метода и разновидности устройства позволяет рекомендовать для широкого внедрения в амбулаторно-поликлинических учреждениях.

Ключевые слова: дети, стопа, деформация, лечение, профилактика.

ВВЕДЕНИЕ

Приведение переднего отдела стоп встречается 2-8% случаев. В литературе «приведение переднего отдела стопы» описывают как «стопу голубя» или «С – образную стопу». Диагностика не вызывает затруднения, патология выявляется сразу после рождения или после года, но с возрастом клинические признаки усугубляются, и особенно в старшем возрасте приобретают стойкую необратимую форму,

вызывая косметические и функциональные нарушения и требуется оперативная коррекция. Одни ортопеды считают приведение переднего отдела стопы как одно из клинических проявлений врожденной косолапости, другие выделяют как самостоятельную нозологическую единицу.

Особую актуальность в ортопедии вызывает проблема коррекции и профилактики клинических проявлений приведения переднего отдела стоп в любом возрасте (рис. 1-4).

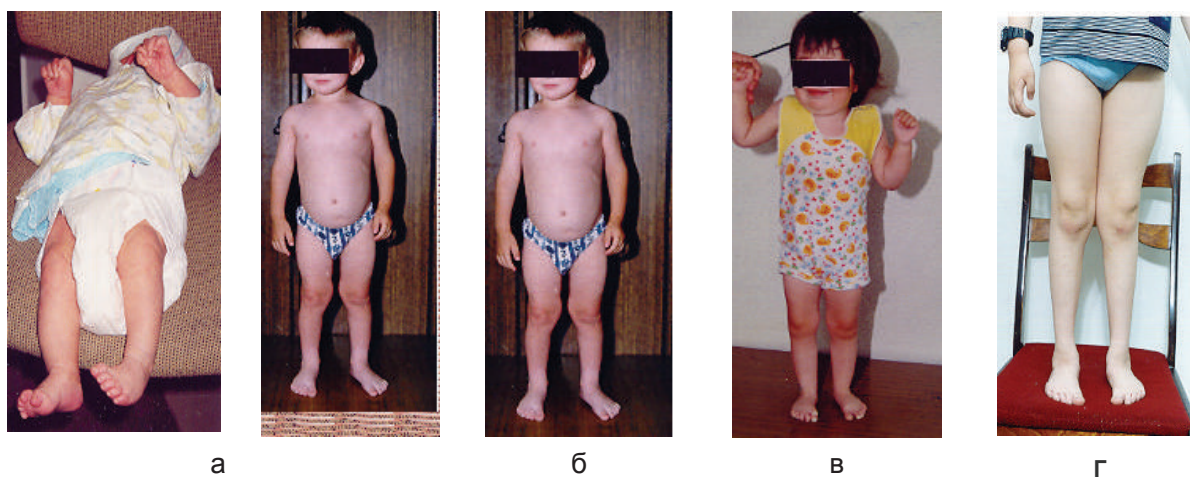


Рисунок 1- Больные разного возраста с приведением переднего отдела стопы: а - в 1 месяц; б - 4 года; в - 5 лет; г - 12 лет

Клинические признаки приведённой деформации стопы могут проявляться: приведением переднего отдела в предплюсневых суставах относительно среднего отдела стопы, причем искривление определя-

ется в горизонтальной плоскости в медиальном направлении, обуславливая варус (выпуклость) латерального края стопы в области основания V-плюсневой кости выражена с четким очерчиванием контуров, с закругле-

нием наружного края стопы, с углублением в проекции свода стопы и резким поворотом вовнутрь, может присоединиться супинация стопы, вальгусное положение заднего отдела, подвывих/вывих клиновидных костей, резко выраженная деформация плюсневых костей, атипичное прикрепление передней большеберцовой мышцы. Движения в суставах переднего отдела стопы сохранены, либо тугоподвижные. Выделяют две формы врожденной приведенной стопы: типичную и атипичную. По тяжести течения различают легкую, средней степени тяжести и тяжелую.

Цель работы - отразить эффективность применения тягового метода для коррекции и профилактики приведения переднего отдела стопы у детей.

МАТЕРИАЛ И МЕТОДЫ

По данным нашего материала приведение переднего отдела стоп наблюдались

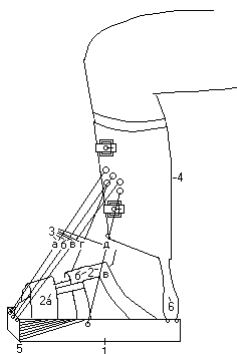


Рисунок 2 - Устройство №1

Устройство № 2 (рисунок 3) состоит из: подстопника-1, поперечного ремешка- 2 для фиксации стопы к подстопнику, фиксаторов-натягивателей – 3 (а,б,в,г,д), направленных от носочной части подстопника к передней и наружно-боковой поверхности манжеты-4, ремешок фиксатор подстопника – 5, восходящие ремни - 6, пряжки -7прикрепленные к верхней треть манжеты голени, место крепления ремня манжетки к подстопнику - 8, отводящие штанишки - 9, которые снабжены спереди и сзади восходящими ремнями-10, пряжки-11 прикрепленные к отводящим штанишкам, фиксатор- 12 крепится к одежде ребенка пряжкам – 13.

Тяговое устройство для лечения приведения переднего отдела стоп у детей использовалось следующим образом: на сто-

у 50 (71 стоп) пациентов. Возраст детей составил от 14 дней до 3 лет. Мальчиков было –21, девочек –29. По степени тяжести патологии больные были распределены следующим образом: тяжелая степень 32 (64 %), средняя степень 14 (28 %), легкая степень 4 (8%).

Устройство для лечения приведения переднего отдела стоп представлено двумя видами конструкции в зависимости от возраста: до 3 месяцев устройство №1, в виде: манжеты и подстопника с элементами коррекции и после 3-х месяцев устройство №2 в виде: нагрудного пояса и фиксирующих конечности тягами.

Устройство №1 (рисунок 2) состоит из подстопника -1 для стопы, сверху фиксируется поперечными ремешками -2 - 2а (разной конфигурации), снабжено пятью корректорами – 3 (а,б,в,г,д) для коррекции стопы в положении, противоположном искривлению, манжеты - 4 для голени, подстопник – 5, прикрепленными сзади пряжкой и ремнем - 6.

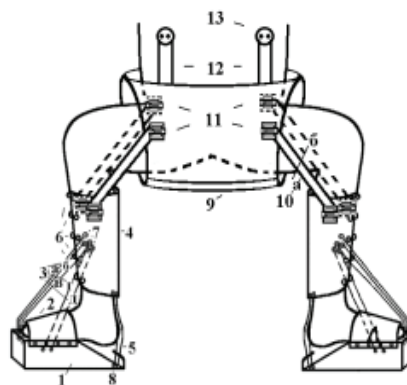


Рисунок 3 - Устройство №2

пу одедали подстопник – 1, выполненный по индивидуальным параметрам стопы, при различных видах деформации стоп использовали разные разновидности подстопника, сверху стопы снабжён широким, соответственно ширине стопы поперечным ремнем – 2, фиксирующий стопу к подстопнику, пятью регулируемые фиксаторами – натягивателями, идущими по направлению от носочно-боковой и подошвенной стороны подстопника – 3 (а,б,в,г,д), а другим концом крепящимися к передней и наружно - боковой поверхности манжеты - 4, от которой отходили ремни для отведения бедер и фиксировали к отводящим штанишкам – 11, которые крепились к восходящим ремешкам-13 на груди, тем самым осуществляя регулируемую тягу на заданную величину коррекции.

По мере коррекции деформации стопы тяговое устройство легко монтировалось и демонтировалось.

Конструктивные отличия поперечного ремня-2 были выполнены с учетом коррекции переднего и среднего отдела стопы и представлены тремя разновидностями ремня. Передняя часть стопы фиксировалась одним цельным широким ремнем, преимущественно фиксировали передний и средние отделы стопы. Для переднего отдела стопы ремень имел косопоперечное направление. Второй поперечный ремень был клиновидно рассечен, раздвоен, обхватывая стопу сверху, имел полу расходящийся, раздвоенный вид по концам также прикреплялся к подстопнику. Все ремни были соединены кожаными перемычками. Рельефный и раздвоенный клиновидный 2-3 поперечный ремень, фиксировал средний отдел до голеностопного изгиба, придавливал стопу к подстопнику. Концы второго поперечного ремня прикреплялись к верхнему краю подстопника. Причем, в зависимости от сложности клинических проявлений стопы имелись различные варианты конструкции подстопника, клиновидный, полуклиновидный с опорной площадкой.

Важным элементом для коррекции являлись фиксаторы-натягиватели-3 (а,б,в,д,г), были изготовлены из кожаных ремней длиной от 12 до 20см в зависимости от возраста ребенка. Количество фиксаторов от 3-5 штук в зависимости от степени тяжести патологии: при легкой степени деформации достаточ-

но 3-4 фиксатора, при тяжелой степени до 5 штук. Фиксаторы натягиватели прикреплялись к подстопнику, а другим концом к застежке к манжетке голени. Ритм и темп коррекции был дозированный по 0,5 - 1см., постепенно с учетом расслабления мышечной системы и определялся индивидуально в зависимости от клинических проявлений в каждом конкретном случае.

После получения режима гиперкоррекции элементов искривления, фиксаторы устанавливались в режиме покоя. Создавалась стабилизация стопы в правильном положении для закрепления достигнутого состояния для формирования суставного ложа. Моделирование стопы осуществлялось как самими корректорами, так и дополнительными средствами. С этой целью при распластанности стопы применяли дополнительно поперечную стяжку из материи / из мягко-тканной кожи / по размеру переднего и среднего отдела стопы, стягивая поперечные стяжки на заданную величину в среднем на 0,5см.

РЕЗУЛЬТАТЫ И ИХ ОБСУЖДЕНИЕ

Проанализированы результаты лечения 50 больных с приведением переднего отдела стоп у детей. Оценка отдаленных результатов лечения проводилась нами дифференцированно, с учётом жалоб матери больного ребенка и степени тяжести деформации до лечения, восстановления формы и функции стопы после лечения.

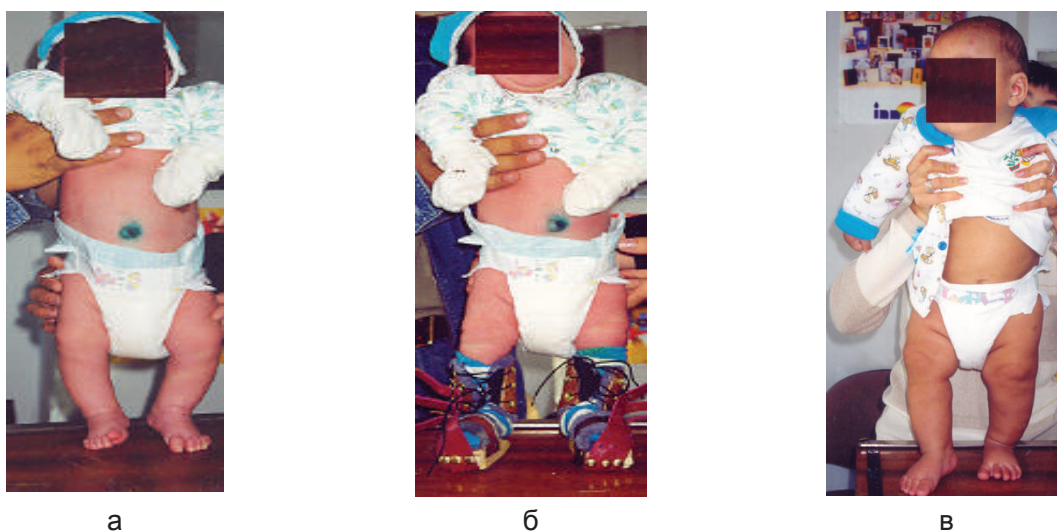

Рисунок 4 - Б.М. 1 мес.: а - до лечения; б - в процессе; в - после лечения тяговым методом с приведением переднего отдела стопы

Для оценки результатов лечения мы использовали трехбалльную систему: результат хороший, удовлетворительный и неудовлетворительный. Хорошие результаты проявлялись анатомическим и функциональным восстановлением стопы, полной и стойкой коррекцией деформации, не было жалоб и клинико функциональных нарушений, опора и движение были полностью восстановлены. Хорошие результаты были получены у 49(97,8%) больных. При удовлетворительных результатах лечения имелась остаточная деформация стопы в виде уплощения свода. Удовлетворительные результаты нами отмечены у 1 больного (2,2%). Неудовлетворительные результаты и рецидива деформации нами не были отмечены.

Отдаленные результаты лечения прослежены в сроки до 5лет в 60% случаев.

Сроки лечения врожденной приведенной деформации стопы у детей были следующими:
при легкой степени - 1- 2 месяца;
при средней степени - 2- 3 месяца;
при тяжелой степени - 3- 4 месяца.

При использовании тягового метода одновременно проводилась реабилитационная терапия: ЛФК, массаж, физиотерапевтические процедуры. Сочетание тягового метода с восстановительной терапией повышала эффективность, и приводило к положительным результатам.

Таким образом, функциональное лечение элементов приведения переднего отдела стоп тяговым методом позволяет получить высокий лечебный и экономический эффект, исключая полностью традиционное лечение.

ВЫВОДЫ

Разработанный нами тяговый метод и устройства обеспечивает за короткий срок полное выздоровление.

Функциональный подход, простота конструкции устройства, высокая эффективность метода позволяют рекомендовать его для широкого распространения в РК и в других странах.

ЛИТЕРАТУРА

1. Пат. №13216(45) РК. Устройство для лечения деформации стоп у детей / Алимханова Р.С.; опубл. 15.07.2003, Бюл.№7.
2. Беренштейн С.С. К вопросу о врожденной приведенной стопе у детей //Ортопедия, травматология и протезирование.-1988.-№ 9.-С.72-74.
3. Губко А.А., Беспальчук П.И. Лечение деформации переднего отдела стопы // Профилактика и лечение ортопедических заболеваний у детей. - Казань, 1987. - С.40-43.
4. Гафаров Х.З. Врожденная приведенная стопа // Лечение деформации стоп у детей. - Казань, 1990. - С.157-159.

БАЛАЛАРДАҒЫ ТАБАННЫҢ АЛДЫҒЫ БӨЛІГІН КЕЛТІРУДІҢ ТҮЗЕТІЛУІ МЕН ПРОФИЛАКТИКАСЫ Р.С. ӘЛІМХАНОВА

Түсініктеме. Табанның алдыңғы бөлігін келтіру және қондыруды емдеудің тарту әдісі ерте жастағы балаларда емдеу үшін ұсынылды. Әдістің функционалдығы мен қондырғылардың түрлілігі амбулаторлық-емханалық мекемелерде кең көлемде пайдалану үшін ұсынуға мүмкіндік береді.

Негізгі сөздер: балалар, табан, деформация, емдеу, профилактика

CORRECTION AND PREVENTION REDUCTIONS OF FORWARD DEPARTMENT OF FOOT AT CHILDREN R. S. ALIMKHANOVA

Abstract. The traction method of treatment of reduction of forward department of foot and the device for its implementation at children of early age is presented. Functionality of a method and kind of the device allows to recommend for widespread introduction in out-patient and polyclinic establishments.

Keywords: foot, deformation, treatment, prevention, children.

ЛЕЧЕНИЕ СОЧЕТАННЫХ ДЕФОРМАЦИЙ НИЖНИХ КОНЕЧНОСТЕЙ У ДЕТЕЙ

Р.С. АЛИМХАНОВА

Карагандинский государственный медицинский университет, Караганда

Представлен тяговый метод коррекции при сочетанных деформациях нижних конечностей. Метод функциональный позволяет устранить дисбаланс мышц и созданием правильной установки оси конечности, что способствует устранению патологии.

Ключевые слова: нижние конечности, деформация, устройства, лечение, дети.

Проблема лечения сочетанных деформаций нижних конечностей у детей является актуальной вследствие частоты распространения многокомпонентности деформации, отсутствия этиопатогенетической адекватной терапии. Среди всех деформаций скелета первое место занимают деформации нижних конечностей (43,7%) из них осевые деформации составляют 20,7%. Многочисленные комбинации сочетания искривлений скелета отнесены к категории сложной патологии. Залог успеха зависит от раннего обращения и выявления деформации. Диагностика затруднений не вызывает, так как клинические проявления настолько многокомпонентны и многозначительны, что обычно родители сами обращаются за медицинской помощью, так как вызывает косметический дефект и нарушение опоры. Имея сложность строения, многообразие выполняемых функций деформации

конечности представляют весьма многочисленную группу, сочетаясь в различных комбинациях. Варианты сочетаний нами представлены в виде: осевых искривлений (вальгусные/варусные) патологии бедра-голеней с плоско-вальгусной/варусной деформацией стоп. Но в каждом конкретном случае лечение должно быть адекватным по возрасту, стадии болезни и состоянию ребенка. Однако, высокий процент запущенных форм деформации обусловлен полиморфностью клинико-рентгенологических проявлений, отсутствием единого подхода в тактике лечения таких больных. Клинически осевые деформации конечности сопровождаются вариабельностью комбинации: одно и двусторонним поражением с возрастом процесс усугубляется, приобретая необратимые, стойкие нарушения (рисунок 1).

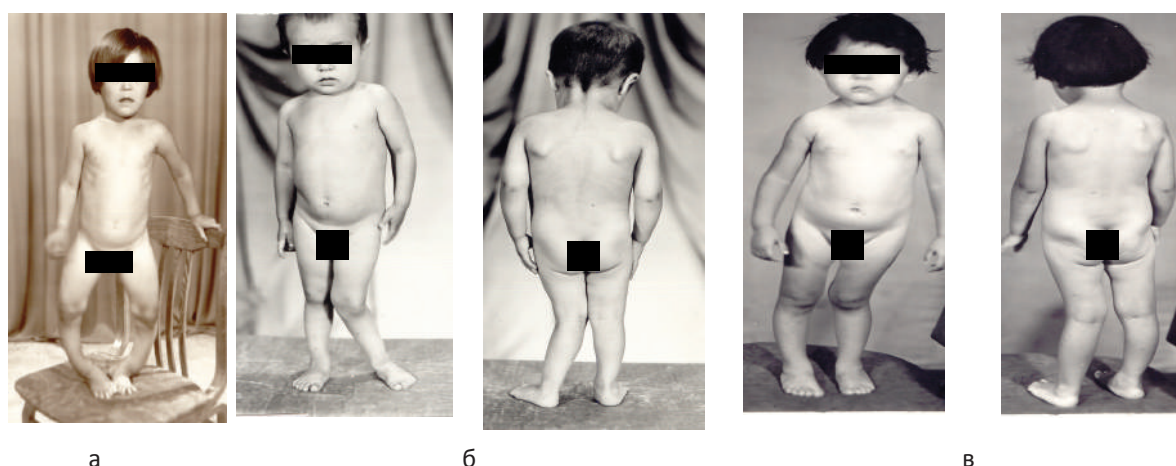


Рисунок 1 - Больные 2-8 лет с сочетанными деформациями нижних конечностей: осевые искривления бедра - голени и плоско-вальгусная/варусные деформации стоп

В периодической литературе за последнее время ощущается явный дефицит работ по вопросам раннего функционального лечения сочетанных деформаций нижней конечности. На протяжении многих столетий существующее многообразие применяемых методов консервативного лечения гипсовыми повязками оказалось недостаточно эффективными. Технические решения для консервативного лечения осевых деформаций сегментов нижней конечности на сегодняшний день не существует. Приоритетными считаются только оперативные методы лечения, различные виды корригирующих остеотомий, аппаратное лечение которые травматичны и не исключают рецидивов (в 30%). Поэтому необходим поиск альтернативных способов лечения.

Цель работы - показать эффективность лечения осевых деформациях нижних конечностей у детей раннего возраста тяговым методом и устройством.

МАТЕРИАЛ И МЕТОДЫ

Нами изучено 30 больных на (50 стопах) с различными осевыми деформациями (вальгусные/варусные) в сочетании с деформациями стоп (вальгусные/варусные). Распределение по полу было: мальчиков 20, девочек-10. По возрасту дети составили: до 1года было 3 больных, от 1года до 3 лет- 27 детей. По локализации все больные были разделены: двустороннюю-20, левостороннюю-7, правостороннюю-3 деформации. Все изучаемые сочетания деформации отнесены к категории сложных деформаций. Осевые деформации были обусловлены рахитическими/диспластическими изменениями, проявлялись в виде genu valgum/genu varum и сочетались с патологией стоп в различных комбинациях преимущественно с плоско-вальгусной деформацией стоп.

Все изучаемые больные предъявляли жалобы на наличие деформации, нарушение походки, атипичную установку стопы, голени, бедра, боли в коленных и голеностопных суставах после нагрузки, длительной ходьбы. Дети быстро уставали, не могли бегать, долго стоять.

Клинически определялись следующие признаки, которые особенно усиливались в положении стоя. Левая нижняя конечность имела порочную установку, вследствие нарушения центрации в коленном суставе и голеностопном суставе, имелась вальгусная установка бедра, голени и плоско-вальгусная

деформация стопы. Причина такой деформации перенесенный рахит и рахитические последствия, которые привели к гипертрофии внутреннего мыщелка бедра, к его недоразвитию/разрушению из-за остеопороза, иногда к патологическому вывиху бедра и скошенности крыши вертлужной впадины, к разрушению наружного мыщелка левого бедра и голени, к вальгусной установке с порочным положением голени и стопы.

Механизм формирования деформации нижних конечностей был сложный. Изменения в стопе приводили к неустойчивости тела с выраженным наклоном туловища в здоровую сторону. Создавался своеобразный порочный круг: нарушение опорности стопы приводило к порочной установке вышележащих суставов, а изменения последних усиливали деформацию стоп. Этот процесс был закономерный. По законам биологической обратной связи искривление, начавшееся в стопе, постепенно ведет к изменению всего осевого скелета конечности. Такое сочетание деформации конечности имело тесную взаимосвязь и особенно отчетливо проявлялось в вертикальном положении, так как при этом вступает в действие сила тяжести, которая взаимосвязана со статикой, вследствие чего дистальная часть бедра смещалась кнутри, определялся гипертрофированный внутренний мыщелок бедра, недоразвитие наружного мыщелка, при этом голень искривлялась соответственно бедру вовнутрь. Нарушалось соприкосновение суставных поверхностей в коленном суставе с образованием угловой деформации. Дистальная часть голени искривлялась кнаружи и приводила к вальгусной установке стоп. Определялась неустойчивость, тыльное сгибание стопы усиливалось, что создавало неопорность переднего и среднего отдела с упором на внутренний край. Нарушалась проекция общего центра тяжести, что приводило к тыльному сгибанию стопы в голеностопном суставе, создавая еще большую неустойчивость с нарушением равновесия, а слабость икроножных мышц приводили к пяточной установке.

На современном этапе в ортопедии отсутствуют средства и технические возможности лечения консервативными методами таких многокомпонентных деформаций. Для нормализации статики и движения необходимо было устранить порочное положение во всех суставах нижних конечностей одновременно.

С учетом особенностей клинических проявлений сочетанной деформаций нижних конечностей, нами предложен метод консервативного лечения, применяемый только в нашей клинике - функциональный тяговый метод и устройства внешней фиксации. Данная работа является первой по применению тягового метода для лечения сочетанных нарушений конечности.

Тяговые устройства представлены в виде различных разновидностей в зависимости от вида сочетания патологии.

Сущность тяговой коррекции заключается в устранении дисбаланса мышечной системы, а патологические изменения мягко-тканых структур и образований взаимосвязаны с костно-хрящевыми элементами. Вследствие разгрузки стопы и всего сегмента, устранялся силовой фактор давления, создавались благоприятные условия для устранения всех элементов многокомпонентной деформации, которые приводили к правильной ориентации пораженных эпифизов суставных поверхностей, устранялась дистопия сочленяющих суставных поверхностей костей стопы и голеностопного сустава и приобретали правильную форму с последующим восстановлением функции. Одноэтапное исправление контрактур и деформаций позволили создать условия для одновременного координированного восстановления функции мышц деформированной конечности. При совместном отведении конечностей одновременно исправляется ось конечности, в результате чего мышцы, суставы приобретают правильную ориентацию, происходит трансформация артромиодесмогенных структур.

Лечение тяговым устройством позволяло в любое время сочетать реабилитационную терапию. Осуществлялось постепенное восстановление и моделирование стопы. Дополнительной иммобилизации гипсовыми повязками или ортопедическими изделиями не требовалось, даже при вторичных деформациях при деструкции мышечков и гипертрофии лодыжек.

Тяговое устройство для лечения сочетанной патологии нижних конечностей осевых искривлений и плоско-вальгусных стопах представлено тяговым устройством.

Устройство представлено в виде ремней и подстопников (рисунок 4). Однако могут быть и разновидности в зависимости от вида деформации стоп разные модели. Тяговые

ремни заменяются манжеткой на голень с распорками и разновидностей подстопников, которая применяется у детей при легкой и средней степени тяжести сочетанной деформации конечности.

Используется тяговое устройство, отличительная особенность проявляется в направлении тяговых ремней фиксаторов-натягивателей.

Механизм тяговой коррекции заключался в создании оптимальных условий для правильного положения стопы, голени, бедра. Первоначально устанавливали устройство в рабочем состоянии, в дальнейшем после выведения из порочной установки, стопа удерживалась в положении стабилизации до формирования артромиодесмогенных структур. Так для лечения плоско-вальгусной деформации в сочетании с патологией бедра и вальгусного искривления конечности применялось устройство для лечения сочетанной патологии конечности (рисунок 4).

Подстопник был выполнен как при плоско-вальгусной деформации стопы или при других разновидностях в зависимости от вида деформации. Натяжение корректоров осуществлялось в определенной последовательности, этапности и ритма натяжения, с определенной величиной одноразового натяжения при отведенных и согнутых положениях конечности. Коррекция элементов искривления проводилась поэтапно. Создавались условия взаимного правильного расположения костно-суставных образований нижней конечности, устранялся дисбаланс сухожильно-мышечно-связочного аппарата. Натяжение нисходящих ремней для голени проводили дозированно.

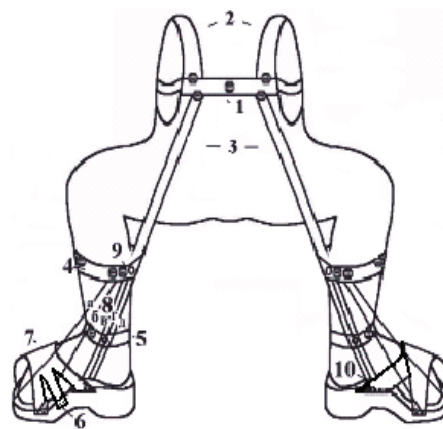


Рисунок 2 - Тяговое устройство при лечении сочетанной патологии нижних конечностей

Тяговое устройство (рисунок 2) содержит нагрудной пояс-1, восходящие ремни –2, нисходящие ремни-3, верхний поперечный ремень голени - 4 , нижний поперечный ремень голени – 5, подстопник - 6, поперечный ремень для фиксации стопы к подстопнику - 7, фиксаторы- натягиватели -8 (а,б,в,г,д), пряжки – 9 для фиксаторов, место крепления фиксаторов к подстопнику-10.

Принцип работы тягового устройства (рис.4) основан на устранение дисбаланса мышц, которое осуществляется созданием положения совместного отведения нижних конечностей, происходит расслабление мышц и последующая коррекцией тяги нижней конечности в положение противоискривления приводит к полной трансформации мышц в правильное положение с установлением правильной оси конечности.

РЕЗУЛЬТАТЫ И ИХ ОБСУЖДЕНИЕ

Для изучения объективности оценки исходов консервативного лечения при сочетанных деформациях нами использована цифровая система оценки,

включающая анализ преимущественно клинических признаков и разделяющих пациентов на 3 группы результатов: результат хороший, удовлетворительный и неудовлетворительный.

К хорошим результатам лечения были отнесены случаи, когда компоненты деформации стоп и сочетанные патологии нижних конечностей были устранены полностью, при которых стопа анатомически и функционально имела правильную форму, был восстановлен нормальный объем движений, исправлены сочетающиеся виды патологии (дисплазия/вывих бедра, осевые искривления голени, бедра). Отсутствовали жалобы на усталость, боли в области стопы при длительной ходьбе, клинически пятка была хорошо выражена, опущена, и имелась полная стойкая коррекция всех элементов искривлений, ребенок носил обычную обувь. Рентгенологически имелись данные за восстановление и правильное взаимоотношение костей стопы. Анализ показал, что хорошие результаты получены в 84,2% случаев.

Проведено лечение тяговым методом в течение 3 месяцев (рисунок 3).

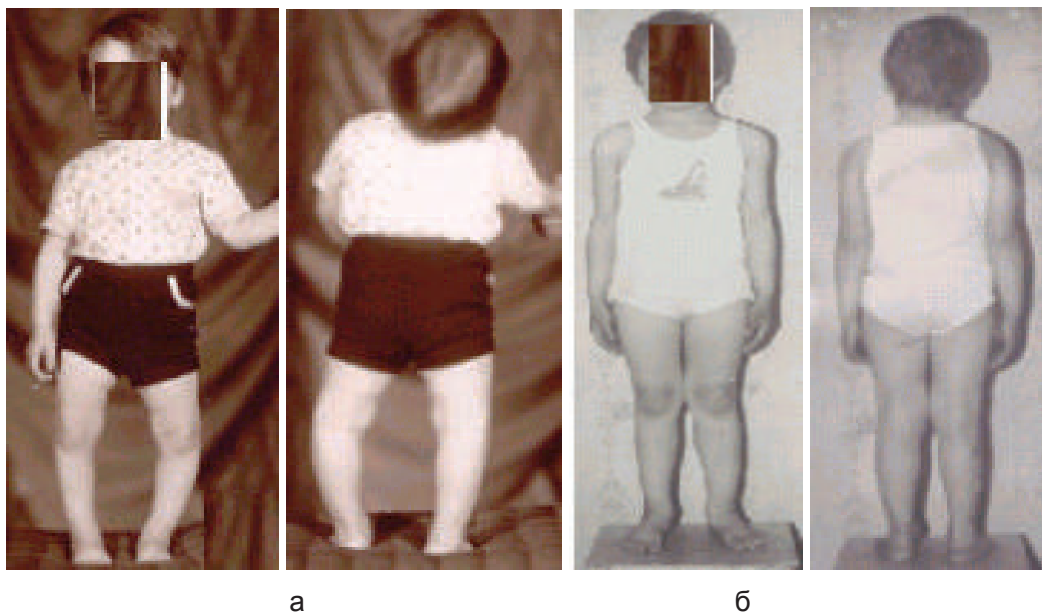


Рисунок 3 - Б.Л.Злет. Осевые деформации нижних конечностей:
а - до лечения; б - после лечения

Удовлетворительные результаты были получены в 15,8% случаях.

Неудовлетворительные результаты и рецидивов деформации нами не были отмечены, так как коррекция патологических изменений осуществлялась под постоянным

визуальным контролем, недостатки определялись сразу, по ходу лечения и соответственно устранялись. Причем фиксация тягового устройства осуществлялась до тех пор, пока мы не отмечали стойкой и полной коррекции всех элементов искривления.

Ближайшие результаты лечения прослежены в сроки от 6 месяцев до 1 года в 100% случаев. Отдаленные результаты лечения изучены у 10 больных, что составило 26,3 % от общего числа исследуемых больных в сроки до 3 лет. Положительные результаты лечения получены у детей, консервативное лечение которым было произведено в раннем возрасте.

Таким образом, тяговое устройство универсально, так как применимо при многих видах деформации нижней конечности любой степени сложности, в частности при сочетании с патологией нижних конечностей на всех этапах лечения, за счёт легко регулируемых механизмов коррекции, вследствие совместного одновременного отведения, разгрузки с постепенной целенаправленной коррекцией. Устройство внешней фиксации является открытым, поэтому не наблюдаются рецидивы лечения и осложнения, так как возможен постоянный визуальный контроль, который позволяет не допускать ошибок. В связи с этим мы рекомендуем данный метод лечения для широкого применения в амбулаторно - поликлинических условиях

ВЫВОДЫ

Функциональное лечение сочетанных деформаций нижних конечностей у детей раннего возраста тяговым методом является эффективным, отвечающим основным принципам ортопедического лечения.

Тяговое устройство обладает множеством преимуществ от традиционных методов, пре-

жде всего: снятие осевой нагрузки на конечности, устранение дисбаланса мышц, исключает трофические нарушения и рецидивы деформации, обеспечивает выздоровление.

ЛИТЕРАТУРА

1. Архипова, Н.Н. Дисплазия соединительной ткани – одна из причин рахита детей раннего возраста // Сборник материалов XI Конгресса «Актуальные проблемы педиатрии». - Москва, 2008. - С. 15.

2. Дзвиеди А. Диагностика и лечение варусной деформации костей голени у детей // Актуальные вопросы травматологии и ортопедии: материалы науч.-практ. конф. травматологов-ортопедов Респ. Беларусь, посвящ. 70-летию со дня основания Белорус. НИИ травматологии и ортопедии. – Минск, 2000. – Т.2. – С. 316-320.

3. Каратаева Д.С., Богосьян А.Б., Тенилин Н.А. Коррекция осевых деформаций нижних конечностей малоинвазивными методами // Современные проблемы науки и образования. – 2012. – № 5.

4. Устройство для лечения деформации нижних конечностей у детей. (21)2001/1699.1; (22) 27.12.2001, (45)15.07.2003, бюл.№7, п.п.№13215

5. Устройство для лечения сочетанной патологии нижней конечности у детей раннего возраста(21)2002/0465.1; (22)12.04.2002, (45)15.10.2003, бюл.№10 п.п.№13512.

БАЛАЛАРДАҒЫ АЯҚТАРДЫҢ ЖИНАҚТАЛҒАН ДЕФОРМАЦИЯСЫН ЕМДЕУ

Р.С. АЛИМХАНОВА

Түсініктеме. Аяқтардың жинақталған деформациясы кезіндегі тарту әдісі көрсетілген. Функционалды әдіс бұлшықеттердің дисбалансын жоюға мүмкіндік береді және патологияның болмауына мүмкіндік жасайтын аяқтардың осьтерінің дұрыс орналасуын қалыптастырамыз.

Негізгі сөздер: аяқтар, деформация, қондырғылар, емдеу, балалар.

TREATMENT OF THE COMBINED DEFORMATIONS OF THE BOTTOM EXTREMITY AT CHILDREN

R.S. ALIMKHANOVA

Abstract. The traction method of correction is presented at the combined deformations of the bottom extremities. The method functional allows to eliminate an imbalance of muscles and creation of the correct installation of an axis of an extremity that promotes pathology elimination.

Keywords: bottom extremities, deformation.

ОПЫТ ЛЕЧЕНИЯ РЕЦИДИВОВ КОСОЛАПОСТИ У ДЕТЕЙ

Р.С. АЛИМХАНОВА

Карагандинский государственный медицинский университет
Областной центр травматологии и ортопедии им. проф. Х.Ж. Макажанова,
Караганда

Представлен метод лечения рецидивов косолапости путем применения тяговых устройств. Функциональность метода и устройства, простота конструкции и методики применения, высокий лечебный и экономический эффект позволяет рекомендовать для практического применения.

Ключевые слова: стопа, деформация, осложнения, ранний возраст, рецидив.

ВВЕДЕНИЕ

Особая значимость проблемы рецидива косолапости у детей после года обусловлена сложностью и не достаточно изученностью многих аспектов данной проблемы, прежде всего отсутствием этиопатогенетического лечения, приводящего к высокой инвалидизации детей (50-98%). Среди всех видов патологии стоп врожденную косолапость принято считать упорной и часто рецидивирующей патологией. В связи с этим значимость проблемы возрастает еще больше не только в нашей стране, но и во всем мире. Существующие традиционные методы лечения рецидивов косолапости, применение оперативных методов лечения с последующим длительным гипсованием в дальнейшем не исключают повторные многократные рецидивы деформации. О причинах рецидивов, сложности лечения и частых рецидивов деформации стоп, которые доходят до 100%, высказывались многие ортопеды (Зацепин Т.С., Виленский В.Я., 1973, 1988; Мороз П.Ф., 1973; Гафарова Х.З., 1990).

Цель работы - показать эффективность применения тягового метода при лечении рецидивирующей косолапости у детей.

МАТЕРИАЛ И МЕТОДЫ

Нами проводилось функциональное лечение тяговым методом рецидивов врожденной косолапости после консервативного лечения традиционными методами, в частности гипсовыми повязками. Нами проведено лечение у 50 больных с рецидивами косолапости из разных регионов РК. У всех были отмечены рецидивы деформации и осложнения в виде

трофических нарушений, туго подвижности в голеностопном суставе с порочной установкой стопы, что было расценено как рецидив деформации стоп. Лечение проводилось в амбулаторных условиях. Возраст больных составило от 1 до 5 лет. Причины рецидивов деформации стоп были разнообразны: организационные, диагностические, лечебные ошибки, тактические, технические причины.

Однако, выяснение причин рецидивов деформации стоп очень сложная и трудная задача. Многие ортопеды единогласны в том, что установить более или менее точное время возникновения рецидива большей частью не представляется возможным. При собирании самого подробного анамнеза родители не могли назвать условия или какие-либо причины, с которыми они связывали бы возникновение рецидива деформации. Довольно часто родители пропускали его начало и обращались к ортопеду только при обнаружении у ребенка значительной деформации. Все родители были едины во мнении, что «... рецидивы начинались незаметно исподволь в основном после 3-6 месяцев» предъявляли жалобы на нарушение опоры и движения у ребенка.

Лечение осуществляли тяговыми устройствами, представленными в виде: нагрудного пояса-1, восходящих через плечи ремней-2, нисходящих ремней через нижние конечности-3, подстопника-4, полуклиновидной формы с утолщенным носком и наличием опорной площадки-5, поперечного ремня фиксирующего стопу к подстопнику, клиновидной вставкой-7, противоупорной пластины-8 в проекции 1 пальца с целью противоупора, фиксаторов-натягивателей – 9 (а,б,в,с,д,е)

соединенных с пряжками-10 прикрепленных с внутренней стороны нисходящих ремней.

Тяговое устройство для лечения рецидивов в косолапости у детей использовалось следующим образом: на грудную клетку одевали нагрудной пояс-1, при любой степени сложности меняли высоту подстопника, который снабжен поперечными ремнями-6 фиксирующими стопу к подстопнику, три фиксаторы-натягиватели с носочной части от проекции 1-3 пальцев направлены к верхнему поперечному ремню голени, а под ним фиксированы 3 регулируемые тяги фиксаторы-натягиватели от подстопника, а другим концом крепятся к передней и наружно-боковой поверхности нисходящих ремней осуществляя регулируемую тягу на заданную величину коррекции. По мере расслабления

тяги корректоров фиксаторов-натягивателей в дальнейшем осуществляется постепенная и постоянная тяга подтягиваем на желаемую и допустимую величину натяжения.

РЕЗУЛЬТАТЫ И ИХ ОБСУЖДЕНИЕ

Имея сложные многокомпонентные элементы рецидива косолапости в сочетании с дегенеративно-дистрофическими изменениями артромиодесмогенных структур и образований и действие полученного лечебного фактора и с учетом фактора времени заболевания оценивались результаты лечения по 3-балльной системе: удовлетворительное и неудовлетворительное. В основу оценки применялись наличие элементов коррекции деформации при рецидивирующей косолапости.

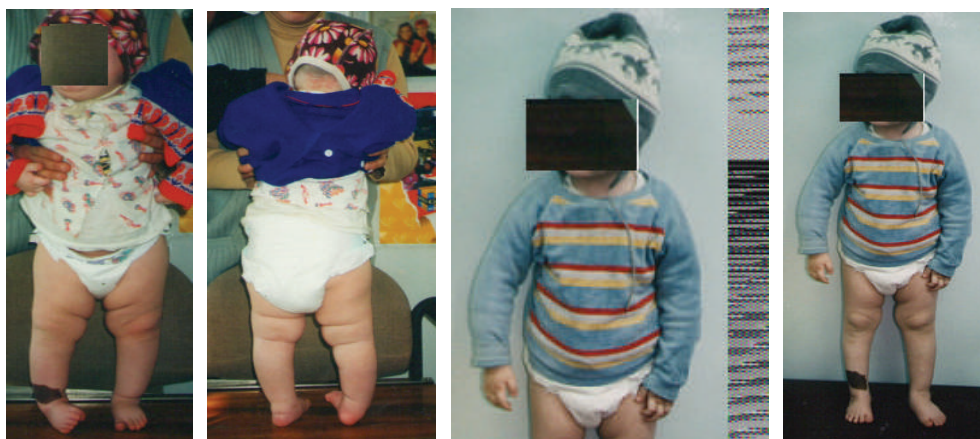

Рисунок 1 - Б.А. 1,5 года Рецидив косолапости справа (после гипсования) до лечения в процессе и после лечения тяговым устройством

К хорошим результатам лечения были отнесены случаи: отсутствие жалоб на деформации стопы, элементы рецидива косолапости были полностью устранены, при которой стопа имела правильную форму (анатомически и функционально), восстановлен был полный объем движений в суставах, имело место полной и стойкой коррекции всех элементов деформации, причем ребенок носил стандартную обувь. Хорошие результаты отмечены были в 95,5% случаев. При удовлетворительном результате лечения имелись жалобы утомляемость при длительной нагрузке и остаточная деформация в виде незначительной атрофии мышц, при односторонней патологии, сохранение переразгибания в коленном суставе.

Неудовлетворительные результаты и ре-

цидива деформации стоп нами не были отмечены, так как принцип лечения основан на расслаблении натянутых и сокращении растянутых мышц с последующим созданием положения равновесия между мышцами антогонистов и синергистов, с последующей трансформацией мышц нижней конечности с полным устранением торсионного компонента костей голени. Ближайшие результаты лечения прослежены до 1 года в 10% случаев. Отдаленные результаты лечения до 15 лет у 22 больных, что составило 44%.

Метод функциональный, в связи с чем имеет множество преимуществ: простота конструкции, высокий лечебный и экономический эффект, не применяются гипсовые повязки и оперативное лечение, исключаются полностью рецидивы, осложнения и инвалидизация.

Таким образом, при рецидивах врожденной косолапости наиболее эффективным считаем функциональный тяговый метод, который позволяет получить высокий лечебный и экономический эффект, исключая полностью традиционное лечение. Рекомендуем широкое повсеместное внедрение в детские лечебно-профилактические учреждения.

ВЫВОДЫ

Разработанный нами тяговый метод обеспечивает при рецидивах косолапости полное выздоровление.

Функциональность метода и высокий лечебный и экономический эффект тяговых устройств, требует широкого внедрения во всех регионах РК и в других странах.

БАЛАЛАРДАҒЫ МАЙМАҚТЫҚТЫҢ ҚАЙТАЛАНУЫН ЕМДЕУ ТӘЖІРИБЕСІ P.C. ӘЛІМХАНОВА

Түсініктеме. Тарту қондырғыларын қолдану жолымен маймақтықтың қайталануын емдеу әдісі ұсынылды. Әдіс пен қондырғының функционалдығы, құрылымының қарапайымдылығы мен қолдану әдіснамасы, жоғары емдеушілік және экономикалық әсері практикалық қолдану үшін ұсынуға мүмкіндік береді.

Негізгі сөздер: табан, деформация, асқынулар, ерте жас, қайталану.

EXPERIENCE OF TREATMENT OF RECURRENCE OF THE CLUBFOOT AT CHILDREN

R. S. ALIMKHANOVA

Abstract. The method of treatment of recurrence of a clubfoot by use of traction devices is presented. Functionality of a method and the device, simplicity of a design and application technique, high medical and economic effect allows to recommend for practical application.

Keywords: foot, deformation, complications, early age, recurrence.

УДК 616.7-089.2-053.2

КОРРЕКЦИЯ ФУНКЦИОНАЛЬНЫХ НАРУШЕНИЙ ОПОРНО-ДВИГАТЕЛЬНОГО АППАРАТА ДЕТЕЙ ИНДИВИДУАЛЬНЫМИ ОРТЕЗАМИ FORMTHOTICS

Д.А. БАКУЛИН

ООО «ЛИВ-Медикал», Бердск, Россия

Стопы являются фундаментом тела. Кинематика движений всего организма в значительной степени определяется их анатомическим состоянием и способностью эффективно функционировать.

Различные формы деформаций стоп являются причиной несоосности суставов нижних конечностей и таза. Как следствие возникает дисбаланс мышечного тонуса с нарушением соосности сегментов тела. На суставы действуют нерационально направленные силы, что является причиной их статической или динамической перегрузки и развития болевого синдрома, что у детей наблюдается достаточно редко, и как следствие повреждениями суставных элементов, развитием воспаления с нарушением метаболизма

и регенерации тканей суставов, формированием остеоартрозов суставов и возникновению стресс переломов костей скелета.

Концепция функциональной коррекции стоп медицинской системы «FormThotics», разработанной в Новой Зеландии в 1984 г., предполагает оценку ОДА по трем основным аспектам: 1 - структурному; 2 - функциональному; 3 - неврологическому.

Оценка осуществляется из комплекса 6 тестов:

1 - объем движений в подтаранном суставе; 2 - соосность сегментов нижних конечностей; 3 - сопротивление супинации стопы; 4 - повышение сводчатости стопы; 5 - равновесие; 6 - устойчивость переднего отдела стоп.

Метод терапии базируется на 6 шагах: 1

- Заготовка формируется непосредственно по стопе пациента. 2 - Структуры стоп адаптируются к ортезу постепенно, в процессе разношивания. 3-4 - Коррекция заднего и переднего отделов стоп осуществляется под контролем тестирования с помощью функциональных клиньев. 5 - Анализ эффективности ортеза в процессе эксплуатации в повседневной обуви. 6 - Динамический контроль в течение 3 - 6 месяцев с дополнительной коррекцией клиньями в случае необходимости.

Практически после обследования и тестирования ОДА конкретного ребёнка, производится индивидуальная термоформовка изделия с помощью фена и специальной серии ручных манипуляций и движений пациента. Таким образом, ортез моделируется под конкретную стопу в движении, а не в статике, как при других технологиях. Материал ортеза, обладая памятью, запоминает изменения формы стопы пациента в динамике фазовой структуры ходьбы.

Указанная комбинация операций обеспечивает прилегание всей опорной поверхности стоп к обуви через полный контакт с поверх-

ностью ортеза. В результате резко возрастает количество рецепторов стоп, участвующих в сменсомоторной реакции, оптимизируя эффективность двигательных действий пациента. Масса тела рационально распределяется на всю опорную поверхность стоп, ликвидируя локальные перегрузки ее отделов, оптимизируется функция стоп при перекате с пятки на носок. Корректируются дефекты входящих нервных импульсов с механорецепторов ОДА, нивелируется неврологическая дезорганизация этого процесса и дистония постуральных мышц, совершенствуется равновесие, координация движений и экономичность шагового цикла. Все это приводит к выраженной коррекции биомеханики нижних конечностей и скелета в целом.

Принцип полного контакта стопы и ортеза системы «FormThotics» кардинально отличается от патриархального принципа жесткой подпорки просевшего свода стопы, что безусловно приводит к очередной жесткой перегрузке структурных элементов стопы.

УДК 617.586 – 007.58

ПОДТАРАННЫЙ АРТРОРИЗ ПРИ ЛЕЧЕНИИ ПЛОСКО-ВАЛЬГУСНОЙ ДЕФОРМАЦИИ СТОП У ДЕТЕЙ

Е.Т. БЕКТАЕВ

Городская детская больница №1, Шымкент

Плоско-вальгусная деформация стопы (ПВДС) или эластичное плоскостопие—это комплексное многокомпонентное патологическое состояние, которое при наиболее отчетливых формах может привести к существенному ограничению физической активности. В настоящее время приоритетным направлением в детской ортопедии является разработка и внедрение малоинвазивных методик хирургической коррекции патологии стопы.

Артрориз – современная хирургическая процедура, которая может быть применена для коррекции плоско-вальгусной деформации стопы. Артрориз у детей является достаточно простым вмешательством, что избавляет от необходимости интервенции в адаптивные механизмы.

Показанием к операции послужила нефиксированная форма ПВДС II-III степени с вальгусной установкой более 7 градусов и неэффективность консервативного лечения.

Предоперационное обследование включало общеклинические лабораторные анализы и боковую функциональную рентгенографию стопы, необходимую для расчета длины имплантируемого винта.

Оперативное лечение проводилось под общим обезболиванием, одновременно на обеих стопах из разреза кожи длиной 1 см. Наиболее важным моментом является точный выбор точки входа винта в передней поверхности латерального отростка таранной кости и определение рабочей длины металлоконструкции. Необходимым требованием при оперативном вмешательстве является наличие электронно-оптического преобразователя для контроля вводимого винта и исключения осложнения.

В послеоперационном периоде гипсовые лонгеты не применялись, разрешали дозированную нагрузку на 3-5 сутки после операции, швы удаляли на 10-12 сутки. Рекомендовали

ношение супинаторов, физиолечение 1 раз в квартал в виде парафиновых аппликаций и электростимуляций икроножных мышц.

Клинический пример. Больная М., 2003 г.р., история болезни № 12568, поступила в клинику 04.11.2013 г. с диагнозом ПВДС III ст. Болевой синдром. 06.11.2013 г. произведен подтаранный артрориз обеих стоп. Самостоятельно начала ходить на 5 сутки, выписана на

6 сутки после операции. Контрольный осмотр через 6 месяцев, осложнений нет, передвигается самостоятельно, болевого синдрома нет, стопы в корригированном положении.

Основываясь на 4-х положительных результатах оперативного лечения ПВДС, считаем возможным широко использовать данную методику в практическом здравоохранении.

УДК 616.728.2-009.12-08-053.2

КЛИНИКА И ЛЕЧЕНИЕ РАЗГИБАТЕЛЬНО-ОТВОДЯЩЕЙ КОНТРАКТУРЫ ТАЗОБЕДРЕННОГО СУСТАВА У ДЕТЕЙ

А.М. ДЖУРАЕВ, Н.Т. РУЗИЕВ, Х.Р. РАХМАТУЛЛАЕВ, Ш.У. УСМОНОВ
Научно-исследовательский институт травматологии и ортопедии, Ташкент

ВВЕДЕНИЕ

Разгибательно-отводящая контрактура тазобедренного сустава у детей является одной из малоизученных проблем детской ортопедии. В литературе нет точной научно изученной частоты встречаемости разгибательно-отводящей контрактуры тазобедренного сустава у детей. Кроме того, заболевание в различных работах описано под разными названиями: фиброз ягодичных мышц, контрактура тазобедренного сустава, постинъекционная контрактура большой ягодичной мышцы.

В оперативном лечении разгибательно-отводящей контрактуры тазобедренного сустава имеются разногласия по методике её применения и способах проведения. По мнению ряда авторов при операции нужно иссекать только фасцию. По мнению других же авторов иссечение только одной фасции в последующем ведёт к обратному регрессу достигнутого результата.

Таким образом, разгибательно-отводящая контрактура тазобедренного сустава у детей остается недостаточно изученной проблемой детской ортопедии. Полностью не изучены критерии ранней диагностики и симптоматика патологии в целом. Нет единого мнения среди авторов по способам и методикам оперативного лечения и реабилитации больных.

Цель исследования - улучшить результаты оперативного лечения детей с разгибательно-отводящей контрактурой тазобедренного сустава.

МАТЕРИАЛ И МЕТОДЫ

Данная научная работа основана на изучении 89 (105 тазобедренный сустав) больных детей с разгибательно-отводящей контрактурой тазобедренных суставов, лечившихся в отделении детской ортопедии научно-исследовательского института травматологии и ортопедии МЗ РУз с 2005 по 2013 год. При обследовании детей использованы следующие методы исследования: клинический, рентгенологический, электромиографический и морфологический. Среди больных девочек было 53, мальчиков – 36.

РЕЗУЛЬТАТЫ И ИХ ОБСУЖДЕНИЕ

Разгибательно-отводящая контрактура тазобедренного сустава у детей является собирательным понятием. Ранее эта патология называлась по-разному - врождённая разгибательно-отводящая контрактура, щёлкающий тазобедренный сустав, контрактура развившаяся после асептического некроза и т.д.

После начала ходьбы ребёнка кроме симптома «щёлкающего» бедра, выявляются невозможность приведения в центр ног, невозможность быстро бегать, наличие неглубоких вдавлений кожи и натяжений окружающих мышц, а также *m. tensor fasciae latae*. При односторонней патологии выявляется небольшой поворот таза кпереди при ходьбе ребёнка. Из основных тестов выявления является следующее: ребёнка усаживают с сомкнутыми коленными суставами, затем производят сгибание тазобедренных суставов максимум

до 70-80°, после чего ребёнок падает назад и нуждается в помощи для поднятия. Ещё одним объективным признаком выявления является следующее: при сгибании ног до 140-150° в сагитальной плоскости, при положении больного на спине, выявляется натяжение tractus iliotibialis и отведение ног.

Результатов лечения больных по методу клиники при лёгкой степени у всех 41 больных получены хорошие результаты, при средней степени хорошие результаты были отмечены у 4 (57,1%) и 3 (42,9%) больных удовлетворительные. При тяжёлой степени хороший результат был достигнут у 4 (40%) больных,

у 5 (50%) удовлетворительные и у 1 (10%) больного отмечался неудовлетворительный результат.

ЗАКЛЮЧЕНИЕ

Таким образом, большинство больных при разгибательно-отводящей контрактуре тазобедренного сустава составили девочки (64,3%), а также больные с двусторонним поражением (70%). Больным с удовлетворительным результатом оперативного лечения были назначены физиотерапевтические процедуры, после которых объём движений в тазобедренном суставе увеличился.

УДК 616.71-018.3-002-053.2-08

БОЛЕЗНЬ ЛЕГГА-КАЛЬВЕ-ПЕРТЕСА У ДЕТЕЙ (ОБЗОР ЛИТЕРАТУРЫ)

Б.А. ДОСАНОВ

Национальный научный центр материнства и детства, Астана

В статье представлен обзор литературы о современном состоянии этиологии, патогенеза и методах диагностики болезни Пертеса у детей.

Ключевые слова: остеохондропатия головки бедра, болезнь Пертеса.

Остеохондропатия, или болезнь Легга-Кальве-Пертеса в частности - это патологический процесс в апофизах и эпифизах головки бедренной кости, характеризующийся подхрящевым асептическим некрозом костной губчатой ткани и вторичной деформацией пораженного отдела кости [1]. История изучения болезни Пертеса берет свое начало в первой половине XX века. Впервые в 1909 году, практически одновременно, независимо друг от друга ортопеды Legg в США и Waldenstrom в Швеции описали 5 достоверных случаев. В июле 1910 г Calve во Франции опубликовал 10 случаев «ложных коксальгий», а в октябре 1910 года Perthes в Германии привел несколько более или менее похожих случаев заболевания тазобедренного сустава под общим названием «юношеский деформирующий артрит» [2,3,4].

Этиология и патогенез болезни Пертеса у детей с давних времен привлекает внимание многих исследователей. Исторический интерес представляют теории острой и хронической травмы, статических моментов,

различных видов ослабленной инфекции, паратуберкулезных и парасифилитических процессов, авитаминоза, поздних рахитов, нарушении местной симпатической иннервации внутрикостных сосудов головки, что приводит к спазму сосудов, питающих костные сосуды [5]. Некоторые теории отражают лишь одну из сторон или один из элементов патогенеза: первичные заболевания эндокринной системы, врожденные аномалии развития, патологические процессы окостенения, особый вид врожденного вывиха бедра. Другие считают наиболее распространенной и обоснованной травматическую теорию [6]. Ряд авторов оценивали состояние пояснично-крестцового отдела позвоночника у детей с болезнью Легга-Кальве-Пертеса. На основании многочисленных дизонтогенетических нарушений (сегментированный крестец, продольная и поперечная его гипоплазия, «зияние крестца», spina bifida posterior пятого поясничного, первого-третьего крестцовых позвонков) авторы делают вывод, что болезнь - является фетопатией, в основе которой лежат диспла-

стические изменения соединительной ткани в результате задержки ее дифференциации из-за метаболических нарушений [7]. Последние исследования связывают этиологию страдания с коагуляционными отклонениями, к которым относятся снижение антитромботического фактора С или S, присутствие фактора V Leiden, повышение свертываемости крови, дефект фибринолитических механизмов, что может привести к ухудшению кровоснабжения головки и/или закупорке венных сосудов (8,9). Имея почти вековую историю происхождения, болезнь Легга-Кальве-Пертеса настоящего времени до конца не изучена. Несмотря на множество предложенных теории, ни одна из них не дает убедительного представления этиопатогенеза болезни Пертеса у детей, а большая часть исследователей склоняется к теории нейрососудистой дисплазии тазобедренного сустава у детей [10].

Болезнь Пертеса у детей как патологический процесс проходит в своем развитии ряд последовательных, достаточно хорошо изученных стадий, имеющих свои собственные признаки и четкие временные границы. Для заболевания характерна стадийность: вначале ишемия, некроз, затем восстановление. Наибольшее распространение имеет 5-стадийная классификация С.А Рейнберга (1964 г.), основанная на рентгенографии и классических морфологических исследованиях Axhausen.G (1929 г.), которая позволяет определить следующие основные параметры. При первой стадии определялся субхондральный некроз губчатого вещества эпифиза и тканей костно-мозговых пространств. При второй стадии явления выраженного остеохондрита и импрессионного перелома эпифиза головки бедра, головка бедра лишена структурного рисунка, уплотнена, гомогенна, что зависит от спрессования костных балок в «костную муку». При третьей стадии головка бедра фрагментирована на несколько секвестроподобных, бесструктурных участков различной конфигурации, с неровными, неправильной формы краями. Эпифизарный хрящ разрыхляется, рельеф его неровный, утолщенный, суставной хрящ утолщен, рентгенологически это проявляется расширением суставной щели. При четвертой стадии восстановление хрящевой и костной ткани, перестройка специфической балочной структуры костной ткани и головки бедра, адаптация ее к новым биомеханическим условиям, определяется чет-

кая эпифизарная пластинка, восстанавливается балочная структура эпифиза, исчезают секвестроподобные костные фрагменты. При пятой стадии конечная-имеет два исхода: выздоровление или развитие деформирующего артроза. Первый исход при нормальном обратном развитии дистрофических процессов в тазобедренном суставе с восстановлением его нормальной структуры и биомеханики [11,12]. В 1971 году с целью уточнения показаний для различных видов лечения и обеспечения раннего прогнозирования течения заболевания была предложена классификация Catterall, основанная на данных рентгенологического обследования в стадии фрагментации, где тип I: меньше, чем 25% вовлечение, тип II: 50% вовлечение, латеральная часть статична, тип III: 75% вовлечение, коллапс латеральной части головки, тип IV: полное вовлечение. В 1992 году, в связи с необходимостью более раннего прогнозирования предложена классификация Herring, когда высота боковой колонны пораженного эпифиза сравнивается с высотой нормального контралатерального эпифиза. В 1984 году для прогнозирования и выбора лечения на второй стадии была предложена классификация Salter-Thompson, основанная на определении длины участка субхондрального перелома [13,14,15].

В диагностике болезни Пертеса у детей до настоящего времени актуальными остаются классические методы - тщательный сбор анамнеза, внимательное клиническое обследование и грамотно выполненная рентгенография [16,17]. Число выявленных на первой стадии остеохондропатии головки бедра по данным ведущих клиник не превышает 10 % [18,19,20,21,22]. На сегодняшний день к перспективным и современным методам лучевой диагностики болезни Пертеса у детей следует отнести компьютерную томографию (КТ), позволяющую послойно полипозиционно исследовать структуру головки и шейки, топическую диагностику области поражения. Возможен визуальный контроль за мягкоткаными образованиями тазобедренного сустава. Также наряду с рентгенологическими методами исследования успешно применяется ультразвуковая диагностика тазобедренных суставов (УЗИ), позволяющая с высокой степенью достоверности диагностировать проявления ишемического некроза головки бедренной кости с качественной характеристикой сте-

пени его тяжести [23,24,25,26,27,28]. Наряду с КТ успешно и широко используется магнитно-резонансная томография (МРТ) как высокоинформативный неинвазивный метод диагностики, не связанный с использованием ионизирующей радиации, дающий возможность многократного мониторинга процесса, позволяющий визуализировать костные и мягкотканые структуры тазобедренного сустава, а также наличие синовита. МРТ имеет определенные преимущества в диагностике БП перед другими методами, так как позволяет диагностировать процесс ишемизации головки бедра гораздо раньше, чем радионуклидное исследование [29].

До настоящего времени лечение детей с болезнью Пертеса остается сложной задачей. Длительность реабилитации и значительный процент неудовлетворительных исходов, особенно отдаленных, не позволяют оставить поиски более оптимальных методов. Основными задачами поиска остаются сокращение сроков и повышение качества функциональных и анатомических исходов заболевания. С момента выделения остеохондропатии головки бедра в отдельную нозологическую единицу определилось два направления в лечении этого заболевания: консервативное и хирургическое. Принципы комплексного консервативного лечения болезни Пертеса у детей включают в себя прежде всего полноценную разгрузку пораженной конечности пациента, целью которой является предотвращение компрессии и правильная центрация головки бедренной кости в вертлужной впадине, устранение болевых контрактур в тазобедренном суставе, стимуляции репаративных процессов в головке бедренной кости. На современном этапе медикаментозное лечение включает в себя применение сосудистой терапии, препаратов кальция, нестероидных противовоспалительных препаратов, хондропротекторов [30,31,32,33,34].

Поначалу ортопеды стояли на позициях невмешательства в течение заболевания, считая течение заболевания доброкачественным. В последующем большинство ученых высказывалось за обязательное консервативное лечение. Методы применялись самые разнообразные: применение толстой подошвы под здоровую ногу при ходьбе на костылях, различных аппаратов разгружающих больную конечность. Ряд исследователей считали обязательным консервативное лече-

ние в стационарных условиях и предлагали проводить манжеточное вытяжение за обе ноги [35,36,37,38]. Значительная группа ученых встала на позиции оперативного лечения болезни Пертеса у детей. Оперативное лечение сводилось к следующим видам вмешательств, различным по целям и содержанию. Первая группа операции бедра направлена на усиление репаративно-регенеративных процессов, способствующих ускорению восстановления структуры головки и шейки бедренной кости, улучшению условия кровоснабжения головки бедренной кости. Операции заключаются в просверливании тоннелей в головке и шейке бедра, в пересадке ауто-гетеротрансплантатов, мышечных лоскутов на питающей ножке, в проведении субхондральных некрэктомии с последующей костной пластикой, во введении металлических стержней. Перечисленные операции широко применяются и являются эффективными при начальных стадиях заболевания, когда еще нет значительных анатомических изменений [39,40]. Предложен ряд оперативных вмешательств, целесообразных в ранних стадиях болезни, направленных на снижение внутрисуставного давления. Для этого применяют тенотомию подвздошно-поясничных и субспинальных мышц, поперечное рассечение широкой фасции бедра с последующим клеевым или скелетным вытяжением, а также наложение различных аппаратов, разгружающих головку бедра, устраняющих мышечные контрактуры и создающих оптимальные условия для процессов регенерации костной ткани в головке бедра. Следующую группу составляют операции, направленные на улучшение биомеханических условия тазобедренного сустава и предотвращение вторичных деформации. Это различные виды корригирующих остеотомии, имеющие довольно большое количество сторонников. Впервые в 40-х годах XX-столетия Briston предложил варизирующую остеотомию. Многие ортопеды, считают оптимальным временем для проведения деторсионно-варизирующей остеотомии бедра - стадию фрагментации. Другие проводили эту операцию на ранней стадии заболевания и получили хорошие ближайшие Результаты. Они утверждали, что чем раньше проведена операция, тем короче реабилитационный период. Средняя продолжительность регенерации, по их данным, уменьшается до 18 месяцев, что на 7-8 месяцев меньше, чем при

консервативном лечении. По их мнению, операция прерывает разрушительную стадию, и на этом начинается реконструкция головки бедра. Процент хороших исходов составляет 60-70 % при оперативном лечении по сравнению с 20-30 % при консервативном лечении. В настоящее время существует большое количество операции применяемых при болезни Пертеса у детей и основная часть их направлена на создание благоприятных условий для головки бедренной кости, центрации и достижения конгруэнтности в суставе, а также стимуляцию регенеративных процессов костной ткани путем выведения из-под нагрузки пораженного участка эпифиза. Однако до настоящего времени нет единого подхода к применению той или иной операции в различных стадиях заболевания, не решены вопросы оптимальной декомпрессии пораженного сустава, а также проблема одномоментной коррекции укорочения конечности, возникшего в результате болезни. Поэтому, многие ортопеды для профилактики этих осложнений, сочетают при асептическом некрозе головки бедра оперативные вмешательства на бедренном и тазовом компонентах. Для его реализации и обеспечения перманентного матричного моделирования используют тройную остеотомию таза (ТОТ) по А.М.Соколовскому [41,42,43].

Таким образом, из анализа литературных источников зарубежных и отечественных авторов следует, что на сегодняшний день диагностика болезни Пертеса у детей на раннем этапе имеет затруднения, так как нет четких клинических симптомов заболевания, а множество методов и способов диагностики лечения свидетельствуют об отсутствии четкого диагностического алгоритма и лечения. Поэтому направленность современных исследований, состоит в выработке единого подхода при лечении болезни Пертеса у детей с учетом возрастных особенностей, вариантов клинического течения и критериев восстановления функции конечности.

ЛИТЕРАТУРА

1. Малахов О.А., Цыкунов М.Б., Шарьпарь В.Д. *Нарушение развития тазобедренного сустава*. - Ижевск: ГОУВПО «Удмуртский государственный университет», 2005.- 308 с.
2. Новаченко Н.П. *Руководство по ортопедии и травматологии*. - 1967.- С. 528-531.
3. Кузнечихин Е.П., Ульрих Э.В. Син-

дромальные формы болезни Легга-Кальве-Пертеса. Хирургическое лечение детей с заболеваниями и деформациями опорно-двигательной системы. - М.: Медицина, 2004.

4. Остен-Сакен Э.Ю. *О причинах врожденной косолапости*. - Л.: Госиздат, 1924. - 261 с.
5. Kealey W.D., Mayne E.E., McDonald W. et al. *The role of coagulation abnormalities in the development of Perthes' disease // J. Bone Joint Surg. Br.-2000. - V.82, №5. - P.744-746.*
6. Артемьева Е.И., Кудинова М.П., Залкинд М.С. *Исследование механизмов нисходящих влияния на состояние сегментарного двигательного аппарата у человека // Физиология человека*. - М.: Медгиз, 1977.- Т.3.- С.913-922.
7. Малахов О.А., Крупаткин А.И., Иванов А.В. *Нейродистрофический синдром и болезнь Пертеса: возможные пути решения проблемы // Актуальные вопросы детской травматологии и ортопедии: Материалы совещания главных детских ортопедов-травматологов России*. - Светлогорск, 2002. - С.148-150.
8. Куликов Н.Н. *Оптимизация хирургической помощи детям с болезнью Пертеса: автореф. ... д-ра мед. наук*. - Москва, 2010.- 176 с.
9. Неизвестных Е.А., Носков Н.В., Котляров А.Н., Шекунова Ю.Г., Хисаметдинова Г.Р. *Новые технологии в диагностике и лечении асептических некрозов головки бедренной кости у детей // Материалы 2-й Международной науч. Конференции «Приоритетные направления развития науки, технологии и техники»*. - Египет, 2006.- №8.- С.43-44.
10. Беренштейн С.С. *Неврологические аспекты болезни Легга-Кальве-Пертеса // Ортопед. травматол.* - 1994. - №1.- С.57-59.
11. Рейнберг С.А. *Рентгенодиагностика заболеваний костей и суставов*. - М.: Медицина, 1964.- Т.2.-372 с.
12. Хамзабаев Ж.Х., Батпенов Н.Д., Рахимжанова Р.И., Турмухамбетова А.А., Абдрахманова Ж.С., Кожахметова Ж.Ж. *Двухэнергетическая рентгеновская денситометрия: методика исследования и интерпретация результатов: Методические рекомендации*. - Астана, 2005. - 7 с.
13. Михайлова Л.К, Чеченова Ф.В. Нечволодова О.Л, Еськин Н.А., Банаков В.В. *Дифференциальная диагностика синдрома Майера и болезни Легга-Кальве-Пертеса: Материалы научно-практической конференции детских травматологов-ортопедов*

России с международным участием. - Екатеринбург, 2007. - С.338-339.

14. Климовицкий В.Г., Усикова Т.Я., Кравченко А.И., Верещагин С.И. Аспекты ранней лабораторной диагностики болезни Пертеса у детей: Материалы симпозиума детских травматологов ортопедов России с международным участием. - Казань, 2008. - С.390 - 392.

15. Травматология и ортопедия 21 века: Сборник тезисов докладов съезда травматологов-ортопедов России. - Самара, 2006. - С. 876- 877.

16. Ахтямов И.Ф. Дегенеративно-дистрофические заболевания тазобедренного сустава у детей: Учебное пособие. - Казань, 2003. - 157 с.

17. Бунякин Н.И. Ранняя диагностика болезни Пертеса и ее профилактика: Сборник материалов 11 конгресса педиатров России «Актуальные проблемы педиатрии». - Москва, 2006.-107 с.

18. Еськин Н.А. Комплексная дорентгенологическая диагностика остеохондропатии тазобедренного сустава у детей // Травматология және ортопедия.-2004.- № 2.- С.38.

19. Малахов О.А., Крупаткин А.И., Иванов А.И. Использование тепловидения - новое в диагностике остеохондропатии костей нижней конечности.//Актуальные вопросы детской травматологии и ортопедии // Материалы науч.-практич. конф. дет. ортопед.-травматол. России. - Старая Русса, 2000. - С. 171-173.

20. Кинзерский А.Ю., Е.М. Ермак Ультразвуковая диагностика нарушения формирования тазобедренных суставов у новорожденных и детей первого года жизни: Методическое пособие. - Челябинск, 2000. - С. 5-11.

21. Васильев А.Ю., Ольхова Е.Б. Ультразвуковая диагностика в детской практике. - 2007. - 110 с.

22. Янакова О.М., Садофьева В.И., Роль ультрасонографии в ранней диагностике остеохондропатии головки бедренной кости у детей //Актуальные вопросы детской травматологии и ортопедии: Материалы научно-практической конференции детских ортопедов-травматологов России.- Старая Русса, 2000. - С. 164-167

23. Graf R. Schuler Die Sauglingshule im Ultraschallbild: Atlas. - 1999.

24. Кузина И.Р., Пикельгаупт Ж.В. Магнитно-резонансная томография в диагностике остеохондропатии головки бедренной кости. - Вестник РНЦРР Минздрава России. - 2007.- № 3. - С.22.

25. Дубоносов Ю.В., Очкин В.И., Егоров И.А., Коротков А.И., Калб Т.Л. Различные этапы консервативного лечения болезни Пертеса у детей // Материалы научно-практической конференции детских травматологов-ортопедов России. - Екатеринбург, 2007.- С. 311-312.

26. Капитанаки А.Л. Лечение остеохондропатии тазобедренного сустава у детей (ближайшие и отдаленные результаты): дис. ...канд. мед. наук. - Л., 1964. - 283 с.

27. Куликов Н.Н. Сцинтиграфия в диагностике и контроле лечения болезни Пертеса // Сборник материалов 11 конгресса педиатров России «Актуальные проблемы педиатрии». - Москва, 2006. - С. 367.

28. Климовицкий В.Г, Усикова Т.Я, Кравченко А.И, Верещагин С.И. Аспекты ранней лабораторной диагностики болезни Пертеса у детей // Материалы симпозиума детских травматологов ортопедов России с международным участием. - Казань, 2008. - С.390- 392.

29. Михайлова Л.К., Чеченова Ф.В., Нечволодова О.Л., Банаков В.В. Дифференциальная диагностика синдрома Майера и болезни Пертеса // Материалы научно-практической конференции детских травматологов-ортопедов России с международным участием. - Екатеринбург, 2007. - С.338-339.

30. Веселовский Ю.А., Тихоненков Е.С., Садофьева В.И., Шеховцева Е.М. Особенности ранней диагностики и классификации болезни Пертеса // Ортопедия и травматология. - 1988. - №4. - С.7-13.

31. Axhauzen G. Der anatomische Krankheitsablauf bei der Kohlerschen Krankheit des Metatarsalskopfchen und der Pertheschen Krankheit des Hufkopfes // Arch.Klin. Chir. - 1923. - №124. - S.511.

32. Axhauzen G. Epiphyseonekrose und Arthritis deformans // Arch.Klin. Chir. - 1924. - №129. - S.341.

33. Садофьева В.И. Тазобедренный сустав: в кн. Рентген-функциональная диагностика заболеваний опорно-двигательного аппарата у детей. - Л.,1986.-С.54-72.

34. Штурм В.А. К патологическим изменениям при болезни Легга-Кальве-Пертеса //

Сов. хирургия. - 1935. - № 11. - С.101-103.

35. Абальмасова Е.А., Семенов В.А., Крюкова Н.А. К патогенезу остеохондропатии головки бедренной кости у детей // 2 съезд травматологов-ортопедов республик Прибалтики. - Рига, 1972. - С.380.

36. Гартаницкая В.М. Нарушение вегетативной иннервации при асептическом некрозе головки бедренной кости у детей // Ортопед. травматол.-1971.- № 6.- С.74-75.

37. Шауро Э.И. О реваскуляризации головки бедренной кости // Вест. хирургии. - 1971. - №8. - С.101-103.

38. Малахов О.А., Крупаткин А.И., Иванов А.В. Нейродистрофический синдром и болезнь Пертеса: возможные пути решения проблемы // Материалы совещания главных детских ортопедов-травматологов России. - Светлогорск, 2002. - С.148-150.

39. Тихоненков Е.С., Харламов М.Н., Бовтунов А.З. К выбору оперативного метода лечения болезни Пертеса // Актуальные во-

просы лечения заболеваний и поврежденных опорно-двигательного аппарата у детей: Материалы Всероссийской научно-практической конференции детских ортопедов-травматологов в г. Владимире.- СПб, 1994.- С.174.

40. Krauspe R., Raab P. Morbus Perthes // Orthopaede. - 1997.- №26 (3).-S.289.

41. Деменцов А.Б. Эффективность тройной остеотомии таза по А.М Соколовскому при болезни Пертеса // Материалы симпозиума детских травматологов ортопедов России с международным участием. - Казань, 2008. - С.383-385.

42. Марков И.В., Реутов А.И., Пулатов А.Р., Минеев В.В., Шарафиев Р.Р. Обоснование тактики хирургического лечения у пациентов с болезнью Легга-Кальве-Пертеса. - Екатеринбург, 2007. - 336 с.

43. Соколовский А.М., Соколовский О.А. // Патологический вывих бедра. - Мн., 1997.- С. 208.

БАЛАЛАРДАҒЫ ПЕРТЕС АУРУЫ (ӘДЕБИЕТТЕР ЖИНАҒЫ)

ДОСАНОВ Б.Ә.

Түсініктеме. Қазіргі замандағы балалардағы Пертес ауруының патогенез түсінігі, диагностикасы және емдеу тәсілі.

Негізгі сөздер: остеохондропатия, ортанжілік басы, Пертес ауру.

PERTHES' ILLNESS AT THE CHILDREN (REVIEW)

B.A. DOSSANOV

Abstract. The literature on the current state of the etiology, pathogenesis and diagnosis methods of Perthes' illness at the children review in this article.

Ключевые слова: osteochondropathy, femoral head, Perthes' illness.

УДК 616.71-006-07-08-053.2

ДИАГНОСТИКА И ЛЕЧЕНИЕ КОСТНЫХ ОПУХОЛЕЙ У ДЕТЕЙ

Б.А.ДОСАНОВ, В.Н. ОРЛОВСКИЙ, Р.Ю. СОКОЛОВ
Национальный научный центр материнства и детства,
Астана, Казахстан

Данная статья отражает структуру онкологической патологии костей у детей и опыт их хирургического лечения за период с 2007 по 2014 годы на базе отделения ортопедии АО «ННЦМид» г. Астана.

Ключевые слова: опухоли костей, дети, диагностика, лечение.

ВВЕДЕНИЕ

В настоящее время опухоли костей у детей не являются редким заболеванием, увеличивается и абсолютное число онкологических больных, они составляют 5-9% всех злокачественных новообразований детского возраста. Доброкачественные опухоли и опухолеподобные поражения костей наиболее часто (3,21%) встречаются в нижних конечностях. Отмечено, что опухолевые очаги чаще всего локализуются в большеберцовой и бедренной костях, особенно вблизи коленного сустава, а на остальные кости нижних конечностей приходится 20,85% случаев. Более ранней диагностике опухолей способствуют доступность медицинской помощи, раздельное обслуживание взрослых и детей, массовые профилактические осмотры детей специалистами различного профиля. Учитывая возможность развития злокачественного новообразования, любую опухоль кости у ребенка следует считать серьезным заболеванием, требующим своевременного лечения [1,2,3]. В диагностике опухолей костей имеются дополнительные трудности, связанные с анатомо-физиоло-

гическими особенностями детского организма, наличием пограничных заболеваний и пороков развития костей. У детей нередко встречаются травматические повреждения и воспалительные заболевания костей. Сохранившиеся после них изменения, по клиническим проявлениям, а чаще по рентгенологической картине, бывают сходными с опухолями [4,5,6].

МАТЕРИАЛ И МЕТОДЫ

В АО «Национальный Научный Центр Материнства и Детства» г. Астана за период с августа 2007 по июль 2014 года был пролечен 191 ребенок с опухолями костей. Распределение пациентов по полу: мальчики - 111 (58%), девочки - 80 (42%). Обследование больных проводилось с использованием клинических, рентгенологических и гистологических методов.

Распределение больных по нозологиям представлено на рисунке 1: на первом месте по частоте встречаемости - кисты костей верхних и нижних конечностей (38,22%), на втором - экзостозы (26,7%), на третьем - фиброзные дисплазии костей (17,8%).

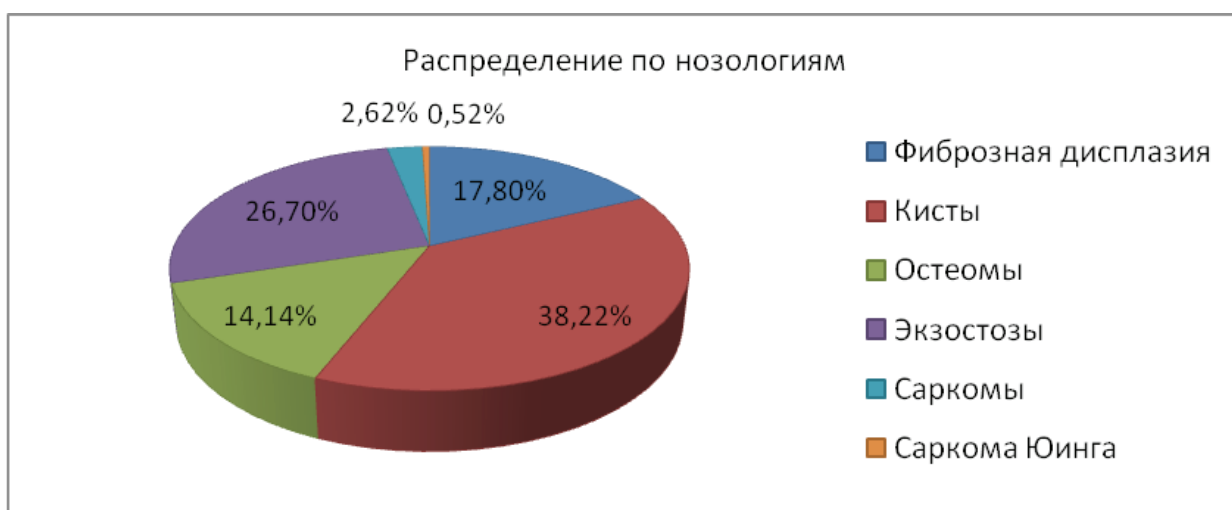

Рисунок 1 - Распределение больных по нозологиям

Распределение по возрастам и нозологиям представлено в таблице 1. Суммарные возрастные группы выглядят следующим образом: от 0 до 3 лет - 17 детей (9%), от 4 до 6 лет - 36 детей (18,8%), от 7 до 10 лет - 47 (24,6%) и от 11 до 14 лет - 91 ребенок (47,6%).

По представленным в таблице данным установлено, что возраст наибольшего выявления опухолей костей у детей является пре- и пубертатный.

По локализации патологического процесса распределение больных представлено в таблице 2.

Таблица 1- Распределение больных по возрасту в зависимости от нозологии

| Нозология | Возраст | | | | Всего |
|--------------------------|---------------|---------------|----------------|-----------------|-------|
| | От 0 до 3 лет | От 4 до 6 лет | От 7 до 10 лет | От 11 до 14 лет | |
| Фиброзная дис- плазия | 4 | 10 | 10 | 10 | 34 |
| Кисты | 10 | 11 | 22 | 30 | 73 |
| Остеомы | | 5 | 6 | 16 | 27 |
| Экзостозы | 3 | 10 | 9 | 29 | 51 |
| Саркомы | | | | 5 | 5 |
| Саркома Юинга | | | | 1 | 1 |
| Всего | 17 (9%) | 36 (18,8%) | 47 (24,6%) | 91 (47,6%) | 191 |

Таблица 2- Распределение по локализации патологического процесса

| Нозология | Локализация | | Всего |
|---------------------|--------------------|-------------------|-------|
| | Верхние конечности | Нижние конечности | |
| Фиброзная дисплазия | 8 | 26 | 34 |
| Кисты | 26 | 47 | 73 |
| Остеомы | 3 | 24 | 27 |
| Экзостозы | 13 | 38 | 51 |
| Саркомы | | 5 | 5 |
| Саркома Юинга | | 1 | 1 |
| Всего | 50 (26,2) | 141 (73,8) | 191 |

Причиной обращения за помощью детей с остеогенными кистами у 6 больных были патологические переломы. В остальных случаях имело место наличие болей, появление косметического дефекта, в 4 случаях – очаг был выявлен как случайная находка. Больным было проведено оперативное лечение, которое заключалось в экскохлеации патологических очагов и заполнение образовавшегося дефекта костным ауто трансплантатом в виде «вязанки хвороста». Послеоперационный период у всех больных протекал благоприятно, достигнуто первичное заживление ран. Сроки иммобилизации у всех больных после оперативного вмешательства составили 5-6 недель. Сроки наблюдения за больными составили 1 год. Рентгенологически отмечается полная органотоническая перестройка костной ткани в зоне оперативного вмешательства с восстановлением костно-мозгового канала.

Доброкачественные образования костей у детей чаще проявлялись бессимптомно - фиброзная дисплазия, реже отеком, болевым синдромом, хромотой при локализации патологического процесса в нижних конечностях - остеомы, экзостозы. Хирургическое лечение так же как при остеогенных кистах заключалось в экскохлеации патологических очагов и костной аутопластики.

Злокачественные новообразования во всех случаях проявлялись выраженным болевым синдромом, нарушением функций

конечностей, хромотой. В 5 случаях применялась открытая биопсия, в одного ребенка проводилось тотальное эндопротезирование бедренной кости после проведения химиотерапии.

РЕЗУЛЬТАТЫ И ИХ ОБСУЖДЕНИЕ

Полученные на основании ретроспективного анализа данные позволяют утверждать, что костная онкопатология чаще встречается у лиц мужского пола, чем у женского.

Дети препубертатного и пубертатного возраста являются группой риска по опухолям костей.

В структуре онкологических заболеваний опорно-двигательного аппарата ведущее место (более 2/3 всех пролеченных случаев) занимают доброкачественные образования, в частности остеогенные кисты верхних и нижних конечностей.

Излюбленной локализацией онкологического процесса костей являются кости нижних конечностей, что соответствует литературным данным.

Своевременная диагностика и адекватное хирургическое лечение обеспечивают хороший онкологический и функциональный исход лечения опухолей костей у детей.

Пластические возможности восстановительной хирургии в настоящее время огромны, и это позволяет осуществлять более радикальные вмешательства на различных сегментах нижних конечностей. Сохранные

операции в виде краевой, плоскостной, внутриочаговой, сегментарной резекции или резекции суставного конца кости в пределах здоровых тканей являются основным способом лечения доброкачественных опухолей и опухолеподобных поражений костей нижних и верхних конечностей.

ЛИТЕРАТУРА

1. Веснин А.Г., Семенов И.И. Опухоли скелета: Атлас лучевой диагностики опухолей опорно-двигательного аппарата. - СПб., 2001. - Ч.1. - С.11-73.

2. Ланцман Ю.И. Доброкачественные опухоли: в кн. Опухоли костей. – Томск: Издательство Томского университета, 1990. – С. 88-158.

3. Bertoni F. et al. Parosteal osteoma of bones other than of the skull and face // *Cancer*. – 1995. – Vol.72. – P.2446-2473.

4. Dorfman H., Czormiak B. Bone tumors // *Mosby: St Louis*, 1998. 201 p.

5. Spouge A. Osteoid osteoma // *Clin. Imaging*. – 2001. – V.24. – P.1927.

6. Turcotte R. et al. Chondroblastoma // *Hum. Pathol.* – 1993. – Vol.24. – P.944-949.

БАЛАЛАРДЫҢ СҮЙЕК ІСІКТЕРІНІҢ ДИАГНОСТИКАСЫ ЖӘНЕ ЕМДЕУ

Б.Ә. ДОСАНОВ, В.Н. ОРЛОВСКИЙ, Р.Ю. СОКОЛОВ

Түсініктеме. Бұл мақала 2007 - 2014 жылдарының аралығында “ҰАБҒО” АҚ ортопедия бөлімінің балаларда ісік патологиясының құрылымының және хирургиялық емдеудің тәжірибесің көрсетеді.

Негізгі сөздер: сүйек ісіктері, балалар, диагностика, емдеу.

DIAGNOSTICS AND TREATMENT OF BONE TUMORS IN CHILDREN

B. DOSANOV, V. ORLOVSKY, R. SOKOLOV

Abstract. This article provides information on structure of bone's tumors in children and experience of their surgical treatment between 2007 and 2014 years in orthopedic department of JSC “NRCMC”, Astana.

Key words: bone tumors, children, diagnostics, treatment.

УДК 617.586-007.58-07-053.2

ДИАГНОСТИКА ФОРМИРОВАНИЯ ПЛОСКОСТОПИЯ У ДЕТЕЙ

М.А. ЗАКИРХОДЖАЕВ

Научно-исследовательский институт травматологии и ортопедии, Ташкент

ВВЕДЕНИЕ

Анализ целевых исследований проблемы плоскостопия у детей показал, что из общей патологии костной системы данное заболевание занимает 12%, что требует целенаправленной диагностики и коррекции. В связи с многогранностью проблемы плоскостопия и формированием разнообразных ее форм, проблема должна решаться с раннего возраста. На современном этапе развития ортопедии уделяется достаточное внимание проблеме плоскостопия, разрабатываются новые многофункциональные устройства для диагностики и лечения пациентов.

Данный интерес специалистов способствует детализации патологических проявлений и разработке более качественных диагностических и лечебных методов. На смену ранее применявшимся методикам приходят более физиологичные и эффективные. Билатеральность патологического процесса, изменения функций мышечно-связочного аппарата, диспластические нарушения, изменения биомеханики опорно-двигательной системы предъявляют достаточно жесткие требования диагностического и лечебного характера.

Целью исследования явилось совершенствование ранней диагностики плоскостопия и методов реабилитационного лечения.

МАТЕРИАЛ И МЕТОДЫ

Исследование проведено у 1427 детей в возрасте от 1 года до 14 лет, из которых в 12,8% случаев (182) установлены признаки плоскостопия различной степени. Встречаемость патологии наблюдалась преимущественно у мальчиков – 100 детей (54,9%), перед девочками – 82 (45,0%). Частота выявленного плоскостопия (64,8%) сконцентрирована на 3-7 летнем возрасте.

С целью определения степени плоскостопия применялась методика компьютерной плантографии, миографии (2-х канальный электромиограф МГСТ-01, «Медикор», Россия), подометрии (измерение высоты купола стопы, длины, ширины, уровня пронации, абдукции, аддукции с последующим расчетом индекса Фредленда), рентгенографии (аппарат «Юнекс» Дания). Биохимические исследования включали изучения оксипролина в моче (колориметрический) до и после проведенного лечения.

РЕЗУЛЬТАТЫ И ИХ ОБСУЖДЕНИЕ

Плоскостопие у детей выявлялась по общепринятой классификации, с установлением ее степени по результатам компьютерной плантографии, подометрии, рентгенографии. С диагностической целью, помимо общепринятых методов (осмотр, подометрия, плантография, рентгенография, электромиография), в исследованиях применялась методика компьютерной плантографии. С помощью данной методики, стоя и сидя, определялась длина, большая и малая ширина стопы. Специальной программой, заложенной в компьютер, полученные результаты интрапретировались и рассчитывалась степень плоскостопия, соответственно для правой и левой стопы.

При проведении компьютерной плантографии учитывались также ширина переднего и заднего перечных отделов стопы, направление прямой подошвенной линии между 3-4 пальцами, размеры прямой линии проходящей по подошвенной поверхности отпечатков пальцев до купола стопы, проходящей касательно по медиальной ее части.

Проведенные исследования выявили легкую степень плоскостопия у 22 (23,4%) детей, среднюю степень – у 43 (45,7%); тяжелую степень – у 29 (30,9%) пациентов, с преимуществом у мальчиков.

Необходимо заметить, что легкая степень плоскостопия у детей до 3 летнего возраста малозаметна и нередко просматривается родителями, что приводит к поздней обращаемости уже с выраженными симптомами более тяжелой степени. Заметное снижение или ограничение двигательной способности ребенка должно настораживать родителей и зачастую возникает необходимость обращения к специалисту.

В 3-7 летнем возрасте признаки плоскостопия выражены с заметными признаками изменения походки, ограничения ходьбы, быстрой утомляемостью, жалобами на боли в различных частях стопы. При этом заметно изменение формы подошвенной поверхности, проходящее покраснение ее.

В 7-14 летнем возрасте выраженность плоскостопия отмечается не только ограничением двигательной активности, но и изменением формы, уплощением подошвенной поверхности, постоянными болями в различных частях подошвенной и тыльной поверхностей, постоянное покраснение подошвенной поверхности. Походка становится «печатывающей», без перевода стопы «с пятки на носок».

Исходно полученные данные, анализируемые в аспекте нарушения функций соединительной ткани, свидетельствуют о повышении выделения оксипролина у детей с плоскостопием, мотивированное изменениями обменных процессов. Достоверность результатов подчеркивает о прямой корреляции возраста и оксипролинурии.

ЗАКЛЮЧЕНИЕ

Таким образом, на основании проведенных исследований, можно выделить современные диагностические, неинвазивные, компьютерные технологии и методы определения степени плоскостопия у детей, подтверждением которому является определение концентрации оксипролина в моче.

ОПЕРАТИВНОЕ ЛЕЧЕНИЕ ДЕТЕЙ С ТАРЗАЛЬНЫМИ КОАЛИЦИЯМИ

В.М. КЕНИС, А.В. САПОГОВСКИЙ

Научно-исследовательский детский ортопедический институт
им. Г.И. Турнера, Санкт-Петербург**ВВЕДЕНИЕ**

Тарзальная коалиция – это состояние, при котором имеет место аномальное слияние двух и более костей предплюсны. Коалиция может иметь костный, хрящевой или фиброзный характер. Основные жалобы, предъявляемые пациентами, это наличие прогрессирующей деформации стопы и болевой синдром различной степени выраженности.

Цель исследования - определить тактику оперативного лечения детей с таранно-пяточной и пяточно-ладьевидной коалицией.

МАТЕРИАЛ И МЕТОДЫ

С 2011 по 2013 г.г. на лечении находилось 25 пациентов, из которых - с пяточно-ладьевидной коалицией – 15 пациентов, с таранно-пяточной – 10. Возраст пациентов варьировал от 12 до 16 лет. У 13 пациентов с пяточно-ладьевидной коалицией оперативное лечение заключалось в резекции коалиции, трём пациентам резекция была дополнена артролизом подтаранного сустава титановым имплантом. У 5 пациентов с таранно-пяточной коалицией также в связи с выраженными дегенеративными изменениями суставов был выполнен трёхсуставной артродез. 5 пациентам с таранно-пяточной коалицией была выполнена резекция патологического сращения, у одного из которых резекция была дополнена операцией Эванса. Оценка результатов лечения проводилась по шкале AOFAS.

РЕЗУЛЬТАТЫ И ИХ ОБСУЖДЕНИЕ

Хорошие результаты (уменьшение или полное купирование болевого синдрома), удовлетворительная форма стоп были от-

мечены у всех пациентов, которым выполнялась резекция коалиции. У 2 из трёх пациентов, которым резекция дополнялась артролизом подтаранного сустава персистировал болевой синдром в области синуса предплюсны, что потребовало удаления импланта. Пациент, которому резекция таранно-пяточной коалиции дополнялась операцией Эванса – результат расценен как хороший. У всех пациентов с артродезирующими вмешательствами болевой синдром купировался, форма стоп была расценена как удовлетворительная. У одного пациента, которому выполнялась резекция таранно-пяточной коалиции и трёхсуставной артродез, было отмечено ограничение разгибания в плюсне-фаланговом суставе 1 пальца.

ЗАКЛЮЧЕНИЕ

При выраженных дегенеративных изменениях подтаранного и Шопарова суставов предпочтение отдавалось артродезирующим вмешательствам. При отсутствии артроза суставов среднего и заднего отделов стопы, выраженной деформации стопы – резекция зоны патологического сращения является оптимальным вариантом оперативного лечения. В случае выраженной деформации стопы без дегенеративных изменений, резекция коалиции может быть дополнена операцией Эванса. Определение тактики оперативного лечения у пациентов с тарзальными коалициями должно носить индивидуальный характер и зависеть от степени деформации стопы, выраженности дегенеративных изменений, типа коалиции.

НАШ ПОДХОД К ЛЕЧЕНИЮ ОСЛОЖНЕННЫХ ОТКРЫТЫХ ПЕРЕЛОМОВ У ДЕТЕЙ

Ш.М. МУКАШЕВА¹, Д.Т. КУРМАНГАЛИЕВ¹, Д.А. САГИНОВА²,
Ж.К. КАДЫРБАЕВ¹, Т.М. АБИЕВ²

¹Областной центр травматологии и ортопедии им. проф. Х.Ж. Макажанова,

²Карагандинский государственный медицинский университет, Караганда

Рассмотрены вопросы актуальности темы, основные направления в лечении открытых переломов. Приведен наш клинический опыт лечения с открытыми переломами трубчатых костей, а также их осложнениями.

Ключевые слова: открытый перелом, осложнение, переломы у детей, трубчатые кости

ВВЕДЕНИЕ

Среди всех повреждений костей и суставов в детском возрасте открытые переломы составляют в среднем от 6 до 8 %. В последнее время их количество имеет тенденцию к увеличению, в особенности тяжелых открытых переломов с обширными повреждениями тканей, возникающих в дорожно-транспортных происшествиях. Лечение и реабилитация больных с повреждениями опорно-двигательного аппарата у детей остается актуальной проблемой современной травматологии и ортопедии. Среди травм опорно-двигательного аппарата у детей открытые переломы составляют особую проблему в виду сложности выбора тактики лечения, недостаточного освещения в литературе. Меньше всего освещены в литературе особенности открытых переломов у детей. Даже в малочисленных публикациях на эту тему, как правило, на небольшом клиническом материале, имеются расхождения мнений в оценке патоморфологических изменений, трактовке классификаций, неодинаковый подход к выбору лечебной тактики [1].

МАТЕРИАЛ И МЕТОДЫ

Открытые переломы костей у детей наиболее часто встречаются в области двукостных сегментов - предплечья и голени. Однако с учетом особенностей наиболее частого механизма травмы у детей — падения с упором на руки у них преобладают открытые переломы костей предплечья, в отличие от взрослых, у которых первое место по частоте и тяжести занимают открытые переломы костей голени. В детском возрасте кожа осо-

бенно эластична и податлива, и по размерам кожной раны судить о степени повреждения подлежащих тканей неосмотрительно. Глубже лежащие ткани страдают, как правило, в большей степени. Более достоверная оценка глубины и протяженности мягкотканного и костного повреждения дается обычно в процессе проведения первичной хирургической обработки открытого перелома.

Основной задачей госпитального периода лечения открытых переломов у детей является превращение их в закрытые, а методы репозиции и иммобилизации применимы, в основном, те же, что и при закрытых переломах. Лечение должно быть комплексным и содержать: 1) радикальную хирургическую обработку всех поврежденных тканей; 2) тщательную репозицию костных отломков; 3) полноценную иммобилизацию конечности; 4) целенаправленную антибактериальную терапию и 5) всемерное повышение общей сопротивляемости и иммунологических защитных сил пострадавшего ребенка [1]. Для вправления и удержания костных отломков у детей применимы те же способы, что и при закрытых переломах: гипсовая повязка, скелетное вытяжение, первичный или отсроченный остеосинтез погружными металлическими фиксаторами и внеочаговыми чрезкостными аппаратами внешней фиксации. Полное сопоставление и неподвижность отломков при открытых переломах играют особенно важную роль и в подавлении инфекции, ибо септический перелом — это прежде всего плохо вправленный перелом [2].

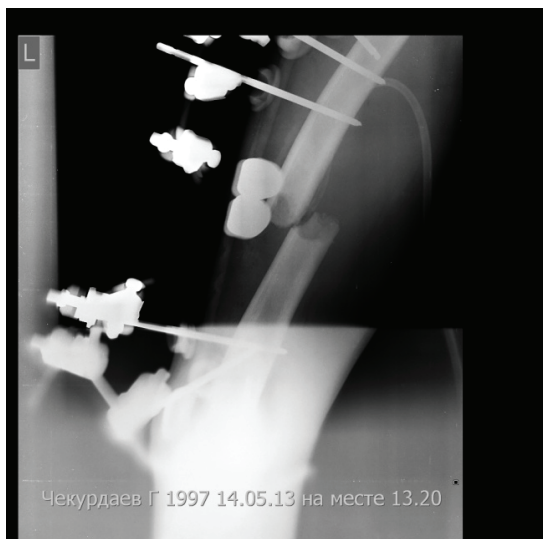РЕЗУЛЬТАТЫ И ИХ ОБСУЖДЕНИЕ

Приводим клинические примеры.

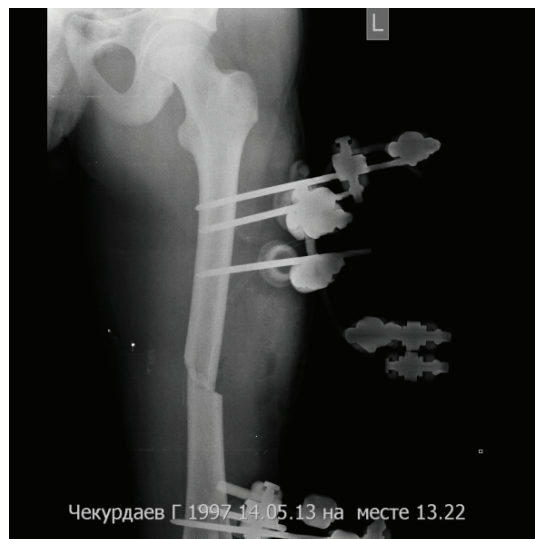Клинический пример 1. Пациент Ч., 1997 г.р. история болезни №2221, поступил с диагнозом: Высотная сочетанная травма. ЗЧМТ. Сотрясение головного мозга. Открытый ИБСТ

перелом с/3 левой бедренной кости со смещением. Травматический шок I ст.

При поступлении больному после противошоковой терапии произведено ПХО раны, внеочаговый остеосинтез стержневым аппаратом. Приводим рентгенограммы (рисунок 1).



а



б

Рисунок 1 - Рентгенограмма левого бедра пациента Ч., 1997 г.р.: а) в боковой проекции; б) в прямой проекции

В последующем развилось выраженное воспаление мягких тканей с гнойным отделяемым, некрозом. Больной после обследования на чувствительность к антибиотикам взят повторно на вторичную хирургическую обработку раны с интрамедуллярным МОС гибкими стержнями (тены) бедренной кости и налажено вакуумное дренирование раны. Во время операции проведена обработка раны с помощью ультразвукового деструктора «Санока» [3]. Вакум-система состоит из специальной губки, которая дренажом соединяется с аппаратом создающим вакуум. Губка укладывается на поверхность раны и герметично изолируется от окружающей среды специальной пленкой. Таким образом создается отрицательное давление на всей поверхности раны.

Основные эффекты вакуум терапии: увеличение кровотока в стенках раны - как за счет механического воздействия, так и за счет уменьшения объема интерстициальной жидкости, снижение бактериальной обсемененности и активная аспирация экссудата,

реэкспансия тканей - кожные края раны за счет отрицательного давления активно «стягиваются» к центру раны. С помощью вакуума можно закрыть большие гранулирующие поверхности с обширным дефектом кожи, закрыть грануляциями жизнеспособную кость, чего мы и добились [4].

Приводим рентгенограммы в процессе лечения (рисунок 2).

Целью внутренней фиксации у детей является достижение анатомической репозиции и сохранение ее результатов с использованием минимального количества металла.

Клинический пример 2. Больной С., 14 л., история болезни № 5428., диагноз: Несросшийся перелом н/3 левой плечевой кости. Посттравматический остеомиелит н/3 плечевой кости в ст. обострения, свищевая форма.

Ребенок поступил через 1 месяц после травмы, где производилось оперативное лечение по месту жительства. Состояние осложнилось посттравматическим остеомиелитом, свищевая форма (рисунок 3).

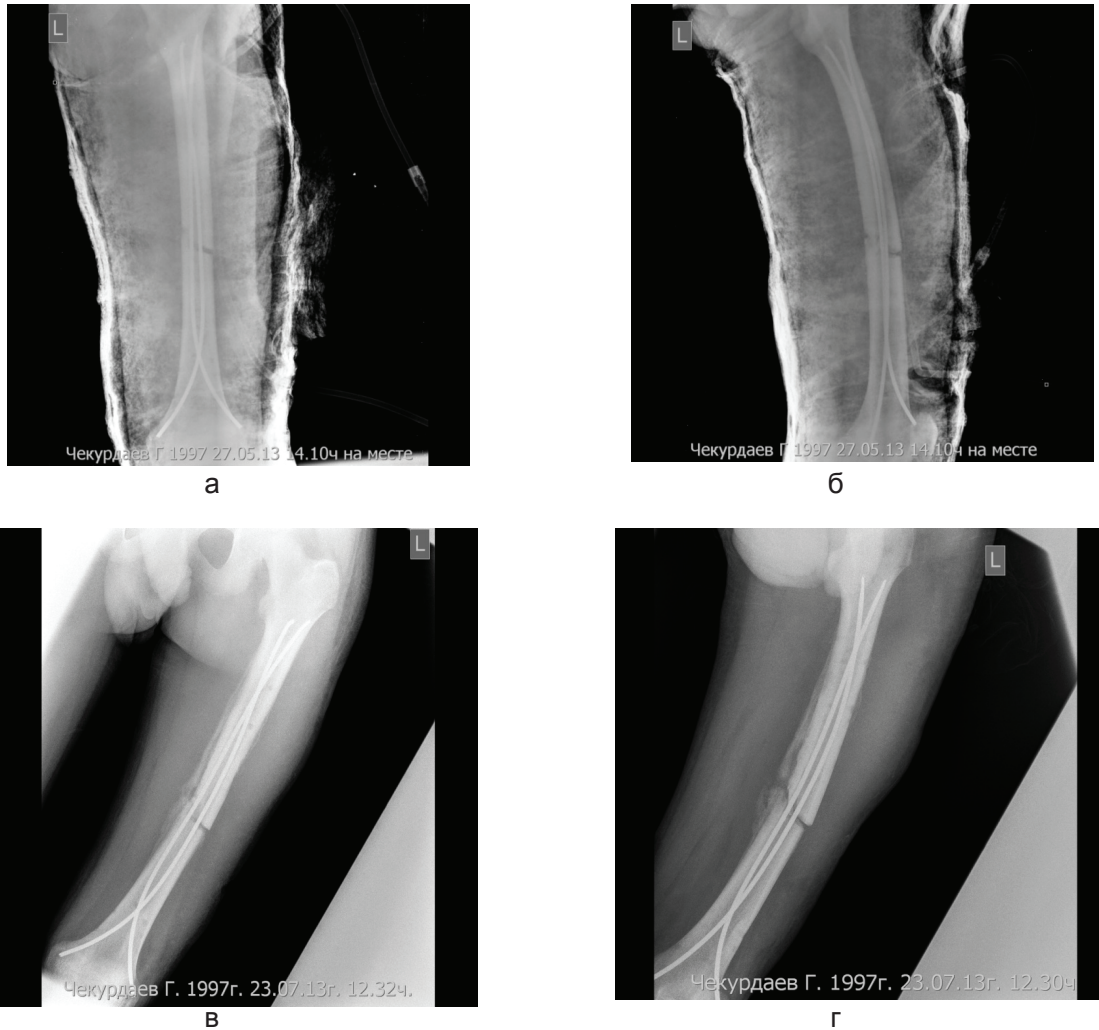


Рисунок 2 - Рентгенограмма левого бедра пациента Ч., 1997 г.р.:
 а - в прямой проекции после операции; б - в боковой проекции после операции;
 в - в прямой проекции через 2 месяца после операции; г - в боковой проекции через 2
 месяца после операции

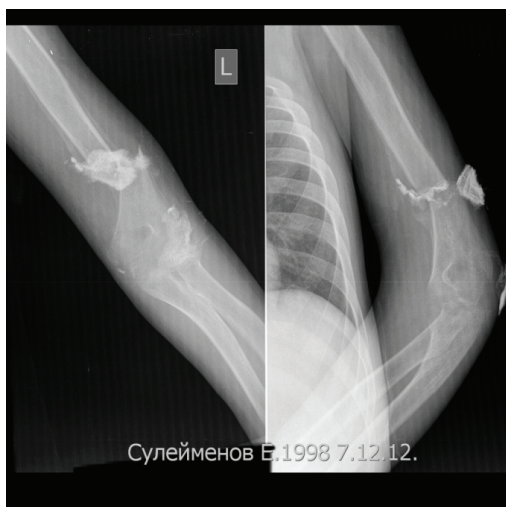

Рисунок 3 - Рентгенограмма больного С.,
 14 л., до операции

Больному произведена фистулонеэктомия, МОС гибкими стержнями. Налажено проточное дренирование раны с вакуум аспирацией. В послеоперационном периоде рана зажила первичным натяжением (рисунок 4).

Во всех случаях при наличии ран, открытых переломов проводилась во время операции обработка раны с помощью ультразвукового деструктора «Санока» и по показаниям дренирование раны с вакуум аспирацией.

Клинический пример 3. Больной Ш., 1999 г.р., история болезни № 1155, диагноз: не срастающийся перелом с/з левой большеберцовой кости. Длительно незаживающая рана с/з левой голени.

Пациент поступил через 16 суток после получения травмы. Был открытый перелом костей голени. Нами была проведена вторич-

ная хирургическая обработка раны, обработка ультразвуковым деструктором «Санок», МОС тенами. Послеоперационный период

без особенностей. В последующем произведено удаление фиксаторов. Приводим рентгенограммы после лечения (рисунок 5).

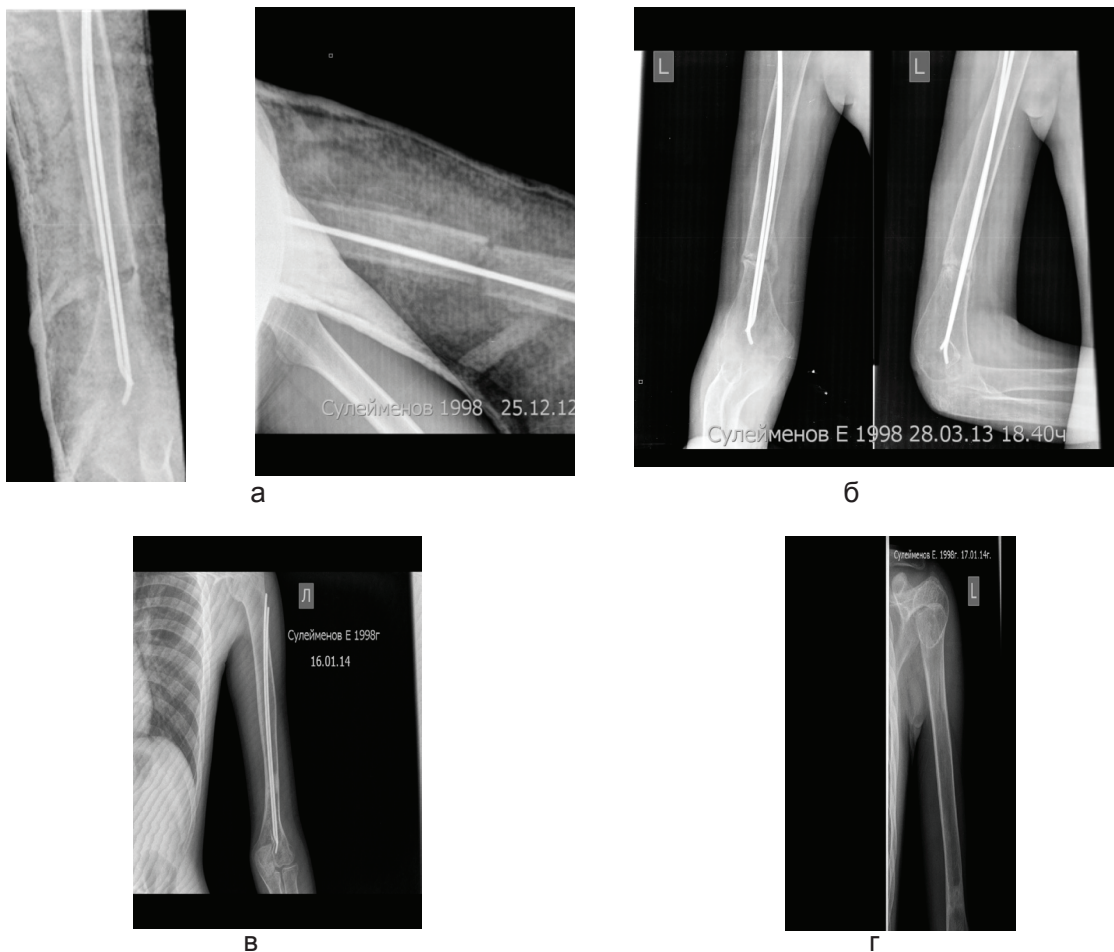


Рисунок 4 - Рентгенограммы больного С., 14 л.: а - после операции; б - через 1,5 месяца после операции; в - через 1 год после операции; г - через 1 год после удаления стержней

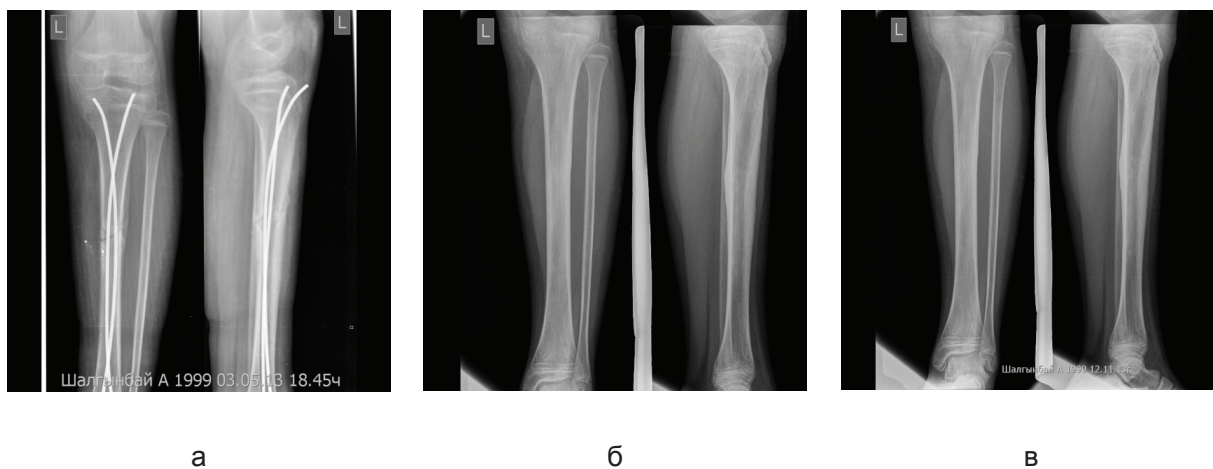


Рисунок 5 - Рентгенограммы больного Ш., 1999 г.р.: а - после операции; б - через 5 месяцев после операции; в - после удаления тенов

Клинический пример 4. Больная Е., 1997 г.р., история болезни № 5613. Диагноз: Хронический посттравматический остеомиелит н/3 левой бедренной кости в ст обострения, свищевая форма. Поступила

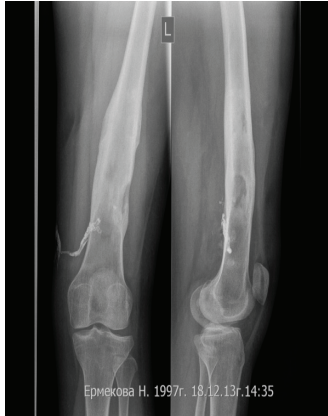

Рисунок 6 - Рентгенограмма больной Е., 1997 г.р.

Больная поступила в нашу клинику. Начато лечение, проведена операция: Фистулосеквестрнекрэктомия нижней трети левого бедра. Обработка раны и секвестральной полости ультразвуковым деструктором «Са-

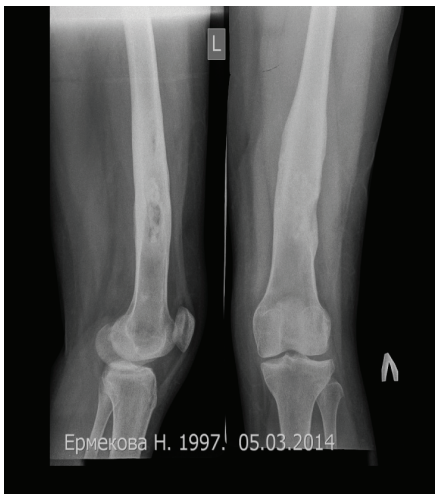

Рисунок 8 - Рентгенограмма больной Е., 1997 г.р., через 3 месяца после операции

ВЫВОДЫ

Гнойные затеки, свищевые ходы в мягких тканях, очаги деструкции и секвестры в костях должны быть своевременно обнаружены клинически и рентгенологически и радикально иссечены.

Ликвидацию гнойно-некротического процесса и восстановление непрерывности по-

с жалобами на наличие раны в области н/3 левого бедра, гнойное отделяемое. В анамнезе ВКДО аппаратом Илизарова левого бедра (рисунки 6,7).

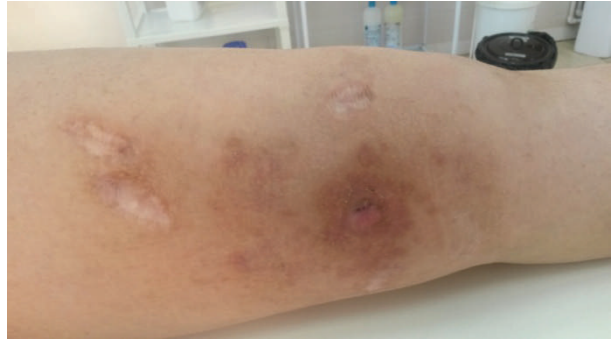

Рисунок 7 - Внешний вид конечности больной Е.

нока», пломбировка секвестральной полости биодеградируемым препаратом «Perossal». Послеоперационная рана зажила первичным натяжением (рисунок 8).

врежденной кости желательно достигать одновременно, а не последовательно. Фистулосеквестрнекрэктомия, составляющая основу хирургического лечения посттравматического остеомиелита у детей, должна быть одновременно радикальной и экономной.

Применение новых технологий в виде ультразвукового деструктора «Санок», вакуумное дренирование раны намного повышает процент благоприятного исхода заболевания и являются на сегодняшний день необходимыми элементами при лечении открытых переломов и их осложнений.

Данные литературы и имеющийся опыт в лечении открытых переломов у детей дают основание полагать, что если использовать на всех этапах лечения уже известные эффективные методы, стремясь к их совершенствованию и продолжая дальнейшие поиски нового, более прогрессивного, то результаты лечения этих тяжелых повреждений будут вполне благоприятными.

Применение методики интрамедуллярного остеосинтеза гибкими стержнями решило многие проблемы в лечении осложненных переломов у детей.

ЛИТЕРАТУРА

1. Корж А.А., Бондаренко Н.С. Повреждения костей и суставов у детей. – Харьков: Прапор, 1994. – С. 311.

2. Агаджанян В.В. Септические осложнения при политравме // Политравма. – 2006. - № 1. – С. 9 – 17.

3. Волков В.В., Ромм А.Р., Счастный С.А., Кузнечихин Е.П. Лечение вялогнущих ран и трофических язв у детей с помощью низкочастотного ультразвука и излучения гелий-неонового лазера // Советская медицина. – 1988. - №7. - С.72-76.

4. Денищук П.А. Ультразвук в хирургии // Хирургия. – 2001. - №5. – С.42-43.

БАЛАЛАРДАҒЫ АСҚЫНҒАН АШЫҚ СЫНЫҚ ЕМІНДЕ БІЗДІҢ ТӘСІЛІМІЗ

Ш.М. МҰҚАШЕВА, Д.Т. ҚҰРМАНҒАЛИЕВ, Д.А. САҒЫНОВА,
Ж.К. ҚАДЫРБАЕВ, Т.М. ӘБИЕВ

Түсініктеме. Мақалада ашық сынықтардың, олардың асқынуында емдеудің өзекті мәселелері, негізгі бағыттары талқыланған. Балаларда түтікшелі сүйектердің ашық сынықтарының, олардың асқынуларының біздегі клиникалық тәжірибесі келтірілген.

Негізгі сөздер: ашық сынық асқынулары, балалардағы сынықтар, түтікшелі сүйектер.

**OUR TREATMENT APPROACH OF COMPLICATIONS OF
OPEN FRACTURES IN CHILDREN**

S.M. MUKASHEVA, D.T. KURMANGALIYEV, D.A. SAGINOVA,
ZH.K. KADYRBAEV, T.M. ABIEV

Abstract. The questions is described the relevance of the theme, the basic directions in the treatment of open fractures. There is our clinical experience in treating children with open fractures of long bones and their complications.

Keywords: open fracture, complication, fracture in children, long bones.

УДК 616.718.9-007-053.1-053.2

**ИННОВАЦИОННЫЕ МЕТОДЫ ЛЕЧЕНИЯ ВРОЖДЕННОЙ
ПАТОЛОГИИ СТОП У ДЕТЕЙ**

В.Н. ОРЛОВСКИЙ, Р.Ю. СОКОЛОВ, Б.А. ДОСАНОВ
Национальный научный центр материнства и детства, Астана

В данной статье представлены результаты лечения детей с патологией стоп в период с 2012 по 2014 год в отделении ортопедии АО «Национальный научный центр материнства и детства».

Ключевые слова: стопа, дети, косолапость, метода Понсети.

ВВЕДЕНИЕ

Врожденная деформация стоп относится к числу наиболее распространенных ортопедических заболеваний. По частоте занимает одно из первых мест среди патологии опорно-двигательного аппарата (25-30%), уступая по частоте лишь врожденному вывиху бедра [1,2,3]. Проблема лечения врожденной патологий стоп до сих пор

представляется противоречивой и в большинстве своем сводится к вопросу о сроках и объеме первичного оперативного вмешательства. Термин «деформация стопы у детей» включает несколько патологических процессов, которые выражены деформациями костей, мышц, а также сухожилий. Среди всех врожденных пороков развития стоп врожденная косолапость занимает первое место, встречается с частотой 1:1200 ново-

рожденных [2]. Около 18% всех деформаций стоп составляет врожденная плосковальгусная деформация стоп. По данным некоторых авторов, в связи с современными условиями жизни, частота данной патологии в последнее время неуклонно растет. Еще одна наиболее встречающаяся патология это полая стопа, которая встречается в 0,6% случаев из всех врожденных заболеваний стоп у детей, из них в 2/3 в сочетании с hallus valgus [1].

МАТЕРИАЛ И МЕТОДЫ

В отделении ортопедии №2 АО «ННЦМид» в период с 2007 по 2014 гг. с врожденной патологией стоп находилось на лечении 206 детей. С врожденной косолапостью 187 (187,9%) детей, полой стопой - 5 (2%), плосковальгусной деформацией стоп 14 (7%) пациентов (рисунок 1). По полу и возрасту распределились следующим образом: мальчиков - 124 (60%), девочек - 82 (40%) (рисунок 2).

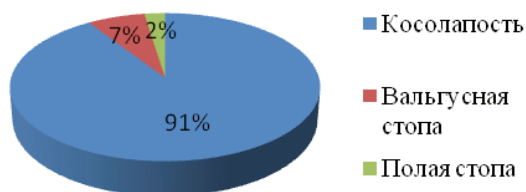


Рисунок 1 - Распределение пациентов по нозологии

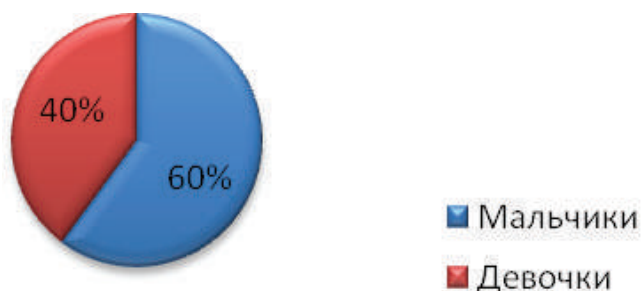


Рисунок 2 - Распределение пациентов по полу

Распределение больных по возрастным группам: от 0 до 3 лет -100 (48,5%), от 4 до

6 - 67 (32,5%) , от 7 до 10 лет - 22 (10,7%), от 11 до 14 лет - 17 (8,3%) (рисунок 3).

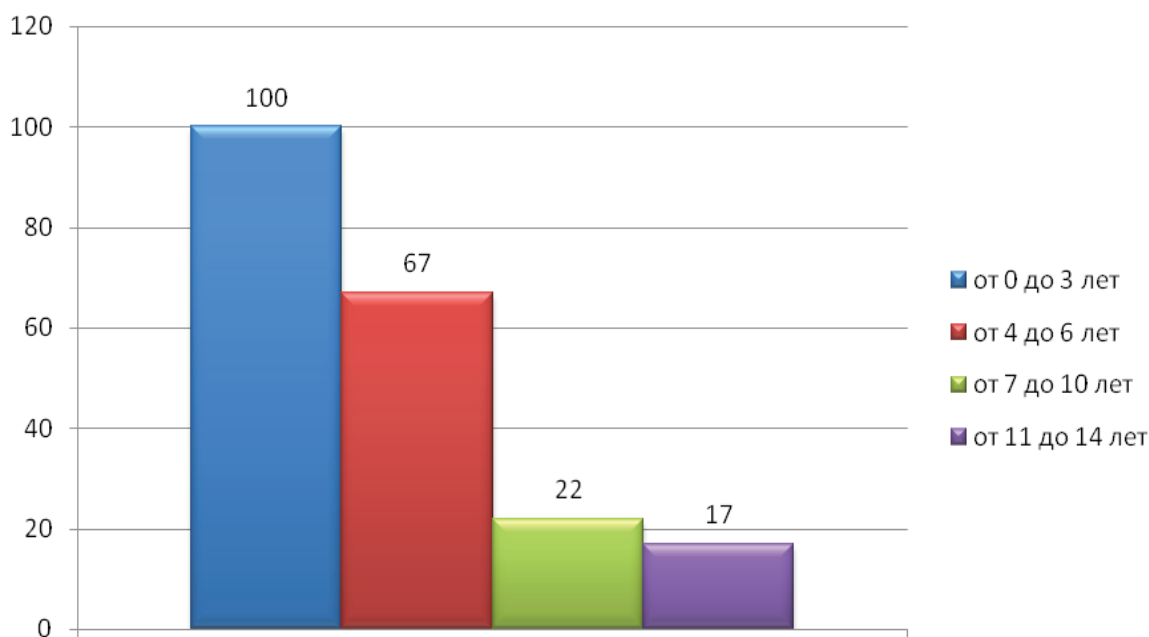


Рисунок 3- Распределение пациентов по возрасту

Как видно из представленных данных, наибольшую группу среди пациентов с патологией стоп занимают дети с врожденной косолапостью 91% - это 187 детей (209 стоп). Из них с локализацией патологического про-

цесса справа - 107 (51,2%) стоп, слева - 102 (48,8%).

За период с 2012-2014 годы метод Понсети был применен при лечении врожденной идиопатической (типичной) косолапости у 48

больных - 95 стоп (45%), в 47 случаях при двусторонней локализации патологического процесса, однократно изолированно справа (рисунок 4). У одного ребенка отмечалась косолапость на фоне артрогрипоза. При лечении больных применялась классическая

схема описанная Понсети. В среднем накладывалось 6 повязок с периодичностью в одну неделю. Всем больным была выполнена подкожная ахиллотомия. По окончании лечения, которое занимало в среднем 3 месяца, стопы фиксировались отводящими брейсами.

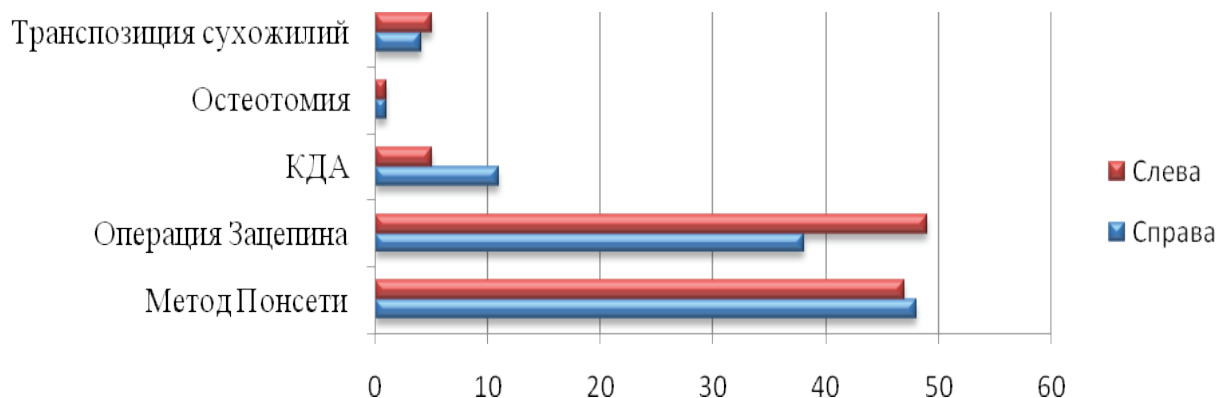


Рисунок 4- Хирургическое лечение при врожденной косолапости

Операция Зацепина применялась для коррекции 87 стоп (41,6%), аппарат Илизарова использовался при врожденной косолапости 16 стоп (7,6%), остеотомия у одного больного с двусторонним патологическим процессом (0,9%), а транспозиция сухожилий - при косолапости 9 стоп (4,3%), справа - 4, слева - 5 (рисунок 4).

Гораздо реже диагностировалась вальгусная стопа: 14 детей - 7% (16 стоп). Данная нозология диагностировалась в основном в возрасте от 7 до 14 лет. Чаще применялась транспозиция сухожилий 11 стоп (6,9%), аппарат Илизарова (КДА) накладывался в 2 случаях (12,5%), остеотомия - 3 операции изолированно слева - (18,5%).

Наиболее редкой для данного контингента больных патологией, которая требовала оперативной коррекции оказалась полая стопа - 5 детей (2%) (6 стоп), с преобладанием девочек в возрасте от 11 до 14 лет. У одного пациента применялась методика Понсети на обеих стопах (33,3%), в 4 случаях использовался аппарат Илизарова (66,7%).

РЕЗУЛЬТАТЫ И ИХ ОБСУЖДЕНИЕ

Результаты оперативного лечения пациентов с патологией стоп в детском возрасте можно расценить как удовлетворительные (98,09%).

У всех больных с врожденной косолапостью удалось полностью исправить эквинус, супинацию стопы и приведение переднего

отдела. Рецидив косолапости у 4 больных из данной группы детей (1,94%) отмечался в среднем через 1,5 года, из них дети с артрогрипозом и сопутствующими неврологическими заболеваниями.

У детей с диагностированной полой и вальгусной стопой отмечается удовлетворительный результат во всех случаях, рецидивов не отмечалось.

На сегодняшний день среди методов лечения врожденной косолапости особое место занимает метод Понсети (Ponseti). Лечение состоит из трех основных этапов: исправления деформации гипсовыми повязками, удлинения ахиллова сухожилия (закрытая тенотомия) и закрепление полученного результата abductionными шинами. Этот метод доказал свою эффективность в рамках 13 рандомизированных клинических исследований, а также на основании систематического обзора и мета-анализа, проведенных на их основании. По данным автора методики и его последователей, эффективность метода достигает 98%, что позволило пересмотреть взгляд на косолапость как на хирургическую патологию [3,4,5].

ЗАКЛЮЧЕНИЕ

Современные требования к оказанию медицинской помощи детям предполагают развитие и применение функциональных, эффективных малоинвазивных и щадящих методик хирургического лечения. Такой подход

особенно актуален при оперативном лечении врожденной ортопедической патологии у детей раннего возраста.

ЛИТЕРАТУРА

1. Гафаров Х.З. Лечение деформации стоп у детей. – Казань, 1990.-176 с.
2. Хмызов С.А., Скребцов В.В., Тихоненко А.А. Анализ результатов применения стержневых аппаратов внешней фиксации в практике детской ортопедии и травматологии // Ортопед. травматол. - 2004. - № 1. - С. 30-36.
3. Abbas M., Qureshi O.A., Jeelani L.Z.,

Azam Q., Khan A.Q., Sabir A.B. Management of congenital talipes equinovarus by Ponseti technique: a clinical study // J Foot Ankle Surg. – 2008. - №47(6). – P.541-545.

4. Gray K., Pacey V., Gibbons P., Little D., Frost C., Burns J. Interventions for congenital talipes equinovarus (clubfoot) // Cochrane Database Syst Rev. – 2012. - Apr 18; 4:CD008602. Epub 2012 Apr 18.

5. Gray K., Pacey V., Gibbons P., Little D., Frost C., Burns J. Interventions for congenital talipes equinovarus (clubfoot) // Cochrane Database Syst Rev. 2014. - Aug 12; 8:CD008602. Epub 2014 Aug 12.

БАЛАЛАРДЫҢ ТУА БІТКЕН ТАБАН ПАТОЛОГИЯСЫН ЕМДЕУДІҢ ИННОВАЦИЯЛЫҚ ӘДІСТЕРІ

В.Н. ОРЛОВСКИЙ, Р.Ю. СОКОЛОВ, Б.Ә. ДОСАНОВ

Түсініктеме. Осы мақалада 2012-2014 жылдар аралығында туа біткен табан патологиясын емдеу нәтижелері «ҰАБҒО»АҚ ортопедия бөлімінде ұсынылған.

Негізгі сөздер: балалар, маймақтық, Понсети тәсілі.

THE INNOVATION TREATMENT WAYS OF CONGENITAL PATHOLOGIES OF FEET IN CHILDREN

V. ORLOVSKY, R. SOKOLOV, B. DOSANOV

Abstract. This article shows information on results of surgical treatment in children with feet's pathologies between 2012 and 2014 in orthopedic department of JSC "NRCMC".

Key words: foot, children, clubfoot, method of Ponseti.

УДК 616.71-001.5-089.227.84-053.2

ВНЕОЧАГОВЫЙ ОСТЕОСИНТЕЗ В СИСТЕМЕ ЛЕЧЕНИЯ МНОЖЕСТВЕННЫХ ПЕРЕЛОМОВ У ДЕТЕЙ В РЕЗУЛЬТАТЕ ДОРОЖНО-ТРАНСПОРТНЫХ ПРОИСШЕСТВИЙ

Р.Д. РАХМАНОВ, М.Р.РАХМОНОВА

Научно-исследовательский институт травматологии и ортопедии, Ташкент

ВВЕДЕНИЕ

В клинике детской травматологии института за последние 10 лет находились 276 больных детей до 14 лет с множественными переломами в результате дорожно-транспортных происшествий. Мальчиков было 205, девочек - 71. Открытые повреждения имелись у 65 пострадавших (23,5%), закрытые - у 211 (76,5%).

У 214 больных (77,53%) удалось добиться удовлетворительного стояния с помощью

консервативных методов лечения (закрытая репозиция, иммобилизация гипсовой повязкой, скелетное вытяжение). Следует отметить, что консервативные методы менее травматичны, обеспечивают оптимальное течение восстановительных процессов в поврежденных тканях, позволяют обойтись без длительного наркоза, который сам по себе представляет определенную опасность для пострадавших с множественными травмами.

МАТЕРИАЛ И МЕТОДЫ

Консервативно было пролечено 189 детей с наиболее типичными множественными повреждениями, особенно с повреждениями верхних конечностей, так как процент «допустимости» остаточного смещения при переломах верхних конечностей всегда выше, чем при переломах нижних конечностей. При переломах обоих предплечий у 94 пострадавших была произведена одномоментная ручная репозиция с наложением тыльных гипсовых шин. У 14 детей с переломами обеих плечевых костей, после устранения смещения отломков, на обе верхние конечности были наложены гипсовые повязки. У 8 больных с не устраненным смещением одного из переломов плечевой кости применено постоянное скелетное вытяжение. Детям до 3 лет производилась закрытая репозиция с наложением гипсовых повязок. У детей более старшего возраста - метод скелетного вытяжения и гипсовая иммобилизация применены вместе.

Репозиция переломов при смещенных сегментах в первую очередь должна производиться на дистальном сегменте, а затем необходимо решать вопрос о тактике лечения проксимального повреждения. Речь идет, прежде всего, об остеоэпифизолизах дистального конца костей предплечья и чрез- и надмышцелковых переломах плечевой кости, при этих повреждениях вначале произво-

дится репозиция остеоэпифизолиза дистального конца костей предплечья, а затем - репозиция перелома плеча с наложением торакобрахиальной гипсовой повязки.

Метод скелетного вытяжения также широко применяется в детской травматологической практике. У 92 больных с политравмой (33,3%), леченных методом скелетного вытяжения, также получены хорошие Результаты

Оперативное лечение при политравмах у детей применено у 105 (38,1%) больных, мы отдаем предпочтение использованию стержневых наружных аппаратов. Показания к применению стержневого остеосинтеза общеизвестны. В последние годы, благодаря малой травматичности и большой универсальности, стержневые аппараты более широко применяются в мировой практике.

ЗАКЛЮЧЕНИЕ

Методика остеосинтеза заключается в следующем. Больному на репозиционной шине Белера, под комбинированным наркозом, накладываем стержневой аппарат с перекрестно направленными стержнями нужного размера, длины и диаметра. Затем производим репозицию отломков и фиксацию аппаратом до сращения. Сроки сращения определяли по контрольным рентгенограммам. Дополнительная гипсовая повязка не требуется. При открытых переломах хирург имеет возможность свободно манипулировать в ране.

УДК 616.831-001.5-053.2

ОПЫТ ЛЕЧЕНИЯ ПЕРЕЛОМОВ СОЧЕТАННЫХ С ЧЕРЕПНО-МОЗГОВОЙ ТРАВМОЙ У ДЕТЕЙ

Р.Д. РАХМОНОВ, Ж.Ж. ШУКУРОВ

Научно-исследовательский институт травматологии и ортопедии, Ташкент

ВВЕДЕНИЕ

При современном состоянии детского травматизма существенное значение приобретают вопросы сочетанных травм опорно-двигательного аппарата. В связи с бурным развитием средств передвижения отмечается непрерывный рост числа сочетанных травм по отношению к изолированным.

Диагностика черепно-мозговых повреждений при сочетанной травме представляет особые трудности. Наиболее важным явля-

ется раннее выявление острых сдавлений мозга, чаще всего обусловленных внутричерепными гематомами. Помимо общепринятых методов клинической диагностики, существенное значение приобретают эхоэнцефалография, компьютерная томография черепа. Систематический осмотр и постоянная врачебная настороженность также играют большую роль в своевременной и правильной диагностике черепно-мозговых травм.

Целью работы явился анализ результатов лечения с сочетанной черепно-мозговой травмой.

МАТЕРИАЛ И МЕТОДЫ

За последние 10 лет в клинику детской травматологии института поступили 356 детей с сочетанными повреждениями, что составило 14,36% от числа всех детей с травмой. Мальчиков было 251 (70,6%), девочек - 105 (29,4%). Дети по возрасту распределились следующим образом: до 5 лет - 77 (21,6%), от 6 до 10 лет - 148 (41,6%), от 11 до 14 лет - 131 (36,8%).

Основной причиной возникновения сочетанных травм в 197 (61,32%) случаях являлись дорожно-транспортные происшествия, а в остальных случаях - бытовая травма. В состоянии шока доставлено 172 (48,43%) ребенка, у 184 (51,56%) больных не была иммобилизована поврежденная конечность.

Переломы свода и основания черепа имелись у 53 (14,88%) ребенка. У 152 (42,69%) больных не была иммобилизована поврежденная конечность.

Переломы свода и основания черепа имелись у 53 (14,88%) детей, ушиб головного мозга легкой и ушиб головного мозга средней степени - у 68 (19,1%), сотрясение головного мозга - у 226 (63,5%). Кроме переломов черепа, была выявлено 392 перелома костей скелета: бедренной - 92 (25,8%), костей голени - 63 (17,69%), плечевой - 48 (13,48%), - ключицы - 44 (12,3%), ребер - 31 (8,7%), костей предплечья - 48 (13,48%), стопы - 9 (2,52%), кисти - 12 (3,37%), таза - 6 (1,68%), позвоночника - 3 (0,84%). Раны вне зоны перелома имелись у 174 (48,8%), обширные ушибы и гематомы - у 165 (46,3%), ожоги - у 17 (4,9%) пострадавших.

Всем больным проводилось комплексное обследование. Исследовалась клиничко-неврологическая картина, производилась рентгенография черепа и поврежденных сегмен-

тов, проводилось ЭхоЭс исследование.

Всем больным проведено лечение в зависимости от характера и локализации сочетанной черепно-мозговой травмы и переломов костей опорно-двигательного аппарата.

Больным проводилось симптоматическое, патогенетическое лечение. Произведено местное обезболивание перелома и назначены обезболивающие средства, проведена дегидротационная терапия. Поврежденная конечность по показаниям фиксирована

356 больным (56,5%) произведена одномоментная репозиция костных отломков с наложением гипсовой лонгеты. У 159 (43,5%) пострадавших детей использована система скелетного вытяжения.

При неудавшихся репозициях у 77 (21,6%) больного применена внеочаговая фиксация аппаратами, разработанными у нас в клинике. В зависимости от локализации перелома применяется стабильно-функциональный остеосинтез с использованием спицевой или стержневой фиксации.

РЕЗУЛЬТАТЫ

Результатом комплексной терапии являлось улучшение общего состояния больных, регресс общемозговых и очаговых неврологических симптомов, улучшение местных изменений. Предлагаемая внеочаговая фиксация спице-стержневыми аппаратами при сочетанных травмах оказалась намного удобней для ухода за регионарными ранами и иммобилизации конечностей по мере надобности. Такая спице-стержневая фиксация сокращает дни стационарного лечения и интраоперационное время, создает достаточно жесткую фиксацию костных отломков, уменьшает повреждающее действие спиц на мягкой ткани конечности. Из 77 оперированных больных у 68 (88,4%) получены хорошие, у 8 - (10,31%) удовлетворительные и у 1 - (1,29%) неудовлетворительные результаты, сокращено число койко-дней на 3,9 дня.

АНАЛИЗ РЕЗУЛЬТАТОВ ОПЕРАТИВНОГО ЛЕЧЕНИЯ ДЕТЕЙ С ДЕФОРМАЦИЕЙ МАДЕЛУНГА

О.Н. СОСНЕНКО, А.П. ПОЗДЕЕВ

Научно-исследовательский детский ортопедический институт им. Г.И. Турнера, Санкт-Петербург

ВВЕДЕНИЕ

Деформация Маделунга является редкой ортопедической патологией (частота встречаемости 1:2000-1:4000), чаще всего первые проявления отмечаются у детей в возрасте от 10-12 лет, характеризуется прогрессирующим течением, наличием выраженной деформации лучезапястного сустава с развитием болевого синдрома и артроза, что вызывает резкое нарушение функции кисти в более старшем возрасте.

Целью исследования являлась оценка результатов лечения, уточнение причин получения неудовлетворительных результатов оперативных вмешательств. Для этого использовались следующие методы обследования: клинический, рентгенологический, КТ, ЭМГ.

МАТЕРИАЛ И МЕТОДЫ

Проведен анализ результатов обследования и лечения 23 пациентов в возрасте от 13 до 17 лет (6 мальчиков, 17 девочек), 5 больных было прооперировано по месту жительства. При изучении анамнеза установлено, что первые проявления патологии были выявлены за 2-3 года до развития выраженной клинической картины заболевания. Основными жалобами у всех пациентов при поступлении являлись: болевой синдром в области лучезапястного сустава, косметический дефект, нарушение функции кисти (у ранее оперированных).

РЕЗУЛЬТАТЫ И ИХ ОБСУЖДЕНИЕ

При комплексном обследовании было установлено, что основные компоненты деформации - наклон суставной поверхности дистального эпифиза лучевой кости в ладонно-локтевую сторону, торсия, укорочение лучевой кости, при крайних степенях деформации – варусная деформация диафиза лучевой кости – у всех пациентов. Главной причиной неудовлетворительных результа-

тов являлось то, что в процессе лечения не были устранены все компоненты деформации (обычно устранялось только укорочение лучевой кости). Кроме того отсутствие восстановительного лечения приводило к формированию контрактур суставов пальцев кисти и лучезапястном суставе.

Целью нашего оперативного лечения являлось восстановление правильного пространственного положения дистального эпифиза лучевой кости, устранение укорочения лучевой кости и при необходимости ликвидация варусной деформации диафиза лучевой кости. Для этого нами использовался компрессионно-дистракционный остеосинтез. Плоскость остеотомии лучевой кости проходила через вершину деформации, как в дистальном, так и в среднем отделе. Проводилась, по возможности, одномоментная коррекция пространственного положения эпифиза лучевой кости, с последующим удлинением лучевой кости. С целью оптимизации формирования регенерата в области остеотомий, нами применялась методика с использованием несвободного костно-надкостничного лоскута, разработанная на отделении.

Важную роль в достижении хорошего результата играет раннее начало восстановительного лечения, буквально с первых дней после операции.

Анализ тактики лечения и ведения пациентов с деформацией Маделунга, как собственный, так и других учреждений позволяет сделать следующие **выводы**:

1. При проведении оперативного лечения пациент должен получать восстановительное лечение начиная с раннего послеоперационного периода, сохраняя амплитуду движений в МФС, ПФС, локтевом суставе.

2. При планировании времени оперативного вмешательства необходимо ориентироваться на степень выраженности деформации лучевой кости, наличие жалоб у ребенка, а не на возраст. Лучший результат лечения

дает операция, выполненная вовремя, даже если потребуется повторное вмешательство в более старшем возрасте.

3. При планировании оперативного вмешательства необходимо стремиться к одномоментному устранению всех компонентов деформации лучевой кости.

УДК 616.71-001.5-089.22

АПОФИЗАРНЫЕ ПЕРЕЛОМЫ И СПОСОБЫ ФИКСАЦИИ ОТЛОМКОВ

Б.И. ФИСУНОВ

Медицинский центр Государственного медицинского университета, Семей

Остается актуальной проблема выбора способа фиксации отломков при отрывных переломах апофизов трубчатых костей и при остеоэпифизеолизах. Точность сопоставления фрагментов костей в околосуставной зоне определяет степень восстановления функции сустава, поэтому расширяются показания к оперативному лечению данных переломов. Открытое сопоставление отломков обеспечивает анатомичность формы кости, но сама агрессия на ткани и сосуды этой области вызывает рубцово-дегенеративные изменения мягких тканей и становятся причиной нарушения функции сустава. Наиболее щадящим методом восстановления анатомии кости с сохранением структуры тканей в области сустава и околосуставной зоны является закрытая репозиция отломков с чрескожной фиксацией фрагментов спицами.

Например, отрыв медиального надмыщелка происходит при резком сокращении мышц предплечья. При этом сохраняется связь фрагмента с капсулой сустава и его верхний край вворачивается в полость сустава. Зная типичность его смещения, можно без особого труда концом спицы развернуть фрагмент надмыщелка, поднять его кверху и фиксировать к ложу.

Внутрисуставной фрагмент головчатого возвышения плечевой кости удаётся тракцией предплечья разущемить, развернуть почти на 90° и приблизить к ложу. Определив пальпаторно правильность сопоставления, фиксируем его двумя спицами продольно и под углом к оси плеча. Контрольной R-графией убеждаемся в правильности сопоставления отломков. В случае неудачи из-за интерпозиции тканей решаем вопрос необходимости повторной репозиции или открытой репозиции как вынужденной меры с ограниченным показанием.

Все метафизарные переломы доступны для одномоментной коррекции смещения отломков и фиксации их спицами, что облегчает удержание отломков наружной фиксацией до образования костной мозоли.

В г. Семей дети с травмами поступают в детский травмпункт МЦ ГМУ, где после обследования решается вопрос госпитализации. При переломах со смещением отломков проводится одномоментная репозиция или накладывается скелетное вытяжение. Наиболее часто у детей встречаются отрывные апофизарные переломы, эпифизеолизы, чрезмыщелковые и надмыщелковые переломы трубчатых костей.

В нашей клинике широко используется метод репозиции под внутривенным наркозом одномоментно с фиксацией спицами чрескожно. В операционной проводим R-контроль и добиваемся полного сопоставления отломков. Неудачи репозиции возникают при интерпозиции мягких тканей и при полном развороте костного фрагмента в полости сустава. Это является показанием к открытой репозиции фрагментов с фиксацией спицами и гипсовым лонгетом до здоровой лопатки.

Через 2 недели проводим R-контроль без гипса. При наличии признаков консолидации в виде костной мозоли начинаем щадящую разработку сустава, а руку фиксируем только косыночной повязкой в течение недели. Затем разработка проводится более активно без фиксации руки.

За 3 года в отделении пролечено 775 детей с переломами костей конечностей различной локализации, из них 232 околосуставных переломов. Оперативное лечение проведено у 19 детей, что составляет 1,4 % ко всем переломам. Во всех остальных случаях закрытой репозиции достигнуто полное сопоставление отломков.

ДИНАМИКА РАЗВИТИЯ ДИСПЛАСТИЧЕСКОГО КОКСАРТРОЗА У ДЕТЕЙ ПОСЛЕ ВПРАВЛЕНИЯ ПРИ ВЫВИХЕ БЕДРА

Б.И. ФИСУНОВ

Медицинский центр Государственного медицинского университета, Семей

Нарастает актуальность лечения диспластических коксартрозов в связи с тенденцией к раннему вправлению бедер при врожденном вывихе. Вправление головки бедра во впадину сустава сопровождается определенной травматичностью в большей или меньшей степени выраженности, в зависимости от высоты стояния головки бедра вне впадины и возраста ребенка. Головка бедра, адаптированная к патологическому стоянию, при вправлении во впадину оказывается в «новых» условиях трофики и сдавления определенных участков тканей головки и впадины, что ведет к дистрофии и субхондральному фиброзу крыши вертлужной впадины, асептическому некрозу головки бедра от мелких очагов до фрагментации костной ткани. Это обусловлено силой тяги приводящих мышц бедра и жесткостью фиксации бедер в положении отведения. Ранняя попытка ставить ребенка на ноги ведет к увеличению скошенности крыши вертлужной впадины и нарушению опорности бедра. Головка бедренной кости сплющивается, уменьшается ее высота. Варизируется шейка бедра. При одностороннем процессе нарастает хромота из-за укорочения конечности. А 2-сторонний прогрессирующий коксартроз проявляется характерной «утиной» походкой и жалобами на быструю утомляемость и боли при ходьбе. Родители отмечают, что дети игнорируют их требование ограничить ходьбу и отказываются от велосипеда и др. щадящих средств передвижения.

Учитывая наличие условий для развития коксартроза и асептического некроза головки

бедра, возникает необходимость раннего и даже превентивного их лечения. Мы применяем гипомобильные, функциональные способы фиксации бедер в отведении распоркой нашей конструкции (п/п№13628) и сразу после снятия распорки начинаем восстановительное лечение в стационарных условиях с применением ангиопротекторов, витаминов и минералов, а также проводим массаж, щадящую ЛФК и физиолечение в виде лекарственного э/фореза Са, амплипульстерапии и магнитотерапии. Все это лечение проводим на фоне обязательной разгрузки т/бедренного сустава вытяжением за голень манжеткой на щите с наклоном 20-25°.

Повторяем 2-недельный курс лечения каждые 2-3 месяца. В промежутках между стационарным лечением рекомендуем полное ограничение нагрузки на сустав, витамины и сбалансированное питание. Дети легко осваивают езду на велосипеде или автомобильчике без педалей. Это их отвлекает от попытки вставать и бегать. Рентген-контроль проводим 1-2 раза в год для наблюдения за динамикой развития суставов и течения патологического процесса. По нашим наблюдениям к 3-4 летнему возрасту укрепляется крыша вертлужной впадины и восстанавливается костная структура головки бедренной кости. При таком условии возможна полная нагрузка на нижние конечности, но преимущество отводится велосипеду.

КОСОЛАПОСТЬ У НОВОРОЖДЕННЫХ

Б.И. ФИСУНОВ

Медицинский центр Государственного медицинского университета, Семей

Заболевание выявляется при рождении. Деформация с приведением переднего отдела стопы и выраженным эквино-эсковато-

варусом. У мальчиков встречается в 3 раза чаще, чем у девочек. Деформация проявляется нарушением костей, связок, мышц и не-

рвов. Ладьевидная кость уменьшена в размерах и находится в положении подвывиха в тыльно-латеральную сторону. Это препятствует пронации и отведению дистального отдела стопы.

Для лечения косолапости у детей используются гипсовые повязки различных типов, лонгеты и тьюторы из полимерных материалов. Все это пригодно в более поздние сроки, когда кожа ребенка станет эластичнее. У детей первых недель жизни кожа легко ранима, гипс вызывает потертости, фликтены, а полимеры – опрелости и пролежни. Применение гипсовых повязок (лонгет) возможно с 4-6 месяцев.

Отсрочка коррекции усиливает сокращение и ригидность всех тканей с внутренней стороны стопы, голеностопного сустава и голени. Нарастают варус, эквинус и подошвенная флексия стопы. Такое патологическое состояние стопы способствует аномальному росту костей стопы и суставов. Идет избыточный рост (гиперплазия) костей с наружной стороны стопы и гипоплазия с внутренней. Этот патологический процесс легче предотвратить в первые недели и месяцы жизни ребенка.

Наиболее распространенным был способ бинтования Финка – Эттингенгена, при котором наружный край стопы подтягивается бинтом вверх в сторону колена, согнутого под углом 90°. Но ребенок постоянно двигает ножкой, разгибает колено, от чего повязка быстро сползает с колена вниз, а более жесткая фиксация вызывает анемизацию тканей и трофические нарушения.

Мы разработали способ раннего и щадящего лечения косолапости, позволяющего вывести дистальный отдел стопы из положения варуса и флексии в положение нормокоррекции, что допускает раннее лечение младенцев без угрозы повреждения кожи. Это обеспечивает снижение сроков реабилитации. Для этого используется ватно-марлевый валик-пелот, бинт фланелевый 5 x 150 см и шина, изготовленная из деревянной канцелярской линейки, которая окутывается ватно-марлевой прокладкой. Принцип действия заключается в использовании шины, как рычага, для разворота и отведения дистального отдела стопы с точкой опоры через валик-пелот на тыл деформированной стопы в наиболее выступающей ее части.

Вся суть способа заключается в том, что к наружной поверхности тыла стопы ватно-мар-

левый валик фиксируется фланелевым бинтом и этим же бинтом укрывается голень. Дистальный отдел стопы прибинтовывается тылом к шине, а через валик отводится и пронируется, т.к. подтягиванием проксимального конца шины к голени рычагом через валик устраняются подошвенная флексия и варус стопы. Шина плотно прижимается к голени и фиксируется бинтом с оставлением пальцев открытыми для контроля за кровообращением.

Стопа фиксируется на ночь, а утром перебинтовывается и при этом проводится массаж и редрессация 2 раза в сутки. Смена повязки обеспечивает постоянный контроль за состоянием кожи стопы и голени. При малейшем изменении цвета кожи валик перемещается на полдиаметра в сторону и повязка ослабляется. При увеличении мобильности стопы, по мере достижения коррекции деформации, размер валика увеличивается.

Между шиной и стопой валик создает объемную опору для разгибания стопы и деваризации. Последующее прибинтовывание шины к голени рычагом выводит стопу из положения флексии и варуса, что легко осуществляется у новорожденных. Когда стопа мобильна и ригидность сухожильно-связочного аппарата минимальна.

Простота способа позволяет осуществлять его родителями ребенка после однократной демонстрации процесса бинтования и затем проводится ими 2 раза в день: перед сном и после сна до 3-4 месячного возраста, когда кожа становится более зрелой, эластичной и тогда это устройство применяется днем, а на ночь стопа фиксируется гипсовым лонгетом в положении нормокоррекции и даже гиперкоррекции до начала ходьбы. Тогда днем можно использовать ортопедическую обувь с косячком на подошве и на ночь накладывать гипсовые лонгеты, не прекращая вечером и утром редрессаций до полного восстановления формы и функции стоп.

С возрастом ребенка под воздействием лечения шинированием стопа легче поддается коррекции, и в 4-5 месяцев уже возможна фиксация гипсовыми лонгетами с выведением стопы редрессацией в положении гиперкоррекции, а с 9-10 месяцев идет дальнейшая стабилизация достигнутой коррекции обувью с высокими берцами и косячками на подошве у наружного края. Такая последовательность помогает к началу ходьбы сформировать опору на всю подошву и устранить варус.

В случаях обращения к ортопеду с ребенком после 5-6 месяцев коррекция стоп затруднялась ригидностью связок стопы и голеностопного сустава и была более длительной. Удавалось устранить варус и флексию стоп. Сохранялся эквинус стоп, который при-

ходило в годовалом возрасте устранить закрытой ахиллотомией.

Из всех способов лечения косолапости наиболее щадящим является метод шинирования стоп у новорожденных.

УДК 616.712-007-053.1-089-053.2

НАШ ОПЫТ ХИРУРГИЧЕСКОГО ЛЕЧЕНИЯ ВРОЖДЕННЫХ ДЕФОРМАЦИЙ ГРУДНОЙ КЛЕТКИ У ДЕТЕЙ И ПОДРОСТКОВ

Ш.К. ХАКИМОВ, И.Ю. ХОДЖАНОВ, Х.А. КАСЫМОВ, Х.Ш. ШАМАТОВ

Научно-исследовательский институт травматологии и ортопедии, Ташкент

ВВЕДЕНИЕ

Врожденные деформации грудной клетки достаточно многообразны, однако большинство 90% составляет воронкообразную и килевидную деформации грудной клетки (10%) (Hebra A, Swoveland B, Egbert M. et al. 2000). Частота воронкообразной деформации грудной клетки по данным различных авторов составляет от 0,06 до 2,3% случаев (А.Ю. Разумовский, А.А. Paul 2005г.) и по данным зарубежных авторов колеблется от 0,2 % до 1,3 % (Nuss D., Kelly R. E. Jr., Croitoru D.P., et al. 1998, Kim A. Molik. Scott A. Engum, I. Rescorla et al. 2001).

Вопросы хирургической коррекции различных форм врожденных деформаций грудной клетки остаются актуальными ибо частота неудовлетворительных результатов после различных видов вмешательств составляет 20%.

Цель исследования - анализ результатов хирургической коррекции врожденных деформаций грудной клетки у детей и подростков.

МАТЕРИАЛ И МЕТОДЫ

Объем клинических исследований составляет 90 пациентов с деформациями грудной клетки в период с 2009 по 2013 гг., которые прооперированы в отделении детской травматологии. Из них 65 пациентов (72,3%) с ВДГК, 25 (27,7%) с КДГК.

Для коррекции ВДГК проведена операция D. Nuss и его модификации с учётом эластичности области дефекта и индекса Жижицкой.

Выбор соответствующего метода коррекции при ВДГК проведен в зависимости от

формы, глубины деформации, возраста пациентов и степени нарушения функциональной деятельности органов кардио-респираторной системы, которые выявлены при применении таких инструментальных методов как, электрокардиография, УЗИ сердца и сосудов, МСКТ, спирометрия, антропометрия и клинико-биохимические анализы.

Среди пациентов дети с синдромом Марфана были в 3 (3,3%) и один пациент с синдромом Элерса Данло, у которых коррекция проведена с несколькими трудностями. В большинстве случаев была отмечено сопутствующая патология: плоскостопие у 50 (55,5%), сколиоз в 48 (53,3%) случаях, арахнодактилия у 5 (5,5%) и кифосколиоз у 20 (22,2%) детей.

Детей в возрасте от 5 до 10 лет было 35 (53,8%), у которых имело место хорошая, эластичность (I) грудино-реберного комплекса (ГРК) и им для коррекции выбрана операцию D. Nuss. У 20 (30,8%) пациентов в возрасте от 11 до 15 лет эластичность ГРК была средней (II) степени. Этим детям коррекция выполнена двумя путями: у детей с симметричным видом деформации использована более щадящая модификация операции D. Nuss с экономной хрящевой резекцией ребер или хондротомией и фиксацией пластиной D. Nuss и у детей с асимметричными деформациями ВДГК применена «Т» образной стернотомия, хрящевой резекции ребер и фиксации пластиной D. Nuss. У остальных 10 (15,4%) детей была выявлена ригидная грудная клетка – низкая степень (III) эластичности ГРК (за счёт полного окостенения). Устранение воронкообразного углубления проведено применением «Т» образной стернотомии, хрящевой резекции ребер и фиксации пластиной

D. Nuss. Послеоперационная иммобилизация и наблюдение за больным продолжалось до 4 года.

У 25 детей с КДГК также коррекция выполнена с использованием Т-образной стернотомии, хрящевой резекции ребер и фиксации усовершенствованной в нашей клинике пластиной с учётом степени «безопасной коррекции» под наблюдением за параметрами кардио-респираторных систем на кардиомониторе. Послеоперационное наблюдение за больными длилось до 1,5 лет.

РЕЗУЛЬТАТЫ И ОБСУЖДЕНИЕ

У всех пациентов получен хороший ортопедический и косметический результат, случаи рецидива не отмечались. Однако, в раннем послеоперационном периоде были отмечены

осложнения: пневмоторакс у 5 (5,5%) детей, гемоторакс у 5 (5,5%), подкожная эмфизема в 16 (17,8%) случаях. Воспаление послеоперационной раны зарегистрировано у одного (1,1%) пациента, миграция пластины у 2 (2,2%) и разворот эндофиксатора также у одного (1,1%) пациента.

ЗАКЛЮЧЕНИЕ

Таким образом, наш опыт показал, что коррекция врожденных деформаций грудной клетки должно проводить с учётом формы, глубины деформации и возраста пациентов. Только этим путем можно получить хорошие косметические результаты с достоверным восстановлением и улучшением функциональной деятельности кардио-респираторной системы.

УДК 616.718-001.5-089.227-053.2

ОСТЕОСИНТЕЗ С ИСПОЛЬЗОВАНИЕМ ЭЛАСТИЧНЫХ ТИТАНОВЫХ СТЕРЖНЕЙ ПРИ ПЕРЕЛОМАХ ДЛИННЫХ КОСТЕЙ НИЖНИХ КОНЕЧНОСТЕЙ У ДЕТЕЙ

И.Ю. ХОДЖАНОВ, Г.ДЖ. БАЙИМБЕТОВ, Х.Ш. ШОМАТОВ, Ш.К.ХАКИМОВ
Научно-исследовательский институт травматологии и ортопедии, Ташкент

ВВЕДЕНИЕ

На сегодняшний день одним из малоинвазивных методов является эластичный остеосинтез титановыми штифтами. Данная методика исключает хирургическую агрессию в области перелома и тем самым создает благоприятные условия для костного сращения.

МАТЕРИАЛ И МЕТОДЫ

В клинике детской травматологии НИИТО МЗ РУз за 2010 - 2012 гг. пролечено 27 детей с переломами длинных костей нижних конечностей: бедренной кости –11, голени -16 пациентов. Среди них диафизарные переломы бедренной кости у 6, а костей голени у 12 детей. Метадиафизарные переломы бедренной кости наблюдались у 5 и костей голени у 4 детей. Всем больным проведены стандартные рентгенографические исследования. 5 пациентам с метадиафизарными переломами бедренной кости проведено МСКТ исследование для уточнения интактности метафизов. При всех диафизарных переломах остеосинтез проведен под контролем ЭОП. Подбор эластического стержня осуществлялся таким

образом, что бы конструкция заполняла 40 % диаметра костномозгового канала. Для создания стабильно-эластичного состояния изгибы стержней должны пересекаться в области перелома и располагаться друг против друга. Для проведения остеосинтеза использовали стандартный адаптированный набор хирургических инструментов. При переломах средней трети стержни вводились ретроградно, а при метадиафизарных переломах антеградно.

РЕЗУЛЬТАТЫ И ИХ ОБСУЖДЕНИЕ

Результаты прослежены и изучены у всех больных сроком до трех лет. Результаты оценивались по трех балльной шкале. Так, при переломах бедренной кости хорошие результаты отмечены в 8 случаях, удовлетворительные у 3 пациентов и ни в одном случае не установлен неудовлетворительный результат. Хороший результат при переломах костей голени установлен у 9 детей, удовлетворительный у 3 и неудовлетворительный результат некого не отмечен. И суммируя, установлен хороший результат в 21 (78%) и удовлетворительный в 6 (22%) случаях.

Преимуществом данной методики признаётся малоинвазивность, низкий уровень гнойных осложнений. Отсутствие дополнительной иммобилизации и восстановление опороспособности конечности через 2-3 месяца создает возможность раннего возвращения детей к полноценной жизни. Малотравматичность вмешательства имеет особое значение в случаях политравмы в urgentных ситуациях и при многооскольчатых переломах. Минимизация хирургической агрессии в области перелома создает благоприятные условия для полноценной консолидации поврежденной кости. Достаточная стабильность костных отломков исключает применение дополнительной иммобилизации гипсовой повязкой или различными шинами. Начиная с первого месяца остеосинтеза, разрешается нагружать поврежденную конечность, что служит механическим стимулом для консолидации области перелома.

ЗАКЛЮЧЕНИЕ

Таким образом, остеосинтез диафизарных переломов детского возраста требует тщательного подбора показаний к оперативному лечению и подбора вида остеосинтеза, который должен отвечать анатомо-функциональному состоянию растущего организма. Малотравматичность операции, сохранение функций суставов и комфортность являются особо важными требованиями к методам фиксации костных отломков у детей. В этом плане интрамедуллярный остеосинтез с эластическими стержнями превзошёл ныне существующие способы фиксации диафизарных переломов нижних конечностей. Нашими результатами ещё раз подтверждена возможность широкого применения данного способа фиксации в хирургической практике.

УДК 616.717.4-001.5-089.227.84-053.2

СПОСОБ ВНЕОЧАГОВОГО КОМПРЕССИОННО-ДИСТРАКЦИОННОГО ОСТЕОСИНТЕЗА ЧРЕЗ- И НАДМЫШЦЕЛКОВЫХ ПЕРЕЛОМОВ ПЛЕЧЕВОЙ КОСТИ У ДЕТЕЙ

И.Ю. ХОДЖАНОВ, Ф.Х. УМАРОВ

Научно-исследовательский институт травматологии и ортопедии, Ташкент

ВВЕДЕНИЕ

Среди переломов области локтевого сустава одними из самых частых являются чрез- и надмыщелковые переломы плечевой кости. По данным различных авторов они составляют 60-67,2% от всех переломов в области локтевого сустава (Багомедов Г.Г., 2007; Тарасов В.И. и др., 2007). Чрез- и надмыщелковые переломы плечевой кости у детей относятся к категории наиболее сложных повреждений, которые требуют точного и стабильного сопоставления костных отломков в самые ранние сроки.

Многие авторы отмечают трудности репозиции, и удержания в правильном положении небольших по размеру дистальных отломков плечевой кости. Предлагаемые общепринятые методы лечения детей с чрез- и надмыщелковыми переломами плечевой кости, либо не в состоянии обеспечить адаптации отломков и их стабильную фиксацию в совокупности с ранними движениями в локтевом

суставе, либо являются слишком травматичными для детского возраста, а также нередко являются причиной развития контрактур локтевого сустава.

В последние годы при лечении чрез- и надмыщелковых переломов плечевой кости все чаще применяется компрессионно – дистракционный метод остеосинтеза, который в отличие от общепринятых методик позволяет: 1) контролировать состояние травмированной конечности, оставлять больных мобильными, что невозможно при применении гипсовых повязок или постоянного скелетного вытяжения; 2) закрытое сопоставление костных отломков; 3) раннее движение в суставе, исключая возможность развития тугоподвижности и контрактуры.

МАТЕРИАЛ И МЕТОДЫ

В клинике детской травматологии НИИТО МЗ РУз с 1997 года при лечении больных со свежими чрез- и надмыщелковыми перело-

мами плечевой кости с успехом применяется внеочаговый компрессионно-дистракционный остеосинтез. При этом используются кольца от аппарата Илизарова. При разработке данного метода мы пытались решить следующие основные задачи: 1) достичь правильного анатомического сопоставления костных отломков и их сращения; 2) добиться полного восстановления функции локтевого сустава.

Применяемая методика проста и сводится к следующему: манипуляция производится под внутривенным наркозом, аппарат состоит из 2 полуколец, которые соединяются двумя, тремя стержнями, в нижнее полукольцо устанавливается планка со специализированным натягивателем. Для остеосинтеза чрез- и надмышцелковых переломов плечевой кости нами используются две спицы Киршнера и одна спица с упорной площадкой. Первая спица проводится во фронтальной плоскости через локтевой отросток. Она фиксируется в полукольцо и используется для удержания предплечья в необходимой плоскости. Вторая спица проводится в верхнем отделе плеча на уровне прикрепления сухожилия дельтовидной мышцы к плечевой кости. При этом сосудисто-нервный пучок плеча остается спереди от проходящей спицы, а лучевой нерв, делающий поворот и располагающийся на плечевой кости, находится ниже ее проведения. Третья спица с упорной площадкой проводится через проксимальный фрагмент, по возможности ближе к линии перелома по передней поверхности плеча до упора площадки. Спицы, проведенные через верхний отдел плечевой кости и через локтевой отросток, натягиваются в полукольцо и соединяются 2-3 штангами при сочетании продольного вытяжения. На полукольцо у локтевого отростка прикрепляется длинный флажок, к которому фиксируется болт с винтовой нарезкой и устройство для крепления упорной спицы. Подтягивая винт, можно дополнительно производить репозицию смещением проксимального фрагмента. Второй свободный конец упорной спицы загибают и оставляют свободным. На операционном столе дости-

гается окончательная репозиция, производится контрольная рентгенография и устраняется оставшееся какое-либо смещение.

Показанием к применению компрессионно-дистракционного аппарата являются неудача закрытой репозиции или вторичное смещение костных отломков в гипсовой повязке, а также переломы дистального конца плечевой кости при политравме.

Стабильный остеосинтез в аппарате позволяет с первых же дней после операции приступить к лечебной физкультуре и физиотерапии. Ранние движения в пальцах кисти, локтевом суставе, повышают мышечный тонус, улучшают питание мышц и хрящевой ткани, способствуют рассасыванию гематомы, дистракция предупреждает сморщивание суставной сумки. Применение УВЧ-терапии с 3-го дня после операции позволяет уменьшить болевые ощущения. Все это благоприятно сказывается на общем состоянии пострадавшего, и он может быть выписан на амбулаторное лечение. Сроки фиксации аппаратом могут быть различными, в среднем же они составляют 21-28 дней.

РЕЗУЛЬТАТЫ

Изучение рентгенограмм, произведенных в динамике, показало, что у большинства больных уже через 2 недели определяется тень костной мозоли, формирование последней шло по типу первичного заживления, регенерат заполнял промежутки между костными отломками без избыточного образования костной мозоли.

ЗАКЛЮЧЕНИЕ

Анализ ближайших и отдаленных результатов дает основание сделать вывод, что внеочаговый компрессионно-дистракционный остеосинтез при правильном определении показаний к нему и четком техническом выполнении, позволяет получить хорошие анатомические и функциональные результаты у больных со сложными чрез- и надмышцелковыми переломами плечевой кости.

ПРИМЕНЕНИЕ АППАРАТОВ ВНЕШНЕЙ ФИКСАЦИИ ДЛЯ ХИРУРГИЧЕСКОГО ЛЕЧЕНИЯ АКРОЦЕФАЛОСИНДАКТИЛИИ У ДЕТЕЙ

И.В. ШВЕДОВЧЕНКО¹, Л.А. САТАНИН², Н.Г. ШИХАЛЕВА³, А.А. БАРДАСЬ¹

¹Санкт-Петербургский научно-практический центр медико-социальной экспертизы, протезирования и реабилитации инвалидов им. Г.А. Альбрехта, Санкт-Петербург,

²Научно-исследовательский институт нейрохирургии им. акад. Н.Н. Бурденко, Москва,

³Российский научный центр «Восстановительная травматология и ортопедия» им. акад. Г. А. Илизарова, Курган

Цель исследования - улучшить качество лечения детей с акроцефалосиндактилией.

МАТЕРИАЛ И МЕТОДЫ

Проведены оперативные вмешательства у 44 детей в возрасте от 4 месяцев до 18 лет, у 38 из них идентифицирован синдром Апера, у 3 – синдром Пфайфера, 1 - синдром Карпентера, у 2 - недифференцированные формы акроцефалосиндактилии.

Произведено хирургическое лечение акроцефалосиндактилии с использованием метода дозированной дистракции у 15 больных: у 8 детей на костях черепа, у 7 пациентов по устранению деформации кистей.

При хирургическом лечении соблюдали следующие основные принципы: лечение начинали максимально рано, по возможности на первом году жизни; первым этапом проводили ремоделирующую краниопластику; следующими этапами устраняли сращение 1-2 пальцев и имеющуюся деформацию первого луча, далее ликвидировали синдактилию 4-5 пальцев.

В исследованной нами группе у 5 пациентов (11,4%) выполнялось ремоделирование свода черепа, направленное на расширение заднего сводчатого пространства с использованием внутритканевых дистракторов; у 3 пациентов (6,8%) фронтоорбитальное выдвижение с двух сторон. Второй этап, заключающийся в остеотомии верхней челюсти с выдвиганием по Le For III, проведен был необходим лишь у двух больных (4,54%) в возрасте от 4-5 лет.

Для устранения синдактилии с использованием дистракционного аппарата использовали двухэтапную методику у двух пациентов (4,54%). Первый этап заключается в дози-

рованном разведении сращенных пальцев в аппарате внешней фиксации. Одновременно разводили ногтевые фаланги на 0,2-0,3 мм, дистракцию проводили 15-20 дней по 0,25 мм 4 раза в сутки. После разведения пальцев аппарат устанавливали на режим фиксации. Вторым этапом разделяли сращение с применением комбинированной кожной пластики.

В тех ситуациях, когда после устранения синдактилии 1-2п не удавалось одномоментно получить адекватную ширину межпальцевого промежутка, монтировали аппарат «minifix» и производили дозированное отведение первого луча по 0,25мм 2 раза в сутки в течение 7 дней. После достижения необходимого отведения аппарат устанавливали в режим фиксации на 14дней.

Оценку результатов оперативного лечения кистей проводили с использованием МКФ. Отдаленные результаты восстановления формы и функции верхней конечности оценены в сроки от 6 мес. до 5 лет.

РЕЗУЛЬТАТЫ И ИХ ОБСУЖДЕНИЕ

Хирургическая коррекция патологии черепа позволяла решить основные проблемы, возникающие при краниостенозах, во-первых, устранить внутричерепную гипертензию за счет увеличения объема черепа, во-вторых, корректировать косметический дефект. Кроме того, ранее хирургическое вмешательство (на первом году жизни) позволяет восстановить нормальный поступательный рост передней и черепной ямки, а вслед за ней всей верхней и средней части лицевого скелета, что помогает избежать в дальнейшем развития грубой гипоплазии верхней челюсти с нарушением прикуса, а значит и реконструкции лицевого скелета.

Первоочередной задачей при устранении синдактилии является разделение 1-2 и 4-5 пальцев с полной коррекцией угловых деформаций разделяемых сегментов, что позволяет достаточно быстро получить функцию двухстороннего схвата. Применение аппаратов внешней фиксации позволяет минимизировать количество оперативных вмешательств и исключить необходимость забора дополнительных кожных трансплантатов.

У 14 (93,3%) больных отмечен положительный эффект от проведенного хирургического лечения, у одного пациента результат оценен как неудовлетворительный из-за возникшего на фоне distraction нарушения кровоснабжения дистальной фаланги.

ЗАКЛЮЧЕНИЕ

Оперативное лечение у детей с акроцефалосиндактилией является многоэтапной процедурой и должно начинаться на первом году жизни ребенка.

Метод distractionного остеосинтеза костей свода черепа - высокоэффективный способ лечения ряда пациентов с недоразвитием костей теменно-затылочной области.

Хирургическое лечение деформации кистей дает возможность значительно улучшить косметическое состояние и восстановить функциональные возможности кисти, что способствует социальной адаптации ребенка.

ЮБИЛЕЙ



**ДЖУМАБЕКОВ САБЫРБЕК АРТИСБЕКОВИЧ
К 50-ЛЕТИЮ СО ДНЯ РОЖДЕНИЯ**

В августе 2014 года исполнилось 50 лет Джумабекову С.А. - директору Бишкекского научно-исследовательского центра травматологии и ортопедии, заведующему кафедрой травматологии и ортопедии и экстремальной хирургии КГМА, доктору медицинских наук, профессору, академику НАН КР, заслуженному деятелю науки КР, заслуженному врачу КР, лауреату Госпремии КР в области науки и техники.

После окончания Кыргызского государственного медицинского института, поступил в аспирантуру, а затем в докторантуру на кафедру травматологии и ортопедии Крымского медицинского института г. Симферополь (Крым, Украина). Он в 1991 г. успешно защитил кандидатскую диссертацию на тему: «Клинико-биомеханическое обоснование остеотомии при удлинении бедра аппаратом А.И. Блискунова» г. Москве. В 1995 году в возрасте 30 лет Джумабеков С.А. блестяще защитил докторскую диссертацию в Московской медицинской академии, г. Москва на тему «Удлинение бедра аппаратом А. И. Блискунова».

Трудовая деятельность Джумабекова С.А. в Кыргызстане началась в 1995 году в научном отделе ортопедии Кыргызского НИИ курортологии и восстановительного лечения

на должности заведующего научным отделом по ортопедии.

С 2002 по 2004 гг. работал директором Бишкекского департамента здравоохранения и ТУ ФОМС. Накопленный профессиональный опыт и организаторские способности Джумабекова С.А. проявились в открытии в 2004 году Бишкекского научно-исследовательского центра травматологии и ортопедии МЗ Кыргызской Республики. За короткий период центр был оснащен самым современным лечебно-диагностическим оборудованием и достиг уровня известных профильных институтов стран ближнего и дальнего зарубежья. В 2001-2002 гг. работал министром здравоохранения КР. В период работы в качестве министра добился повышения заработной платы в 3 раза медикам республики, после чего была приостановлена текучесть кадров, особенно в сфере средних и младших медработников.

По инициативе академика Джумабекова С.А. впервые был организован Евразийский конгресс на берегу Иссык-Куля с участием 17 стран дальнего и ближнего зарубежья, где были приняты Устав и Положение о Евразийском конгрессе, и Джумабеков С.А. был единогласно избран его Президентом.

Академик Джумабеков С.А. является Президентом Ассоциации травматологов-ортопедов Кыргызской Республики, главным внештатным травматологом-ортопедом МЗ КР, председателем диссертационного совета по защите кандидатских и докторских диссертаций по специальностям: 14.01.15 - травматология и ортопедия и 14.01.15 - нейрохирургия, членом всемирного хирургического общества ортопедов-травматологов SICOT, EFORT, AAOS, ASAMI, COA, TOTТ.

В 2008 г. Сент-Луисский Университет присвоил звание Почетного профессора университета и выдал диплом «Профессора - визитора» США, Почетный член ассоциации ортопедов-травматологов шт. Миссури США, также является Почетным жителем города Санта – Круз (США).

Научные разработки, выполненные под руководством профессора Джумабекова С.А., нашли широкое применение в практическом здравоохранении не только в Кыргызстане, но и за его пределами. Под его руководством защищены 4 докторских и 30 кандидатских диссертаций. Им опубликовано 345 печатных работ, в том числе 6 монографий, 12 учебно-методических пособий и практических руководств, 64 авторских свидетельств и патентов, 20 рационализаторских предложений.

Трудовая деятельность Джумабекова С.А. неоднократно отмечена МЗ, Правительством КР, другими организациями зарубежных стран.

Награжден медалями: «1000 лет - эпосу Манас» (Кыргызстан), «За заслуги в военной медицине» Общероссийской организации

«Российский Союз Ветеранов Афганистана», Золотой медалью «Хирург - золотые руки» в области науки и техники международной премии Мустафа Камаль Ататюрка (Турция), Большой Золотой медалью Всемирной Организации Интеллектуальной Собственности при ООН (Женева), золотой медалью Американского биографического института за выдающийся вклад в области мировой ортопедии и травматологии и медалью «Шелковый Путь» за вклад в укрепление здоровья (КНР).

Награжден орденами: Кембриджского биографического центра за особые заслуги в области ортопедии (США), орденом Пирогова (Россия), орденом Дружбы II-степени (Казахстан), орденом «За заслуги» Парламентского центра (Россия). Неоднократно был лауреатом и награжден международными премиями: «Руханият», «Намыс», «САПАТ» (Кыргызстан), «Айкол-Манас - Человеком года» в области медицины, в номинации «Лучший хирург года» (Европейский проект), молодежной премией Кыргызской Республики в номинации «Наука и новые технологии», Лауреат Международной премии «Звезды Содружества» награжденный Советом государств - участников СНГ в области науки и образования и др.

Свой 50-летний юбилей Сабырбек Артисбекович встречает в расцвете творческих замыслов и вдохновения, он полон сил и энергии. Коллектив Бишкекского научно-исследовательского центра травматологии и ортопедии желает ему успехов на поприще науки и здравоохранения, талантливых учеников, здоровья, семейного благополучия и долгих лет жизни.

ПРАВИЛА ДЛЯ АВТОРОВ

В журнале «ТРАВМАТОЛОГИЯ ЖӘНЕ ОРТОПЕДИЯ» публикуются статьи по широкому кругу проблем травматологии и ортопедии и смежным специальностям. Журнал публикует также аналитические обзоры литературы, материалы к юбилейным и памятным датам, очерки по истории травматологии и ортопедии, отчеты о научно - практических конференциях, конгрессах и симпозиумах.

Все электронные версии статей, поступившие в редакцию, подлежат рецензированию. После определения соответствия статьи профилю журнала и требованиям к оформлению исходный текст направляется на рецензирование специалисту, имеющему наиболее близкую к теме статьи медицинскую специализацию. Рецензенты уведомляются о том, что содержание присланных им статей не подлежит разглашению. Сроки рецензирования определяются ответственным секретарем. Рецензирование проводится анонимно. Если рецензия содержит рекомендации по исправлению и доработке статьи, ответственный секретарь журнала направляет автору текст рецензии. Переработанная статья повторно направляется на рецензирование. Окончательное решение о публикации принимается редакционным советом журнала, после чего ответственный секретарь информирует об этом автора и указывает сроки публикации. В случае принятия статьи к публикации редакция высылает уведомление на электронный адрес автора. В случае отказа в публикации статьи автору направляется мотивированный отказ.

Не допускается направление в редакцию работ, уже напечатанных или отправленных в другие редакции.

Редакция имеет право редактировать и сокращать рукописи.

Правила оформления рукописей:

Статью следует представлять в редакцию в электронном варианте со всеми иллюстрациями на электронный адрес: ntoniito@rambler.ru. К статьям прилагается направление от организации, подтверждающее право автора на публикацию данного материала, заверенное печатью, в котором должно быть указано, что представленный материал не был ранее опубликован или направлен в другие периодические издания с целью публикации. Кроме того, требуется экспертное заключение о том, что в материале не содержится информации ограни-

ченного доступа и он может быть опубликован в открытой печати.

Статья должна быть напечатана на листе размером А4 с одинарным межстрочным интервалом, стандартными полями (слева - 3 см, справа - 1 см, сверху и снизу - 2 см) и нумерацией страниц (снизу в центре, первая страница - без номера). Текст необходимо печатать в редакторе Word любой версии шрифтом Times New Roman, 14 кеглем, без переносов.

Оригинальная статья должна иметь следующую структуру: введение, цель исследования, материал и методы, результаты и их обсуждение, выводы или заключение, литература. Объем оригинальных статей не должен превышать 8-10 страниц печатного текста, включая список литературы и резюме. Резюме с фамилиями авторов и названием статьи, ключевые слова оыормляются на казахском языке (для авторов из РК), русском и английском языках (для всех авторов), содержащее в сжатой форме суть работы и выводы, размером не более 1/4 страницы. Статьи могут быть представлены на казахском, русском и английском языках.

В начале первой страницы необходимо указать УДК, название, инициалы и фамилии авторов, название учреждения, в котором выполнена работа с указанием города. В конце статьи должна быть подпись каждого автора с указанием должности, ученой степени, ученого звания, фамилии, имени, отчества, контактного телефона и электронного адреса для переписки, количество авторов не более 5.

Таблицы и рисунки должны быть размещены в тексте статьи, озаглавлены и пронумерованы. Сокращение слов, имен, названий, кроме общепринятых, не допускается. Аббревиатуры обязательно расшифровывать после первого появления в тексте и оставлять неизменными.

Фамилии отечественных авторов в тексте статьи приводятся с инициалами, фамилии иностранных авторов - в иностранной транскрипции. В тексте дается библиографическая ссылка на порядковый номер источника в квадратных скобках. Ссылки на неопубликованные работы не допускаются. Библиографический список составляется в порядке последовательности упоминания источников в тексте. Количество источников в статье не должно превышать 20, в обзоре литературы - 50.

НАШ ПОЧТОВЫЙ АДРЕС:

010000, г. Астана, пр. Абылай хана, 15 а,
РГП «НИИ травматологии и ортопедии» МЗСР РК, научно-технический отдел
E-mail: ntoniito@rambler.ru, ospanov.niito@mail.ru
Телефоны: (7172) 54 77 17; 54 75 32, факс: (7172) 54 77 30

СОДЕРЖАНИЕ

СОВРЕМЕННЫЕ АСПЕКТЫ ПРОФИЛАКТИКИ ТРАВМАТИЗМА И
ОРГАНИЗАЦИИ ОРТОПЕДО-ТРАВМАТОЛОГИЧЕСКОЙ ПОМОЩИ

| | |
|--|----|
| Батпенов Н.Д., Джаксыбекова Г.К., Бермагамбетова Г.Н., Сембинова А.С., Кенжебек А.К., Бекежанова Л.З. ОЦЕНКА СОСТОЯНИЯ ТРАВМАТОЛОГО-ОРТОПЕДИЧЕСКОЙ ПОМОЩИ НАСЕЛЕНИЮ РЕСПУБЛИКИ КАЗАХСТАН ПО ИТОГАМ 2013 ГОДА | 6 |
| Абдуразаков У.А. 50 ЛЕТ В ПРОФЕССИОНАЛЬНОЙ ПОДГОТОВКЕ ТРАВМАТОЛОГОВ И ОРТОПЕДОВ РК | 11 |
| Абдуразаков У.А., Абдуразаков А.У., Тажимуратов Н.К., Данабаев М.Д. ПОКАЗАНИЯ К НАПРАВЛЕНИЮ НА МСЭК ПАЦИЕНТОВ С ПОСЛЕДСТВИЯМИ ДИАФИЗАРНЫХ ПЕРЕЛОМОВ БЕДРЕННОЙ КОСТИ И КОСТЕЙ ГОЛЕНИ | 15 |
| Анашев Т.С., Игисинов Н. ЗАБОЛЕВАЕМОСТЬ СКОЛИОЗОМ В РЕСПУБЛИКЕ КАЗАХСТАН | 16 |
| Афанасьева Н.В., Гапонов В.Н., Лазарев В.А., Сироджов К.Х. ИСПОЛЬЗОВАНИЕ ЮРИДИЧЕСКОГО СОПРОВОЖДЕНИЯ АВАРИЙНЫХ КОМИССАРОВ ПО ЗДОРОВЬЮ ПРИ ОКАЗАНИИ ПОМОЩИ ПАЦИЕНТАМ, ПОСТРАДАВШИМ В РЕЗУЛЬТАТЕ ДОРОЖНО-ТРАНСПОРТНЫХ ПРОИСШЕСТВИЙ | 19 |
| Батпенов Н.Д., Рустемова А.Ш., Кусаинова А.С. ОКАЗАНИЕ ВЫСОКОСПЕЦИАЛИЗИРОВАННОЙ МЕДИЦИНСКОЙ ПОМОЩИ БОЛЬНЫМ ТРАВМАТОЛОГО-ОРТОПЕДИЧЕСКОГО ПРОФИЛЯ В РЕСПУБЛИКЕ КАЗАХСТАН..... | 23 |
| Баймагамбетов Ш.А., Калиева Г.Б. КЛИНИКО-ЭКОНОМИЧЕСКИЙ АНАЛИЗ РАСХОДА И ЗАТРАТ ЛЕКАРСТВЕННЫХ СРЕДСТВ НА ПРОФИЛАКТИКУ И ЛЕЧЕНИЕ ТРОМБОЭМБОЛИЧЕСКИХ ОСЛОЖНЕНИЙ В ТРАВМАТОЛОГИИ И ОРТОПЕДИИ | 26 |
| Бермагамбетова Г.Н., Джаксыбекова Г.К., Сембинова А.С., Кенжебек А.К., Бекежанова Л.З. ТРАВМАТИЗМ В РЕСПУБЛИКЕ КАЗАХСТАН НА ОСНОВЕ ДАННЫХ АДМИНИСТРАТИВНОГО УЧЕТА | 31 |
| Джумабеков С.А., Сулайманов Ж.Д., Анаркулов Б.С., Кулиев Б.С. 10 ЛЕТ БИШКЕКСКОМУ НАУЧНО-ИССЛЕДОВАТЕЛЬСКОМУ ЦЕНТРУ ТРАВМАТОЛОГИИ И ОРТОПЕДИИ | 38 |

ИННОВАЦИОННЫЕ ТЕХНОЛОГИИ В ТРАВМАТОЛОГИИ И ОРТОПЕДИИ

| | |
|--|----|
| Абдуразаков У.А., Абдуразаков А.У., Комник В.Р. НОВЫЙ ФИКСАТОР ДЛЯ ВНУТРИКОСТНОГО МЕТАЛЛООСТЕОСИНТЕЗА ПЕРЕЛОМОВ КЛЮЧИЦЫ..... | 44 |
| Алмаханов А.Н., Утегенов Б.А., Абишев Н.К. ПРИМЕНЕНИЕ ФИТОПРЕПАРАТА «СОЛОДКИ МАСЛО» В КОМПЛЕКСНОМ ЛЕЧЕНИИ ВЯЛОЗАЖИВАЮЩИХ ПОСЛЕОЖОГОВЫХ РАН | 47 |
| Ахметов А.П. САН СҮЙЕГІНІҢ ПРОКСИМАЛЬДЫҚ БӨЛІГІНІҢ ТЕЖЕГІШ (БЛОКТАУШЫ) ИНТРАМЕДУЛЛЯРЛЫ ОСТЕОСИНТЕЗ ЖАСАУДЫҢ НӘТИЖЕЛЕРІ..... | 51 |

| | |
|---|-----|
| Ахтямов И.Ф., Шигаев Е.С., Хаертдинов И.С., Кильметов Т.А., Еремин И.К. ПРОФИЛАКТИКА РАННИХ ПОСЛЕОПЕРАЦИОННЫХ ОСЛОЖНЕНИЙ ПРИ ТРАВМАХ НИЖНИХ КОНЕЧНОСТЕЙ У ЛИЦ ПОЖИЛОГО ВОЗРАСТА | 54 |
| Батпенов Н.Д., Баймагамбетов Ш.А., Орловский Н.Б., Досмаилов Б.С., Мурсалов Н.К. ОСТЕОСИНТЕЗ ПЕРЕЛОМОВ ПРОКСИМАЛЬНОГО ОТДЕЛА ПЛЕЧА БЛОКИРУЮЩЕЙ ПЛАСТИНОЙ | 60 |
| Батпенов Н.Д., Баймагамбетов Ш.А., Орловский Н.Б., Мурсалов Н.К. ДИАГНОСТИКА И ЛЕЧЕНИЕ ПЕРЕЛОМОВ КРЕСТЦА | 61 |
| Бердюгина О.В. НЕОБХОДИМОСТЬ ИСПОЛЬЗОВАНИЯ ЛАБОРАТОРНОГО МОНИТОРИНГА В ПРОГНОЗИРОВАНИИ ЗАМЕДЛЕННОЙ КОНСОЛИДАЦИИ КОСТНОЙ ТКАНИ ПРИ ПОВРЕЖДЕНИИ | 64 |
| Борецкая Е.А., Щербакова Е.В. УРОВЕНЬ МАРКЕРОВ МЕТАБОЛИЗМА КОСТНОЙ ТКАНИ У БОЛЬНЫХ С ЛОЖНЫМИ СУСТАВАМИ | 69 |
| Джумабеков С.А., Анаркулов Б.С., Джусупов А.А. ПОВРЕЖДЕНИЯ НИЖНЕЙ КОНЕЧНОСТИ И АЛГОРИТМЫ ИХ ЛЕЧЕНИЯ | 70 |
| Долганова Т.И., Шихалева Н.Г., Щудло Н.А., Тарелкин Е.С. ОКСИГЕНОТЕРАПИЯ В КОМПЛЕКСЕ ЛЕЧЕБНЫХ МЕРОПРИЯТИЙ У БОЛЬНЫХ С ОТКРЫТОЙ ТРАВМОЙ КИСТИ | 76 |
| Заец В.Б., Коструб А.А. ЭНДОСКОПИЧЕСКИЙ ШОВ АХИЛЛОВОГО СУХОЖИЛИЯ..... | 81 |
| Зиновьев М.П., Карасев С.П., Кабидолдин Б.А., Никифоров Д.В., Исхаков Я.К. ЛЕЧЕНИЕ ОТКРЫТЫХ ПЕРЕЛОМОВ КОНЕЧНОСТЕЙ С ИСПОЛЬЗОВАНИЕМ ВАКУУМНОЙ СИСТЕМЫ ДРЕНИРОВАНИЯ..... | 81 |
| Иманалиев А.Б., Иманалиев А.А., Аятов А.С. РАЗРУШЕНИЕ НАКОСТНЫХ ПЛАСТИН ПРИ ОСТЕОСИНТЕЗЕ ПЕРЕЛОМОВ ДЛИННЫХ КОСТЕЙ..... | 82 |
| Матвеев А.Л., Дубров В.Э., Минасов Б.Ш., Минасов Т.Б., Нехожин А.В. ПЕРСПЕКТИВЫ ПРОФИЛАКТИЧЕСКОГО АРМИРОВАНИЯ ПРОКСИМАЛЬНОГО ОТДЕЛА БЕДРЕННОЙ КОСТИ У ЛИЦ СТАРШЕГО ВОЗРАСТА ДЛЯ ПРЕДУПРЕЖДЕНИЯ ПЕРЕЛОМОВ | 86 |
| Матвеев А.Л., Дубров В.Э., Минасов Б.Ш., Минасов Т.Б., Нехожин А.В. ПЕРСПЕКТИВЫ ХИРУРГИЧЕСКОЙ ПРОФИЛАКТИКИ ПЕРЕЛОМОВ ПРОКСИМАЛЬНОГО ОТДЕЛА БЕДРЕННОЙ КОСТИ ПРИ ОСТЕОПОРОЗЕ, ОНКОЛОГИЧЕСКИХ И ДРУГИХ ЗАБОЛЕВАНИЯХ КОСТНОЙ ТКАНИ У ЛИЦ ПОЖИЛОГО ВОЗРАСТА | 87 |
| Мацукатов Ф.А. ВНЕШНЯЯ ФИКСАЦИЯ: ВОЗМОЖЕН ЛИ РЕНЕССАНС? | 95 |
| Минасов Б.Ш., Сироджов К.Х., Якупов Р.Р., Минасов Т.Б., Каримов К.К., Хаиров Т.Э. ХИРУРГИЧЕСКОЕ ЛЕЧЕНИЕ БОЛЬНЫХ С ЧРЕЗВЕРТЕЛЬНЫМИ ПЕРЕЛОМАМИ БЕДРА..... | 96 |
| Мокренко В.Н., Тулеубаев Б.Е., Филатов В.И., Остер А.В., Зелинский В.А. ОПЫТ ПРИМЕНЕНИЯ АЛЛОФИБРОБЛАСТОВ ПРИ АУТОДЕРМОПЛАСТИКЕ БОЛЬНЫМ С ОЖОГОВОЙ БОЛЕЗНЬЮ | 101 |
| Муллин Р.И., Богов А.А., Масгутов Р.Ф. СПОСОБ ВАСКУЛЯРИЗИРОВАННОЙ КОЖНОЙ ПЛАСТИКИ ЦИРКУЛЯРНОГО ДЕФЕКТА НОГТЕВОЙ ФАЛАНГИ ДЛИННОГО (ТРЕХФАЛАНГОВОГО) ПАЛЬЦА КИСТИ..... | 104 |

| | |
|--|-----|
| Мухаметжанов Х., Мухаметжанов Д.Ж., Карибаев Б.М., Бекарисов О.С. ИСПОЛЬЗОВАНИЕ О-АРМ ПРИ ОПЕРАЦИЯХ ПО ПОВОДУ ПЕРЕЛОМОВ ПОЗВОНОЧНИКА | 105 |
| Огай В.Б., Батпенев Н.Д., Корганбекова Г.С., Оспанов К.Т., Изтуров Б.Ж., Каржауов М.Р. ИЗУЧЕНИЕ ТЕРАПЕВТИЧЕСКОЙ ЭФФЕКТИВНОСТИ ПРИМЕНЕНИЯ ФИБРИНОВОГО ГИДРОГЕЛЯ С АУТОЛОГИЧНЫМИ МЕЗЕНХИМАЛЬНЫМИ СТВОЛОВЫМИ КЛЕТКАМИ КОСТНОГО МОЗГА ПРИ МАССИВНЫХ ДЕФЕКТАХ КОСТИ У КРОЛИКОВ | 111 |
| Поздеев О.К., Ахтямов И.Ф., Шулаева М.П., Гатина Э.Б., Щурова Е.С., Алиев Э.И. ВЛИЯНИЕ НАНОТЕХНОЛОГИЧЕСКИХ ПОКРЫТИЙ НА ЖИЗНЕСПОСОБНОСТЬ УСЛОВНО- ПАТОГЕННЫХ МИКРООРГАНИЗМОВ (ПЕРВИЧНОЕ СООБЩЕНИЕ) | 112 |
| Ризванов А.А., Масгутов Р.Ф., Богов А.А., Киясов А.П. ГЕННЫЕ И КЛЕТОЧНЫЕ ТЕХНОЛОГИИ В ТРАВМАТОЛОГИИ И ОРТОПЕДИИ | 120 |
| Тажимуратов Н.К., Семенов В.Г., Алимжанов А.К., Головня М.А., Жамашев Д.К., Коянбаев Э.Б., Сулейменов Ж.Г., Чачидзе Р.Г., Ахметов З.Д., Назимов Р.И. ДЕРМАТОМНАЯ АУТОДЕРМОПЛАСТИКА ПРИ ОБШИРНЫХ ТРАВМАТИЧЕСКИХ ДЕФЕКТАХ КАК АЛЬТЕРНАТИВНЫЙ МЕТОД ХИРУРГИЧЕСКОГО ЛЕЧЕНИЯ..... | 121 |
| Усманов М.А., Алимхужаев У.Е., Паметов Н.Е., Бисейтов Б.Ж., Усенов М.Б. МЕТОДЫ ЛЕЧЕНИЯ ПРИ ПЕРЕЛОМО-ВЫВИХАХ КОСТЕЙ ГОЛЕНОСТОПНОГО СУСТАВА В ТРАВМАТОЛОГИЧЕСКОМ ОТДЕЛЕНИИ ШГБСМП..... | 124 |
| Усманов М.А., Шоманбаев А.А., Кожамбеков Н.М., Дутбаев М.С., Керимбаев А.А. ПРИМЕНЕНИЕ НОВОГО МЕТОДА ОСТЕОСИНТЕЗА (БЛОКИРУЕМОГО СТЕРЖНЯ) ПРИ ПЕРЕЛОМАХ КОСТЕЙ ГОЛЕНИ В ТРАВМАТОЛОГИЧЕСКОМ ОТДЕЛЕНИИ ШГБСМП | 125 |
| Черных М.Н., Тулеубаев Б.Е., Кошанова А.А., Жонкин Б.Ш., Ибадильдинов Е.С. АНАЛИЗ КЛИНИЧЕСКОГО ПРИМЕНЕНИЯ ЭРИТРОЦИТСОДЕРЖАЩИХ КОМПОНЕНТОВ КРОВИ В «ОБЛАСТНОМ ЦЕНТРЕ ТРАВМАТОЛОГИИ И ОРТОПЕДИИ ИМЕНИ ПРОФЕССОРА Х.Ж. МАКАЖАНОВА»..... | 126 |
| Шадиев Б.У. ВЫБОР МЕТОДА ЛЕЧЕНИЯ ДИАФИЗАРНЫХ ПЕРЕЛОМОВ КОСТЕЙ ПРЕДПЛЕЧЬЯ | 129 |
| Шаухымбердиев Ж.А. ХИРУРГИЧЕСКОЕ ЛЕЧЕНИЕ ПЕРЕЛОМОВ ПРОКСИМАЛЬНОГО ОТДЕЛА БЕДРЕННОЙ КОСТИ | 130 |
| Шигаев Е.С., Ахтямов И.Ф., Гурылева М.Э. ПСИХОЛОГИЧЕСКИЕ АСПЕКТЫ В ОЦЕНКЕ РЕЗУЛЬТАТОВ ХИРУРГИЧЕСКОГО ЛЕЧЕНИЯ ПАЦИЕНТОВ С ПЕРЕЛОМОМ ШЕЙКИ БЕДРЕННОЙ КОСТИ И ЕГО ПОСЛЕДСТВИЯМИ..... | 131 |

I АРТРОСКОПИЯ И ЭНДОПРОТЕЗИРОВАНИЕ КРУПНЫХ СУСТАВОВ

| | |
|--|-----|
| Atzrodt Volker КЛИНИЧЕСКИЙ ОПЫТ ПРИМЕНЕНИЯ РАЗЛИЧНЫХ ПАР ТРЕНИЯ В ЭНДОПРОТЕЗИРОВАНИИ ТБС - ЧТО НОВОГО? | 137 |
| Charalampos Zourelidis ANATOMICAL ACL RECONSTRUCTION. PHILOSOPHY, TECHNIQUE PRESENTATION AND LITERATURE REVIEW | 137 |
| Charalampos Zourelidis MODERN TECHNIQUES IN SHOULDER REPLACEMENT SURGERY | 138 |
| Kotz Rainer FROM KMFTR TO GMRS, THE DEVELOPMENT OF A MODULAR TUMOUR PROSTHESIS..... | 139 |

| | |
|---|-----|
| Абдуразаков У.А., Абдуразаков А.У. РЕВИЗИОННЫЕ АРТРОСКОПИИ ПОСЛЕ ПЛАСТИКИ ПЕРЕДНЕЙ КРЕСТООБРАЗНОЙ СВЯЗКИ КОЛЕННОГО СУСТАВА | 139 |
| Абдуразаков У.А., Тажимуратов Н.К., Есенгараева С.Д., Данабаев М.Д. РАННЯЯ РЕАБИЛИТАЦИЯ ПАЦИЕНТОВ ПОСЛЕ ТОТАЛЬНОГО ЭНДОПРОТЕЗИРОВАНИЯ КОЛЕННОГО СУСТАВА | 145 |
| Абуджазар У.М., Джаксыбаев М.Н., Альходжаев С.С., Султанбаев Т.Ж. ЭНДОПРОТЕЗИРОВАНИЕ КРУПНЫХ СУСТАВОВ У ПАЦИЕНТОВ СТРАДАЮЩИХ САХАРНЫМ ДИАБЕТОМ | 146 |
| Ахметов А.П. ИЫҚТЫҢ ДАҒДЫЛЫ ШЫҒУЫН АРТРОСКОПИЯЛЫҚ ЖОЛМЕН ҚАЛПЫНА КЕЛТІРУ НӘТИЖЕЛЕРІ ЖӘНЕ РЕЦИДИВКЕ АЛЫП КЕЛУШІ СЕБЕПТЕР | 149 |
| Ахметов А.П. ОПЫТ ПРИМЕНЕНИЯ АРТРОСКОПИЧЕСКОЙ ХИРУРГИИ ПРИ ПОВРЕЖДЕНИЯХ И ЗАБОЛЕВАНИЯХ ГОЛЕНОСТОПНОГО СУСТАВА | 151 |
| Баймагамбетов Ш.А., Раймагамбетов Е.К., Ажикулов Р.Н. ВНУТРИСУСТАВНОЕ ПРИМЕНЕНИЕ ГЛЮКОКОРТИКОСТЕРОИДОВ ПРИ ЛЕЧЕНИИ ПАЦИЕНТОВ С ОСТЕОАРТРОЗОМ КОЛЕННЫХ СУСТАВОВ | 154 |
| Баймухаметов А.Т., Сембеков Е.Ж., Жумакаев А.К., Рымбаев Д.Р., Байкенжеев Б.А. ОПЫТ АРТРОСКОПИЧЕСКОЙ ПЛАСТИКИ ПЕРЕДНЕЙ КРЕСТООБРАЗНОЙ СВЯЗКИ ТРАНСПЛАНТАТОМ ПОЛУСУХОЖИЛЬНОЙ И НЕЖНОЙ МЫШЦ | 157 |
| Баймухаметов А.Т., Сембеков Е.Ж., Байкенжеев Б.А., Жумакаев А.К., Якупов Р.А. ОПЫТ АРТРОСКОПИЧЕСКОЙ СТАБИЛИЗАЦИИ ПЛЕЧЕВОГО СУСТАВА ПРИ ПЕРЕДНЕЙ НЕСТАБИЛЬНОСТИ С ВЫПОЛНЕНИЕМ ПРОЦЕДУРЫ РЕИМПЛЕССАЖА..... | 160 |
| Балгазаров С.С., Моренко И.Г., Абилов Р.С., Долгов А.А., Рамазанов Ж.К., Белан Е.А. РАЦИОНАЛЬНЫЙ ПОДХОД К ВЫБОРУ ХИРУРГИЧЕСКОГО МЕТОДА ЛЕЧЕНИЯ ИНФЕКЦИОННЫХ ОСЛОЖНЕНИЙ ПОСЛЕ ЭНДОПРОТЕЗИРОВАНИЯ ТАЗОБЕДРЕННОГО СУСТАВА | 163 |
| Батпенов Н.Д., Игнатенко О.Ю. ДИАГНОСТИЧЕСКАЯ ЗНАЧИМОСТЬ ИНТЕРЛЕЙКИНА-6 (IL-6) ПРИ ЭНДОПРОТЕЗИРОВАНИИ ТАЗОБЕДРЕННОГО СУСТАВА С ПРИМЕНЕНИЕМ РАЗЛИЧНЫХ МОДЕЛЕЙ ЭНДОПРОТЕЗОВ..... | 166 |
| Батпенов Н.Д., Ашимов К.Д, Искаков Б.С., Байдалин Т.Т. ОПЫТ ПРИМЕНЕНИЯ БЕДРЕННОГО КОМПОНЕНТА ЭНДОПРОТЕЗА ТАЗОБЕДРЕННОГО СУСТАВА КАЗ НИИТО | 170 |
| Батпенов Н.Д., Баймагамбетов Ш.А., Ажикулов Р.Н., Раймагамбетов Е.К. ХИРУРГИЧЕСКОЕ ЛЕЧЕНИЕ СГИБАТЕЛЬНОЙ КОНТРАКТУРЫ КОЛЕННОГО СУСТАВА | 172 |
| Белокобылов А.А., Серикбаев В.Д., Римашевский Д.В., Джума-Ахунов М.А. ИСПОЛЬЗОВАНИЕ МОДУЛЬНЫХ КОНИЧЕСКИХ НОЖЕК ПРИ РЕВИЗИОННОМ ЭНДОПРОТЕЗИРОВАНИИ ТАЗОБЕДРЕННОГО СУСТАВА | 175 |
| Белокобылов А.А., Серикбаев В.Д., Римашевский Д.В., Джума-Ахунов М.А. ОПРЕДЕЛЕНИЕ СТЕПЕНИ НЕОБХОДИМОЙ СТАБИЛИЗАЦИИ КОЛЕННОГО СУСТАВА ПРИ РЕВИЗИОННОМ ЭНДОПРОТЕЗИРОВАНИИ | 176 |
| Белокобылов А.А., Серикбаев В.Д., Римашевский Д.В., Джума-Ахунов М.А. РАННИЕ РЕЗУЛЬТАТЫ ПРИМЕНЕНИЯ АЦЕТАБУЛЯРНЫХ АУГМЕНТОВ ИЗ ПОРИСТОГО ТИТАНА | 177 |

| | |
|--|-----|
| Гайко Г.В., Подгаецкий В.М., Сулима А.Н., Осадчук Т.И. АСЕПТИЧЕСКАЯ НЕСТАБИЛЬНОСТЬ БЕСЦЕМЕНТНОГО ЭНДОПРОТЕЗА ТАЗОБЕДРЕННОГО СУСТАВА (БИОМЕХАНИЧЕСКИЕ АСПЕКТЫ)..... | 177 |
| Гайко Г.В., Подгаецкий В.М., Сулима А.Н., Осадчук Т.И. ВЛИЯНИЕ РАЗНЫХ ТИПОВ ПОКРЫТИЯ БЕСЦЕМЕНТНОГО ЭНДОПРОТЕЗА НА АКТИВНОСТЬ СТВОЛОВЫХ СТРОМАЛЬНЫХ КЛЕТОК КОСТНОГО МОЗГА У БОЛЬНЫХ ОСТЕОАРТРОЗОМ ТАЗОБЕДРЕННОГО СУСТАВА | 178 |
| Досанов Б.А., Орловский В.Н., Соколов Р.Ю. АРТРОСКОПИЯ В ДИАГНОСТИКЕ И ЛЕЧЕНИИ ХРОНИЧЕСКОЙ БОЛИ В КОЛЕННОМ СУСТАВЕ У ДЕТЕЙ И ПОДРОСТКОВ | 179 |
| Ирисметов М.Э., Расулов М.Р. АНАЛИЗ РЕЗУЛЬТАТОВ ОПЕРАТИВНОГО ЛЕЧЕНИЯ ВЫВИХА НАДКОЛЕННИКА | 182 |
| Касымова Г.Т., Азизов А.М. ВОЗМОЖНЫЕ НЕВРОЛОГИЧЕСКИЕ ОСЛОЖНЕНИЯ ПРИ ЭНДОПРОТЕЗИРОВАНИИ ТАЗОБЕДРЕННОГО СУСТАВА | 183 |
| Каюпов С.К., Тулеубаев Б.Е., Макишев О.М., Ахмадина Б.К., Буркитбаева М.С. РЕАБИЛИТАЦИЯ ПАЦИЕНТОВ ПОЖИЛОГО И СТАРЧЕСКОГО ВОЗРАСТА ПОСЛЕ ПЕРВИЧНОГО ЭНДОПРОТЕЗИРОВАНИЯ КОЛЕННОГО СУСТАВА В ПОСЛЕОПЕРАЦИОННОЙ ПЕРИОДЕ ПОСРЕДСТВОМ СРМ-ТЕРАПИИ | 184 |
| Кирилова И.А., Подорожная В.Т., Прохоренко В.М., Бедорева И.Ю., Павлов В.В. ОРГАНИЗАЦИЯ ПРИЖИЗНЕННОГО ДОНОРСТВА КОСТНОЙ ТКАНИ В УСЛОВИЯХ ФЕДЕРАЛЬНОГО УЧРЕЖДЕНИЯ..... | 185 |
| Кожакматова Г.С., Усубалиев К.Н. СОВРЕМЕННЫЕ МЕТОДЫ ЛЕЧЕНИЯ И РЕАБИЛИТАЦИИ БОЛЬНЫХ С ПАТОЛОГИЕЙ КРУПНЫХ СУСТАВОВ | 191 |
| Коструб А.А., Блонский Р.И. ИННОВАЦИОННЫЕ ПОДХОДЫ К ЛЕЧЕНИЮ СИНДРОМА ПАХОВОЙ БОЛИ У СПОРТСМЕНОВ | 196 |
| Коструб А.А., Блонский Р.И. ДИАГНОСТИКА И АРТРОСКОПИЧЕСКОЕ ЛЕЧЕНИЕ ПОВРЕЖДЕНИЙ СУСТАВНОЙ ГУБЫ ТАЗОБЕДРЕННОГО СУСТАВА У СПОРТСМЕНОВ..... | 197 |
| Лапшина С.А., Ахтямов И.Ф., Гильмутдинов И.Ш. ОСОБЕННОСТИ ОКАЗАНИЯ ОРТОПЕДИЧЕСКОЙ ПОМОЩИ ПАЦИЕНТАМ С РЕВМАТОИДНЫМ АРТРИТОМ..... | 202 |
| Масгутов Р.Ф., Ризванов А.А., Салафутдинов И.И., Богов А.А. (млад.), Ханнанова И.Г., Муллин Р.И., Богов А.А. ПРИМЕНЕНИЕ ПРЯМОЙ ГЕННОЙ ТЕРАПИИ ПРИ ПРЯМОМ ПОВРЕЖДЕНИИ СЕДАЛИЩНОГО НЕРВА И ПРИ ТРАКЦИОННОМ ПОВРЕЖДЕНИИ ПОСЛЕ ЭНДОПРОТЕЗИРОВАНИЯ ТАЗОБЕДРЕННОГО СУСТАВА | 203 |
| Маслов А.П., Назарук С.И., Руцкая Е.А. ОПЫТ ИСПОЛЬЗОВАНИЯ МОДУЛЬНЫХ ЭНДОПРОТЕЗОВ ПРИ ЛЕЧЕНИИ КОСТНЫХ САРКОМ У ДЕТЕЙ | 204 |
| Минасов Б.Ш., Шустер Л.Ш., Якупов Р.Р., Асланян И.Р., Чертовских С.В., Минасов Т.Б., Емаев И.И. ТРИБОЛОГИЧЕСКИЕ ХАРАКТЕРИСТИКИ ЭНДОПРОТЕЗОВ, ИСПОЛЬЗУЕМЫХ ПРИ АРТРОПЛАСТИКЕ ТАЗОБЕДРЕННОГО СУСТАВА | 205 |
| Третьяков В.Б., Волова Л.Т. КЛИНИЧЕСКИЙ ОПЫТ ПРИМЕНЕНИЯ ЛИОФИЛИЗИРОВАННОГО БЛОЧНОГО АЛЛОГЕННОГО ИМПЛАНТАТА СВЯЗКИ НАДКОЛЕННИКА «ЛИОПЛАСТ»® ПРИ АРТРОСКОПИЧЕСКОЙ РЕКОНСТРУКЦИИ ПЕРЕДНЕЙ КРЕСТООБРАЗНОЙ СВЯЗКИ КОЛЕННОГО СУСТАВА | 209 |

| | |
|--|-----|
| Хамраев Ш.Ш., Хамраев А.Ш. ХАРАКТЕР ОКОЛОПРОТЕЗНОЙ ТКАНИ У БОЛЬНЫХ ПРИ РЕВИЗИИ ОБЛАСТИ ЭНДОПРОТЕЗА ТАЗОБЕДРЕННОГО СУСТАВА | 214 |
| Цай Д.А., Тулеубаев Б.Е., Кадырбаев Ж.К., Кошанова А.А., Жонкин Б.Ш. ОСОБЕННОСТИ ЭНДОПРОТЕЗИРОВАНИЯ ТАЗОБЕДРЕННОГО СУСТАВА ПРИ ПЕРЕЛОМЕ ШЕЙКИ БЕДРЕННОЙ КОСТИ У ЛИЦ ПОЖИЛОГО И СТАРЧЕСКОГО ВОЗРАСТА..... | 215 |
| Чернышова А.В. ДИНАМИКА УРОВНЯ TNF-А И IL-4 ПРИ АСЕПТИЧЕСКОЙ НЕСТАБИЛЬНОСТИ ЭНДОПРОТЕЗА ТАЗОБЕДРЕННОГО СУСТАВА | 219 |

II ЗАБОЛЕВАНИЯ И ПОВРЕЖДЕНИЯ ПОЗВОНОЧНИКА

| | |
|---|-----|
| Zbiggy Brodzinsky AXIALIF-MISS OPTION FOR INTERVERTEBRAL..... | 220 |
| Zbiggy Brodzinsky CERVICAL SPONDYLOSIS-SURGICAL STRATEGY | 220 |
| Виссарионов С.В., Белянчиков С.М., Картавенко К.А., Надиров Н.Н., Кокушин Д.Н. ОПЕРАТИВНОЕ ЛЕЧЕНИЕ ДЕТЕЙ С ВРОЖДЕННЫМИ ДЕФОРМАЦИЯМИ ГРУДОПОЯСНИЧНОГО ПЕРЕХОДА ПОЗВОНОЧНИКА | 221 |
| Виссарионов С.В., Кокушин Д.Н., Белянчиков С.М., Надиров Н.Н., Мурашко В.В., Картавенко К.А. ОПЕРАТИВНОЕ ЛЕЧЕНИЕ ДЕТЕЙ С ИДИОПАТИЧЕСКИМ СКОЛИОЗОМ ГРУДНОЙ ЛОКАЛИЗАЦИИ ТРАНСПЕДИКУЛЯРНЫМИ МЕТАЛЛОКОНСТРУКЦИЯМИ..... | 222 |
| Джумабеков С.А., Сабыралиев М.К., Сулайманов Ж.Д. СРАВНИТЕЛЬНАЯ ОЦЕНКА РЕЗУЛЬТАТОВ ХИРУРГИЧЕСКОГО ЛЕЧЕНИЯ ПОСТТРАВМАТИЧЕСКИХ СТЕНОЗОВ ПОЗВОНОЧНОГО КАНАЛА ГРУДОПОЯСНИЧНОГО ОТДЕЛА ПОЗВОНОЧНИКА | 223 |
| Естемесов Н.Т., Жунусов Е.Т., Жанаспаев А.М., Ботаев Р.С., Тезекбаев К.М. ТРАНСПЕДИКУЛЯРНАЯ ФИКСАЦИЯ В СИСТЕМЕ ЛЕЧЕНИЯ НЕСТАБИЛЬНЫХ ПОВРЕЖДЕНИЙ ПОЗВОНОЧНИКА ПРИ ПОЛИТРАВМЕ | 226 |
| Жунусов Е.Т., Ботаев Р.С., Тезекбаев К.М., Зоргулов Г.С., Кадыров Ж.Р. ТРАНСПЕДИКУЛЯРНЫЙ ОСТЕОСИНТЕЗ ПРИ ПОВРЕЖДЕНИЯХ ГРУДНОГО И ПОЯСНИЧНОГО ОТДЕЛОВ ПОЗВОНОЧНИКА | 230 |
| Карибаев Б.М., Мухаметжанов Х., Бекарисов О.С., Байдарбеков М.У. СИНДРОМ НЕСТАБИЛЬНОСТИ ПРИ ДЕГЕНЕРАТИВНЫХ ЗАБОЛЕВАНИЯХ ПОЗВОНОЧНИКА И ЕГО ЛЕЧЕНИЕ | 231 |
| Керимбаев Т.Т., Алейников В.Г., Урунбаев Е.А., Кисаев Е.В., Ережелбеков Б.С. МАЛОИНВАЗИВНЫЕ МЕТОДИКИ В СПИНАЛЬНОЙ НЕЙРОХИРУРГИИ | 234 |
| Кочкартаев С.С., Шатурсунов Ш.Ш., Турсунов Х.З., Мирзаханов С.А. ИЗУЧЕНИЕ РЕЗУЛЬТАТОВ ПАТОМОРФОЛОГИЧЕСКИХ ИССЛЕДОВАНИЙ ТК АНЕЙ ГРЫЖ МЕЖПОЗВОНКОВЫХ ДИСКОВ ПОЯСНИЧНОГО ОТДЕЛА ПОЗВОНОЧНИКА | 239 |
| Кушимов Б.И. КРИОДЕСТРУКЦИЯ КАК МЕТОД МЕЖТЕЛОВОГО СПОНДИЛОДЕЗА | 246 |
| Макиров С.К., Тома А.И., Голубева А.С., Норкин А.И. БИОМЕХАНИЧЕСКОЕ ОБОСНОВАНИЕ ПРИМЕНЕНИЯ РАЗЛИЧНЫХ КОСТНОПЛАСТИЧЕСКИХ МАТЕРИАЛОВ ДЛЯ ВЕРТЕБРО- И КИФОПЛАСТИКИ | 247 |

| | |
|--|-----|
| Макиров С.К., Сычеников Б.А., Гусев С.С., Юз А.А. ОПЫТ ИСПОЛЬЗОВАНИЯ УНИВЕРСАЛЬНОЙ ЧРЕСКОЖНОЙ ТРАНСПЕДИКУЛЯРНОЙ СИСТЕМЫ ФИКСАЦИИ ПОЗВОНОЧНИКА | 249 |
| Макиров С.К., Нурмухаметов Р.М., Голубев В.Г., Зураев О.А., Ширшов А.В., Васильев В.В., Сычеников Б.А., Тарасов А.П. СРАВНЕНИЕ БИОМЕХАНИЧЕСКИХ СВОЙСТВ КАДАВЕРНЫХ БЛОКОВ ПОЗВОНКОВ С ФИКСАЦИЕЙ ТИПА «СПОНДИЛОДЕЗ 270» И «СПОНДИЛОДЕЗ 360» | 250 |
| Макиров С.К., Ялич А.Ю. НЕКОТОРЫЕ СРАВНИТЕЛЬНО НЕДОРОГИЕ МЕТОДИКИ СНИЖЕНИЯ ИНТРАОПЕРАЦИОННОЙ КРОВОПОТЕРИ ПРИ ОПЕРАЦИЯХ НА ПОЗВОНОЧНИКЕ | 251 |
| Минасов Б.Ш., Сироджов К.Х., Каримов К.К., Якупов Р.Р., Нигамедзянов И.Э. СИСТЕМНЫЙ ПОДХОД ПРИ ПОВРЕЖДЕНИЯХ ГРУДОПОЯСНИЧНОГО ОТДЕЛА ПОЗВОНОЧНИКА У ПАЦИЕНТОВ С ПОЛИТРАВМОЙ | 254 |
| Минасов Б.Ш., Сабилов Р.М., Якупов Р.Р., Т.Б. Минасов, Каримов К.К. ХИРУРГИЧЕСКОЕ ЛЕЧЕНИЕ ПЕРЕЛОМОВ ПОЗВОНКОВ ПРИ ОСТЕОПОРОЗЕ | 260 |
| Нуралиев Х.А. ВЫБОР ТАКТИКИ ХИРУРГИЧЕСКОГО ЛЕЧЕНИЯ БОЛЬНЫХ С ДЕГЕНЕРАТИВНЫМИ ЗАБОЛЕВАНИЯМИ ШЕЙНОГО ОТДЕЛА ПОЗВОНОЧНИКА | 266 |
| Нуралиев Х.А. ВЫБОР ТАКТИКИ ХИРУРГИЧЕСКОГО ЛЕЧЕНИЯ ДЕГЕНЕРАТИВНОГО СПОНДИЛОЛИСТЕЗА ПОЯСНИЧНОГО ОТДЕЛА ПОЗВОНОЧНИКА | 267 |
| Нуралиев Х.А. ОДНОМОМЕНТНЫЕ ДВУХ- И ТРЕХЭТАПНЫЕ ОПЕРАТИВНЫЕ ВМЕШАТЕЛЬСТВА НА ГРУДНОМ И ПОЯСНИЧНОМ ОТДЕЛАХ ПОЗВОНОЧНИКА ПРИ ЗАБОЛЕВАНИЯХ И ПОСЛЕДСТВИЯХ ТРАВМ | 268 |
| Султанбаев Т.Ж., Рыжкова О.Ю., Махмудов Р.М., Рысаков А.К. МЕТОДИКА КОМПЛЕКСНОГО КОНСЕРВАТИВНОГО ЛЕЧЕНИЯ ОСТЕОХОНДРОЗА ШЕЙНОГО ОТДЕЛА ПОЗВОНОЧНИКА | 269 |
| Сун И., Макиров С.К., Воронков Ю.И., Ардашев В.Н. БОЛЕВОЙ СИНДРОМ В ПОЯСНИЧНОМ ОТДЕЛЕ ПОЗВОНОЧНИКА В УСЛОВИЯХ МИКРОГРАВИТАЦИИ | 272 |
| Сычеников Б.А., Макиров С.К., Гончаров Н.Г., Нурмухаметов Р.М. ЧРЕСКОЖНАЯ ВЕРТЕБРОПЛАСТИКА ПРИ КОМПРЕССИОННЫХ ПЕРЕЛОМАХ ПОЗВОНКОВ ГРУДНОГО, ПОЯСНИЧНО-КРЕСТЦОВОГО ОТДЕЛОВ ПОЗВОНОЧНИКА | 273 |
| Умарходжаев Ф.Р., Искандаров М.М. ИСПОЛЬЗОВАНИЕ АНКЕТЫ-ОПРОСНИКА У БОЛЬНЫХ СО СКОЛИОЗОМ | 274 |
| Умарходжаев Ф.Р. ОПЕРАТИВНОЕ ЛЕЧЕНИЕ ТЯЖЕЛЫХ ФОРМ СКОЛИОТИЧЕСКОЙ БОЛЕЗНИ У ДЕТЕЙ И ПОДРОСТКОВ | 275 |
| Шатурсунов Ш.Ш., Кочкартаев С.С., Коракулов К.Х., Мирзаханов С.А. КОНСЕРВАТИВНОЕ ЛЕЧЕНИЕ ГРЫЖ МЕЖПОЗВОНКОВЫХ ДИСКОВ ПОЯСНИЧНОГО ОТДЕЛА ПОЗВОНОЧНИКА С ПРИМЕНЕНИЕМ ЭПИДУРАЛЬНЫХ ВВЕДЕНИЙ ЛЕКАРСТВЕННЫХ ВЕЩЕСТВ | 276 |

III ОРТОПЕДИЯ

| | |
|---|-----|
| Zbiggy Brodzinsky MISS INTERBODY FUSION-DLIF/OLIF FOR “DE NOVO” ADULT SCOLIOSIS/DNAS | 278 |
|---|-----|

| | |
|---|-----|
| Абдалиев С.С. КОРРЕКЦИИ ВРОЖДЕННОГО КИФОСКОЛИОЗА ПРИ НАРУШЕНИИ СЕГМЕНТАЦИИ И ФОРМИРОВАНИЯ ПОЗВОНКОВ | 279 |
| Абдрахманов А.Ж., Тажин К.Б., Нурахметов А.А. ПЕРВЫЙ ОПЫТ МИИНИВАЗИВНОЙ ЧРЕСКОЖНОЙ КОРРЕКЦИИ (MIS) ВАЛЬГУСНОГО ОТКЛОНЕНИЯ ПЕРВОГО ПАЛЬЦА СТОПЫ..... | 280 |
| Абдуразаков У.А., Абдуразаков А.У. ГРИБКОВОЕ ПОРАЖЕНИЕ КОСТЕЙ СТОПЫ – МАДУРСКАЯ БОЛЕЗНЬ..... | 285 |
| Абишева С.Т., Батпенев Н.Д., Сарманова А.А., Зарипова Т.Д., Мермуканова А.И., Калкаманов У.Б., Садырбаева Н.А. ИССЛЕДОВАНИЕ КАЧЕСТВА ЖИЗНИ БОЛЬНЫХ СИСТЕМНОЙ КРАСНОЙ ВОЛЧАНКОЙ В ЗАВИСИМОСТИ ОТ АКТИВНОСТИ ЗАБОЛЕВАНИЯ | 289 |
| Агранович О.Е. МИКРОХИРУРГИЧЕСКАЯ АУТОТРАНСПЛАНТАЦИЯ МЫШЕЧНЫХ ЛОСКУТОВ У БОЛЬНЫХ С АРТРОГРИПОЗОМ ДЛЯ ВОССТАНОВЛЕНИЯ АКТИВНОГО СГИБАНИЯ ПРЕДПЛЕЧЬЯ | 293 |
| Байимбетов Г.Д., Ходжанов И.Ю., Шоматов Х.Ш. ПУТИ ПРОФИЛАКТИКИ ГНОЙНО-СЕПТИЧЕСКИХ ОСЛОЖНЕНИЙ ПОСЛЕ АРТРОПЛАСТИЧЕСКИХ ОПЕРАЦИЙ НА ЛОКТЕВОМ СУСТАВЕ У ДЕТЕЙ И ПОДРОСТКОВ.... | 294 |
| Бессмертный Ю.А., Шевчук В.И. ТРАНСФОРМИРУЮЩИЙ ФАКТОР РОСТА В1 – МАРКЕР НАРУШЕНИЯ РЕПАРАТИВНОЙ РЕГЕНЕРАЦИИ КОСТНОЙ ТКАНИ..... | 295 |
| Гайко Г.В., Осадчук Т.И., Подгаецкий В.М., Сулима А.Н. ВЫБОР МЕТОД ОПЕРАТИВНОГО ЛЕЧЕНИЯ БОЛЬНЫХ ОСТЕОАРТРОЗОМ КОЛЕННЫХ СУСТАВОВ С ОСЕВЫМИ ДЕФОРМАЦИЯМИ | 296 |
| Ирисметов М.Э., Шамшиметов Д.Ф., Холиков А.М., Усмонов Ф.М., Ражабов К.Н. ЛЕЧЕНИЕ НЕСТАБИЛЬНОСТИ КОЛЕННОГО СУСТАВА ПРИ ЗАСТАРЕЛЫХ ПЕРЕЛОМАХ МЫШЦЕКОВ БОЛЬШЕБЕРЦОВОЙ КОСТИ | 298 |
| Ирисметов М.Э., Ражабов К.Н. МЕТОД ВОССТАНОВЛЕНИЯ ЗАСТАРЕЛЫХ РАЗРЫВОВ СОБСТВЕННОЙ СВЯЗКИ НАДКОЛЕННИКА | 299 |
| Комолкин И.А. НОВЫЕ ТЕХНОЛОГИИ В ХИРУРГИЧЕСКОМ ЛЕЧЕНИИ ВРОЖДЕННЫХ ДЕФОРМАЦИЙ ГРУДНОЙ КЛЕТКИ | 300 |
| Масгутов Р.Ф., Филиппов В.Л., Богов А.А. МАЛОИНВАЗИВНЫЙ БЕЗОПЕРАЦИОННЫЙ СПОСОБ ЛЕЧЕНИЯ КОНТРАКТУРЫ ДЮПЮИТРЕНА..... | 301 |
| Мукашева Ш.М., Курмангалиев Д.Т., Рангаев С.В., Ли А.Б. НАШ ПОДХОД К ЛЕЧЕНИЮ ДЕФОРМАЦИЙ КОСТЕЙ ПРИ ФОСФАТ-ДИАБЕТЕ | 302 |
| Овечкин А.М. НЕСТЕРОИДНЫЕ ПРОТИВОВОСПАЛИТЕЛЬНЫЕ ПРЕПАРАТЫ, КАК СРЕДСТВА ПОСЛЕОПЕРАЦИОННОГО ОБЕЗБОЛИВАНИЯ В ТРАВМАТОЛОГИИ И ОРТОПЕДИИ | 306 |
| Постнов Ю.Г. ОПЕРАТИВНОЕ ЛЕЧЕНИЕ ХРОНИЧЕСКОЙ НЕСТАБИЛЬНОСТИ ГОЛЕНОСТОПНОГО СУСТАВА | 307 |
| Радкевич А.А. ХИРУРГИЧЕСКОЕ УСТРАНЕНИЕ ВАЛЬГУСНОГО ОТКЛОНЕНИЯ ПЕРВОГО ПАЛЬЦА СТОПЫ С ИСПОЛЬЗОВАНИЕМ ФИКСИРУЮЩИХ УСТРОЙСТВ ИЗ НИКЕЛИДА ТИТАНА | 308 |

| | |
|--|-----|
| Радкевич А.А. ХИРУРГИЯ НЕСРОСШИХСЯ ПЕРЕЛОМОВ И ЛОЖНЫХ СУСТАВОВ БОЛЬШЕБЕРЦОВОЙ КОСТИ С ИСПОЛЬЗОВАНИЕМ МАТЕРИАЛОВ С ПАМЯТЬЮ ФОРМЫ | 311 |
| Салиев М.М., Равшанов Ш.Н., Жабборберганов О.Д., Холов З.С., Кадыров С.С., Хужаназаров И.Э. ПЕДОБАРОМЕТРИЧЕСКИЕ ПОКАЗАТЕЛИ СТОПЫ ПРИ ВРОЖДЕННОЙ БРАХИМЕТАТАРЗИИ ДО И ПОСЛЕ ОПЕРАТИВНОГО ЛЕЧЕНИЯ | 314 |
| Тажин К.Б., Нурахметов А.А., Изтуров Б.Ж. ОТДАЛЕННЫЕ РЕЗУЛЬТАТЫ ХИРУРГИЧЕСКОГО ЛЕЧЕНИЯ ВАЛЬГУСНОГО ОТКЛОНЕНИЯ ПЕРВОГО ПАЛЬЦА СТОПЫ ПО МЕТОДИКЕ S.E.R.I. | 315 |
| Тажин К.Б. ЧРЕСКОСТНАЯ КОРРЕКЦИЯ ВРОЖДЕННОЙ ГИПОПЛАЗИИ 4 ПЛЮСНЕВОЙ КОСТИ..... | 315 |
| Тажин К.Б. ЭСТЕТИЧЕСКАЯ СОСТАВЛЯЮЩАЯ ПРИ КОРРЕКЦИИ НИЖНИХ КОНЕЧНОСТЕЙ У ПАЦИЕНТОВ С ХОНДРОДИСТРОФИЕЙ | 319 |
| Уколов К.Ю. НОВЫЕ ВОЗМОЖНОСТИ ПОСЛЕОПЕРАЦИОННОГО ОБЕЗБОЛИВАНИЯ В ТРАВМАТОЛОГИИ- ОРТОПЕДИИ | 322 |

МНОЖЕСТВЕННЫЕ И СОЧЕТАННЫЕ ПОВРЕЖДЕНИЯ

| | |
|---|-----|
| Батпенов Н.Д., Махамбетчин М.М. «МАЛЫЙ» НАПРЯЖЕННЫЙ ПНЕВМОТОРАКС | 324 |
| Батпенов Н.Д., Орловский Н.Б., Оспанов К.Т., Набиев Е.Н., Досмаилов Б.С., Мурсалов Н.К. ЛЕЧЕБНО-ДИАГНОСТИЧЕСКИЕ АЛГОРИТМЫ ОКАЗАНИЯ ПОМОЩИ ПОСТРАДАВШИМ С МНОЖЕСТВЕННЫМИ И СОЧЕТАННЫМИ ПОВРЕЖДЕНИЯМИ | 325 |
| Батпенов Н.Д., Орловский Н.Б., Оспанов К.Т., Набиев Е.Н., Досмаилов Б.С. СОВРЕМЕННЫЕ МЕТОДЫ ОБЪЕКТИВНОЙ ОЦЕНКИ ТЯЖЕСТИ ПОВРЕЖДЕНИЯ ПРИ ПОЛИТРАВМЕ..... | 333 |
| Есмембетов И.Н. СЛУЧАЙ ЛЕЧЕНИЯ ГЕТЕРОТОПИЧЕСКОЙ ОССИФИКАЦИИ ПОСЛЕ ТЯЖЕЛОЙ ЧЕРЕПНО- МОЗГОВОЙ ТРАВМЫ | 343 |
| Жунусов Е.Т., Тезекбаев К.М., Ботаев Р.С., Сулейменов А.Б. АНАЛИЗ ОПЕРАТИВНОГО ЛЕЧЕНИЯ БОЛЬНЫХ С ПЕРЕЛОМАМИ И ПОВРЕЖДЕНИЯМИ ТАЗА | 344 |
| Жунусов Е.Т., Ботаев Р.С., Султангереев А.Б., Рахимов К.У., Туймебаев Ж.Б. ЛЕЧЕНИЕ ПЕРЕЛОМОВ КОСТЕЙ ПРЕДПЛЕЧЬЯ ПРИ ПОЛИТРАВМЕ | 345 |
| Жунусов Е.Т., Тезекбаев К.М., Кадыров Ж.Р., Зоргулов Г.С. ОПЕРАТИВНОЕ ЛЕЧЕНИЕ ПЕРЕЛОМОВ КОСТЕЙ ТАЗА У ПАЦИЕНТОВ С ПОЛИТРАВМОЙ | 346 |
| Конкаев А.К., Гурбанова Э.И., Бекмагамбетова Н.В. МОНИТОРИНГ ГЕМОДИНАМИКИ У ПАЦИЕНТОВ С ТЯЖЕЛОЙ СОЧЕТАННОЙ ТРАВМОЙ... | 347 |
| Минасов Б.Ш., Сироджов К.Х., Валеев М.М., Каримов К.К., Зиганшин И.Н., Якупов Р.Р. ЛЕЧЕНИЕ БОЛЬНЫХ С ПОСТТРАВМАТИЧЕСКИМИ ДЕФЕКТАМИ МЯГКИХ ТКАНЕЙ ГОЛЕНИ ПРИ МНОЖЕСТВЕННЫХ И СОЧЕТАННЫХ ПОВРЕЖДЕНИЯХ | 348 |
| Минасов Б.Ш., Сироджов К.Х., Сабиров Р.М., Каримов К.К., Якупов Р.Р. ОРТОПЕДИЧЕСКИЙ DAMAGE-CONTROL ПРИ ПОВРЕЖДЕНИЯХ ТАЗА У ПАЦИЕНТОВ С ПОЛИТРАВМОЙ | 354 |

| | |
|--|-----|
| Минасов Б.Ш., Сироджов К.Х., Якупов Р.Р., Каримов К.К., Нигамедзянов И.Э. ХИРУРГИЧЕСКОЕ ЛЕЧЕНИЕ СОЧЕТАННЫХ ПОВРЕЖДЕНИЙ СКЕЛЕТА НА ОСНОВЕ ЧЕТЫРЕХЭТАПНОЙ ТАКТИКИ..... | 361 |
| Пронских Ал.А., Агаджанян А.В., Пронских А.А. ОПЕРАТИВНОЕ ВОССТАНОВЛЕНИЕ КАРКАСНОСТИ ГРУДНОЙ КЛЕТКИ ПАЦИЕНТОВ С ТЯЖЕЛОЙ ЗАКРЫТОЙ ТРАВМОЙ ГРУДИ ПРИ ПОЛИТРАВМЕ | 364 |
| Сарымсаков Т.Б. ВЫБОР ОСТЕОСИНТЕЗА ПРИ ПЕРЕЛОМАХ ПЛЕЧЕВОЙ КОСТИ..... | 365 |
| Сироджов К.Х., Каримов К.К., Исупов Ш.А., Миралиев М.Р. ОПТИМИЗАЦИЯ ХИРУРГИЧЕСКОГО ЛЕЧЕНИЯ СОЧЕТАННЫХ ОТКРЫТЫХ ПЕРЕЛОМОВ КОСТЕЙ ГОЛЕНИ | 371 |
| Өтегенов Б.Ө., Идиев З.Ө., Алмаханов А.Н. ҚАРТ АДАМДАРДЫҢ ҮЛКЕН БАЛТЫР СҮЙЕГІ ДИСТАЛЬДЫ МЕТАЭПИФИЗИ СЫНЫҚТАРЫН ЕМДЕУДЕГІ БІЗДІҢ ТӘЖІРИБЕМІЗ..... | 372 |

ЛУЧЕВАЯ ДИАГНОСТИКА В ОСТЕОЛОГИИ. ОСТЕОПОРОЗ-СОВРЕМЕННЫЕ МЕТОДЫ ДИАГНОСТИКИ И ЛЕЧЕНИЯ

| | |
|--|-----|
| Джураев А.М., Усманов Ш.У., Валиева К.Н., Нурмухаммедов Х.К., Тиловов Р.Х. ДИАГНОСТИКА ОСТЕОПОРОЗА У ДЕТЕЙ В РЕЗУЛЬТАТИВНОСТИ КОНСЕРВАТИВНОГО ЛЕЧЕНИЯ | 374 |
| Дуйсенов Н.Б. ПОСТТРАВМАТИЧЕСКИЕ ЛОЖНЫЕ СУСТАВЫ У ДЕТЕЙ. АНАТОМО-КЛИНИЧЕСКИЕ И РЕНТГЕНОЛОГИЧЕСКИЕ ОСОБЕННОСТИ | 375 |
| Закирходжаев М.А. ДИАГНОСТИКА ПЛОСКОСТОПИЯ У ДЕТЕЙ КОМПЬЮТЕРНОЙ ПЛАНТОГРАФЕЙЯ..... | 378 |
| Макиров С.К., Осадчий В.А., Юз А.А. МЕТОДИКА ОЦЕНКИ СТЕПЕНИ СУЖЕНИЯ ПОЗВОНОЧНОГО КАНАЛА ПРИ ПОЯСНИЧНОМ СПИНАЛЬНОМ СТЕНОЗЕ..... | 380 |
| Рахимжанова Р.И., Спичак Л.В. АНАМНЕСТИЧЕСКИЕ И КЛИНИЧЕСКИЕ ОСОБЕННОСТИ ПРИ АСЕПТИЧЕСКОМ НЕКРОЗЕ ГОЛОВКИ БЕДРЕННОЙ КОСТИ | 381 |
| Усманов Ш.У., Джураев А.М., Валиева К.Н., Рузиев Н.Т. РЕГЛАМЕНТАЦИЯ ДИАГНОСТИКИ ОСТЕОПОРОЗА У ДЕТЕЙ | 386 |
| Шишкин В.Б., Голубев В.Г. СОВРЕМЕННЫЕ ВОЗМОЖНОСТИ ПРЕДОПЕРАЦИОННОГО ПЛАНИРОВАНИЯ С ИСПОЛЬЗОВАНИЕМ ТРЕХМЕРНОЙ КОМПЬЮТЕРНОЙ РЕКОНСТРУКЦИИ И МОДЕЛИРОВАНИЯ | 388 |

АКТУАЛЬНЫЕ ПРОБЛЕМЫ ДЕТСКОЙ ТРАВМАТОЛОГИИ И ОРТОПЕДИИ. ДЕФОРМАЦИИ СТОПЫ: ДИАГНОСТИКА, ЛЕЧЕНИЕ, ПРОФИЛАКТИКА

| | |
|---|-----|
| Алимханова Р.С. КОРРЕКЦИЯ И ПРОФИЛАКТИКА ПРИВЕДЕНИЯ ПЕРЕДНЕГО ОТДЕЛА СТОПЫ У ДЕТЕЙ ... | 390 |
| Алимханова Р.С. ЛЕЧЕНИЕ СОЧЕТАННЫХ ДЕФОРМАЦИЙ НИЖНИХ КОНЕЧНОСТЕЙ У ДЕТЕЙ | 394 |
| Алимханова Р.С. ОПЫТ ЛЕЧЕНИЯ РЕЦИДИВОВ КОСОЛАПОСТИ У ДЕТЕЙ | 399 |

| | |
|--|-----|
| Бакулин Д.А. КОРРЕКЦИЯ ФУНКЦИОНАЛЬНЫХ НАРУШЕНИЙ ОПОРНО-ДВИГАТЕЛЬНОГО АППАРАТА ДЕТЕЙ ИНДИВИДУАЛЬНЫМИ ОРТЕЗАМИ FORMTHOTICS | 401 |
| Бектаев Е.Т. ПОДТАРАННЫЙ АРТРОРИЗ ПРИ ЛЕЧЕНИИ ПЛОСКО-ВАЛЬГУСНОЙ ДЕФОРМАЦИИ СТОП У ДЕТЕЙ | 402 |
| Джураев А.М., Рузиев Н.Т., Рахматуллаев Х.Р., Усмонов Ш.У. КЛИНИКА И ЛЕЧЕНИЕ РАЗГИБАТЕЛЬНО-ОТВОДЯЩЕЙ КОНТРАКТУРЫ ТАЗОБЕДРЕННОГО СУСТАВА У ДЕТЕЙ..... | 403 |
| Досанов Б.А. БОЛЕЗНЬ ЛЕГГА-КАЛЬВЕ-ПЕРТЕСА У ДЕТЕЙ (ОБЗОР ЛИТЕРАТУРЫ) | 404 |
| Досанов Б.А., Орловский В.Н., Соколов Р.Ю. ДИАГНОСТИКА И ЛЕЧЕНИЕ КОСТНЫХ ОПУХОЛЕЙ У ДЕТЕЙ | 409 |
| Закирходжаев М.А. ДИАГНОСТИКА ФОРМИРОВАНИЯ ПЛОСКОСТОПИЯ У ДЕТЕЙ | 412 |
| Кенис В.М., Сапоговский А.В. ОПЕРАТИВНОЕ ЛЕЧЕНИЕ ДЕТЕЙ С ТАРЗАЛЬНЫМИ КОАЛИЦИЯМИ..... | 414 |
| Мукашева Ш.М., Курмангалиев Д.Т., Сагинова Д.А., Кадырбаев Ж.К., Абиев Т.М. НАШ ПОДХОД К ЛЕЧЕНИЮ ОСЛОЖНЕННЫХ ОТКРЫТЫХ ПЕРЕЛОМОВ У ДЕТЕЙ | 415 |
| Орловский В.Н., Соколов Р.Ю., Досанов Б.А. ИННОВАЦИОННЫЕ МЕТОДЫ ЛЕЧЕНИЯ ВРОЖДЕННОЙ ПАТОЛОГИИ СТОП У ДЕТЕЙ | 420 |
| Рахманов Р.Д., Рахмонова М.Р. ВНЕОЧАГОВЫЙ ОСТЕОСИНТЕЗ В СИСТЕМЕ ЛЕЧЕНИЯ МНОЖЕСТВЕННЫХ ПЕРЕЛОМОВ У ДЕТЕЙ В РЕЗУЛЬТАТЕ ДОРОЖНО-ТРАНСПОРТНЫХ ПРОИСШЕСТВИЙ | 423 |
| Рахмонов Р.Д., Шукуров Ж.Ж. ОПЫТ ЛЕЧЕНИЯ ПЕРЕЛОМОВ СОЧЕТАННЫХ С ЧЕРЕПНО- МОЗГОВОЙ ТРАВМОЙ У ДЕТЕЙ | 424 |
| Сосненко О.Н., Поздеев А.П. АНАЛИЗ РЕЗУЛЬТАТОВ ОПЕРАТИВНОГО ЛЕЧЕНИЯ ДЕТЕЙ С ДЕФОРМАЦИЕЙ МАДЕЛУНГА..... | 426 |
| Фисунов Б.И. АПОФИЗАРНЫЕ ПЕРЕЛОМЫ И СПОСОБЫ ФИКСАЦИИ ОТЛОМКОВ | 427 |
| Фисунов Б.И. ДИНАМИКА РАЗВИТИЯ ДИСПЛАСТИЧЕСКОГО КОКСАРТРОЗА У ДЕТЕЙ ПОСЛЕ ВПРАВЛЕНИЯ ПРИ ВЫВИХЕ БЕДРА | 428 |
| Фисунов Б.И. КОСОЛАПОСТЬ У НОВОРОЖДЕННЫХ | 428 |
| Хакимов Ш.К., Ходжанов И.Ю., Касымов Х.А., Шаматов Х.Ш. НАШ ОПЫТ ХИРУРГИЧЕСКОГО ЛЕЧЕНИЯ ВРОЖДЕННЫХ ДЕФОРМАЦИЙ ГРУДНОЙ КЛЕТКИ У ДЕТЕЙ И ПОДРОСТКОВ | 430 |
| Ходжанов И.Ю., Байимбетов Г.Дж., Шоматов Х.Ш., Хакимов Ш.К. ОСТЕОСИНТЕЗ С ИСПОЛЬЗОВАНИЕМ ЭЛАСТИЧНЫХ ТИТАНОВЫХ СТЕРЖНЕЙ ПРИ ПЕРЕЛОМАХ ДЛИННЫХ КОСТЕЙ НИЖНИХ КОНЕЧНОСТЕЙ У ДЕТЕЙ | 431 |
| Ходжанов И.Ю., Умаров Ф.Х. СПОСОБ ВНЕОЧАГОВОГО КОМПРЕССИОННО-ДИСТРАКЦИОННОГО ОСТЕОСИНТЕЗА ЧРЕЗ- И НАДМЫШЦЕЛКОВЫХ ПЕРЕЛОМОВ ПЛЕЧЕВОЙ КОСТИ У ДЕТЕЙ | 432 |

Шведовченко И.В., Сатанин Л.А., Шихалева Н.Г., Бардась А.А.
ПРИМЕНЕНИЕ АППАРАТОВ ВНЕШНЕЙ ФИКСАЦИИ ДЛЯ ХИРУРГИЧЕСКОГО ЛЕЧЕНИЯ
АКРОЦЕФАЛОСИНДАКТИЛИИ У ДЕТЕЙ 434

ЮБИЛЕЙ

Джумабеков Сабырбек Артисбекович
К 50-ЛЕТИЮ СО ДНЯ РОЖДЕНИЯ 436

ИНФОРМАЦИЯ

ПРАВИЛА ДЛЯ АВТОРОВ 438



Верстка и печать ТОО «ДЭМЕ»
г. Астана, ул. Бигельдинова 10, офис 1
тел.: 8 /7172/ 42 54 67
Тираж 500 экз.