



Журнал "НЕЙРОХИРУРГИЯ И НЕВРОЛОГИЯ КАЗАХСТАНА"

№ 1 (34), 2014 год

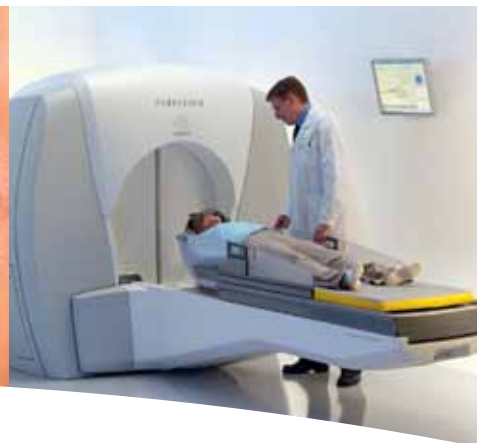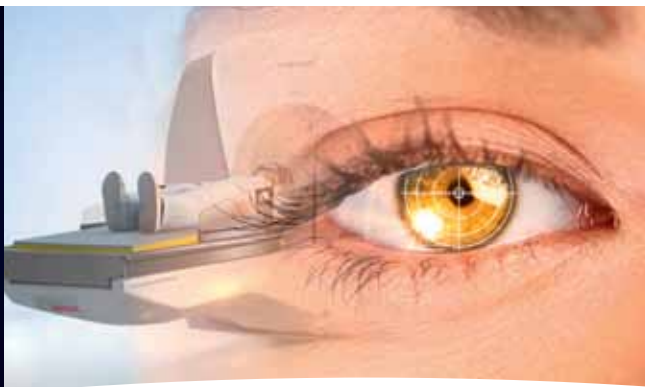

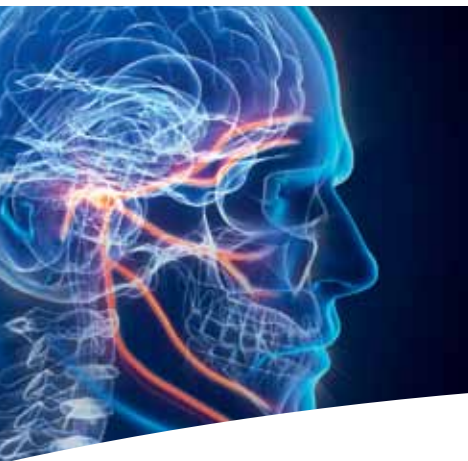
www.neurojournal.kz



Leksell Gamma Knife® Perfexion™

Intracranial Radiosurgery



Best for brain

«ҚАЗАҚСТАН НЕЙРОХИРУРГИЯСЫ
ЖӘНЕ НЕВРОЛОГИЯСЫ» ЖУРНАЛЫ

**ЖУРНАЛ «НЕЙРОХИРУРГИЯ
И НЕВРОЛОГИЯ КАЗАХСТАНА»**

**JOURNAL «NEUROSURGERY AND
NEUROLOGY OF KAZAKHSTAN»**

№1 (34), 2014
Научно-практический журнал
выходит 4 раза в год

Журнал издается с 2004 года

Адрес редакции:
г. Астана, пр-т Туран 34/1,
АО НЦН, 010000
Тел/факс: (7172) 51-15-94
E-mail: nsnkkz@gmail.com
www.neurojournal.kz

Свидетельство о постановке на
учет в Министерстве культуры и
информации РК
№ 10442-Ж от 30.10.09 г.

Учредитель журнала:
АО «Национальный центр
нейрохирургии».
Журнал находится под
управлением «Казахской
Ассоциации Нейрохирургов».

Зак. №1053/1. Тираж 300 экз.

Журнал входит в перечень
изданий рекомендованных
комитетом по контролю
в сфере образования и науки
МОН РК.

Сверстано и отпечатано
в типографии «Жарқын Ко»,
г. Астана, пр. Абая, 57/1,
тел.: +7 (7172) 21 50 86
e-mail: info@zharkyn.kz
www.zharkyn.kz


The Kazakh Association of Neurosurgeons



Редакционная коллегия:

Главный редактор	С.К. Акшулаков
Зам. главного редактора	А.С. Жусупова
Ответственный секретарь	Е.Т. Махамбетов
Технический редактор	З.К. Шаймерденова
Члены редколлегии	Ч.С. Шашкин Н.Т. Алдиярова Б.Б. Байжигитов С.Д. Карибай Т.Т. Керимбаев А.З. Нурпеисов Т.Т. Пазылбеков М.Р. Рабандияров Н.А. Рыскельдиев А.М. Садыков Т.С. Нургожин С.В. Савинов

Редакционный совет:

М.Г. Абдрахманова, Ж.А. Арзыкулов,
Х.А. Мустафин, К.Б. Нургалиев, Т.С. Нургожин,
Н.И. Турсынов, А.В. Чемерис, А.Т. Шарман,
Г.Н. Авакян (Россия), Б.Г. Гафуров (Узбекистан),
Б.Д. Дюшеев (Кыргызстан), Г.М. Кариев (Узбекистан),
А.Д. Кравчук (Россия), В.А. Лазарев (Россия),
Л.Б. Лихтерман (Россия), М.М. Мамытов (Кыргызстан),
А.М. Мурзалиев (Кыргызстан), А.А. Потапов (Россия),
А.К. Сариев (Россия), В.А. Хачатрян (Россия),
Г.Г. Шагинян (Россия), М. Aruzzo (США),
S.Maimon (Израиль), К.Н. Mauritz (Германия),
Н.М. Mehdorn (Германия), N. Tribolet (Швейцария),
V. Zelman (США), Y. Kato (Япония).

СОДЕРЖАНИЕ

ОРИГИНАЛЬНЫЕ СТАТЬИ	3
<i>Борzych А.В., Ковальчук Д.Ю., Оприщенко А.А., Гончарова Я.А</i>	
МЕСТО ЭЛЕКТРОНЕЙРОМИОГРАФИИ В ДИАГНОСТИКЕ СТЕНОЗИРУЮЩИХ ЛИГАМЕНТИТОВ ПАЛЬЦЕВ КИСТИ	3
<i>Ишмухаметов Р.Ш.</i>	
ОПЫТ ХИРУРГИЧЕСКОГО ЛЕЧЕНИЯ НЕТРАВМАТИЧЕСКИХ ВНУТРИМОЗГОВЫХ ГЕМАТОМ	7
<i>Есикова Е.В.</i>	
ИЗУЧЕНИЕ РАСПРОСТРАНЕННОСТИ ФАКТОРОВ РИСКА ИНСУЛЬТА СРЕДИ ПАЦИЕНТОВ «МЕДИКО-СОЦИАЛЬНОГО УЧРЕЖДЕНИЯ ДЛЯ ПРЕСТАРЕЛЫХ И ИНВАЛИДОВ ОБЩЕГО ТИПА Г.СЕМЕЙ».....	12
ОБЗОР ЛИТЕРАТУРЫ	15
<i>Калиев А.Б., Шпеков А.С.</i>	
ХИРУРГИЯ ГИГАНТСКИХ АРТЕРИАЛЬНЫХ АНЕВРИЗМ ВНУТРЕННЕЙ СОННОЙ АРТЕРИИ	15
СЛУЧАЙ ИЗ ПРАКТИКИ.....	20
<i>Рыскельдиев Н.А., Жумадильдина А.Ж., Тельтаев Д.К., Оленбай Г.И., Мустафин Х.А., Ауезова Р.Ж., Молдабеков А.Е., Тлеубергенов М.А., Куралбаев А.К., Доскалиев А.Ж.</i>	
ВЕНОЗНЫЙ ИНФАРКТ ГОЛОВНОГО МОЗГА ПОСЛЕ УДАЛЕНИЯ КОНВЕКСИТАЛЬНОЙ МЕНИНГИОМЫ.....	20
<i>Карибай С.Д., Нурпеисов А.З., Ахметжанов А.В., Танкачиев Р.Ш., Галиев И.Ж., Дихтярь Ю.А., Ахметов К. К., Мустафаев Б.С., Саменова А.Е.</i>	
ОПЫТ ПРИМЕНЕНИЯ ИНТРАОПЕРАЦИОННОГО НЕЙРОМОНИТОРИНГА ПРИ ПРОВЕДЕНИИ ХИРУРГИЧЕСКИХ ВМЕШАТЕЛЬСТВ НА ПОЗВОНОЧНИКЕ	25
<i>Andras A. Kemeny</i>	
ГАММА KNIFE SURGERY	29
НОВОСТИ НАУКИ	31

ОРИГИНАЛЬНЫЕ СТАТЬИ

УДК 17.577-007.683-007.273-073.97

А.В. Борзых (д.м.н., проф.)¹, Д.Ю. Ковальчук¹, А.А. Оприщенко(к.м.н.)¹, Я.А. Гончарова (к.м.н.)²

Областная клиническая травматологическая больница, Донецк, Украина¹,

ГУ «ИНВХ им.В.К. Гусака» НАМН Украины, Донецк, Украина²

МЕСТО ЭЛЕКТРОНЕЙРОМИОГРАФИИ В ДИАГНОСТИКЕ СТЕНОЗИРУЮЩИХ ЛИГАМЕНТИТОВ ПАЛЬЦЕВ КИСТИ

Цель исследования. Изучить диагностические возможности электронейромиографии для определения и(или) подтверждения стадии процесса стенозирующих лигаментитов пальцев кисти.

Методы. Проведен анализ результатов нейромиографического обследования 56 пациентов с данной патологией, которые находились на лечении в отделении микрохирургии кисти ОКТЬ г. Донецка в период с 2008-2012гг. Пациенты были разделены на две группы в зависимости от клинической стадии заболевания. В первую группу вошло 28 пациентов со 2 стадией лигаментита, во вторую – 28 пациентов с 3 стадией. Группы статистически значимо не отличались по возрасту (критерий Стьюдента, $p < 0,05$), полу (критерий χ^2 , $p < 0,05$) и тяжести заболевания (критерий Уилкоксона, $p < 0,05$). Для оценки функционального состояния мышцы длинного сгибателя первого пальца выполняли игольчатую либо интерференционную поверхностную электромиографию.

Результаты. Полученные результаты были статистически обработаны при помощи стандартного пакета прикладных лицензионных программ «Office Professional 97» фирмы «Microsoft Corporation». Результаты сравнивались по критерию Стьюдента и Манна-Уитни-Уилкоксона. Средняя возрастная норма значения амплитуды ПДЕ у пациентов возрастной группы 45-65 лет – 800-1000мВ, а длительности – 9,0-9,5мс. У пациентов с клинической второй стадией процесса средний показатель длительности ПДЕ составил $7,7 \pm 0,03$ мс, а амплитуды ПДЕ $770,5 \pm 3,2$ мВ, а у пациентов с третьей стадией $6,3 \pm 0,12$ мс и $541,3 \pm 6,1$ мВ. Среднее значение показателя полифазии у пациентов обеих групп было $23,2 \pm 0,75$ % и $32,3 \pm 0,94$ % соответственно. При сравнении этих показателей в разных группах пациентов мы получили статистически достоверное ($p < 0,001$) отличие.

Заключение. Для пациентов со второй стадией стенозирующего лигаментита характерно снижение амплитуды ПДЕ до уровня 700-800мВ, а длительности – до 7,5-8,0мсек, для пациентов с третьей стадией – 500-600 мВ и 5,5-7,4мсек соответственно. Таким образом, у пациентов со второй и третьей стадиями стенозирующего лигаментита имеются достоверные отличия в основных нейрометрических показателях: длительности и амплитуде ПДЕ. Электронейромиография является объективным и достоверным методом диагностики стадии стенозирующего лигаментита.

Ключевые слова: электронейромиография, стенозирующие лигаментиты, лечение

По данным литературы среди заболеваний сухожильно-связочного аппарата кисти стенозирующие процессы фиброзных каналов составляют от 3,5% до 43,8%, а стенозирующие лигаментиты пальцев кисти составляют до 22,3% случаев данной патологии [5, 8, 9, 12]. Несмотря на частоту данной патологии и наличие определенного клинического опыта ее лечения, на сегодняшний день нет общепринятого мнения относительно диагностики и лечения стенозирующих лигаментитов, особенно у детей, отсутствуют четкие критерии для определения стадии процесса, показаний для оперативного вмешательства [1, 2, 3, 4]. Это является основанием для дальнейшего изучения данной проблемы усовершенствования методов диагностики у пациентов со стенозирующими лигаментитами.

Цель исследования

Изучить диагностические возможности электронейромиографии для определения и(или) подтверждения стадии процесса стенозирующих лигаментитов пальцев кисти.

Материал и методы

Нами проведен анализ результатов нейромиографического обследования 56 пациентов со стенозирующим лигаментитом 1п. кисти, которые находи-

лись на лечении в отделении микрохирургии кисти ОКТЬ г. Донецк в период с 2008-2012гг.

Все пациенты были разделены нами на две группы в зависимости от клинической стадии стенозирующего лигаментита, распределение основывалось на критериях, предложенных А.М.Волковой. В первую группу вошло 28 пациентов со 2 стадией лигаментита, во вторую - 28 пациентов с 3 стадией. В обе группы пациентов входили как мужчины, так и женщины в возрасте 45-65 лет. Группы статистически значимо не отличались по возрасту (критерий Стьюдента, $p < 0,05$), полу (критерий χ^2 , $p < 0,05$) и тяжести заболевания (критерий Уилкоксона, $p < 0,05$). Выборку проводили сплошным методом.

Для объективной оценки функционального состояния мышцы длинного сгибателя первого пальца выполняли игольчатую электромиографию с ультразвуковой навигацией и интерференционную поверхностную миографию. Исследование проводили в отделе биомеханики ДНИИТО на нейромиографе Nihon Kohden Neugorack МЕВ-9400.

Игольчатую миографию выполняли по классической методике. С целью повышения точности исследования, особенно учитывая большой объем мышечного массива, малый размер и глубокое залегание длинного сгибателя использовали ультразвуковую навигацию. При помощи УЗИ аппарата Kranzbuhler SonoScope 20 с линейным датчиком

7 МГц осуществляли визуализацию брюшка мышцы длинного сгибателя большого пальца и под контролем УЗИ электрод вводили в проекции двигательной точки исследуемой мышцы. Чувствительность усилителя составляла 200 мкВ. Проводилось изучение спонтанной активности, регистрация и анализ ПДЕ, турно-амплитудный анализ. Регистрация ПДЕ выполнялась с 3х кратным введением игольчатого электрода, использовалось полуавтоматическое выделение ПДЕ.

Интерференционную поверхностную электромиографию выполняли в тех случаях, когда существовали противопоказания к проведению инвазивной методики (игольчатая миография) или в случае категорического отказа пациента от ее проведения.

Результаты и обсуждение

У 47 пациентов была выполнена игольчатая электромиография. Учитывая характер вторичных изменений в мышце длинного сгибателя большого пальца на фоне протекания стенозирующего лигаментита характерных для первично – мышечного поражения изменений (таких как увеличение числа рекрутируемых ПДЕ и миопатического паттерна электромиографической кривой) выявлено не было. Однако в 10 случаях были выявлены изменения в виде уменьшения средней длительности потенциала двигательной единицы более чем на 12%, снижения амплитуды отдельных ПДЕ (рисунок 1).

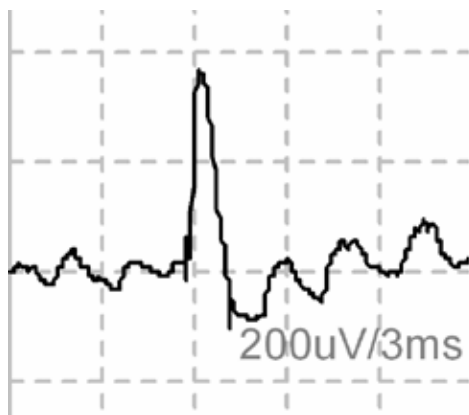


Рисунок 1 - Уменьшение средней длительности потенциала двигательной единицы более чем на 12%

Полифазные ПДЕ были выявлены нами в 12 случаях, появление спонтанной активности мышечных волокон - в 4 случаях. Наличие полифазных ПДЕ и спонтанной активности мышечных волокон является признаками вовлечения в патологический процесс иннервирующего аппарата мышцы. В нашем случае мы расценивали их наличие как проявление сопутствующего заболевания – остеохондроза позвоночника. В 6 случаях выявлена только асимметрия амплитуды и длительности ПДЕ, а так же частоты количества турнов по сравнению со здоровой стороной, абсолютные значения не выходили за пределы нормы. У 8 пациентов изменения выявлены не были.

Поверхностная интерференционная миография применялась у 9 больных. В нашей работе мы его использовали при наличии четких противопоказаний

к проведению игольчатой миографии (наличие измененных кожных покровов у 3 пациентов, высокий риск инфекционных осложнений у 2 пациентов) или отказ от проведения исследования – в 4 случаях. В 3 случаях выявлена асимметрия электромиографических показателей в виде снижения максимальной и средней амплитуды сигнала при максимальном произвольном мышечном сокращении. Появления спонтанной биоэлектрической активности на фоне максимального расслабления не было отмечено ни в одном случае. Абсолютные значения амплитуды мышечного сокращения во всех случаях не выходили за пределы возрастной нормы. В остальных 6 случаях при проведении поверхностной интерференционной миографии изменений выявлено не было. В 3 случаях выявлена асимметрия электромиографических показателей в виде снижения максимальной и средней амплитуды сигнала при максимальном произвольном мышечном сокращении (рисунок 2).

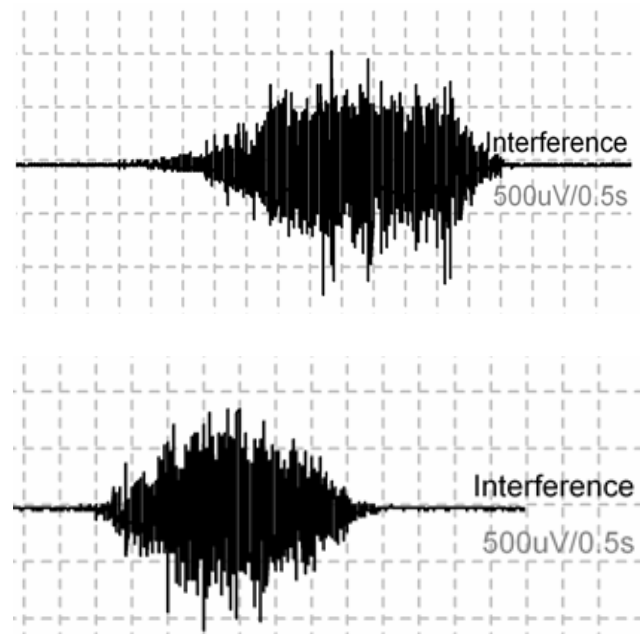


Рисунок 2 - Асимметрия биоэлектрической активности длинного сгибателя первого пальца на здоровой и пораженной стороне

Полученные нами значения нейрометрических показателей были статистически обработаны при помощи стандартного пакета прикладных лицензионных программ «Office Professional 97» фирмы «Microsoft Corporation». Полученные результаты сравнивались по критерию Стьюдента и Манна-Уитни-Уилкоксона. Средняя возрастная норма значения амплитуды ПДЕ у пациентов возрастной группы 45-65 лет – 800-1000мВ, а длительности – 9,0-9,5мс. У пациентов с клинической второй стадией процесса средний показатель длительности ПДЕ составил $7,7 \pm 0,03$ мс, а амплитуды ПДЕ $770,5 \pm 3,2$ мВ, а у пациентов с третьей стадией $6,3 \pm 0,12$ мс и $541,3 \pm 6,1$ мВ. Среднее значение показателя полифазии у пациентов обеих групп было $23,2 \pm 0,75$ % и $32,3 \pm 0,94$ % соответственно. При сравнении этих показателей по критериям Стьюдента и Манна-Уитни-Уилкоксона мы получили статистически достоверное ($p < 0,001$) отличие. В ре-

зультате проведенных исследований можно сделать следующий вывод: для пациентов со второй стадией стенозирующего лигаментита характерно снижение амплитуды ПДЕ до уровня 700-800мV, а длительности – до 7,5-8,0мсек, для пациентов с третьей стадией – 500-600 мV и 5,5-7,4мсек соответственно. Таким образом, у пациентов со второй и третьей стадиями стенозирующего лигаментита имеются достоверные отличия в основных нейрометрических показателях: длительность ПДЕ и амплитуде ПДЕ.

Выводы

Течение стенозирующего лигаментита характеризуется фазностью, и правильная оценка данных, полученных при обследовании пациента, а так же выбор наиболее эффективного метода лечения невозможны без учета этого обстоятельства. Электронейромиография является достаточно объективным и достоверным методом диагностики при стенозирующем лигаментите. Ее использование, наряду с клиническим обследованием, позволяет правильно определить стадию процесса и, соответственно, выбрать правильный и адекватный метод лечения пациента.

СПИСОК ЛИТЕРАТУРЫ

- 1 Девид Уорик Хирургия кисти / Девид Уорик, Родерик Данн и др. - М., 2013. – 689 с.
- 2 Ультразвуковая диагностика патологии сухожилий и нервов конечностей / Н.А. Еськин, В.Г. Голубев, И.Ю. Насникова и др. // Вестник травматологии и ортопедии. - 2004.- № 3.- С. 3 - 4.
- 3 Белоусов А.Е. Реконструктивная, пластическая и эстетическая хирургия / А.Е. Белоусов. - Санкт-Петербург: Гиппократ, 1998.
- 4 Волкова А.М. Хирургия кисти / А.М.Волкова. - Ленинград, 1985.
- 5 Диагностика и консервативное лечение заболеваний и повреждений опорно-двигательной системы: Справочник. Кн.2.Остеоартроз / А.А.Корж, В.П.Черных, В.А.Филиппенко и др. - Харьков: Основа, 1997.
- 6 Агасаров Л.Г. Туннельные синдромы: клиника патологическая характеристика, диагностика и лечение / Л.Г. Агасаров, Е.А. Чузавкова // Российский медицинский журнал. - 1999. - № 3. - С. 49-53.
- 7 Белова А.Н. Нейрореабилитация: рук-во для врачей / А.Н. Белова. - М.: Антидор, 2000. – 568 с.
- 8 Диагностика и лечение компрессионных невропатий: метод. рекомендации. / Сост.: В.П. Бернев, Г.С. Кокин, П.М. Гюев, М.М. Короткевич, С.Н. Истратов. - СПб.: РНХИ им. А.Л. Поленова, 1995. - 9 с.
- 9 Кипервас И.П. Периферические туннельные синдромы / И.П. Кипервас, М.В. Лукьянов. - М.: Медицина, 1991. – 234 с.
- 10 Левин О.С. Полинейропатии: клиническое руководство / О.С. Левин. - М.: Изд-во МИА, 2005. – 496 с.
- 11 Заболевания периферической нервной системы: Пер. с англ. /Под ред. А.К. Эсбери, Р.У. Джиллиатта. - М.: Медицина, 1987. – 352 с.
- 12 Iatrogenic nerve injuries / T. Kretschmer et al. // Neurosurg. Clin. N. Am. - 2009. - Vol. 20, №1. - P.73-90.
- 13 Differential onset patterns and causes of carpal tunnel syndrome after distal radius fracture: a retrospective study of 105 wrists / T. Itsubo, M. Hayashi, S. Uchiyama et al. // J. Orthop. Sci. - 2010. - №15 (4). - P. 518-523.

ТУЙІНДЕМЕ

Борзых А.В. ((м.ғ.д., проф.)¹, Ковальчук Д.Ю.¹, Оприщенко А.А. (м.ғ.к.)¹, Гончарова Я.А (м.ғ.к.),²

Облыстық клиникалық травматологиялық аурухана¹,

В.К. Гусак атындағы институт, Донецк қ., Украина²

ҚОЛ САУСАҚТАРЫНДАҒЫ ЛИГАМЕНТИТТЕРДІ СТЕНОЗДАУДЫ ДИАГНОСТИКАЛАУДАҒЫ ЭЛЕКТРОНЕЙРОМИОГРАФИЯНЫҢ ОРНЫ

Зерттеудің мақсаты: Қол саусақтарының стеноздаушы лигаменттеуші үрдісі сатысын нақтылау және (немесе) электронейромиографияның диагностикалық мүмкіндіктерін анықтау үшін зерттеу.

Әдістері: 2008-2011 жылдар аралығында Донецк қаласындағы ОКТА қол микрохирургиясы бөлімшесінде емдеуде болған аталған патологиямен жатқан 56 пациентті нейромиографиялық қарау қорытындыларына талдау жүргізілген. Пациенттер аурудың клиникалық сатысына байланысты екі топқа бөлінді. Бірінші топқа 2 сатылы лигаментитті 28 пациент кірді, ал екінші топқа 3 сатылы 28 пациент кірді. Топтар статистикалық жағынан жас деңгейі

бойынша бір-бірінен ерекшеленген жоқ. (Стьюдент $p < 0,05$ критерийі), жартылай (критерий χ^2 , $p < 0,05$) және дерттің ауырлығына (Уилкоксон критерийі, $p < 0,05$). Бірінші саусақтың ұзындығы иілуіндегі бұлшық еттердің функционалдық жағдайын бағалау үшін инемен және интерференциялық сыртқы электромиография жүргізілді.

Нәтижесі: Алынған нәтижелер «Microsoft Corporation» фирмасының «Office Professional 97» қолданбалы лицензиялық бағдарламасының стандарттық пакетінің көмегімен статистикалық өңделді. Алынған нәтижелер Стьюдент және Манна-Уитни-Уилкоксон критерийлері бойынша теңестірілді.

Жас ерекшелігі ұлғайған топтарда 45-65 жас пациенттерде ҚБП амплитудасы – 800-1000mV, ал ұзақтығы – 9,0-9,5мс. Ал екінші клиникалық сатысы ҚБП ұзақтығының орта көрсеткіші $7,7 \pm 0,03$ мс құрайды, ал амплитудалар ҚБП $770,5 \pm 3,2$ mV, ал үшінші сатылы пациенттерде $6,3 \pm 0,12$ мс и $541,3 \pm 6,1$ mV. Екі топтағы пациенттердегі полифазияның орташа көрсеткіші $23,2 \pm 0,75$ % және $32,3 \pm 0,94$ % сәйкес. Өртүрлі топтағы пациенттердің осы көрсеткіштерін салыстыра келіп біз статистикалық көрсеткіште ($p < 0,001$) нақты өзгеріс барын анықтадық.

Қорытындысы: Екінші сатылы стеноздаушы лигаментитті пациенттер үшін ҚБП амплитудасын

азайту сипатында 700-800mV деңгейіне дейін, ал ұзақтығы – 7,5-8,0мс дейін. Үшінші сатылы пациенттер үшін – 500-600 mV и 5,5-7,4мс сәйкес. Осыған байланысты, екінші және үшінші сатылы стеноздаушы лигаментитті пациенттерде негізгі нейрометрикалық көрсеткіштерінде нақты өзгерістер бар: ұзақтығы және ҚБП амплитудасында. Электронеуромиография стеноздаушы лигаментті диагностикалаудағы анықталған және объективті әдіс болып табылады.

Негізгі сөздер: электронеуромиография, стеноздаушы лигаментиттер, емдеу.

SUMMARY

A.V. Borzykh (MD, Prof.), D.Y. Kovalchuk, A.A. Opryshchenko (CandMedSci), Y.A. Goncharova (CandMedSci)²

Regional in-patient accident hospital, Donetsk, Ukraine¹,

State Establishment «Institute of Urgent and Restorative Surgery named by V.K.Gusak» of the National Academy of Medical Science of Ukraine, Donetsk, Ukraine²

PLACE OF ELECTRONEUROMYOGRAPHY FOR FINGERS TENOSYNOVITIS STENOSANS DIAGNOSTICS

Objectives. To study diagnostic possibilities of electroneuromyography for the definition and (or) confirmation of fingers tenosynovitis stenosaurs.

Methods. The analysis of neuromyography research results of 56 patients with this pathology which were treated in the Regional Clinical Tuberculosis Hospital, in the hand microsurgery department in Donetsk within the period of 2008-2012. The patients were divided into two groups depending on clinical stage of the disease. The first group included 28 patients with ligamentitis at the 2nd stage, and the second one – 28 patients at the 3rd stage. The groups did not differ statistically in age (Student criteria, $p < 0,05$), gender (criteria χ^2 , $p < 0,05$) and disease severity (Wilcoxon criteria, $p < 0,05$). To evaluate the functional state of the flexor hallucis longus muscle one fulfilled a needle or interferential surface electromyography

Results. The obtained results were statistically processed using standard package of licensed application software «Office Professional 97» of company «Microsoft Corporation». The results were compared according to Student and Mann-Witney-Wilcoxon criteria. Average age norm of motor unit potentials amplitudes value in patients at the age of 45-

65 years old is 800-1000mV, with duration 9,0-9,5ms. In patients with the second clinical stage of the process the average value of motor unit potentials duration was $7,7 \pm 0,03$ ms, and motor unit potentials amplitude was $770,5 \pm 3,2$ mV, and it was $6,3 \pm 0,12$ ms and $541,3 \pm 6,1$ mV in patients with the third stage. Average polyphasy value in patients of both groups was $23,2 \pm 0,75$ % and $32,3 \pm 0,94$ % correspondingly. By comparison of those values in different groups of patients we got statistically true difference ($p < 0,001$).

Conclusion. The motor unit potentials amplitude decrease up to the level 700-800mV is specific for the patients with the second stage of tenosynovitis stenosaurs, and duration is up to 7,5-8,0msec, for the patients with the third stage the values are 500-600 mV and 5,5-7,4msec correspondingly. Thus, in patients with the seconds and the third stages of tenosynovitis stenosaurs there is true difference in main neurometric values: motor unit potentials duration and amplitude. Electroneuromyography is an Objectives and true diagnostic method of tenosynovitis stenosaurs stage.

Key words: electroneuromyography, tenosynovitis stenosaurs, treatment.

УДК 616.831-005

Р.Ш. Ишмухаметов (к.м.н.)

Медицинский центр Государственного медицинского университета г. Семей, Казахстан

ОПЫТ ХИРУРГИЧЕСКОГО ЛЕЧЕНИЯ НЕТРАВМАТИЧЕСКИХ ВНУТРИМОЗГОВЫХ ГЕМАТОМ

До настоящего времени дискутируется вопрос целесообразности хирургического лечения нетравматических внутримозговых гематом (НВМГ).

Цель исследования. Демонстрация возможности хирургического лечения НВМГ в условиях нейрохирургического отделения региона Республики Казахстан.

Методы. В отделении нейрохирургии Медицинского центра Государственного медицинского университета г. Семей в 2001-2012 гг. оперировано 372 больных с НВМГ, с кровоизлияниями в мозжечок – 31 (8,4%) пациент, супратенториальной локализации – 336 (91,6%), из них 141 (38,4%) – с субкортикальными, 135 (36,8%) – с латеральными, 60 (16,3%) – со смешанными гематомами. Операции производились на 1-31 сутки от начала заболевания. Объем удаленных гематом составил 30-150 мл при супратенториальных кровоизлияниях и 12-25 мл – при гематомах мозжечка. Пункционный способ применен у 198 (54,0%) больных с латеральными и смешанными кровоизлияниями у 95,6% - к концу первой недели и позже, открытый способ использован у 169 (46,0%) лиц с субкортикальными и смешанными гематомами в 87,0% - в течение первой недели. Гематомы мозжечка удаляли из парамедиального или субокципитального доступа.

Результаты. Из 372 оперированных больных с НВМГ умерло 71 (19,1%), при субкортикальных и латеральных гематомах по 17,0%, смешанных – 36,7%, гематомах мозжечка – 6,5%.

Летальность возрастала от 11,0% при операциях в оглушении до 76,2% – в глубокой коме, от 10,2% в возрасте 40-59 лет до 63,0% у лиц старше 70 лет.

Заключение. 1. Успешное удаление НВМГ возможно в условиях нейрохирургических отделений регионов Республики Казахстан. 2. Открытый способ целесообразно использовать при субкортикальных и латерально-субкортикальных гематомах, пункционный – при латеральных и латерально-медиальных гематомах.

Ключевые слова: нетравматические внутримозговые гематомы, пункционно-аспирационный способ, открытый способ

Введение

Нетравматические внутримозговые гематомы (НВМГ) встречаются у 10-20% больных с инсультом [1], летальность при этом достигает по данным различных публикаций от 35 до 85% [1, 2, 3]. Около 80% кровоизлияний располагаются супратенториально, примерно 20% - в задней черепной ямке, из них 10% - в мозжечке и 10% - в стволе мозга. Супратенториальные НВМГ подразделяют на субкортикальные (лобарные) и далее, по отношению к внутренней капсуле – на латеральные (путаменальные) и медиальные (таламические). Отдельно выделяют смещенные гематомы, сочетающие признаки перечисленных супратенториальных кровоизлияний [4]. До настоящего времени дискутируется вопрос целесообразности хирургического лечения НВМГ, не существует стандартов лечения больных с гематомами, предлагаются только рекомендации и опции, и «принципы ведения пациентов ... во многом определяются традициями лечебных учреждений ...» [1, 5]. Ранее мы публиковали промежуточные результаты лечения больных с паренхимотозными кровоизлияниями в нашей клинике [6, 7].

Цель исследования

Определить возможности и эффективности хирургического лечения НВМГ в условиях нейрохирургического отделения региона Республики Казахстан.

Р.Ш. Ишмухаметов, e-mail: doctor.semey@gmail.com

Материал и методы исследования

Работа основана на анализе результатов хирургического лечения 372 больных с геморрагическим инсультом в отделении нейрохирургии Медицинского центра Государственного медицинского университета г. Семей в 2001-2012 гг. В группу вошли 167 мужчин и 205 женщин в возрасте от 19 до 82 лет. Причиной кровоизлияний у 84,9% пациентов предположительно была артериальная гипертензия. Диагноз НВМГ во всех наблюдениях подтвержден компьютерной или магнитно-резонансной томографией. При этом оценивались локализация, объем гематомы, состояние желудочковой системы, базальных цистерн, срединных структур и ствола мозга. С кровоизлияниями в мозжечок (рисунок 1) оперирован 31 (8,3%) пациент, с НВМГ супратенториальной локализации – 336 (90,3%), из них 141 (37,9%) – с субкортикальными (рисунок 2), 135 (36,3%) – с латеральными (рисунок 3), 60 (16,1%) – со смешанными гематомами (рисунок 4). Также оперировано 5 (1,3%) больных с внутрижелудочковыми кровоизлияниями. В этих наблюдениях имели место паренхиматозно-вентрикулярные кровоизлияния с незначительным по объему паренхиматозным компонентом у 4-х больных в таламусе и у 1-го – в черве мозжечка. Течение заболевания определялось внутрижелудочковым кровоизлиянием, операции производились при клинической и томографической картине острой окклюзионной гидроцефалии.

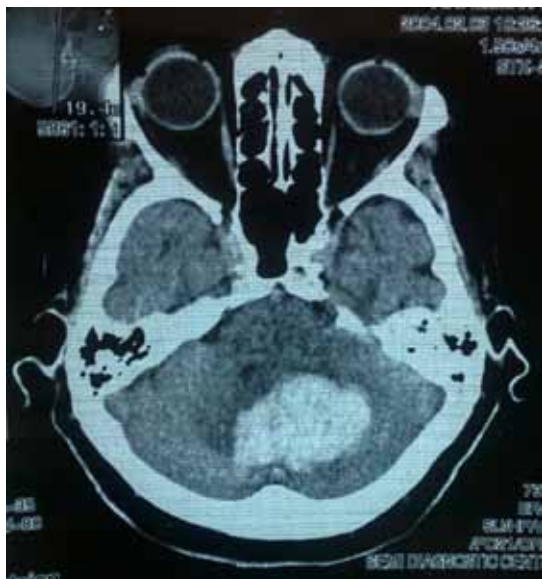

Рисунок 1 - Гематома мозжечка

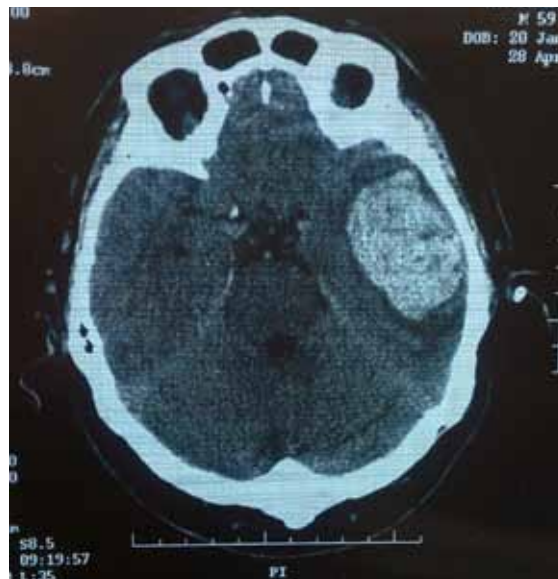

Рисунок 2 - Субкортикальная гематома

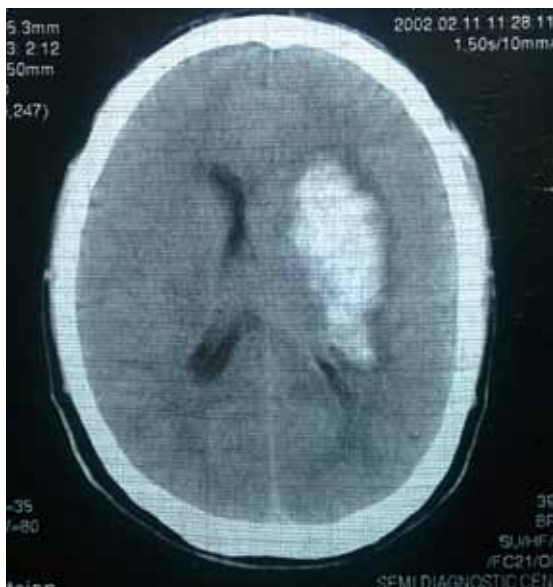

Рисунок 3 - Латеральная гематома

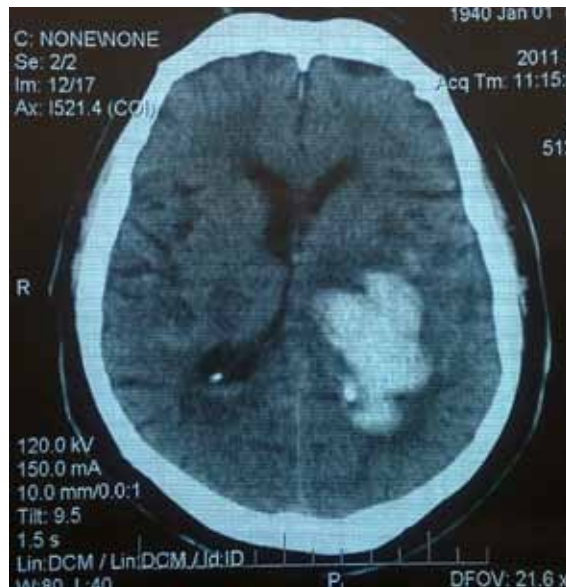

Рисунок 4 - Смешанная гематома

Операции производились на 1-31 сутки от начала заболевания. Объем удаленной гематомы определяли по известной формуле V (объем гематомы) = $3,14 \cdot (A \cdot B \cdot C) / 6$, где А, В, С – линейные размеры кровоизлияния. Объем удаленных гематом составил от 30 до 150 мл при супратенториальных кровоизлияниях и от 12 до 25 мл – при гематомах мозжечка. Удаление НВМГ считали показанным при супратенториальных гематомах объемом 30 и более мг, при кровоизлияниях в мозжечок объемом 12-15 и более мл и (или) развитии окклюзионной гидроцефалии. Противопоказаниями к операции признавались запредельная (терминальная) кома или декомпенсация соматических заболеваний (сердечная, дыхательная, почечная недостаточность и др.).

Удаление НВМГ производилось двумя способами. При пункционно-аспирационном способе после наложения фрезевого отверстия на своде черепа производилась пункция гематомы мозговой канюли и

ее удаление-аспирация шприцем. Способ применен у 198 (54,0%) больных в основном с латеральными и смешанными латерально-медиальными кровоизлияниями на глубине 3,5-4 см. При типичной латеральной гематоме (рисунок 3) фрезевое отверстие располагалось на 4 см выше и 2 см впереди наружного слухового прохода.

При открытом способе фрезевое отверстие, наложенное над проекцией гематомы и с учетом функционально значимых зон мозга, расширялось до 3,0-3,5 см в диаметре, дугообразно вскрывалась твердая мозговая оболочка, производилась энцефалотомия длиной до 1,5-2 см, мозговая рана разводилась шпательями, гематома удалялась с помощью электроотсоса и отмывания раствором фурацилина. Способ использован у 169 (46,0%) лиц преимущественно с субкортикальными и смешанными латерально-субкортикальными гематомами с глубиной расположения до 1,5-2 см от коры мозга. Гематомы мозжечка

удаляли из парамедиального доступа при их локализации в полушарии мозжечка и из срединного субокципитального доступа при локализации или распространении на червь мозжечка.

При вентрикулярных кровоизлияниях с острой окклюзионной гидроцефалией производилась наружная вентрикулостомия через правую переднюю точку Кохера. Срок дренирования составлял от 2 суток до 2 недель в зависимости от клинической картины, санации ликвора от крови, внутрижелудочкового давления, количества суточного выделения ликвора по системе Арэндта, плеоцитоза.

Результаты исследования

Из 372 оперированных больных с НВМГ умерло 71 (19,1%). В таблице 1 отражены результаты лечения в зависимости от локализации гематом.

Таблица 1 - Результаты лечения в зависимости от локализации НВМГ

Локализация гематом	Всего	Умерло	Летальность (%)
Субкортикальные	141	24	17,0
Латеральные	135	23	17,0
Смешанные	60	22	36,7
Гематомы мозжечка	31	2	6,5
Вентрикулярные кровоизлияния	5	-	-
Итого:	372	71	19,1

Наибольшее влияние на результаты лечения оказывали тяжесть состояния и возраст пациентов. Тяжесть состояния в основном определялась уровнем сознания. Операции, выполненные у больных с НВМГ в состоянии глубокого или умеренного оглушения, сопровождались 11% летальностью, в состоянии сопора – умерло 23,1%, умеренной комы – 35,0%, глубокой комы – 76,2%. У пациентов в возрасте 40-59 лет летальность составила 10,2%, в возрасте 60-69 лет – возрастала до 23,5% и резко увеличивалась до 63,0% у лиц 70 лет и старше. Определенное влияние на исход операции оказывал объем гематомы: при кровоизлияниях до 50 мл умерло 17,3% оперированных, до 100 мл – 24,4%, более 100 мл – 35,3%. Менее значимо влияли на летальность сроки операции: снижаясь от 21,5% в 1-3 сут до 19,0% на 4-7 сут, 13,9% на 8-14 сут и 11,8% при операциях, выполненных на 15 и более суток от начала заболевания. Наименьшее число больных (6,5%) умерло при гематомах мозжечка, одинаково (по 17,0%) при субкортикальных и латеральных, и наибольшее (36,7%) при смешанных НВМГ.

Обсуждение

Эпизодически операции удаления НВМГ в нашей клинике проводились в 80-90 гг. прошлого столетия, использовался метод одномоментного пункционного удаления гематомы. При этом было подмечено, что при операциях, выполненных после 6-8 суток от начала заболевания, в подавляющем большинстве наблюдений удавалось удалить 70-90% предполагаемого объема гематомы, что мы связывали с естест-

венным (самопроизвольным) лизисом (разжижением) гематомы к данному сроку. Однако не все пациенты «доживали» до конца первой недели, а также у части пациентов углублялись нарушения сознания и (или) развивались осложнения инсульта (пневмония, острый коронарный синдром, почечная недостаточность и т.д.), которые препятствовали проведению операции. Стремление к максимально раннему удалению НВМГ привело нас в 2002 г. к внедрению открытого способа удаления субкортикальных гематом, а позже – смешанных латерально-субкортикальных кровоизлияний. Во время операций удается удалить до 100% гематомы, произвести под визуальным контролем гемостаз. Способ отсроченного после 4-8 суток от начала инсульта одномоментного пункционного удаления (ООПУ) мы используем до настоящего времени при латеральных и смешанных латерально-медиальных гематомах. Мы хорошо осведомлены о существовании фракционного пункционно-аспирационного способа в виде дренирования полости гематомы, дробного введения препаратов фибринолиза и удаления гематомы. Однако нам не удалось внедрить данную технологию в нашей клинике из-за отсутствия препаратов фибринолиза и возможности ежедневного (весь период дренирования гематомы) томографического исследования головного мозга.

В одной из последних публикаций, посвященной методу дренирования и локального фибринолиза НВМГ [8], использовались понятия «технологический и клинический результат». Под «отличным технологическим результатом» подразумевалось удаление более 70% гематомы, что удалось достичь у 56,7% больных. Наши результаты при ООПУ по меньшей мере не хуже по «технологическим результатам». Минусом данного (отсроченного) способа является необходимость «выжидания» в течение 6-8 суток со всеми вытекающими последствиями, указанными выше.

Обобщая изложенное, повторим, в зависимости от локализации НВМГ нами использовались два способа их удаления. Открытый способ в 43,7% наблюдений использовал в 1-3 сут и в 43,1% случаев – на 4-7 сут, т.е. в 87,0% - в течение первой недели. ООПУ у 48,5% пациентов применялся на 4-7 сут и 47,3% - на 7-14 сут, т.е. у 95,6% - к концу первой недели и позже. Летальность при открытом способе (22,4%) была выше, чем при ООПУ (16,7%), что мы объясняем сроком операции. При геморрагическом инсульте летальность максимальна в первые несколько суток от начала заболевания [1, 2, 3].

Используя уже более 10 лет дифференцированную по локализации тактику удаления НВМГ, мы были приятно удивлены, ознакомившись с вышедшей недавно монографией В.В. Крылова и соавт. [1]. Авторы исследования, работающие в НИИ Скорой помощи г. Москва, также рекомендуют использовать открытый способ удаления субкортикальных гематом, указывают на риски локального фибринолиза при этих кровоизлияниях, связывая вероятность их формирования с сосудистыми мальформациями и ангиомами, а также показывают преимущества отсроченных операций!

Операции наружного дренирования желудочковой системы при внутрижелудочковых кровоизлияниях, осложненных окклюзионной гидроцефалией, мы выполняем последние 3 года, выполнено 5 опе-

раций – умерших нет. При отсутствии у нас систем для наружного дренирования желудочков мозга мы использовали катетеры для центральных вен (подключичные), несколько укоротив их и сделав дополнительные отверстия на их дистальном конце. Отметим, что послеоперационный период у данной группы пациентов протекал тяжело, 3-м из них потребовалась трахеостомия, четверо находились в стационаре более 30 суток.

Резюмируя, отметим, что В.В. Крылов и В.В. Лебедев [4] считали хирургическое лечение НВМГ оправданным, если летальность при латеральных гематомах не превышает 30%, субкортикальных – 20%, кровоизлияниях в мозжечок – 12-15%. Наши результаты, соответственно 17,0%, 17,0% и 6,5%, вполне приемлемы и, на наш взгляд, применяемая нами тактика лечения оправдана. Высокая летальность (36,5%) при смешанных гематомах обусловлена большими их объемами и со значительной частотой (около 75%) сочетания с внутрижелудочковыми кровоизлияниями (прорыв крови в желудочковую систему).

Таким образом, в условиях региона Республики Казахстан при отсутствии средств нейронавигации, эндоскопического оборудования, препаратов ло-

кального фибринолиза, возможности динамического томографического мониторинга головного мозга (главным образом, из-за стоимости исследования и доступности аппаратуры), необходимых расходных материалов (например, вентрикулярных катетеров) возможно удаление НВМГ с приемлемыми результатами. Надеемся, что при соответствующем в ближайшем будущем материальном оснащении мы сможем освоить и другие способы удаления гематом, в том числе представляющийся нам перспективным эндоскопический способ.

Выводы

1. Успешное удаление НВМГ возможно в условиях нейрохирургических отделений регионов Республики Казахстан.

2. При недостаточном материальном обеспечении (средства навигации, локального фибринолиза и т.д.) возможно применение открытого способа и ООПУ.

3. Открытый способ целесообразно использовать при субкортикальных и латерально-субкортикальных гематомах, ООПУ – при латеральных и латерально-медиальных гематомах.

СПИСОК ЛИТЕРАТУРЫ

1 Крылов В.В., Дашьян В.Г., Буров С.А., Петриков С.С. Хирургия геморрагического инсульта. М., 2012. - 336 с.

2 Крылов В.В., Дашьян В.Г. Внутричерепные гематомы при разрыве аневризм головного мозга // «Вопросы нейрохирургии», 1998. - №2. – С.41-45.

3 Чеботарева Н.М. Хирургическое лечение внутримозговых кровоизлияний, обусловленных артериальной гипертензией. - М., 1984. - 176 с.

4 Крылов В.В., Лебедев В.В. Принципы организации хирургического лечения больных с нетравматическими внутричерепными кровоизлияниями // «Вопросы нейрохирургии», 2002, №2. - С.62-65.

5 Крылов В.В. и соавт. Рекомендательный протокол по ведению больных с гипертензивными внутримозговыми кровоизлияниями. // Вопросы

нейрохирургии. – 2007. - №2. - С.3-8.

6 Ишмухаметов Р.Ш., Культуманов А.С., Смаилов Н.С., Урунбаев Е.А. Тактика хирургического лечения нетравматических гематом мозжечка // Нейрохирургия и неврология Казахстана. – 2006. - №1. - С.20-23.

7 Ишмухаметов Р.Ш. Тактика хирургического лечения нетравматических внутричерепных гематом // Нейрохирургия и неврология Казахстана. – 2008. - №1. - С.6-12.

8 Пилипенко Ю.В., Элиава Ш.Ш., Шехтман О.Д., Хейреддин А.С. Локальный фибринолиз нетравматических внутримозговых и желудочковых кровоизлияний // Вопросы нейрохирургии. – 2012. - №6. – С.3-12.

ТҮЙІНДЕМЕ

Р.Ш. Ишмухаметов (м.ғ.к.)

Мемлекеттік Медициналық Университеттің Медициналық Орталығы, Семей қ., Қазақстан

ЖАРАҚАТТЫҚ ЕМЕС МИШІЛІК ГЕМАТОМАЛАРДЫ ХИРУРГИЯЛЫҚ ЕМДЕУ ТӘЖІРИБЕСІ

Қазіргі кезеңге дейін жарақаттық емес миішілік гематомаларды (ЖЕМГ) хирургиялық емдеудің пайдасы туралы талқылаулар жүргізілуде.

Зерттеудің мақсаты: Қазақстан Республикасы аумағындағы нейрохирургиялық бөлімше жағдайында ЖЕМГ хирургиялық емдеу мүмкіндіктерін көрсету.

Әдістері: 2001-2012 жж. Семей қ., Мемлекеттік Медициналық Университетінің Медициналық Орталығының нейрохирургия бөлімшесінде ЖЕМГ 372 пациентке, соның ішінде мишыққа қан құйылу -31 (8,4%) пациентке, супратенториалды локализациялы – 336 (91,6%) пациентке, олардың 141 (38,4%) субкортикалды, 135 (36,8%) латералды, 60 (16,3%) аралас гематомаларға операция жасалынды.

Ауыру басталғаннан кейінгі 1-31 тәуліктерде операция жасалынды. Супратенториалды қан құйылуда алынған гематомалар көлемі 30-150мл және мишық гематомаларының көлемі 12-25мл құрады.

Пункционды әдіс алғашқы аптаның соңында 198 (54,0%) науқаста 95,6% латералды және аралас қан құйылуы бар кезінде қолданылды және кейін ашық әдіспен 169 (46,0%) науқаста 87,0% субкортикалды

және аралас гематомамен бірінші аптаның ішінде жүргізілді. Мишық гематомасы парамедиалды немесе субоксипиталды әдіс арқылы алып тасталынды.

Нәтижесі: ЖЕМГ-на операция жасалған 372 науқастың 71-і (19,1%) қайтыс болды, соның ішінде 17,0 % субкортикалды және латералды гематомадан, 36,7% - аралас, 6,5% - мишық гематомасынан.

Есеңгіреуге түскен кезіндегі операция барысында өлім 11%-дан 76,2%-ға дейін, терең кома кезінде 40-59 жас аралығында 10,2%-ға, 70 жастан жоғары 63,0%-ға жоғарылады.

Қорытындысы: 1. Қазақстан Республикасы аумағындағы нейрохирургиялық бөлімшелер жағдайында жарақаттық емес миішілік гематомаларды хирургиялық емдеуде табысты алып тастауға болады.

2. Субкортикалды және латералды- субкортикалды гематома кезінде ашық әдісті, ал латералды және латералды-медиалды гематома кезінде пункциялық әдісті қолдану тиімді.

Негізгі сөздер: жарақаттық емес миішілік гематомалар, пункциялық-аспирациялық әдіс, ашық әдіс.

SUMMARY

R.S. Ishmukhametov

Medical Center of Semey State Medical University, Semey, Kazakhstan

EXPERIENCE IN INTRACEREBRAL HEMORRHAGE SURGICAL TREATMENT

The question about the expediency of intracerebral hemorrhage surgical treatment is discussed till present.

Objectives. Demonstration of surgical treatment possibility for intracerebral hemorrhage in terms of neurosurgical department of the region of the Republic of Kazakhstan.

Methods. 372 patients with intracerebral hemorrhage, 31 (8,4%) patients with cerebellar hemorrhage, 336 (91,6%) with supratentorial localization and 141 (38,4%) patients with subcortical ones, 135 (36,8%) patients with lateral ones, 60 (16,3%) with mixed hematomas were operated in the neurosurgical department of the State medical University of Semey city in 2001-2012. The operations were carried out on the 1-31 days from the start of the disease. The volume of the removed hematomas was 30-150 ml in supratentorial hemorrhages and 12-25 ml in cerebellum hematomas. The puncture method was applied in 198 (54,0%) patients with lateral and mixed hemorrhage in 95,6% to the end of the first week and later, the open method was used in 169 (46,0%) persons with subcortical and mixed

hematomas in 87,0% during the first week. Cerebellum hematomas were removed through paramedical or suboccipital approach.

Results. Out of 372 operated patients with intracerebral hemorrhage 71 (19,1%) people died, 17,0% in subcortical and lateral hematomas, 36,7% with mixed one, 6,5% with cerebellum hematomas.

The mortality was increased from 11,0% in the operations in somnolentia up to 76,2% – in deep coma, from 10,2% at the age of 40-59 years old, up to 63,0% in persons over 70 years old

Conclusion. 1. Successive intracerebral hemorrhage excision is possible in the neurosurgical departments in the regions of the Republic of Kazakhstan.

2. It is expedient to use open method under subcortical and lateral –subcortical hematomas, the puncture one is at lateral and lateral and medial hematomas.

Key words: intracerebral hemorrhage, puncture and aspiration method, open method.

УДК 616-058:616.831-005.1

Е.В.Есикова

КГУ «МСУ для престарелых и инвалидов общего типа» г. Семей, Казахстан

ИЗУЧЕНИЕ РАСПРОСТРАНЕННОСТИ ФАКТОРОВ РИСКА ИНСУЛЬТА СРЕДИ ПАЦИЕНТОВ «МЕДИКО-СОЦИАЛЬНОГО УЧРЕЖДЕНИЯ ДЛЯ ПРЕСТАРЕЛЫХ И ИНВАЛИДОВ ОБЩЕГО ТИПА Г.СЕМЕЙ»

Цель исследования: изучить распространенность факторов риска развития инсульта у жителей «Медико-социального учреждения для престарелых и инвалидов общего типа г.Семей».

Методы: медицинские карты пациентов медико-реабилитационного отделения «МСУ для престарелых и инвалидов общего типа г.Семей». В работе для выявления факторов риска развития инсульта проводилось изучение результатов наблюдения диспансерных групп, скрининговых обследований, определялся индекс массы тела (ИМТ) жителей, выявлялись вредные привычки.

Результаты. Изучены медицинские карты 185 жителей дома престарелых, состоящих на диспансерном учете в медико-реабилитационном отделении учреждения. Основным фактором риска развития ишемических эпизодов является возраст, атеросклероз сосудов шеи и ожирение. 2/3 инсультов происходят у лиц старше 60 лет (пожилой возраст 60-74 года мужчины, 55-74 года женщины). 45% составили лица старческого возраста (75-90 лет мужчины и женщины), 36% пришлось на пожилых пожилой возраст 60-74 года мужчины, 55-74 года женщины), 16% - лица зрелого возраста, 3% - долгожители (90 лет и старше). По гендерному признаку доля мужчин и женщин оказалась одинаковой – по 50%.

Заключение. Результаты исследования показали наличие сочетания нескольких факторов риска у большинства жителей дома престарелых, что, несомненно, приводит к более значительному увеличению риска заболевания. Поэтому, выявление и контроль факторов риска развития инсульта - это лучший способ снизить индивидуальный риск развития инсульта у пациентов.

Ключевые слова: факторы риска инсульта, ишемический инсульт, геморрагический инсульт

Профилактика инсульта представляет актуальную проблему не только для медицины, но и для общества в целом, потому что смертность при инсульте высока (20-40% умирает в течение первого месяца заболевания), а среди оставшихся в живых более половины имеют стойкую инвалидность [1]. Изучены медицинские карты 185 жителей дома престарелых, состоящих на диспансерном учете в медико-реабилитационном отделении учреждения. На рисунке 1 представлены возрастные группы проживающих соответственно классификации ВОЗ. Возраст является основным фактором риска развития ишемических эпизодов. 2/3 инсультов происходят у лиц старше 60 лет (пожилой возраст 60-74 года мужчины, 55-74 года женщины). С каждым десятилетием после 55 лет риск развития инсульта удваивается [2]. Как видно из рисунка 1, 45% составили лица старческого возраста (75-90 лет мужчины и женщины), 36% пришлось на пожилых, 16% - лица зрелого возраста, 3% - долгожители. По гендерному признаку доля мужчин и женщин оказалась одинаковой – по 50%.

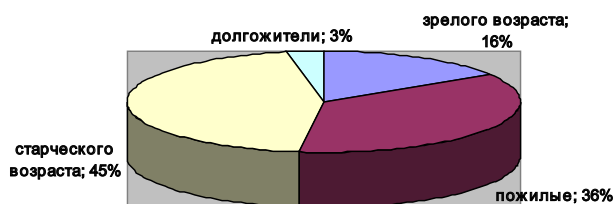


Рисунок 1 - Структура жителей дома престарелых по возрастному критерию

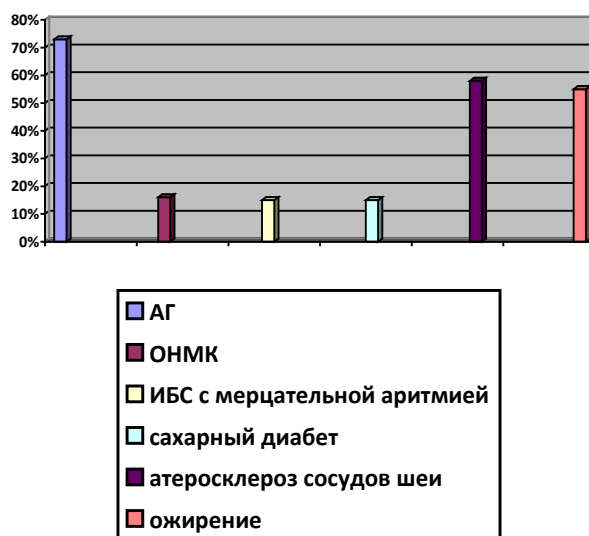


Рисунок 2 - Частота факторов риска инсульта у жителей дома престарелых

Из рисунка 2 видно, что наиболее распространенным из модифицируемых факторов риска развития инсульта у жителей дома престарелых является артериальная гипертония, ею страдает 136 человек (73%). Мерцательная аритмия на фоне ИБС встречается у 28 пациентов (15%). 30 человек (16%) перенесли ранее инсульт. Второстепенные факторы это сахарный диабет имеют 27 человек (15%). 102 человека страдают ожирением (ИМТ > 30), из них 75% женщин и 25% мужчин. У 108 (58%) пациентов обнаружены атеросклеротические бляшки в сонных артериях при дуплексном сканировании сосудов шеи. Необходимо отметить, что сочетание двух и более

из перечисленных заболеваний наблюдается у 127 (69%) жителей дома престарелых.

Известно, что около ¼ случаев инсульта напрямую связано с курением. Курение ускоряет риск развития атеросклероза сонных артерий, повышает вязкость крови, увеличивая риск инсульта в 2-3 раза [2,3]. Среди жителей дома престарелых 40 человек (22%) курящих, из них 6 женщин. Как видно из рисунка 3, основную долю курящих составляют люди пожилого и престарелого возраста.

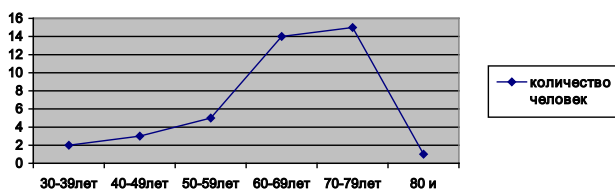


Рисунок 3 - Распространенность табакокурения среди проживающих в МСУ с учетом возраста

Нарушения липидного обмена в виде гиперхолестеринемии выявлены у 37 (20%) пациентов, преимущественно у лиц мужского пола (68% против 32% женщин).

Тестирование по Госпитальной шкале тревоги и депрессии показало наличие депрессивных состояний у 27 (15%) человек, почти одинаково распространенных среди обоих полов. Причем, мужчины наиболее подвержены депрессиям в возрасте 60-79 лет, а женщины – после 70 лет (рисунок 4).

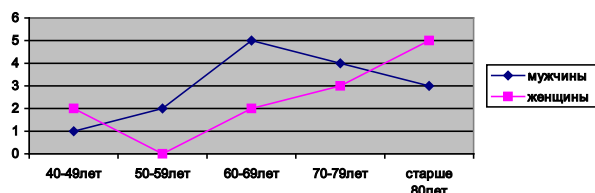


Рисунок 4 - Структура распространённости депрессивных состояний у жителей дома престарелых с учётом возраста и пола

Выводы

1. Результаты исследования показали наличие сочетания нескольких факторов риска у большинства

жителей дома престарелых, что, несомненно, приводит к более значительному увеличению риска заболевания. Основными факторами риска развития инсульта у жителей дома престарелых являются артериальная гипертония, мерцательная аритмия на фоне ИБС, лица перенесшие ранее инсульт. Второстепенные факторы риска у жителей дома престарелых сахарный диабет, ожирение и атеросклеротические бляшки в сонных артериях при дуплексном сканировании сосудов шеи. Необходимо отметить, что сочетание двух и более из перечисленных заболеваний наблюдается у 127 (69%) жителей дома престарелых. Поэтому, выявление и контроль факторов риска развития инсульта - это лучший способ снизить индивидуальный риск развития инсульта у пациентов.

2. Хотя немодифицируемые факторы риска, к которым относится возраст, не поддаются коррекции, их наличие позволяет идентифицировать лиц с высоким риском развития инсульта с целью снижения у них влияния коррегируемых факторов.

3. Перспективным направлением в выявлении факторов риска развития инсультов может служить дополнительное дуплексное обследование сосудов шеи лиц старшего возраста в рамках скрининговой программы.

4. Работу по предупреждению инсульта целесообразно проводить совместно с терапевтами и кардиологами, поскольку профилактика церебро- и кардиоваскулярных заболеваний тесно связаны. Артериальная гипертония и заболевания сердца – важнейшие факторы риска инсульта, а транзиторные ишемические атаки – существенный предиктор развития не только инфаркта мозга, но и инфаркта миокарда.

5. Для достижения значительного снижения частоты инсультов недостаточно усилий, направленных на выявление и лечение группы высокого риска. Необходима целенаправленная работа по пропаганде здорового образа жизни, рационального питания, отказа от вредных привычек в общей популяции, улучшение экологической обстановки и т.д. Лишь сочетание профилактики в группе высокого риска с популяционной стратегией профилактики позволит уменьшить заболеваемость и смертность от цереброваскулярных болезней.

СПИСОК ЛИТЕРАТУРЫ

1 Шнайдер Н.А., Никулина С.Ю. Инсульт. Учебное пособие. – 2007. – 8с.

2 Хайбуллин Т.Н. Рациональная терапия и профилактика мозгового инсульта. Учебное пособие. - Семей, 2011.

3 Яхно Н.Н. Болезни нервной системы. Руководство для врачей. – Москва: Медицина, 2005.

ТҮЙІНДЕМЕ

Е.В.Есикова

ШҚО жұмыспен қамту және әлеуметтік бағдарламаларды үйлестіру басқармасының «Семей қаласының қарттар мен мүгедектерге арналған жалпы үлгідегі МӘМ» КММ, Семей қ., Қазақстан

СЕМЕЙ ҚАЛАСЫНЫҢ ҚАРТТАР МЕН МҮГЕДЕКТЕРГЕ АРНАЛҒАН ЖАЛПЫ ҮЛГІДЕГІ МЕДИЦИНАЛЫҚ ӘЛЕУМЕТТІК МЕКЕМЕСІНІҢ ТҰРҒЫНДАРЫНЫҢ ІШІНДЕ ИНСУЛЬТ БОЛУ ҚАУПІН АРТТЫРАТЫН ФАКТОРЛАРДЫҢ ТАРАЛУЫН ЗЕРТТЕУ

Зерттеудің мақсаты. «Семей қаласының қарттар мен мүгедектерге арналған жалпы үлгідегі МӘМ» тұрғындарында инсульттің болу себебінің негізгі факторлары, қарттар үйінде тұратын науқастардың арасындағы таралуын зерттеу.

Әдістері. «Семей қаласының қарттар мен мүгедектерге арналған жалпы үлгідегі МӘМ» медициналық бөлімшесі науқастарының медициналық карталары. Жұмыс барысында инсульттің болу себебін анықтауда диспансерлік топтарды бақылау нәтижелері, скринингті зерттеулер, дене салмағының индексі, зиянды әдеттері анықталды.

Нәтижесі: Қарттар үйі мекемесінің медициналық-мекемесінің оңалту бөлімшесіндегі диспансерлік тізімде тұрған 185 тұрғынының медициналық карталары зерттелді. Науқастың жас мөлшері ишемиялық

эпизодтар үшін негізгі қауіп факторы болып табылады. Инсульттің 2/3 бөлігі 60 - жастан асқан науқастарда, 45% - қарт адамдар, 36% - егде тартқан адамдар, 16% - орта жастағылар, 3% - ұзақ өмір сүрушілер. Гендерлік сипаты бойынша еркектер мен әйелдер саны тең – 50%.

Қорытындысы: Зерттеудің нәтижелері қарттар үйінің тұрғындарында бірнеше қауіп факторларының бар екенін және оның инсульт болу қаупін ұлғайтатынын көрсетті. Сондықтан, пациенттерде инсульттің дамуының жеке тәуекелін азайту тәсілінің ең жақсысы- инсульт дамуының тәуекел факторын шығару және бақылау болып табылады.

Негізгі сөздер: инсульт тәуекелі факторы, ишемиялық инсульт, геморрологиялық инсульт.

SUMMARY

Y.V.Yesikova

Municipal public utilities institution «Medical and social establishment for elderly people and handicapped of general type» Semey, Kazakhstan

STUDY OF STROKE RISK FACTORS DISTRIBUTION AMONG PATIENTS OF «MEDICAL AND SOCIAL ESTABLISHMENT FOR ELDERLY PEOPLE AND HANDICAPPED OF GENERAL TYPE IN SEMEY CITY»

Objectives: to study the stroke risk factors distribution in residents of «Medical and social establishment for elderly people and handicapped of general type in Semey city».

Methods: medical records of the patients in medical and rehabilitation department of «Medical and social establishment for elderly people and handicapped of general type in Semey city». To discover stroke development risk factors one studied the results of medical groups observation, screening researches in the work. The body-weight index of residents was defined, social habits were identified.

Results. The medical records of 185 residents of care home, medical group observation in medical and rehabilitation department of the establishment. The age is the Main risk factor for ischemic episodes development, neck arterial sclerosis and adiposis. 2/3 of infarctions occurred in persons over 60 years old (elderly

age: 60-74 years old in men, 55-74 years old in women). 45% is the persons of old age (75-90 years old in men and women), 36% fell within elderly age of 60-74 years old in men, 55-74 years old in women), 16% - persons in middle years, 3% - long-living persons (90 years and over). According to gender disaggregation the share of men and women turned out to be equal – by 50%.

Conclusion. The research results showed the combination of several risk factors in most residents of care home which is undoubtedly led to a considerable increase in risk disease. That's why identification and control of risk factors for stroke development is the best way to decrease. The individual risk of stroke development in patients.

Key words: blood stroke risk factor, ischemic stroke, hemorrhagic stroke.

ОБЗОР ЛИТЕРАТУРЫ

УДК 616.133.33-007.64-089

А.Б. Калиев, А.С. Шпеков

АО «Национальный Центр Нейрохирургии», г. Астана, Казахстан

ХИРУРГИЯ ГИГАНТСКИХ АРТЕРИАЛЬНЫХ АНЕВРИЗМ ВНУТРЕННЕЙ СОННОЙ АРТЕРИИ

В статье представлен обзор современной литературы по результатам хирургического лечения гигантских артериальных аневризм внутренней сонной артерии. Анализ литературы указывает на высокие показатели послеоперационных осложнений и летальности при проведении эндоваскулярных и открытых методов хирургического лечения ГАА по отдельности. Каждый случай ГАА требует индивидуального подхода, сочетания эндоваскулярных, открытых методов операций в сочетании с созданием дополнительных источников реваскуляризации.

Ключевые слова: гигантские аневризмы, внутренняя сонная артерия, экстра-интракраниальный анастомоз, клипирование, эндоваскулярная эмболизация

Введение

Артериальные аневризмы головного мозга остаются одной из сложных и актуальных проблем современной нейрохирургии. Особую группу артериальных аневризм представляют гигантские аневризмы.

Гигантская артериальная аневризма (ГАА) – локальное расширение стенки артерии размерами 25 мм и более. Впервые прижизненную диагностику гигантской аневризмы провел Hutchinson в 1875 году [12]. Термин «гигантская аневризма» был предложен Н.В. Locksley в 1966 году [10].

Частота гигантских аневризм составляет 3–11% от общего числа артериальных аневризм головного мозга [1, 4, 13, 17], в среднем встречаемость ГАА 5% [1,34]. Гигантские аневризмы ВСА встречаются от 34% до 67% всех гигантских церебральных аневризм [12,13]. Пик встречаемости ГАА между 40 и 60 годами жизни [10].

Клиническое течение ГАА представлено внутривнутричерепными кровоизлияниями, в 65-85% случаев компрессия структур головного мозга, ишемические осложнения, связанные с тромбообразованием и окклюзией несущего сосуда и перфорантов, эпизоды тромбоемболии [4,11].

Основным и наиболее грозным осложнением ГАА является субарахноидальное кровоизлияние. Частота субарахноидального кровоизлияния (САК) при разрыве гигантских аневризм ВСА по разным данным составляет от 5,3% до 13,3% [6,7]. В случае разрыва аневризмы, частота повторного разрыва в течении последующих 14 дней составляет до 18% [1,3]. Смертность при повторном разрыве составляет 60% в течение двух лет, и 80% пациентов погибают либо становятся тяжелыми инвалидами в течение пяти лет [5,36].

Предоперационная диагностика ГАА включает компьютерную томографию с контрастным усилением, магнитно-резонансную томографию в артериальном режиме, диагностическую церебральную ангиографию. Основным и наиболее распространенным методом диагностики является диагностическая церебральная ангиография, с помощью которой возможно выявление и уточнение основных пунктов для планирования хирургического лечения. С развитием методов нейровизуализации, широкое распростра-

нение получило применение КТ-ангиографии головного мозга с высокой разрешающей способностью компьютерного томографа [18]. Особенно важным является предоперационная оценка адекватности коллатерального кровообращения с помощью баллон-окклюзионного теста, нейрорезультативного исследования, применения нейровизуализационных методов с возможностью оценки параметров церебральной перфузии.

Хирургическое лечение ГАА направлено на профилактику разрывов аневризм, уменьшение масс-эффекта вызванного аневризмой, профилактику тромбоэмболических и ишемических осложнений [32].

В настоящее время хирургическое лечение ГАА представлено микрохирургической техникой, эндоваскулярными операциями, и комбинированными методами.

Микрохирургические методы лечения:

- проксимальное лигирование ВСА
- проксимальное лигирование ВСА с наложением экстра-интракраниального анастомоза.
- прямое клипирование аневризмы
- трэппинг аневризмы

Эндоваскулярное хирургическое лечение ГАА включает [32]:

- эмболизацию аневризмы с помощью микропиралей
- эмболизацию аневризмы с ремоделированием сосудов (установка стентов, баллон ассистенция и т.д.)

Комбинированные методы хирургического лечения:

- эмболизация аневризмы в сочетании с наложением экстра-интракраниального анастомоза

С внедрением в нейрохирургию принципов микрохирургии, открытая хирургия церебральных аневризм получила значительное развитие [4,8,24]. Прямое клипирование аневризмы с резекцией аневризматического мешка актуально в случаях гигантских размеров аневризм, вызывающих масс эффект и грубые неврологические симптомы [9].

Учитывая развитие и совершенствование эндоваскулярной нейрохирургии, микрохирургические методы лечения ГАА становятся менее актуальными. Основным преимуществом эндоваскулярной хирургии является малоинвазивность лечения, более

ранние сроки послеоперационной реабилитации. Однако, по некоторым данным, результаты эндоваскулярной хирургии указывают на более высокие показатели реканализации аневризмы, повторного САК и летальности [25].

Сравнительный обзор результатов микрохирургических, эндоваскулярных и комбинированных методов хирургического лечения ГАА ВСА представлен в таблице 1,2.

Таблица 1

Автор	Количество случаев	Метод	Осложнения	Смертность
Bhawani Shankar Sharma et al. [27]	107	Прямое клипирование аневризмы	32%	9%
Dolenc et al [30]	107	Прямое клипирование аневризмы, трэппинг	6%	3%
Giampaolo et al [31]	99	Прямое клипирование аневризмы	22,2%	6,9%
Shekhtman et al [34]	93	Прямое клипирование аневризмы, трэппинг	14,8%	7,5%
Bai-nan Xu et al[35]	51	Прямое клипирование аневризмы, трэппинг, лигирование ВСА	9%	4%
Hiroyuki et al [39]	27	Прямое клипирование, трэппинг	18%	1%
Louis et al [40]	20	Трэппинг	35%	0%
Jin Li et al[46]	15	Прямое клипирование, трэппинг	27%	7%
Cantore et al.[49]	52	Прямое клипирование, трэппинг	22,2%	8%

Таблица 2

Автор	Количество случаев	Метод	Осложнения	Смертность
Lubicz et al [37]	18	Эмболизация микроспиральями	Не указаны	11%
Sluzewski et al [38]	17	ЭИКМА+Эмболизация микроспиральями	13%	10%
Gary K. Steinberg et al [41]	60	Эмболизация микроспиральями с/без ассистенцией	18,3%	8,3%
Nelsona PK [42]	31	Установка стента перераспределителя потока	6,5%	Не указано
Sang Woo Ha [43]	8	Эмболизация микроспиральями с/без установкой стента	Не указано	10%
Mawad et al[44]	11	Эмболизация с помощью жидкой эмболизирующей системы с установкой стента	9%	18%
E. F. Hauck et al[45]	15	Эмболизация микроспиральями с/без установкой стента	0%	0%
Xu Gao et al[47]	31	Эмболизация микроспиральями с/без установкой стента, баллон ассистенцией	Не указано	3%
Lylyk et al[48]	8	Установка стента перераспределителя потока (Pipeline)	5%	0%

Результаты лечения значительно разнятся по данным таблиц 1,2. Более высокие показатели осложнений и смертности отмечены при микрохирургических методах оперативного лечения без учета коллатерального кровообращения. В случаях применения эндоваскулярной хирургии ГАА и комбинированных методов с предварительной реваскуляризацией частота осложнений и летальности ниже.

Потенциальный риск окклюзии несущего сосуда при хирургии ГАА является главным показанием к созданию микрососудистых анастомозов. Залогом

успеха при определении показаний к наложению анастомоза является правильный отбор пациентов, у которых имеется недостаточность коллатерального кровотока и риск развития неврологических симптомов. Методами оценки адекватности коллатерального церебрального кровообращения являются баллон-окклюзионный тест, КТ, МРТ перфузия, позитронно-эмиссионная томография, электрофизиологический мониторинг.

Основным и доступным методом оценки коллатерального церебрального кровообращения являет-

ся баллон-окклюзионный тест (БОТ)[15,16]. Метод БОТ заключается во временной окклюзии просвета ВСА с помощью баллона с целью определения компенсации коллатерального кровотока. Процедура выполняется в условиях рентген-операционной, пациенту вводится 5000 ЕД гепарина, направительный катетер вводится через общую бедренную артерию, направительный катетер с микрокатетер-баллоном устанавливается в просвет каменистого отдела ВСА. БОТ выполняется путем раздувания баллона до достижения полной окклюзии просвета ВСА. В течение 30 минут проводится оценка общего самочувствия пациента, оценка базовых неврологических признаков. Косвенным критерием оценки адекватности коллатерального кровотока является оценка задержки венозной фазы. В контралатеральную ВСА устанавливается дополнительный направительный катетер, вводится контрастное вещество. При этом оценивается венозная фаза корковых вен обеих гемисфер. БОТ считается положительным в случае толерантности пациента к окклюзии ВСА, отсутствие изменения в самочувствии и в неврологическом статусе в течение 30 минут с момента окклюзии. Отрицательным результатом считается если в течение 30 минут появляются неврологические симптомы, ухудшение самочувствия пациента. При отставании венозной фазы на стороне баллон-окклюзии на 2 секунды и более БОТ так же считается отрицательным [50]. Несмотря на положительный БОТ, отсроченные ишемические нарушения встречаются в 2-22% случаев [16].

В случае наличия признаков недостаточности церебрального кровообращения первым этапом проводится наложение экстра-интракраниального анастомоза (ЭИКМА). Выбор метода реваскуляризации

основывается на оценке церебральной перфузии с помощью БОТ, радиологических и электрофизиологических методов исследования [15,16,20]. Высокопоточный ЭИКМА (high-flow bypass) показан пациентам при изменении неврологической картины при выполнении БОТ [20,21].

При SPECT оценивается объем остаточного кровотока, менее 70-75% остаточного кровотока является показанием к high-flow bypass, между 70-75 и 90% показанием к наложению ЭИКМА между поверхностной височной артерией и ветвью средней мозговой артерии. При остаточном кровотоке более 90% байпас не накладывался [20]. При оценке коллатерального кровотока в комбинации БОТ и SPECT удастся значительно снизить риск послеоперационных ишемических осложнений и летальности [22,23,26].

Заключение

Несмотря на бурное развитие высокотехнологичных методов в нейрохирургии, лечение гигантских артериальных аневризм головного мозга остается актуальной и сложной проблемой нейрохирургии. Анализ литературы указывает на высокие показатели послеоперационных осложнений и летальности при проведении эндоваскулярных и открытых методов хирургического лечения ГАА по отдельности. Учитывая высокий риск развития ишемических нарушений, необходимо проведение объективной оценки коллатерального кровотока. Каждый случай ГАА требует индивидуального подхода, сочетания эндоваскулярных, открытых методов операций в сочетании с созданием дополнительных источников реваскуляризации.

СПИСОК ЛИТЕРАТУРЫ

- 1 Surgical management of giant intracranial aneurysms. Bhawani Shankar Sharma et al. *Clinical Neurology and Neurosurgery* 110 (2008) 674–681.
- 2 Khurana VG, Piepgras DG, Whisnant JP. Ruptured giant intracranial aneurysms. I. A study of rebleeding. *J Neurosurg* 1998;88:425.
- 3 Lawton MT, Spetzler RF. Surgical management of giant intracranial aneurysms: experience with 171 patients. *Clin Neurosurg* 1995;42:245–66.
- 4 Yasargil MG. Giant intracranial aneurysms. *Microneurosurgery*, vol. 2. New York: Springer-Verlag; 1984. p. 296–304.
- 5 Steinberg GK, Drake CG, Peerless SJ. Deliberate basilar or vertebral artery occlusion in the treatment of intracranial aneurysms. Immediate results and long-term outcome in 201 patients. *J Neurosurg* 79:161–173, 1993.
- 6 Spetzler RF, Fukushima T, Martin N, Zabramski JM. Petrous carotid-to-intradural carotid saphenous vein graft for intracavernous giant aneurysm, tumor, and occlusive cerebrovascular disease. *J Neurosurg* 1990; 73:496-501.
- 7 Ausman JI, Diaz FG, Sadasivan B, Gonzales-Portillo M, Malik GM, Deopujari CE. Giant intracranial aneurysm surgery: the role of microvascular reconstruction. *Surg Neurol* 1990;34:8-15.
- 8 Large paraclinoid aneurysm with calcified neck treated by tailored multimodality procedures. Ken-ichiro Kikuta et al. *Neurol Med Chir (Tokyo)*, 2005.
- 9 Blanc R., Weill A., Piotin M, Ross IB, Moret J: Delayed stroke secondary to increasing mass effect after endovascular treatment of a giant aneurysm by parent vessel occlusion. *AJNR Am J Neuroradiol* 22: 1841-1843, 2001.
- 10 Giant brain aneurysms of anterior circulation. Surgical anatomy. Paulo Henrique Aguiar^{1,2}, Carlos Alexandre Zicarelli^{1,3,4}, Gustavo Isolan², Apio Claudio Antunes². *Rev. Chil. Neurocirugía* 39: 150 - 156, 2013
- 11 Management of Giant Aneurysm. Paul P. Huang, M.D. and Jafar J. Jafar, M.D. Department of Neurosurgery New York University Medical Center New York, New York, USA.
- 12 Youmans neurological surgery. Fifth edition. Volume 2. Giant aneurysms. G. Michael Lemone et al. 1087-1088. Elsevier 2004.
- 13 Anatomy and morphology of giant aneurysms—angiographic study of 125 consecutive cases. Ville Nurminen, Martin Lehecka, Amit Chakrabarty, Riku Kivisaari, Hanna Lehto, Mika Niemelä, Juha Hernesniemi. *Acta Neurochirurgica*. January 2014, Volume 156, Issue 1, pp 1-10.
- 14 Giant carotid-ophthalmic artery aneurysms: direct clipping utilizing the «trapping-evacuation» technique. Norihiko Tamaki, M.D., Shigekuni Kim,

M.D., Kazumasa Ebara, M.D., Masahiro Asada, M.D., Katsuzo Fujita, M.D., Katsushi Taomoto, M.D., and Satoshi Matsumoto, M.D. *Journal of Neurosurgery*. April 1991 / Vol. 74 / No. 4 / Pages 567-572.

15 Balloon occlusion of the internal carotid artery in 40 cases of giant intracavernous aneurysms: technical aspects, cerebral monitoring and results. V. Vazquez Anon, A. Aymard, Y.P. Gobin et al. *Neuroradiology* (1992) 34; 245-251.

16 Parent artery occlusion with bypass surgery for the treatment of internal carotid artery aneurysms: Clinical and hemodynamic results. Hiroaki Shimizu, Yasushi Matsumoto, Teiji Tominaga. *Clinical Neurology and Neurosurgery* 112 (2010) 32–39.

17 Treatment strategy for giant aneurysms in the cavernous portion of the internal carotid artery Yutaka Kaia, Jun-ichiro Hamadab, Motohiro Moriokaa, Shigetoshi Yanoa, Takamasa Mizunoo, Jun-ichiro Kurodaa, Tatemi Todakaa, Hideo Takeshimaa, Jun-ichi Kuratsua. *Surgical Neurology* 67 (2007) 148– 155.

18 Utility of 320-detector row CT for diagnosis and therapeutic strategy for paraclinoid and intracavernous aneurysms. Satoshi Inoue & Kohkichi Hosoda & Atsushi Fujita & Yoshiharu Ohno & Masahiko Fujii & Kazuro Sugimura & Eiji Kohmura. *Acta Neurochir*, DOI 10.1007/s00701-014-1996-x. 9 January 2014.

19 Hunterian proximal arterial occlusion for giant aneurysms of the carotid circulation Charles G. Drake, M.D., F.R.C.S.(C), Sydney J. Peerless, M.D., F.R.C.S.(C), And Gary G. Ferguson, M.D., F.R.C.S.(C) *J Neurosurg* 81:656–665, 1994.

20 Parent artery occlusion with bypass surgery for the treatment of internal carotid artery aneurysms: Clinical and hemodynamic results. Hiroaki Shimizu, Yasushi Matsumoto, Teiji Tominaga. *Clinical Neurology and Neurosurgery* 112 (2010) 32–39.

21 Revascularization and parent artery occlusion for giant internal carotid artery aneurysms in the intracavernous portion using intraoperative monitoring of cerebral hemodynamics. Yoshitaka Kubo, Kuniaki Ogasawara, Nobuhiko Tomitsuka. *Neurosurgery* 58:43-50, 2006.

22 Tanaka F, Nishizawa S, Yonekura Y, Sadato N, Ishizu K, Okazawa H, Tamaki N, Nakahara I, Taki W, Konishi J. Changes in cerebral blood flow induced by balloon test occlusion of the internal carotid artery under hypotension. *Eur J Nucl Med* 1995;22:1268- 73.

23 Yamashita T, Kashiwagi S, Nakano S, Takasago T, Abiko S, Shiroyama Y, Hayashi M, Ito H. The effect of EC-IC bypass surgery on resting cerebral blood flow and cerebrovascular reserve capacity studied with stable XE-CT and acetazolamide test. *Neuroradiology* 1991;33:217- 22.

24 Advances in Open Microsurgery for Cerebral Aneurysms. Jason M. Davies, MD, PhD Michael T. Lawton, MD. *Neurosurgery* 74:S7–S16, 2014.

25 Molyneux AJ, Kerr RSC, Birks J, et al. Risk of recurrent subarachnoid hemorrhage, death, or dependence and standardized mortality ratios after clipping or coiling of an intracranial aneurysm in the International Subarachnoid Aneurysm Trial (ISAT): long-term follow-up. *Lancet Neurol*. 2009;8(5):427-433.

26 Extracranial-intracranial bypass for giant aneurysms, and skull base tumours: indications, operative technique, results and complications. C. Scamoni¹, A. Dario, M. Picano, P. Castelli, G. Tomei.

New Technologies in Surgery, 2009; 1(1):

27 Surgical management of giant intracranial aneurysms Bhawani Shankar Sharma, Aditya Gupta, Faiz Uddin Ahmada, Ashish Suri, Veer Singh Mehta. *Clinical Neurology and Neurosurgery* 110 (2008) 674–681.

28 Microneurosurgical atlas. Kenichiro Sugita. Springer, Tokyo. 20-22 pp.

29 Microsurgical Principles of Giant Aneurysm Repair. Jonathan White, MD. *Oper Tech Neurosurg* 8:63-66. 2005.

30 Dolenc V: Intracavernous aneurysms, in Kaye A, Black P (eds): *Operative Neurosurgery*, Vol 2. New York: Harcourt, 2000.

31 SURGICAL TREATMENT OF GIANT INTRACRANIAL ANEURYSMS: CURRENT VIEWPOINT. Giampaolo Cantore, Antonio Santoro, Emiliano Passacantilli et al. *Neurosurgery* 63[ONS Suppl 2]:ONS279–ONS290, 2008.

32 Challenges in the endovascular treatment of giant intracranial aneurysms. Nestor R. Gonzales, Gary Duckwiler et al. *Neurosurgery*, 59:53, 2006.

33 Debrun G, Fox A, Drake C, Peerless S, Girvin J, Ferguson G: Giant unclippable aneurysms: Treatment with detachable balloons. *AJNR Am J Neuroradiol* 2:167-173, 1981.

34 Long-Term Results of Treatment of Patients with Large and Giant. Intracranial Aneurysms of the Internal Carotid Artery. O.D. Shekhtman, Sh.Sh. Eliava, Yu.V. Pilipenko, A.S. Kheireddin, D.N. Okishev, B.V. Barchunov, A.V. Kaftanov. N.N. Burdenko *Journal Of Neurosurgery* 3, 2013.

35 Microsurgical management of large and giant paraclinoid aneurysms. Bai-nan Xu MD, PhD, Zhenghui Sun MD, Rossana Romani MD, Jin-li Jiang MD, Chen Wu MD, Ding-biao Zhou MD, Xin-guang Yu MD, Juha Hernesniemi MD, PhD, Bao-min Li MD. *WORLD NEUROSURGERY* 73[3]:137–146, MARCH 2010.

36 Wiebers D.O., Whisnant J.P., Huston J. 3rd, Meissner I., Brown R.D.Jr, Piepgras D.G., Forbes G.S., Thielen K., Nichols D., O'Fallon W.M., Peacock J., Jaeger L., Kassell N.F., Kongable-Beckman G.L., Torner J.C. International Study of Unruptured Intracranial Aneurysms Investigators. Unruptured intracranial aneurysms: natural history, clinical outcome, and risks of surgical and endovascular treatment. *Lancet* 2003; 362: 103–110.

37 Lubicz B, Leclerc X, Lejeune JP, Pruvo JP: Giant aneurysms of the internal carotid artery; Endovascular treatment and long-term follow up. *Neuroradiology* 45: 650-655, 2003.

38 Sluzewski M, Menovsky T, van Rooij WJ, Wijnalda D: Coiling of very large and giant cerebral aneurysms: Long term clinical and serial angiographic results. *AJNR am J Neuroradiol* 24: 257-262, 2003.

39 Hiroyuki N, Yasushi S, Yukihido K, Hideyuki O: Long term outcome of unruptured giant cerebral aneurysms; *Neurol Med Chir (Tokyo)* 46, 379-386, 2006.

40 Louis J. Kim, Farzana Tariq, Michael Levitt, Jason Barber, Basavaraj Ghodke, Danial K. Hallam, Laligam N. Sekhar. Multimodality Treatment of Complex Unruptured Cavernous and Paraclinoid Aneurysms. *Neurosurgery* 74:51–61, 2014.

41 Tim E. Darsaut, Nicole M. Darsaut, Steven D. Chang, Gerald D. Silverberg, Lawrence M. Shuer, Lu

Tian, Robert L. Dodd, Huy M. Do, Michael P. Marks, Gary K. Steinberg: Predictors of Clinical and Angiographic Outcome After Surgical or Endovascular Therapy of Very Large and Giant Intracranial Aneurysms. *Neurosurgery* 68:903–915, 2011.

42 Nelsona PK, Lylyk P, Szikorac I, Wetzeld SG, Wankee I, Fiorella D. The pipeline embolization device for the intracranial treatment of aneurysms trial. *AJNR Am J Neuroradiol.* 2011;32(1):34-40.

43 Sang Woo Ha, Suk Jung Jang: Clinical Analysis of Giant Intracranial Aneurysms with Endovascular Embolization. *J Cerebrovasc Endovasc Neurosurg.* 2012 Mar;14(1):22~28.

44 Mawad ME, Cekirge S, Ciceri E, Saatci I: Endovascular treatment of giant and large intracranial aneurysms by using a combination of stent placement and liquid polymer injection. *J Neurosurg* 96:474-482, 2002.

45 Stent/coil treatment of very large and giant unruptured ophthalmic and cavernous aneurysms. Erik Friedrich Hauck, Babu Guai Welch, Jonathan Ari White, Robert Edward Replogle, Phillip Douglas Purdy, Lee Glenn Pride, Duke Samson. *Surgical Neurology* 71 (2009) 19–24.

46 Large and giant ventral paraclinoid carotid aneurysms: Surgical techniques, complications and

outcomesю Jin Li, Zhi-gang Lan, Yi Liu, Min He, Chao You. *Clinical Neurology and Neurosurgery* 114 (2012) 907– 913.

47 A single-centre experience and follow-up of patients with endovascular coiling of large and giant intracranial aneurysms with parent artery preservation Xu Gao, Guobiao Liang, Zhiqing Li, Xuezhong Wei, Peng Cao. *Journal of Clinical Neuroscience* 19 (2012) 364–369.

48 Lylyk P, Miranda C, Ceratto R, Ferrario A, Scrivano E, Luna HR, Berez AL, Tran Q, Nelson PK, Fiorella D: Curative endovascular reconstruction of cerebral aneurysms with the Pipeline Embolization Device: The Buenos Aires experience. *Neurosurgery* 64:632-643, 2009.

49 Cantore G, Santoro A, Guidetti G, Delfinis CP, Colonnese C, Passacantilli E: Surgical treatment of giant intracranial aneurysms: current viewpoint. *Neurosurgery* 63:279-289, 2008 [discussion 289-290].

50 Balloon Test Occlusion of the Internal Carotid Artery with Stump Pressure Ratio and Venous Phase Delay Technique Alvin Yi-Chou Wang, Ching-Chang Chen, Hung-Yi Lai, and Shih-Tseng Lee. *Journal of Stroke and Cerebrovascular Diseases, Vol. 22, No. 8* (November), 2013: pp e533-e540

ТҮЙІНДЕМЕ

А.Б. Калиев, А.С. Шпеков

«Ұлттық нейрохирургия орталығы» АҚ, Астана қ., Қазақстан

ІШКІ ҰЙҚЫ АРТЕРИЯСЫНЫҢ ІРІ АРТЕРИЯЛЫҚ АНЕВРИЗМАЛАРЫНЫҢ ХИРУРГИЯСЫ, ӘДЕБИЕТТІК ШОЛУ

Мақалада ішкі ұйқылы артерияның аса ірі артериялық аневризмасының хирургиялық емдеу нәтижелері бойынша әдеби шолу ұсынылған. Әдебиеттердің талдауы аса ірі артериялық аневризмаларды эндоваскулярлы және хирургиялық емдеудің ашық әдісін қолданатын операциялардан кейінгі асқынулар мен өлім-жітімнің жоғары көрсеткіштерін көрсетеді. Аса ірі артериялық аневризмалардың

әрбір жағдайы жеке әдіс-тәсілді, эндоваскулярлы үйлестіктерді, операциялардың ашық әдістерінің ре-васкуляризация бастауының қосымша жасалуын бірге қажет етеді.

Негізгі сөздер: аса ірі аневризмалар, ішкі ұйқы артериясы, экстраинтракраниалды анастомоз, клипстау, эндоваскулярлы эмболизация.

SUMMARY

A. Kaliyev, A. Shpekov

«National Centre for Neurosurgery» JSC, Astana, Kazakhstan

SURGICAL TREATMENT FOR GIANT INTERNAL CAROTID ARTERY ANEURYSMS

The article reviews modern literature on the results of surgical treatment of giant carotid artery aneurysms. The analysis of the literature shows high values of postoperative complications and mortality under endovascular and open methods of surgical treatment of giant carotid artery aneurysms separately. Each case of giant carotid artery aneurysms requires individual

approach, combination of endovascular, open methods of surgical operations together with additional sources revascularization establishment.

Key words: giant aneurysms, internal carotid artery, extra-intracranial anastomosis, clipping, endovascular embolization.

СЛУЧАЙ ИЗ ПРАКТИКИ

УДК: 616.831-005.3:616.831-006.328-089

Н.А. Рыскельдиев (к.м.н.), А.Ж. Жумадильдина, Д.К. Тельтаев (к.м.н.), Г.И. Оленбай, Х.А. Мустафин (к.м.н.), Р.Ж. Ауезова, А.Е. Молдабеков, М.А. Тлеубергенов, А.К. Куралбаев, А.Ж. Доскалицев (PhD).

АО «Национальный Центр Нейрохирургии», г. Астана, Казахстан

ВЕНОЗНЫЙ ИНФАРКТ ГОЛОВНОГО МОЗГА ПОСЛЕ УДАЛЕНИЯ КОНВЕКСИТАЛЬНОЙ МЕНИНГИОМЫ

В статье изложен случай из практики развития венозного инфаркта головного мозга после удаления конвексимальной менингиомы. Данное осложнение вызывает большой интерес в связи с неясностью патофизиологических процессов в развитии послеоперационного венозного инфаркта головного мозга.

Ключевые слова: менингиома, венозный инфаркт, венозные синусы, дренажные вены, послеоперационное осложнение

Менингиома - первичная опухоль оболочек головного мозга, растущая из клеток арахноидальной оболочки. По частоте встречаемости среди первичных опухолей головного мозга менингиомы занимают второе место после глиальных опухолей. Пятилетняя выживаемость составляет 91,3% случаев. Согласно классификации опухолей головного мозга принятой ВОЗ в 2007 году, менингиомы имеют три степени злокачественности (Grade I, Grade II, Grade III), где наибольшую часть составляет Grade I (90%). Наряду с классификацией ВОЗ так же используется классификация локализации опухоли.

Классификация менингиом по локализации

1. Парасагитальные менингиомы
2. Конвексимальные менингиомы
3. Фалькс менингиомы
4. Фалькстенториальные менингиомы
- Менингиомы основания черепа
6. Ольфакторной ямки
7. Клиновидной кости
8. Бугорка турецкого седла
9. Переднего наклоненного отростка
10. Кавернозного синуса
11. Петрокливальные менингиомы
12. Конвексимальной поверхности полушария мозжечка.

13. Мосто-мозжечкового угла.

Конвексимальные, парасагитальные и фалькс менингиомы встречаются чаще, чем менингиомы других локализаций (таблица 1) [1, 2, 3].

Таблица 1 - Частота встречаемости менингиом по локализации

Локализация опухоли	%
Парасагитальные/ Фалькс	27-29
Конвексимальные	15-30
Клиновидной кости	11-15
Бугорка турецкого седла	3-12
Ольфакторной ямки	5-9

Основным методом в лечении менингиом является хирургическое удаление опухоли. Показаниями к оперативному лечению являются - опухоли с выраженными клиническими проявлениями, а так же бес-

симптомные менингиомы с прогрессивным ростом в динамике.

Развитие послеоперационных осложнений, связанных с удалением менингиом, встречаются в 2 - 35 % случаях. Вид осложнений обусловлен локализацией и степенью резекции опухоли. Так например, менингиомам основания черепа более свойственны признаки поражения черепно-мозговых нервов, в то время как для конвексимальных менингиом характерны сосудистые осложнения - ишемия, кровоизлияния и венозный инфаркт (ВИ), последний по некоторым авторам является наиболее частым осложнением после операции [3, 4, 5].

ВИ возникает при тромбозе или окклюзии венозной дренажной системы, что в последующем приводит к застою крови в венозной системе, кровоизлиянию и отеку головного мозга [6]. Основными методами диагностики ВИ являются методы нейровизуализации - КТ и МРТ головного мозга, МРТ венография, церебральная ангиография. После операционный ВИ на КТ/МРТ сканах визуализируется в виде участков внутримозгового кровоизлияния с окружающим отеком вещества мозга.

В данной статье мы хотим представить наш опыт ведения пациента с ВИ после удаления парасагитальной менингиомы лобной и теменной долей с благоприятным исходом.

Случай из практики

Женщина 53 лет, поступила с жалобами на периодическое головокружение, снижение памяти и периодическое онемение в левых конечностях, которые беспокоили пациентку в течение 1,5 года. До операции функциональная активность по шкале Карновского 70 %, неврологически приходящие парестезии. Помимо основного заболевания имелась сопутствующая патология: артериальная гипертензия, ожирение 3 степени.

При МРТ исследовании выявлена конвексимальная менингиома лобной и теменной долей справа с парасагитальной локализацией, размеры опухоли 3,5*4,5см., без перитуморозного отека, ВСС интактный, имеется гиперостоз кости в проекции опухоли (рисунок 1).

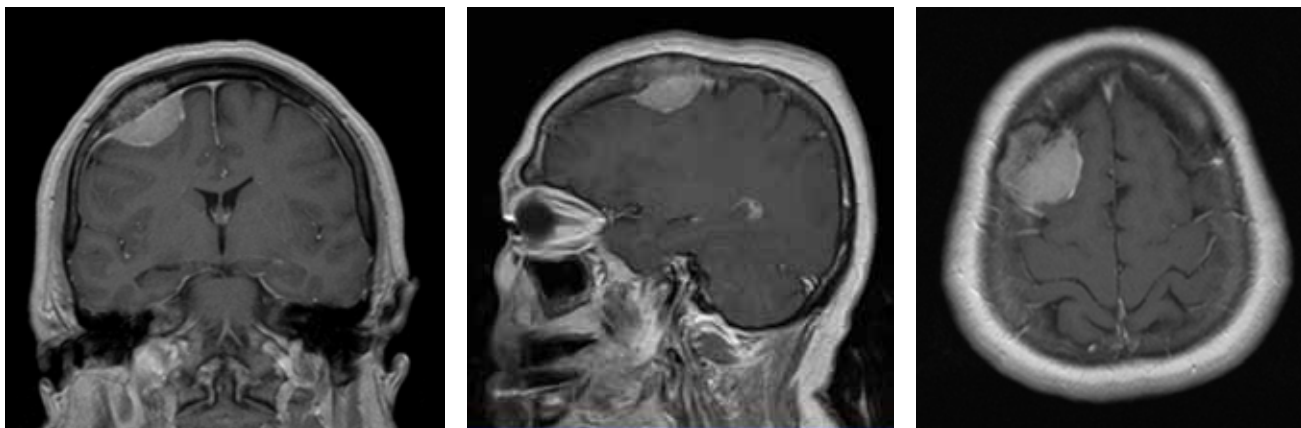


Рисунок 1 - МРТ головного мозга с контрастным усилением, до операции

С противоотечной целью кортикостероиды назначены за 3 дня до операции. Операция: тотальное удаление опухоли по Симпсону тип 1. Во время операции на себя обратило внимание богатая венозная васкуляризация перитуморозной области, и спаянность корковых вен с арахноидальной оболочкой. Все прилежащие вены в области опухоли во время операции сохранены, а впадающие вены в опухоль были выключены. Пораженная кость удалена, проведена первичная пластика дефекта кости костным цементом. Гистологическое заключение: доброкачественная менигиома, менинготелиоматозный вариант, G=I. После операции в течение первых двух

суток состояние больной расценивалось как стабильное, тяжесть состояния соответствовала перенесенной тяжести операции, неврологический статус без особенностей. Ухудшение состояния пациентки наступило на 3-4 сутки, когда появился неврологический дефицит в виде левосторонней гемиплегии, анозогнозии гемиплегии, пареза взора влево, а также снижение критики и адекватности пациентки, что указывало на обширное поражение лобной и теменной долей. Проведено КТ головного мозга, где визуализируется ВИ в правых лобной и теменной долях, с очагами кровоизлияниями (рисунок 2).

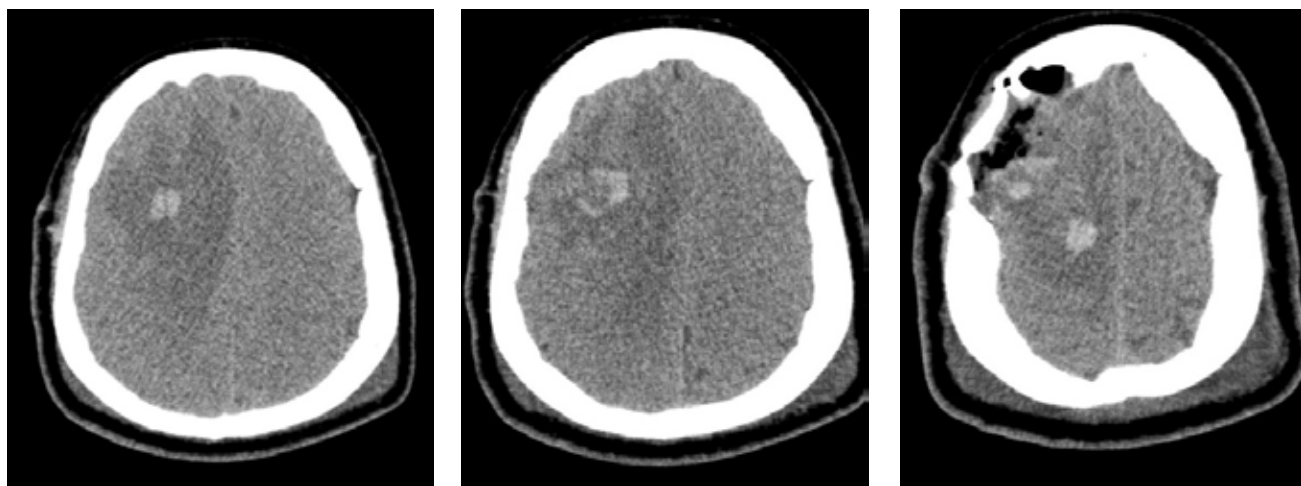


Рисунок 2 - КТ головного мозга, после операции 3 сутки

В динамике на 5-6-е сутки после операции присоединилась клиника несахарного диабета, что свидетельствовало о распространении венозного отека в диэнцефальную область. Учитывая сохранность сознания и интактность поражения стволовых структур, была выбрана тактика динамического наблюдения и медикаментозного лечения. Лечение было направлено на снижение внутричерепного давления (дексаметазон, маннитол в сочетании с фуросемидом), лечение несахарного диабета (минирин), улучшение микроциркуляции головного мозга (пентоксифиллин, L-лизина эсцинат, эуфиллин, прозерин). Применя-

лись так же препараты вазотонического действия (детралекс) и антикоагулянты (фраксипарин). На 7-е сутки после операции больной назначено ЛФК. На 7-8 сутки после операции у пациентки появилась положительная динамика, неврологический дефицит стал регрессировать. Восстановление двигательных функций началось с дистальных отделов нижних конечностей. На 10-е сутки проведено контрольное МРТ исследование головного мозга, где сохранялся венозный отек лобной и теменной долей (рисунок 3).

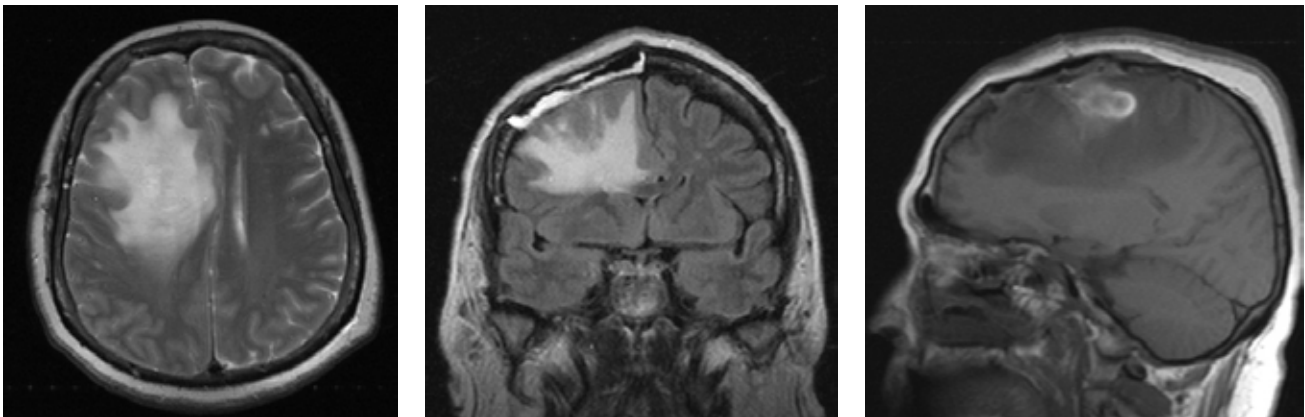


Рисунок 3 - МРТ головного мозга, после операции 10 суток

После стабилизации состояния больной назначено раннее реабилитационное лечение (массаж, лечебная физкультура).

Пациентка выписана на 27 сутки после операции в удовлетворительном состоянии, без неврологического дефицита. В динамике через 5 мес. после

оперативного вмешательства на МРТ сканах определяются участки глиозных изменений вещества головного мозга (рисунок 4). Исход заболевания по шкале Глазго (GOS) 5 баллов (хорошее восстановление – возвращение к нормальной жизни).

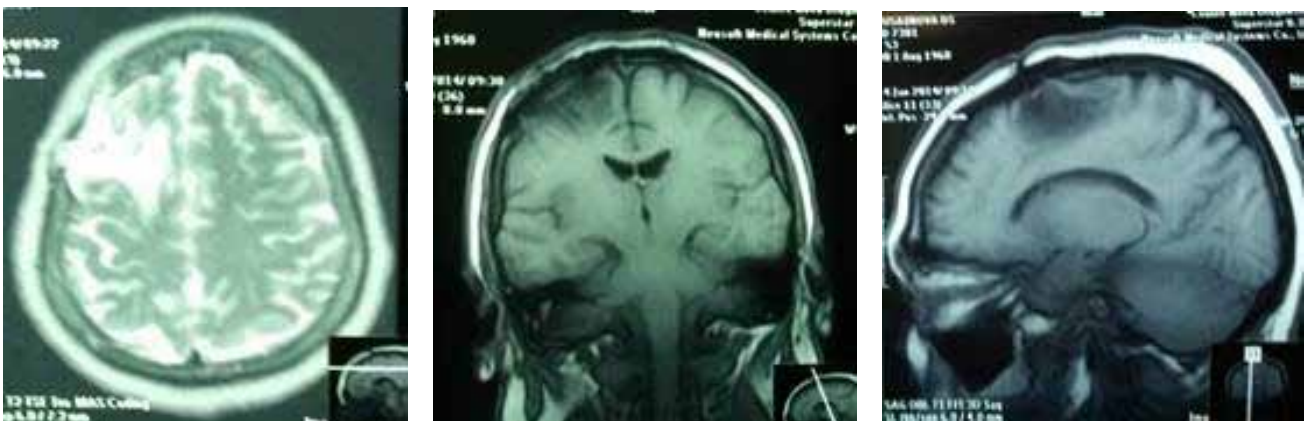


Рисунок 4 - МРТ головного мозга, после операции 5 мес.

Обсуждение

ВИ после удаления менингиом встречается с частотой от 0,3 до 7 %, а при рецидивах возрастает до 11% [7, 8, 9, 10]. Данное осложнение утяжеляет исход и течение заболевания.

На сегодняшний день выявлены предрасполагающие факторы в развитии ВИ, которые указаны в таблице 2. [3, 4, 5, 7, 8, 11, 12].

Таблица 2 - Факторы риска развития послеоперационного ВИ

Факторы риска
Возраст > 65 лет
Размеры опухоли >4см
Менингиомы высокой степени злокачественности WHO grade II, III
Перитуморозный отек
Парасагитальные, конвекситальные менингиомы
Инвазия опухоли в верхний сагиттальный синус
Повторная операция
Радиохирургическое лечение до операции

Эмболизация сосудов опухоли до операции
Повреждение вен во время операции
Развития отека вещества мозга во время операции
Арахноидальные спайки в области опухоли
Кровотечение из венозного синуса

Кроме того немаловажное значение имеет выбранный доступ к опухоли. Ниже приведена таблица, где приводится частота развития ВИ в зависимости от оперативного доступа (таблица 3) [8].

Таблица 3 - Развития ВИ в зависимости от оперативного доступа (Michael E.Sughrue)

Доступы	ВИ (%)
Бифронтальный	4,7
Конвекситальный/парасагитальный/орбитозигматический	1,4
Субфронтальный	2,2
Транспирамидный	6,1
Ретросигмоидный, субокципитальный и др.	0

Безопасность и эффективность операции зависит от анатомических особенностей венозной системы вблизи и внутри опухоли [13, 14, 15, 16], поэтому очень важно уделять особенностям ангиоархитектоники венозной системы до операции и во время операции. Так, повреждение дренажной венозной системы (корковые и мостиковые вены, венозные синусы) может привести к неблагоприятному исходу операции. Например, при асимметрии венозной системы возрастает риск развития ВИ. Во избежание данного осложнения при наличии небольших размеров фалькс менингиом с асимметрией венозной системы рекомендуется удалять опухоли с контралатеральной стороны так называемый "transfalcine" доступ через фалькс [7]. При инвазивном росте опухоли в полость синуса тактика операция у разных авторов разная, таким образом нет четких рекомендаций. Некоторые авторы предлагают удалять опухоль totally с резекцией синуса, без сохранения венозных сосудов, создавая обходные анастомозы, другие же рекомендуют удалять опухоль субтотально, с дальнейшим радиохирургическим лечением [17].

Имеются данные несоответствия устоявшихся хирургических правил с клинической практикой. Ранее считалось опасным выключение дренажных вен в области задней трети верхнего сагиттального синуса (ВСС) и безопасное выключение вен в области в передних отделах ВСС. Однако, доказано, что повреждение венозной системы в области передней трети ВСС может приводить к большим осложнениям, чем повреждение венозной системы в задней трети ВСС [8].

Анализируя наш случай, у пациентки имелись предрасполагающие факторы к развитию венозного инфаркта, это парасагитальное расположение и большие размеры опухоли (4,5см). Интраоперационный фактор риска заключался в наличии спаек корковых вен с арахноидальной оболочкой. Развитие ВИ у пациентки после удаления опухоли привело к грубой неврологической симптоматике в виде гемиплегии, анагнозии, пареза взора в противоположную сторону от очага поражения, а также сни-

жении критики и адекватности пациентки. При МРТ и КТ исследовании - зона поражения соответствовала границе отека вещества головного мозга, очаг кровоизлияния находился вне зоны операционного вмешательства. Все эти признаки соответствуют венозному инфаркту.

Выбранная тактика была направлена на патогенетическое лечение: кортикостероиды, диуретики, вазотоники, сосудистые препараты и антикоагулянты. Помимо медикаментозного лечения к быстрому улучшению состояния привело раннее реабилитационное лечение (ЛФК, массаж). К сожалению, исходы ВИ не всегда бывают удовлетворительными. Это доказывают статистика зарубежных авторов (таблица 7).

Таблица 4 - Исход по шкале Глазго (Glasgow Outcome Scale (GOS)) пациентов с послеоперационным венозным инфарктом [8]

GOS	Пациенты (%)
5 – хорошее восстановление	7
4- умеренная инвалидизация	36
3- тяжелая инвалидизация	36
2 - вегетативное состояние	7
1- смерть	14

Выводы

1. В период планирования операции нужно учитывать предрасполагающие факторы риска развития ВИ.
2. Основными методами диагностики ВИ являются КТ/МРТ головного мозга, МРТ венография и церебральная ангиография.
3. На сегодняшний день нет четких и единых рекомендаций по тактике лечения больных с ВИ.
4. Данная патология требует дальнейшего исследования и разработки методических рекомендаций по ведению больных.

СПИСОК ЛИТЕРАТУРЫ

- 1 Handbook of Neurosurgery, Mark S. Greenberg. New York, 2010.
- 2 Neuro-oncology, Mark Bernstein, Mitchel S. Berger. New York, 2008.
- 3 Pre-Operative Factors Affecting Resectability of Giant Intracranial Meningiomas, Alfredo Quiñones-Hinojosa, Tania Kaprelian, Kaisorn L. Chaichana, Nader Sanai, Andrew T. Parsa, Mitchel S. Berger, Michael W. McDermott. The canadian journal of neurological sciences, 2009
- 4 Kallio M, Sankila R, Hakulinen T, Jääskeläinen J. Factors affecting operative and excess long-term mortality in 935 patients with intracranial meningioma. Neurosurgery 1992; 31:2.
- 5 Prognosis of the surgical treatment of parasagittal meningioma, Skudas G, Tamasauskas A. Medicina (Kaunas). 2002;38(11):1089-96.
- 6 Cerebral Venous Infarction: The Pathophysiological Concept Schaller B. • Graf R. Cerebrovasc Dis 2004;18:179–188
- 7 Incidence, risk factors, and outcome of venous infarction after meningioma surgery in 705 patients, Michael E. Sughrue, Martin J. Rutkowski, et.al
- 8 Predictive factors related to symptomatic venous infarction after meningioma surgery, Jang WY, Jung S, Jung TY, Moon KS, Kim IY - Br J Neurosurg - Oct 2012; 26(5); 705-9
- 9 Clinical features of postoperative cerebral venous infarction, H. Nakase, Y. Shin, I. Nakagawa, R. Kimura, and T. Sakaki. Department of Neurosurgery, Nara Medical University, Kashihara, Nara, Japan Received August 12, 2004; accepted January 14, 2005; published online March 18, 2005
- 10 Brain Tumor Research Center, Department of Neurological Surgery, University of California at San Francisco, 505 Parnassus Avenue, P.O. Box 0112, San Francisco, California 94143, USA
- 11 Neurosurgery. 2010 Oct;67(4):885-93; discussion 893. doi: 10.1227/NEU.0b013e3181ef2a18.
- 12 Perioperative and long-term outcomes from the management of parasagittal meningiomas invading the superior sagittal sinus.

Raza SM, Gallia GL, Brem H, Weingart JD, Long DM, Olivi A.

13 Al-Mefty O, Krift AS. The dangerous veins. In: Hakuba A, editor. Surgery of the intracranial venous system. Berlin: Springer; 1996. p. 338–345.

14 Kubota M, Ono J, Saeki N, et al. Postoperative brain damage due to sacrifice of bridging veins during the anterior interhemispheric approach. In: Hakuba A, editor. Surgery of the intracranial venous system. Berlin: Springer; 1996. p. 291–294.

15 Kurokawa Y, Uede T, Honda O, et al. Technical

tactics to preserve cortical venous drainage in interhemispheric approach for anterior communicating artery aneurysms. No Shinkei Geka 1994;22:29–34.

16 Tsutsumi K, Shiokawa Y, Sakai T, et al. Venous infarction following the interhemispheric approach in patients with acute subarachnoid hemorrhage. J.Neurosurg 1991;74:715

17 Sindou MP, Alvernia JE. Results of attempted radical tumor removal and venous repair in 100 consecutive meningiomas involving the major dural sinuses. J. Neurosurg 2006;105:514–525.

ТҮЙІНДЕМЕ

Н.А.Рыскельдиев (м.ғ.к.), А.Ж. Жумадильдина, Д.К. Тельтаев (м.ғ.к.), Г.И. Оленбай, Х.А. Мустафин (м.ғ.к.), Р.Ж. Аuezова, А.Е. Молдабеков, М.А. Тлеубергенов, А.К. Куралбаев, А.Ж. Доскалиев (PhD). «Ұлттық нейрохирургия орталығы» АҚ, Астана қ., Қазақстан

КОНВЕКСИТАЛДІ МЕНИНГИОМАНЫ АЛЫП ТАСТАУДАН КЕЙІНГІ МИДЫҢ ВЕНАЛЫҚ ИНФАРКТЫ

Мақалада тәжірибеде кездескен конвексита-
талді менингиоманы алып тастаудан кейінгі мидың
веноздық инфаркты дамуы жағдайы баяндалған.
Аталған асқыну мидың веноздық инфаркты опера-
циясынан кейінгі дамуда патофизиологиялық

үрдістерінің айқын болмауына байланысты үлкен
қызығушылық туғызады.

Негізгі сөздер: менингиома, веналық инфаркт,
веналық синустар, дренажды веналар, операциядан
кейінгі асқыну.

SUMMARY

N.A.Ryskeldiyev (CandMedSci), A.Zh. Zhumadildina, D.K.Teltayev (CandMedSci), G.I.Olenbai, Kh.A.Mustafin (CandMedSci), R.Zh. Auezova, A.Ye. Moldabekov, M.A.Tleubergenov, A.K.Kuralbayev, A.Zh. Doskaliyev (PhD) «National Centre for Neurosurgery» JSC, Astana, Kazakhstan

BRAIN VENOUS INFARCTION AFTER CONVEXITAL MENINGIOMA EXCISION

The article described the case of brain venous
infarction development after convexital meningioma
excision. This complication causes big interest due

to ambiguity of pathophysiological processes in
postoperative brain venous infarction development.

Key words: meningioma, venous infarction, venous
sinuses, drainage veins, postoperative complication

УДК 616.547-089-07

С.Д. Карибай, А.З. Нурпеисов (к.м.н.), А.В. Ахметжанов, Р.Ш. Танкачиев,
И.Ж. Галиев (к.м.н.), Ю.А. Дихтярь, К. К. Ахметов, Б.С. Мустафаев (Ph.d.), А.Е. Саменова
АО «Национальный Центр Нейрохирургии», г. Астана, Казахстан

ОПЫТ ПРИМЕНЕНИЯ ИНТРАОПЕРАЦИОННОГО НЕЙРОМОНИТОРИНГА ПРИ ПРОВЕДЕНИИ ХИРУРГИЧЕСКИХ ВМЕШАТЕЛЬСТВ НА ПОЗВОНОЧНИКЕ

В статье рассмотрен опыт проведения оперативных вмешательств с различной патологией позвоночника с использованием интраоперационного нейромониторинга системы NIM Eclipse компании «Medtronic». Система осуществляет непрерывный мониторинг ЭМГ-активности мышц, иннервируемых подвергающимся риску нервом, что позволяет свести к минимуму вероятность его ятрогенного повреждения.

Ключевые слова: интраоперационный нейромониторинг, ятрогенное повреждение нерва, электромиографическая активность мышц, моторные вызванные потенциалы

Введение

Применение интраоперационного нейромониторинга (ИОНМ) при нейрохирургических вмешательствах, в ходе которых могут быть затронуты нервные структуры, в настоящее время становится мировым стандартом [1, 2]. Использование ИОНМ помогает хирургу обнаружить и предотвратить повреждение нервов и структур спинного мозга [3, 4]. ИОНМ при операциях на позвоночнике позволяет добиться уменьшения неврологического дефицита, сокращения частоты послеоперационных осложнений, времени восстановления [5]. Проведение нейромониторинга увеличивает уверенность хирурга в своих действиях и снижает вероятность претензий со стороны пациентов, так как приложенный к истории болезни протокол мониторинга будет дополнительным свидетельством безошибочно проведенной процедуры. Система мониторинга NIM Eclipse компании «Medtronic» является монитором электромиографии (ЭМГ) и вызванных потенциалов (ВП), предназначенная для интраоперационного применения при хирургических манипуляциях и контролирующая целостность, как отдельных нервов, когда нерв подвергается риску случайного повреждения, так и всего ствола спинного мозга в процессе проведения операций на позвоночнике. Мониторинг позволяет выявить подвергающийся риску нерв при помощи регистрации электромиографической активности мышц, возбуждаемую задетым нервом, что позволяет свести к минимуму вероятность травмы в операционном поле.

Цель исследования

Представить опыт проведения оперативных вмешательств на позвоночнике и особенность ведения анестезии с применением интраоперационного нейромониторинга.

Материалы и методы

В период с 2012 г. по 2014 год в отделении общей нейрохирургии проведены оперативные вмешательства пациентам с различной патологией позвоночника с применением интраоперационного нейромониторинга. В рамках работы нами проанализированы случаи хирургического вмешательства с использованием нейромониторинга 8 пациентов, из них мужчин-4, женщин-4. Возраст пациентов составил от 34 лет до 57 лет. По нозологиям больные распределились следующим образом: шесть пациентов прооперированы по поводу различных дегене-

ративно-дистрофических проявлений остеохондроза позвоночника: (грыжи межпозвоночных дисков, дегенеративный спондилолистез, стеноз позвоночного канала); у одного пациента выявлена доброкачественная опухоль на уровне L2-L3 позвонков, и один пациент прооперирован по поводу осложненного оскольчатого перелома Th10, Th11 позвонков с компрессией спинного мозга вследствие закрытой спинномозговой травмы. Предоперационное обследование включало в себя: спондилографию, электронейромиографию конечностей (ЭНМГ), компьютерную томографию позвоночника (КТ), магнитно-резонансную томографию позвоночника (МРТ).

Анестезиологическое обеспечение оперативных вмешательств во время основного этапа операции проводилось без использования миорелаксантов, так как они значительно снижают, или полностью блокируют нервно-мышечную проводимость, что приводит к невозможности проведения нейромониторинга из-за подавления ЭМГ-ответа на нейростимуляцию [6]. Предпочтение отдавалось проведению седации с применением инфузии пропофола – снотворного средства для наркоза короткого действия. Для поддержания наркоза при постоянной инфузии вводилось 4-12 мг/кг/ч.; фентанила – опиоидного синтетического анальгетика, из расчета 1 мл 0,005% раствора на каждые 10–20 кг массы тела, изофлурана – средства для ингаляционного наркоза, в дозе 1.0–2.5 % изофлурана в смеси с кислородом. Миорелаксанты (ардуан, листенон) вводились только во время вводного наркоза.

Всем больным нейромониторинг проводился с помощью системы NIM Eclipse компании «Medtronic» с применением программного обеспечения «Surgeon directed» (рисунок 1).

(Использованы материалы из «Руководства пользователя NIM Eclipse Surgeon directed компании «Medtronic», версия ПО 3.5.350, декабрь 2010 г., Н/Д 945NESUM ред. (C5))

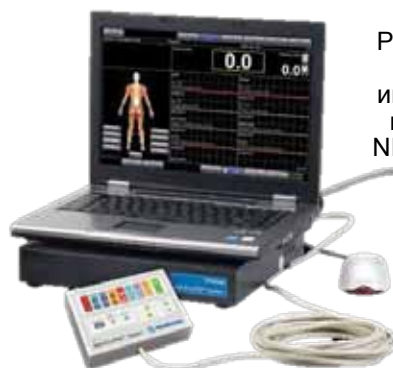

Рисунок 1 - Внешний вид системы интраоперационного нейромониторинга NIM Eclipse компании «Medtronic»

Мониторинг выполнялся по следующей методике: регистрирующие и стимулирующие одноразовые подкожные игольчатые электроды, вводились в мышцы, иннервируемые задействованным в ходе операции нервом или сегментом, обеспечивая контроль ЭМГ на уровне предстоящей операции. Перед началом исследования для проверки правильности установки электродов проверялся импеданс для всех регистрирующих электродов, электродов заземления пациента и стимулирующих электродов, используемых в исследовании. При первом запуске исследования параметры электродов измеряются автоматически. Если импедансы всех электродов удовлетворительны, начиналось ЭМГ-исследование. Надлежащее размещение регистрирующих электродов важно для обеспечения точного мониторинга и снижения уровня помех от сети питания. Помехи от сети питания имеют вид 60-Гц (или кратной 60 Гц) периодической волны, накладывающейся на кривую. Они могут вызываться электростатической или электромагнитной индукцией, создаваемой сетью электроснабжения или оборудования. Снижение или выравнивание импеданса электрода, изменение расположения пациента относительно оборудования либо смена места проведения исследования могут снизить степень проявления данного типа артефакта. Стандартные параметры мониторинга, заданные производителем выводились на экран монитора при помощи восьми каналов для записи спонтанной и вызванной ЭМГ, транскраниальных моторных вызванных потенциалов и TOF- пакета из четырех импульсов, предназначенный для проверки степени миорелаксации, который дает возможность убедиться, что действие миорелаксантов закончилось. Первый столбик окрашен красным и соответствует амплитуде ЭМГ-ответа на этапе калибровки. Вторая группа желтых столбиков представляет амплитуду ответов, полученных при воздействии каждого стимула в последовательности из четырех импульсов. Первый столбик группы соответствует T1, а последний - T4. Уровень миорелаксации для возможного проведения мониторинга свыше 65%. (рисунок 2).

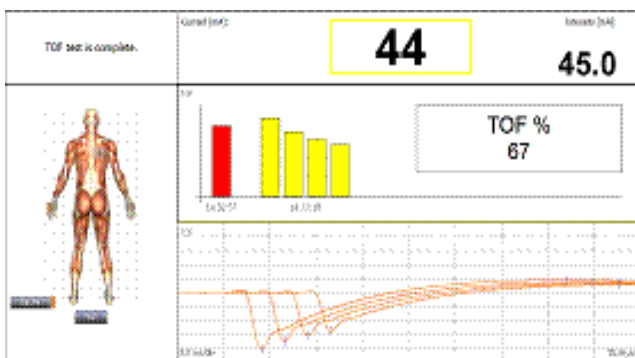


Рисунок 2 - Окно TOF- пакета (Train of Four) из четырех импульсов, предназначено для проверки степени миорелаксации

Представленная программа имеет возможность подавать звуковой сигнал в ответ на раздражение нервных структур во время оперативного вмешательства, что фиксируется на мониторе мышечным ответом электромиограммы.

В течение всего времени оперативного вмешательства мониторинг позволял:

- непрерывно контролировать, спинномозговые корешки и нервы, записывая ЭМГ (рисунок 3);
- убедиться, что нерв далеко, или наоборот локализовать его при помощи теста близости нерва;

- переключаться между режимами и уровнями стимуляции из стерильной зоны благодаря зонду в руках хирурга;

- определить точно нерв и выяснить его состояние, проводимость при помощи теста нервных корешков;

- контролировать проводимость спинного мозга в целом с помощью транскраниальных моторных вызванных потенциалов. Применяется транскраниальная электростимуляция двигательных участков коры головного мозга с использованием двух спиральных электродов, накладывающихся на кожу головы (рисунок 4);

- протестировать с записью в протокол правильность установки транспедикулярных винтов;

- сформировать отчет по процедуре, сохранить его и распечатать.

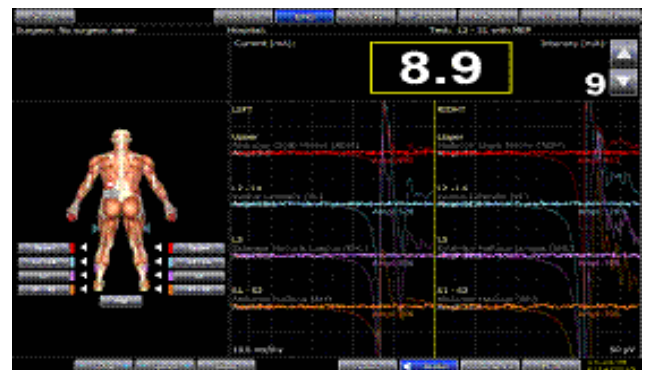


Рисунок 3 - Окно исследования ЭМГ: отображаются спонтанные кривые ЭМГ и кривые ЭМГ, запускаемые инициирующим сигналом, для непрерывного контроля спинномозговых корешков и нервов

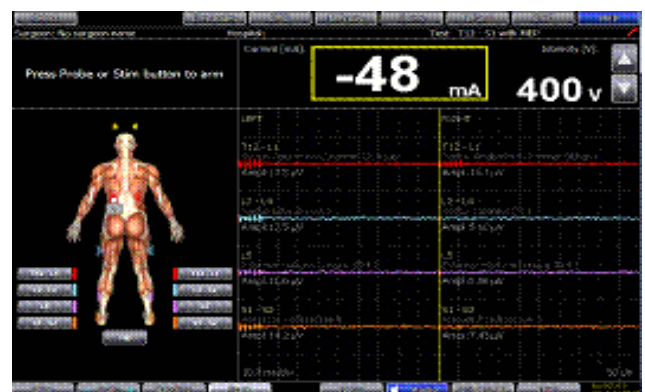

Рисунок 4 - Окно режим исследования моторного вызванного потенциала (МВП): используется для исследования двигательных путей спинного мозга

Результаты и обсуждение

Всем больным во время проведения оперативных вмешательств осуществлялся непрерывный интраоперационный контроль, используя нейромониторинг. При помощи которого контролировалась функция спинномозгового корешка, регистрируя электромиографическую активность мышц (ЭМГ); функция спинного мозга - при помощи записи моторных вызванных потенциалов (МВП), используя чрезкожную транскраниальную электростимуляцию двигательных зон коры головного мозга, и получая ответ от мышц конечностей, что давало информацию о развитии ятрогенного раздражения или повреждении корешка и степени проводимости спинного мозга.

В раннем послеоперационном периоде у оперированных пациентов не зарегистрировано ухудшения в неврологической симптоматике. У пятерых из шести оперированных больных отмечался регресс корешкового болевого синдрома при удалении грыж дисков, у больных с опухолью поясничного отдела позвоночника и у больного с закрытой спинальной травмой с компрессией спинного мозга отмечалось улучшение двигательных функций в нижних конечностях, нарастание силы в ногах. В одном случае клинический эффект от оперативного вмешательства остался прежним.

Протоколы отчета ведения нейромониторинга в виде снимка экрана монитора фиксируются и сохраняются как файл формата PDF на любом этапе операции с последующей распечаткой в историю болезни.

Примеры полученных отчетов

Клинический случай 1. Пациентка П. 57 л, диагноз: доброкачественная неврилемома тип В по Антонию, G 1 на уровне L2-L3 позвонков слева. Операция: микрохирургическое удаление паравертебральной опухоли на уровне L2-L3 позвонков слева.

До начала удаления опухоли, в режиме исследования моторного вызванного потенциала (МВП) проводилась транскраниальная электростимуляция двигательных участков коры головного мозга для определения проводимости спинного мозга. При стимуляции напряжением 500 вольт и силы тока, подающегося на пациента 809 миллиампер отсутствовал ответ на экране монитора. Регистрирующие электроды размещались в местах нахождения мышц, соответствующих сегментам позвоночника, расположенным в зоне риска проведения операции (рисунок 5). При исследовании моторного вызванного потенциала (МВП) после удаления опухоли при стимуляции напряжением 500 вольт и силы тока 1023 миллиампер получен ответ, зафиксированный на экране монитора на уровне Th10-Th11, Th11-L1. (рисунок 6).

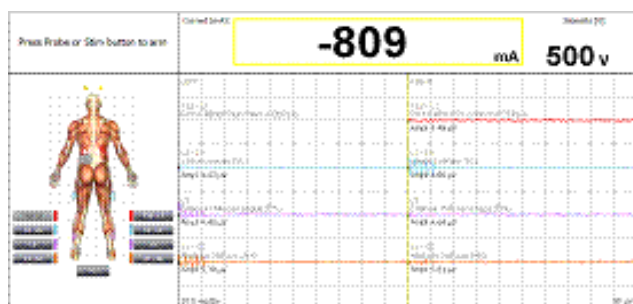


Рисунок 5 - Снимок в режиме исследования моторного вызванного потенциала (МВП) до начала удаления опухоли

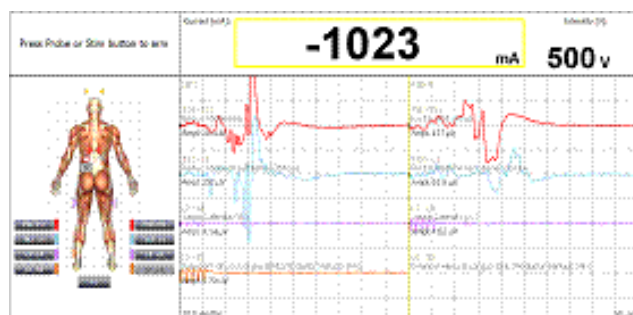


Рисунок 6 - Снимок в режиме исследования моторного вызванного потенциала (МВП) после удаления опухоли

Клинический случай № 2. Пациент М. 37 л., Диагноз: Сочетанная травма. ЗПСМТ. Острый период. Осложненный оскольчатый перелом Th10, Th11 позвонков с компрессией спинного мозга. Операция: ламинэктомия Th10 Th11. Декомпрессия спинного мозга с резекцией задних отделов тела Th10. Транспедикулярная фиксация Th9 Th12, L1.

На рисунке 7 изображено проведение транскраниальной электростимуляции двигательных участков коры головного мозга напряжением 500 вольт и силы тока 1043 миллиампера до начала проведения декомпрессии. Зафиксировано отсутствие ответа на экране монитора на стимуляцию спинного мозга. После проведения декомпрессии спинного мозга получен ответ на стимуляцию на уровне Th10-Th11 при напряжении 500 вольт и силы тока 995 миллиампер (рисунок 8).

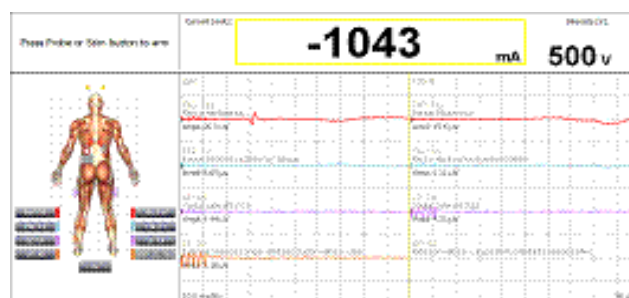


Рисунок 7 - Снимок в режиме исследования моторного вызванного потенциала (МВП) до начала декомпрессии спинного мозга

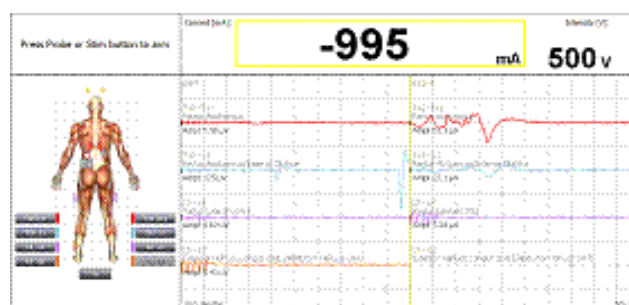


Рисунок 8 - Снимок в режиме исследования моторного вызванного потенциала (МВП) после декомпрессии спинного мозга

Опыт применения интраоперационного нейромониторинга показал, что он не подменяет анатомическую идентификацию двигательных нервов, а является дополнительным методом, облегчающий поиск нерва в операционной ране. Однако при помощи нейромониторинга интраоперационная визуализация нерва является более ориентированной и быстрой по сравнению с визуальным поиском, а самое главное в том, что нерв остается функционально сохраненным [7, 8].

Многие зарубежные исследователи признают роль нейромониторинга в снижении частоты неврологических осложнений после оперативных вмешательств на позвоночнике [4, 5].

Выводы

Применение интраоперационного нейромониторинга позволяет:

1. Уменьшить возможность возникновения послеоперационного неврологического дефицита, вызванного повреждением спинного мозга и спинальных корешков в ходе выполнения манипуляций на позвоночнике.

2. Предотвратить парезы, вызванные ятрогенным повреждением корешков спинного мозга, периферических нервов и нервных сплетений за счет нейрофизиологической визуализации в ходе операции.

3. Повысить радикальность удаления опухолей спинного мозга за счет нейрофизиологической визуализации моторных путей спинного мозга.

4. Оценить правильность размещения металлических спинальных имплантов для предотвращения послеоперационных осложнений.

5. Обезопасить и увеличить уверенность хирурга в своих действиях в процессе операции.

Таким образом, благодаря сочетанию своих свойств, режимов и функций, система интраоперационного нейромониторинга представляется оптимальной для использования при проведении нейрохирургических вмешательств на позвоночнике. Применение нейромониторинга позволяет улучшить результаты оперативных вмешательств и добиться уменьшения неврологического дефицита, сокращения частоты послеоперационных осложнений и времени восстановления.

СПИСОК ЛИТЕРАТУРЫ

1 Огурцова А.А. Интраоперационный нейромониторинг в нейрохирургии: сборник трудов. - М., ФГБУ «Научно-исследовательский институт нейрохирургии им. акад. Н.Н.Бурденко РАМН», 2013. - 74с.

2 Щекутев Г.А. Нейрофизиологические исследования в клинике. Москва: Издательство «Ан-тидор», 2001. - 232 с.

3 Bose B, Sestokas AK, Schwartz DM. Нейрофизиологическое обнаружение ятрогенного дефицита нерва С5 во время цервикального хирургического вмешательства // J Neurosurg Spine. - 2007. - 6(5). - С.381-385.

4 Fehlings MG, Brodke DS, Norvell DC, Dettori JR. Spine. Очевидность интраоперационного нейрофизиологического контроля при операции на позвоночном столбе. - 2010, 20;35 (9S). - P.37-46.

5 Sala F, Dvorak J, Faccioli F. Эффективность многомодального интраоперационного контроля во время операции на позвоночном столбе // Eur Spine J. - 2007. - №16, Suppl 2. - P.229-231.

6 Moller A.R. Intraoperative Neurophysiological Monitoring; 3rd Edition. - SV 2010.

7 Румянцев П. О. Интраоперационный нейромониторинг при операциях на щитовидной железе // Журнал Эндокринная хирургия. - 2012. - № 2.

8 Суфианов А.А., и соавторы Нейрофизиологический мониторинг при чрезкожном транспедикулярном остеосинтезе поясничного отдела позвоночника: сборник трудов // ФБГУ «Федеральный центр нейрохирургии». - Тюмень, 2013. - 74с.

ТҮЙІНДЕМЕ

С.Д. Карибай, А.З. Нурпеисов (м.ғ.к.), А.В. Ахметжанов, Р.Ш. Танкачев, И.Ж. Галиев (м.ғ.к.), Ю.А. Дихтырь, К.К. Ахметов, Б.С. Мустафаев (Ph.d.), А.Е. Саменова
«Ұлттық нейрохирургия орталығы» АҚ, Астана қ., Қазақстан

ОМЫРТҚАҒА ХИРУРГИЯЛЫҚ АРАЛАСУДЫ ЖҮРГІЗУ КЕЗІНДЕГІ ИНТРАОПЕРАЦИЯЛЫҚ НЕЙРОМОНИТОРИНГТІ ҚОЛДАНУ ТӘЖІРИБЕСІ

Мақалада омыртқаның әр түрлі патологиясына операциялық араласу тәжірибесі қарастырылған NIM Eclipse жүйесінің «Medtronic» компаниясы интраоперациялық нейромониторингті қолданылған. Жүйе ЭМГ – белсенді бұлшықтың үзбесіз мониторингін

жүзеге асырып қауіпке төнген нервті ятрогендік зақымдануынан сақтайды.

Негізгі сөздер: интраоперациялық нейромониторинг, нервтің ятрогендік зақымдануы, бұлшық еттің электромиографиялық белсенділігі, келтірілген моторлық потенциалдар.

SUMMARY

S.D.Karibai, A.Z.Nurpeisov (CandMedSci), A.V.Akhmetzhanov, R.Sh Tankacheev, I.Zh.Galiev (CandMedSci), Yu.A. Dikhtyar, K.K.Akhmetov, B.S.Mustafaev (Ph.d.), A.Ye.Samenova
«National Centre for Neurosurgery» JSC, Astana, Kazakhstan

EXPERIENCE OF INTRAOPERATIONAL NEUROMONITORING UNDER THE SURGICAL PROCEDURES ON SPINAL COLUMN

The article describes the experience of surgical procedure with different spinal column pathology using intraoperation neuromonitoring of NIM Eclipses system of the company «Medtronic». The system permanently monitors EMG-activity of muscles, innervated by

the nerve under the risk which allow to minimize the possibility of its iatrogenic injury.

Key words: intraoperation neuromonitoring, iatrogenic nerve injury, electromyographic muscle activity, motorial event-related potentials.

*Andras A Kemeny, F.R.C.S., M.D.
President, British Radiosurgery Society Sheffield*

GAMMA KNIFE SURGERY

Surgical treatment of pathologies deep in the brain has always been hampered by the morbidity and even mortality of having to cut through normal functioning brain before getting to the abnormality. This was particularly important for multiple abnormalities, like metastatic cancer in the brain. Despite the advances over the last 50 years of microsurgery and image guided navigation within the skull, the side-effects of open surgery stubbornly remained sufficiently high for surgeons to seek an alternative. This was finally provided by the advent of radiosurgery.

This technique combines the principle of three-dimensional coordinate system-based navigation within the skull on one hand and the approach of the target through literally hundreds of individually harmless weak radiation beams. As the inventor, Prof Lars Leksell, a Swedish neurosurgeon, was quoted saying:» In the brain no tool can be too refined«. It could not be more true for radiosurgical tools.

In a recent article in *The Consultant*, Dr Mascott described the advantages of using radiosurgery for a wide range of pathological processes in the brain. As he writes, and despite Linear accelerator technology being a much older technology, the overwhelming majority of patients around the world have received this treatment using the Gamma Knife, the purpose-built machine to treat abnormalities in the brain. The beauty of this equipment is the ingenious way radiation is delivered simultaneously from hundreds of pencil-fine beams, rather than requiring a moving single beam to achieve the focusing effect. This feature ensures precision and speed of treatment: the reason Gamma Knife remains the gold standard tool. There is a lot of debate about the relative merits or demerits of the different technological solution to the radiosurgery problem: how to best deliver the maximum amount of energy to the target, with the least radiation dose to the surrounding normal tissue. Normal tissue dose has been proven to be apparatus-dependent, with Leksell Gamma Knife® Perfexion™ scoring best, while some competitors delivering up to 100 times this unwanted dose.

Since introduction into the neurosurgical and oncological armamentarium, more than 500,000 patients have been treated worldwide with this tool. In Sheffield, where we had the privilege of installing the third Gamma Knife in the world, since 1985 we have treated over 12 thousand patients. The depth of acquired knowledge about Gamma Knife Surgery (as this specific form of radiosurgery has been termed more recently) achieved dramatic changes in management of these patients.

The reports at the recent 16th International Meeting of the Leksell Gamma Knife® Society in March 2012 in Sydney, Australia, show the wide range of pathologies where we can help. Acoustic neuromas (a.k.a. vestibular schwannomas) are now only exceptionally operated and only when they are larger than 3-4 cm. For the elderly this treatment offers a daycase treatment instead of the

risk of months of recovery after a high-risk operation. For the young, it is the more than 75% hearing preservation and almost guaranteed facial nerve preservation that is particularly attractive. Similarly glomus jugulare tumours, these benign but extremely vascular skull base tumours whose removal used to cause life-long suffering of the postoperative lower cranial nerve palsies, is now successfully controlled in more than 90% of cases with Gamma Knife. The recently published European multicentre study reported long term success with 4,500 meningiomas, mainly on the skull base with rare complications and better long term control than expected from microsurgery. The same applies to many other, small and often surgically inaccessible other tumours.

One of the earliest indications to use radiosurgery is cerebral arteriovenous malformations (AVMs), which pose a risk of brain haemorrhage and major neurological disability. These congenital abnormalities are of course operated if the blood clot has to be removed as an emergency. The very large lesions are treated with endovascular embolisation techniques. Most, however, are treated with Gamma Knife. This is successful particularly if the core of the AVM, the so called nidus, is small and compact, without previous embolisation.

The current buzz is around the management of cancer metastases to the brain. The traditional pessimism and the resulting palliative management (whole brain radiotherapy), has given way to successful control with Gamma Knife. Patients with good performance status and intracranial tumours less than 3 cm size are the good candidates. The growing experience shows that the number of deposits in the brain matter much less than size, so even in a patient with 5-7 distinct metastases this treatment offers control of disease in the brain. Importantly, the risk of dementia, the greatest threat after whole brain irradiation, is prevented by using focal treatment. The drawback is that salvage treatment, repeat Gamma Knife surgery, is needed in 3-4 months in some cases. Looking at it another way, this treatment can be repeated several times in cases of later cranial metastases if necessary: unlike the «standard» whole brain treatment.

An exciting new prospect was announced in Sydney: soon the combination of Gamma Knife with cone beam CT will offer the best of both worlds, the precision and efficiency of the Gamma Knife with in-treatment confirmation of position. This will allow a further expansion of indication to the larger tumours in the brain and cervical spine.

Obviously, the dedicated machine for intracranial targets is not suitable to treat in the rest of the body, partly because the targeting frame-based coordinate system is fixed to the skull and partly because the targets would move in the body with respiration. To solve this, several manufacturers have introduced alternative methods, usually combining some form of imaging during treatment with x-ray or CT scanning. Due to the

unavoidable uncertainty introduced by such movement, fractionated treatment is usually prescribed. These machines are linear accelerator based, and found their niche in treatment of cancers in the lung, prostate, liver and spine. Cyberknife, Novalis Tx, TruBeam and Axesse are the front-runner machines in this field.

The economic aspects of the march of radiosurgery are enormous. Converting complex microsurgical procedures, requiring lengthy use of high-tech operating theatre and intensive care facilities and lengthy recovery to an outpatient procedure after which patients can

return to work in days is a major bonus to patients but also to society at large. Admittedly, it is not easy to take the secondary costs to society into account but many healthcare systems are working on making the much needed savings. Minimally invasive neurosurgery in general and Gamma Knife Surgery in particular can contribute to make this happen. The fact that this is achieved while improving patient experience and outcome is the reason why this technique is taking over from traditional surgery and radiotherapy.

НОВОСТИ НАУКИ

Китайские врачи сохранили жизнь в оторванной руке, временно пришив ее к ноге пациента

Китайские врачи смогли спасти мужчине кисть руки, временно присоединив ее к его лодыжке. Пострадавший, Сяо Вэй, потерял руку в ходе несчастного случая на производстве. Сразу пришить кисть не удалось, поэтому пришлось позаимствовать лодыжку. Кисть соединили с артериями на ноге, постоянно подпитывая ее кровью.

Через месяц руку пришили на место. Пациенту предстоит пройти еще несколько операций, прежде чем восстановится функция руки. Проблему представляет тот факт, что руку еще и расплющило. По словам мировых экспертов, китайские хирурги весьма квалифицированы в деле микрохирургии. Поэтому не приходится сомневаться в успехе операций, хотя есть риски появления впоследствии болей и ограничений в мобильности.

Лодыжка — не самое удобное место для временной имплантации. Обычно хирурги присоединяют оторванные части тела к подмышке — там лучше кровоток. В любом случае, врачам удалось сохранить жизнь в кисти. Если бы процедура не была проведена, то мышцы и нервные окончания отмерли.

Ученые нашли в желудке нервы, отслеживающие время

Желудок не только переваривает пищу, но и отслеживает время. Как передает The Sydney Morning Herald со ссылкой на исследование Университета Аделаиды, нервы в желудке работают как «внутренние часы». Они связаны с тем, насколько человек сыт, и какой сейчас час.

Исследование мышей показало: когда нервы должны быть активны, они демонстрировали сниженную чувствительность к растягиванию, которое происходит во время приема пищи. Чувствительность нервов определяет скорость передачи сигнала в мозг о наполненности желудка.

Ночью, когда телу не требуется много энергии, нервы реагируют быстро, сообщая мозгу, что пора прекратить есть. Это открытие может объяснить, почему у людей, работающих по ночам, наблюдаются определенные отклонения. Согласно статистике, посменные работники чаще страдают от лишнего веса.

Мыши были чувствительны к незначительным смещениям времени пробуждения. Учитывались даже несколько часов. В результате у них менялся аппетит. По мнению ученых, имеет смысл составлять диету с расчетом на то, в какое время принимается пища, не делая основного упора на сами продукты. В перспективе специалисты соби-

раются исследовать, меняется ли экспрессия гормона голода, лептина, у мышей в течение 24 часов, и как этот процесс взаимодействует с «внутренними часами».

Травмы спинного мозга вызывают проблемы с дыханием во время сна

Травмы спинного мозга провоцируют проблемы с дыханием во время сна, выяснили американские ученые, статья которых опубликована в научном журнале *Journal of Applied Physiology*.

К такому выводу исследователи пришли, проследив за показателями дыхания 11 людей, которые имеют травмы спинного мозга различной степени тяжести. Так, некоторые из них полностью парализованы.

Ученым удалось выяснить, что такие травмы в 80% случаев провоцируют апноэ — остановку дыхательных движений во время сна, что может привести к фатальным последствиям.

Электрические зубные щетки вредят здоровью

Ученые из 4-х крупнейших университетов Англии провели клинические исследования электрических зубных щеток и пришли к выводу, что многие из них имеют больше недостатков, чем достоинств.

Специалисты провели 29 клинических испытаний электрических зубных щеток при помощи 2500 добровольцев. Все электрические щетки для чистки зубов специалисты подразделили на 5 типов: щетки, рабочая часть которых движется из стороны в сторону, вибрирующие, вращающиеся, вращающиеся и колеблющиеся одновременно, и щетки, пучки ворсинок в которых вращаются в разные стороны.

Оказалось, что только вращающиеся и колеблющиеся одновременно щетки превосходят по эффективности обычные зубные щетки — они удаляют на 7% больше зубного налета и снижают заболеваемость десен на 17%.

Однако электрические зубные щетки, по мнению специалистов, имеют массу недостатков. Дело в том, что эти приборы могут не только сильно ранить десны, но при неправильном применении даже расшатать зубы.

По статистике за последние 15-20 лет, когда это чудо техники вошло в повседневную жизнь, во всем мире резко возросло количество рецессий десны (десна отходит от эмалевой шейки зуба, приоткрывая корень), эрозий эмали, клиновидных дефектов (у шейки зуба образуется глубокая клиновидная щель).

Источник: news.online.ua

Информация для авторов

При направлении статьи в редакцию необходимо соблюдать следующие правила:

- ❖ **Индекс УДК:** Индекс УДК помещают отдельной строкой слева.
- ❖ **Сведения об авторах помещают перед заглавием статьи:**
Имя автора (инициалы и фамилия);
Ученое звание, ученая степень;
Должность или профессию;
Место работы (наименование учреждения или организации, населенного пункта);
Наименование страны (для иностранных авторов).
- ❖ **Заглавие публикуемого материала:** Не допускается включать в заглавие публикуемого материала название раздела, подраздела, цикла, где он публикуется.
- ❖ **Подзаголовочные данные:** Сведения о типе публикуемого материала, в том числе формулировки «Обзор литературы», «Обзор...» в обзорных публикациях, помещают после заглавия публикуемого материала
- ❖ **Резюме:** Резюме приводят на языке текста публикуемого материала и помещают перед текстом, после заглавия и подзаголовочных данных.
Для оригинальных статей резюме должно включать следующие краткие разделы: введение, методы исследования, результаты и заключение.
К каждой статье прилагается резюме на казахском, русском и английском языках. Резюме на русском языке (если статья на русском) помещается перед текстом, а на казахском и английском - в конце текста статьи. Соответственно резюме на казахском помещается в начале статьи на казахском, а на русском и английском - в конце текста статьи.
Каждое резюме должно содержать ключевые слова (от 3 до 6 слов). Текст Резюме должен быть максимально информативным и отражать, прежде всего, основные результаты вашей работы. Оптимальный объем Резюме – от 2/3 до 1 страницы. Приступая к написанию Резюме, помните, что для большого круга читателей все знакомство с вашей статьей ограничится прочтением ее названия и Резюме. Поэтому относитесь к Резюме как к чрезвычайно важной и ответственной работе. Обращайте особое внимание на квалифицированный перевод резюме на английский язык.
- ❖ **Ключевые слова:** Ключевые слова, помещают отдельной строкой непосредственно после заглавия, перед текстом публикуемого материала.
- ❖ **Текст:** Оригинальная статья должна состоять из введения, характеристики собственного материала и методов исследования, результатов и их обсуждения, заключения или выводов.
- ❖ **Пристатейные библиографические списки:** В заглавии пристатейного библиографического списка используют название «Список литературы». Список помещают после текста публикуемого материала. Все ссылки в списке последовательно нумеруются и располагаются по порядку упоминания в тексте. Библиографические ссылки в тексте статьи даются в квадратных скобках с номерами в соответствии со списком литературы. Список литературы оформить согласно ГОСТу 7.1–2003.
- ❖ **Оформление:** Статья должна быть напечатана шрифтом TimesNewRoman, размером 12, через 1,5 интервал. Формат файла –MicrosoftWord (расширение *.doc).
- ❖ **Объем статей:** Объем оригинальных статей и лекций, включая таблицы, рисунки, список литературы и резюме не должен превышать 10 стр., обзорных статей – 15 стр. Отдельные сообщения и заметки не должны превышать 5 стр.
- ❖ **Контактная информация:** Статья должна включать информацию об авторах, с которым редколлегия может вести переписку, их телефоны, адреса с почтовым индексом, электронные адреса.
- ❖ **Сокращения в статье:** Статья должна быть тщательно выверена автором. Сокращение слов, имен, названий (кроме общепринятых сокращений мер, физических, химических и математических величин и терминов) не допускается. Сокращения слов, терминов расшифровываются при первом упоминании в тексте. В резюме могут быть только общепринятые сокращения.
- ❖ **Требования к рисункам:** Все рисунки, используемые в статье, должны быть пронумерованы и подписаны. В тексте должно быть упоминание о каждом рисунке. Формат файла рисунка – TIF (расширение *.tif). Программы, в которых выполнен рисунок – CorelDRAW 7,8 и 9, FreeHand 8 и 9. Режим – bitmap (битовая карта – черно-белое изображение без полутонов). Разрешение – 600 dpi (для черно-белых и штриховых рисунков), не менее 300 dpi (для цветных изображений, фотографий и рисунков с серыми элементами).
- ❖ Направление в редакцию работ, опубликованных в других изданиях или посланных в другие редакции, не допускается.
- ❖ Редакция оставляет за собой право не публиковать, не рецензировать и не возвращать авторам статьи, оформленные с нарушением вышеназванных правил. Всю ответственность за приведенные в статьях дозы лекарств, формулы, цифровые показатели несут авторы публикаций. Редакция также оставляет за собой право сокращать и редактировать статьи и иллюстративный материал. Все статьи рецензируются.

Статьи следует направлять по адресу:

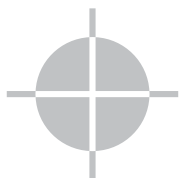010000, г. Астана, Левый берег реки Ишим, пр-т. Туран 34/1,
Национальный центр нейрохирургии, Редакция журнала
«Нейрохирургия и неврология Казахстана»,
Тел/факс: (7172) 51-15-94 (1326), моб. +7 701 359 49 72, +7 775 909 08 98
e-mail: nsnkkz@gmail.com

0.15235_{mm} accuracy*

Only Leksell Gamma Knife® delivers the level of uncompromised precision required for intracranial radiosurgery. Industry-leading accuracy allows you to confidently treat targets even in the most challenging anatomical locations as an adjunct or alternative to surgical resection.

Leksell Gamma Knife® – when there is no room for error.

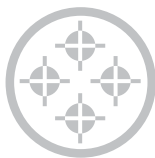*Radiological accuracy evaluation: 189 systems measured.



Guaranteed accuracy



Clinical scientific leadership



Treatment of multiple targets in one session



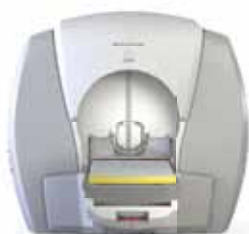
Patient friendly



Steep dose fall off



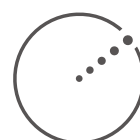
Reduced cost per procedure



Leksell Gamma Knife®
Precision, Precisely



www.precision-precisely.com



ELEKTA

