

Травматология

ЖӘНЕ

Ортопедия

ОСОБЕННОСТИ ТОТАЛЬНОГО ЭНДОПРОТЕЗИРОВАНИЯ ТАЗОБЕДРЕННОГО СУСТАВА ПРИ СЛОЖНЫХ ПОРАЖЕНИЯХ ВЕРТЛУЖНОЙ ВПАДИНЫ

**Н.Д. БАТПЕНОВ, А.А. БЕЛОКОБЫЛОВ, К.Д. АШИМОВ,
В.Д. СЕРИКБАЕВ, Б.К. МАЛИК, М.А. СУЛТАНОВ**

Научно-исследовательский институт травматологии и ортопедии, Астана

Мақалада жамбас ойығының күрделі жарақатымен жамбас-сан буынына жасалған 67 науқастың еміне сараптама жасалды. Оперативті емге көрсеткіштер мен оның әдістері сипатталды. Ем нәтижесі 52 науқастарда бақыланды (77,6%). Орташа бақылау мерзімі 9 ай (2,5 тен 3 жыл). 36 (53,7%) науқастарда емнің нәтижесі 12 айдан артық мерзімде бақыланды. Қолайлы (өте жақсы, жақсы, қанағаттанарлық бағалар Харрис бойынша) 95,5% орын алды. Осы науқастарда 12 айдан соң ауырсыну сезімі жойылған немесе әлсіз орын алған. 48 науқаста ақсаңдау жойылды, 4 науқаста аз ақсаңдау орын алды. Операциядан кейін 1,5-2 айдан соң аяқтың тіреу қаблеті қалпына келіп ауырсыну синдромы 85% науқастарда толық жойылды.

There are described used methods and indications for operative treatment on the analysis of 67 carried out operations on replacement of total hip arthroplasty with a lot of the difficult, non-standard situations connected to defeat of a bone fabric acetabulum in this article. Results total hip arthroplasty are tracked at 52 sick (77,6%). The average term of supervision is 9 months (from 2,5 months till 3 years). The results more than 12 months are traced at 36 sick (53,7%). Favorable results (an excellent, good, satisfactory estimation on Harris) are marked in 95,5% of cases. All these patients after operation during 12 months didn't have a pain or pain was insignificant at long walking and did not influent for activity of patients. The lameness was absent at 48 patients, feebly marked - at 4 patients. In other cases the estimation of results because of small term of the postoperative period is not carried out, but it is necessary to note, that in 1,5-2 months after operation, restoration of functions legs and knocking over of a painful syndrome is achieved at 85 % of patients.

Современный уровень развития медицинских технологий позволяет успешно применять эндопротезирование как метод оперативного восстановления функции тазобедренного сустава при самой различной патологии [1,3]. Совершенствование хирургиче-

ской техники, анестезиологического пособия, модернизация операционного инструментария достигли такого уровня, что появляется мнение о «рутинности» данного вида оперативных вмешательств [2,4]. К примеру, при переломах шейки бед-

ра, идиопатическом асептическом некрозе головки бедра данная операция выполняется в короткий временной промежуток, относительно малотравматична, сравнительно легко переносится пациентами. Достаточно хорошо отработанный реабилитационный период позволяет быстро восстановить утраченную функцию конечности [3,4]. Однако существует целый ряд сложных, нестандартных ситуаций, когда оперативное вмешательство представляет собой технически и тактически сложную задачу, требует индивидуального подхода как в предоперационном планировании, во время оперативного вмешательства, так и во всем послеоперационном периоде, включая реабилитационное лечение. В литературе это определяется как «атипичное», «нестандартное» эндопротезирование [4,5,6]. Из структуры таких вмешательств в отдельную категорию можно выделить операции при сложных поражениях вертлужной впадины.

За период 2003-2006 гг. в отделении эндопротезирования НИИТО у 522 больных было произведено 543 эндопротезирования тазобедренного сустава. Из них в 67 случаях имела место нестандартная имплантация вертлужного компонента. Это составило 12,3% от общего числа операций. Учитывая отсутствие единой классификации в этом вопросе [1,2,3,4,5,6], а также невозможность предусмотреть все возможные варианты аномалий, мы условно выделили три наиболее характерных группы:

- к первой из них можно отнести так называемые «протрузионные» коксартрозы - следствие поздних стадий ревматоидного процесса, неустраненных травматических центральных вывихов бедра или некорректно выполненных ранее имплантаций чаш;

- ко второй группе мы отнесли последствия грубых врожденных дисплазий тазобедренного сустава без вывиха головки бедра, так как люксация головки требует отдельного тактического подхода;

- третья группа – застарелые переломовывихи тазобедренного сустава, в том числе и после проведенных по этому поводу ранее оперативных вмешательств.

В каждой из групп имеются технические особенности оперативного вмешательства. В первой группе (18 операций - 26,9%), как правило, не удается произвести вывих головки бедра, поэтому она удаляется после остеотомии шейки, лучше двойной, зачастую методом фрагментации. Дно вертлужной впадины представляет собой тонкую кортикальную пластину, поэтому необходимо быть осторожным при работе с фрезами для предотвращения перфорации медиальной стенки. В этой группе в 3 случаях была неста-

бильность вертлужного компонента в виде протрузии после первичного эндопротезирования. При этом ошибкой явилось то, что значительные дефекты дна впадины хирурги пытались восполнить установкой цементных чаш без применения каких либо дополнительных укрепляющих элементов. Костный цемент проникал глубоко в полость малого таза, никоим образом не влияя на стабильность, иногда, напротив усугубляя ситуацию, т.к. при ревизионном эндопротезировании очень сложно бывает удалить такие конгломераты. Нередки случаи значительного кровотечения из повреждающихся во время удаления цементной мантии внутритазовых вен.

При эндопротезировании тазобедренного сустава в этой группе установки чаши методом «пресс-фит» считаем возможным, когда она имеет минимум 50% контакта со спонгиозной костью, что обеспечивает достаточную первичную фиксацию и дает уверенность в полноценной последующей интеграции. В противном случае предпочтение отдаем цементной фиксации чаш с козырьком по экватору, при необходимости с установкой различных укрепляющих колец. Следует обратить внимание на большой индекс вертлужной впадины (отношение глубины и вертикального входа вертлужной впадины) который может быть от 0,8 до 1,0. При установке чаши на дно центр вращения головки становится медиальнее, что может вызвать ограничение движений и развитие «импиджмент-синдрома». При установке чаши по линии входа в вертлужную впадину происходит неравномерное распределение цементной мантии – больше на дне, меньше по периферии. Выходом из этой ситуации считаем разумное расширение вертикального входа во впадину, без ослабления ее опорных структур, а также укладки на дно достаточного количества спонгиозной стружки.

Примеры:

Больной 3., 45 лет, в течение 15 лет страдает ревматоидным артритом, суставно-висцеральная форма, боли в тазобедренных суставах в течение 10 лет. Как видно на рентгенограмме (рисунок 1), имеется протрузия дна вертлужной впадины. При предоперационном планировании операции было решено использовать укрепляющие кольца, т.к. дно вертлужной впадины было 2-3 мм, при обработке сферическими фрезами мог возникнуть значительный дефект медиальной стенки. Больному произведено тотальное цементное эндопротезирование левого тазобедренного сустава с применением укрепляющего кольца Мюллера (рисунок 1).

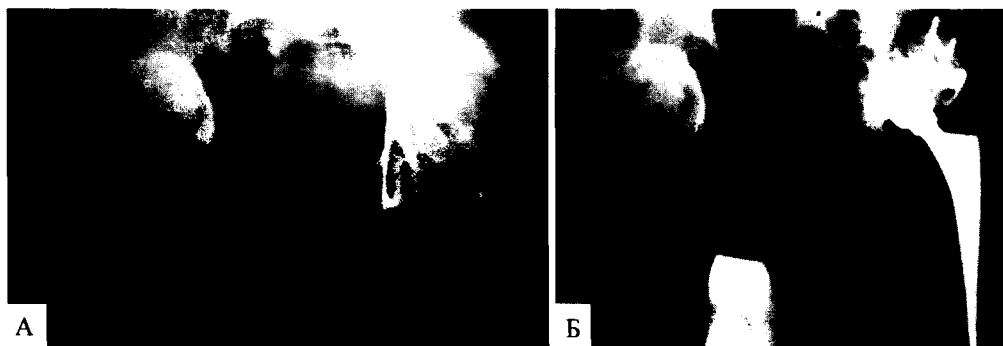


Рисунок 1 – Больной 3., 45 лет: А- до операции; Б – после операции

Больной Н., 37 лет, в детстве произведено открытое вправление вывиха головок бедренных костей, из-за нарушения функции тазобедренного сустава, вследствие декомпенсации в 2003 году произведено тотальное цементное эндопротезирование правого тазобедренного сустава. Как видно на рисунке 2А, во время обработки впадины образовался дефект медиальной стенки, чашка фиксирована без укрепляющего кольца и применения ауто- или аллотрансплантата, значительная масса костного цемента проникла в полость малого таза, не обладая фиксирующими свойствами. Нестабильность эндопротеза отмечалась в ранний послеоперационный период. В течение 2 лет сохранялся болевой синдром, прогрессирующий в динамике. Через 2 года больной проведено повторное вмешательство. На операции выявлена нестабильность как вертлужного так и бедренного компонентов. Во время удаления чаши имело место значительное кровотечение из клетчатки малого таза. Произведено ревизионное эндопротезирование тазобедренного сустава с применением антипротрузионного кольца. Для удаления цементной мантии была произведена окончатая остеотомия, из-за дефекта проксимального конца бедренной кости установлена цементная модульная ножка (рисунок 2Б).

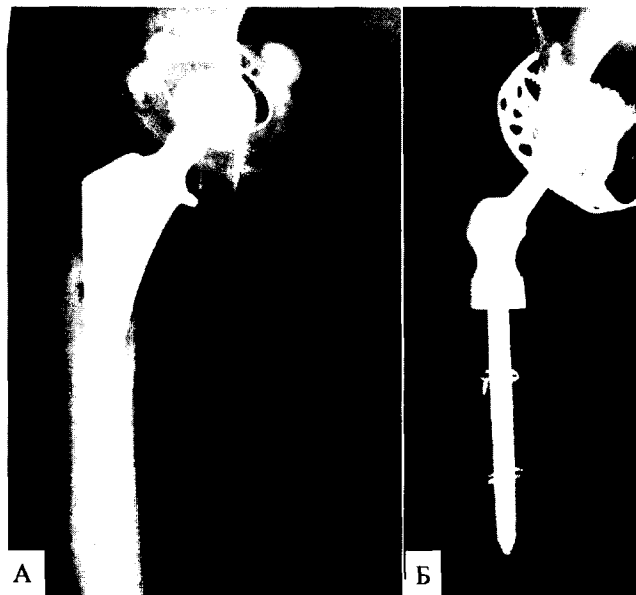


Рисунок 2 – Больная Н., 37 лет: А - после первичного эндопротезирования; Б – после ревизи

Во второй группе (27 операций - 40,3%) характерно уплощение вертлужной впадины, индекс вертлужной впадины менее 0,5, овальная либо неправильная форма, опорные структуры гипоплазированы в различной степени. Обработка сферическими фрезами минимальных размеров позволяет в большинстве случаев сформировать как колонны, так и крышу впадины. Причем вначале проводится максимально возможная медиализация и лишь затем формирование углов наклона и антеверзии. Идеальным вариантом считаем установку чаш методом «пресс-фит». Предпочтение отдаем чашам с финами, что безусловно сказывается как на первичной так и на вторичной стабильности. К использованию винтов, которые несомненно улучшают первичную фиксацию, относимся крайне дифференцированно, в виду того, что чаша после установки методом «пресс-фит» с момента ее установки до полной интеграции с костью имеет период микроадаптации, а винты служат этому

препятствием. Более того, они могут являться «осью маятника», способствующей неравномерному окончательному погружению чаши. В ряде случаев возможно некоторое отклонение от нормы в пространственной установке чаши с целью увеличения контакта с костной тканью, которое нивелируется применением головок с эксцентричной шейкой (до 10 градусов).

Примеры:

Больная Б., 19 лет, поступила с диагнозом: Диспластический коксартроз правого тазобедренного сустава, неоартроз на уровне крыши вертлужной впадины, сгибательно-приводящая контрактура правого тазобедренного сустава. Как видно на рентгенограмме (рисунок 3А), вертлужная впадина плоская, однако толщина дна вертлужной впадины достаточная для формирования колон и крыши. Во время операции после обработки сферическими фрезами была установлена бесцементная чаша с финнами (рисунок 3Б).

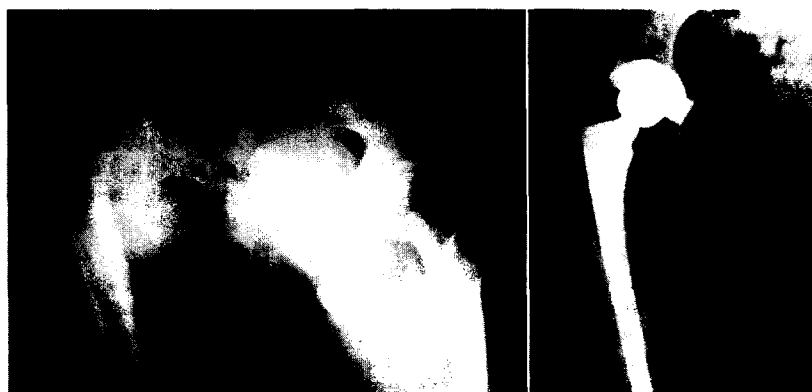

Рисунок 3 – Больная Б., 19 лет: А - до операции; Б – после тотального эндопротезирования тазобедренного сустава

В третьей группе (22 случая - 32,8%) имели место последствия задневерхнего вывиха бедра, то есть повреждения задней коллоны и крыши вертлуж-

ной впадины. Причем у этих пациентов головка бедра находилась в положении вывиха или подвывиха, вследствие неадекватной репозиции костных отлом-

ков таза, даже после открытого остеосинтеза. В большинстве случаев это было несращение со значительным остеолитом. Такие результаты лечения переломовывихов бедра требуют отдельной интерпретации, но следует отметить, что они часто происходили либо из-за неполной диагностики повреждения, либо из-за проведения операций в неспециализированных отделениях. Более того, значительный рубцовый процесс, изменение анатомических структур, наличие металлоконструкций после предшествующих операций усложняли эндо-протезирование.

Первой и наиболее сложной задачей в этой группе больных явилось восстановление утраченных костных структур. Головка бедра, вследствие ее асептического некроза, зачастую была непригодна как пластический материал. Большим подспорьем являются аллотрансплантаты. Их заготовка и хранение проводится в холодильнике при $t^{\circ} -84^{\circ}\text{C}$. Место перелома впадины освежали до полноценно кровоточащей костной ткани, трансплантату придавали необходимую форму и фиксировали в подготовленное ложе спонгиозными винтами, спицами. Причем, для

увеличения прочности трансплантат может разумно выступать за естественные контуры таза. Затем, помня об относительной его прочности производили обработку впадины фрезами. Варианты имплантации чаш весьма разнообразны. Величина нагрузки на конечность и ее сроки рекомендуются индивидуально по мере консолидации области костной пластики.

Пример:

Больной Г., 25 лет, за 2 года до поступления в результате ДТП произошел фрагментарный перелом костей таза с повреждением структур левой вертлужной впадины. Лечение консервативное, на скелетном вытяжении, вывих головки левой бедренной кости не устранен. На компьютерной томограмме обнаружен значительный дефект крыши и задней колони вертлужной впадины. Больному произведено тотальное эндопротезирование левого тазобедренного сустава, для замещения дефекта вертлужной впадины применен аллотрансплантат, консервированный при температуре -84°C , было установлено укрепляющее кольцо Мюллера (рисунок 4А и Б).

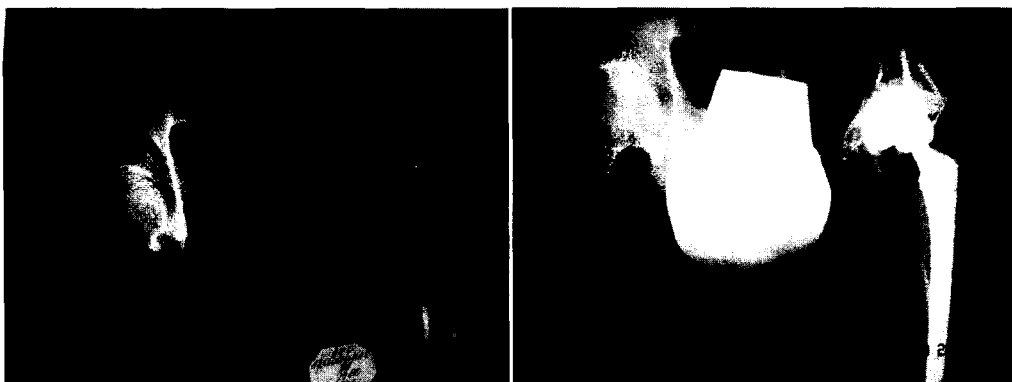

Рисунок 4 – Больной Г., 25 лет: А - через 2 года после травмы; Б – после тотального эндопротезирования тазобедренного сустава

Результаты эндопротезирования тазобедренного сустава прослежены у 52 больных (77,6%). Средний срок наблюдения составил 9 месяцев (от 2,5 месяцев до 3 лет). Результаты более 12 месяцев отслежены у 36 больных (53,7%). Благоприятные исходы (отличная, хорошая, удовлетворительная оценка по Харрису) отмечены в 95,5% случаев. У этих пациентов через 12 месяцев после операции боль отсутствовала или была незначительной после длительной ходьбы и не влияла на активность пациентов. Хромата отсутствовала у 48 больных, слабо выражена у 4. В остальных случаях оценка результатов из-за малого срока послеоперационного периода не проведена, но следует отметить, что через 1,5-2 месяца после операции, восстановление опороспособности оперированной конечности и купирование болевого синдрома достигнуто у 85% больных. Хромата сохраняется значительно дольше.

У 5 больных (7,5%) отмечались следующие ранние и поздние осложнения:

- у 3 больных (4,5%) - илеофemorальный тромбоз, после консервативной терапии тромбоз купирован;

- у 1 больного (1,5%) в послеоперационном периоде было нагноение раны на фоне ювенильного ревматоидного артрита с инфицированием зоны эн-

допротеза, которое купировано комплексными мероприятиями (санация сустава, установка гентамициновых кет) без удаления эндопротеза. У 1 больного (1,5%) на 15 сутки после операции произошел вывих головки эндопротеза, за счет выраженного гипотонуса мышц, который был вправлен под внутривенной анестезией.

Изучение исходов лечения данной группы пациентов позволяют сделать заключение, что они существенно, несмотря на все особенности, не отличаются от среднестатистических.

ВЫВОДЫ

Эндопротезирование суставов, в частности тазобедренного, является очень ответственным оперативным вмешательством, так как оно предполагает имплантацию «искусственного органа», рассчитанного на многолетнюю функцию.

Нестандартные случаи эндопротезирования всегда требуют строго индивидуального подхода в тактическом и техническом плане.

Оперативные вмешательства на тазобедренном суставе должны выполняться в учреждениях имеющих квалифицированных, с достаточным опытом специалистов и полноценное техническое обеспече-

ЛИТЕРАТУРА

1. Ватич В.Н. Эндопротезирование тазобедренного сустава у больных ревматоидным артритом: дисс. ... канд. мед. наук. - М., 2000. - С. 11-13.

2. Воронович А.И. Эндопротезирование тазобедренного сустава при дефектах вертлужной впадины: автореф. ... канд. мед. наук. - Минск, 1999.

3. Загородний Н.В. Эндопротезирование при повреждениях и заболеваниях тазобедренного сустава: автореф. ... д-ра мед. наук. - М., 1998.

4. Корнилов Н.В. Эндопротезирование крупных суставов // Материалы симпозиума с международным участием. - М., 2000. - С. 49-52.

5. Малютин А.П. Комбинированная артропластика вертлужной впадины при ревизионном протезировании тазобедренного сустава // Материалы 3-го международного конгресса «Современные технологии в травматологии и ортопедии» - М., 2006. - С. 123.

6. Туренков С.В. Совершенствование методов хирургического лечения диспластического коксартроза : автореф. ... канд. мед. наук. - Курган, 2004.