

«ҚАЗАҚСТАН НЕЙРОХИРУРГИЯСЫ
ЖӘНЕ НЕВРОЛОГИЯСЫ» ЖУРНАЛЫ

ЖУРНАЛ «НЕЙРОХИРУРГИЯ
И НЕВРОЛОГИЯ КАЗАХСТАНА»

JOURNAL «NEUROSURGERY AND
NEUROLOGY OF KAZAKHSTAN»

№4 (37), 2014
Научно-практический журнал
выходит 4 раза в год

Журнал издается с 2004 года

Адрес редакции:
г. Астана, пр-т Туран 34/1,
АО НЦН, 010000
Тел/факс: (7172) 51-15-94
E-mail: nsnkz@gmail.com
www.neurojournal.kz

Свидетельство о постановке на
учет в Министерстве культуры и
информации РК
№ 10442-Ж от 30.10.09 г.

Учредитель журнала:
АО «Национальный центр
нейрохирургии».
Журнал находится под
управлением «Казахской
Ассоциации Нейрохирургов».

Зак. №5130/1. Тираж 300 экз.

Сверстано и отпечатано
в типографии «Жарқын Ко»,
г. Астана, пр. Абая, 57/1,
тел.: +7 (7172) 21 50 86
e-mail: info@zharkyn.kz
www.zharkyn.kz

Журнал «Нейрохирургия
и Неврология Казахстана»
входит в перечень изданий
рекомендуемых Комитетом по
контролю в сфере образования и
науки Министерства образования
и науки РК


The Kazakh Association of Neurosurgeons


SVSE
NEURO

Редакционная коллегия:

Главный редактор	С.К. Акшулаков
Зам. главного редактора	А.С. Жусупова
Ответственный секретарь	Е.Т. Махамбетов
Технический редактор	З.К. Шаймерденова
Члены редколлегии	Ч.С. Шашкин Н.Т. Алдиярова Б.Б. Байжигитов С.Д. Карибай Т.Т. Керимбаев А.З. Нурпеисов Т.Т. Пазылбеков М.Р. Рабандияров Н.А. Рыскельдиев А.М. Садыков

Редакционный совет:

М.Г. Абдрахманова, Ж.А. Арзыкулов,
Т.С. Нургожин, С.В. Савинов,
Н.И. Турсьнов, А.В. Чемерис, А.Т. Шарман,
Г.Н. Авакян (Россия),
Г.М. Кариев (Узбекистан), А.Д. Кравчук (Россия),
В.А. Лазарев (Россия),
Л.Б. Лихтерман (Россия), А.А. Потапов (Россия),
А.К. Сариев (Россия),
В.А. Хачатрян (Россия), Г.Г. Шагинян (Россия),
М. Apuzzo (США),
S.Maimon (Израиль),
К.Н. Mauritz (Германия), Н.М. Mehdorn (Германия),
N. Tribolet (Швейцария), Н.С. Игисинов,
V. Zelman (США), Y. Kato (Япония).



СОДЕРЖАНИЕ

ОРИГИНАЛЬНЫЕ СТАТЬИ	3
<i>Ақшулақов С.К., Шашқин Ч.С., Махамбетов Е.Т., Шпеков А.С., Комаров Ж.И.</i>	
ХИРУРГИЧЕСКОЕ ЛЕЧЕНИЕ БОЛЕЗНИ ПАРКИНСОНА	3
<i>Мустафаева А. С., Нургалиев К.Б., Асенова Л.Р., Имангожаева А.Т., Сағатбекова Ж.Е.</i>	
РЕЗУЛЬТАТЫ РАННЕГО ВОССТАНОВИТЕЛЬНОГО ЛЕЧЕНИЯ БОЛЬНЫХ, ОПЕРИРОВАННЫХ ПО ПОВОДУ ОПУХОЛЕЙ МОСТО – МОЗЖЕЧКОВОГО УГЛА.....	6
<i>Julius July, Ferry Senjaya, Eka J Wahjoepramono</i>	
SURGERY OF INTRAMEDULLARY TUMOR	9
<i>Ырысов К.Б., Ыдырысов И.Т., Муратов А.Ы., Сейитбеков Т.Т.</i>	
ОСОБЕННОСТИ ДИАГНОСТИКИ И ЛЕЧЕНИЯ ПРИ СОЧЕТАННОЙ ЧЕРЕПНО-МОЗГОВОЙ ТРАВМЕ.....	15
СЛУЧАЙ ИЗ ПРАКТИКИ.....	19
<i>Achmad Adam, Muhammad Zafrullah Arifin, Rully Hanafi Dahlan, Ahmad Faried, Agung Budi Sutiono, Junichi Mizuno</i>	
MULTIPLE SPINAL EXTRADURAL MENINGEAL CYSTS PARTIALLY ASSOCIATED WITH A DURAL DEFECT	19
ОБЗОР ЛИТЕРАТУРЫ	24
<i>Баринев Э.Ф., Дубина С.А.</i>	
КОЛИЧЕСТВЕННАЯ АНАТОМИЯ ГЛАЗНИЦЫ.....	24
MATERIALS OF THE 10th ASIAN CONGRESS OF NEUROSURGICAL NURSING	29
Новости науки.....	35



ОРИГИНАЛЬНЫЕ СТАТЬИ

УДК 616.858-089

С.К. Акишулаков (д.м.н.), Ч.С. Шашкин (к.м.н.), Е.Т. Махамбетов (к.м.н.), А.С. Шпеков, Ж.И. Комаров
АО «Национальный центр нейрохирургии», Астана, Казахстан

ХИРУРГИЧЕСКОЕ ЛЕЧЕНИЕ БОЛЕЗНИ ПАРКИНСОНА

Введение. Болезнь Паркинсона это хроническое прогрессирующее дегенеративное заболевание центральной нервной системы. Распространенность (общее количество больных, страдающих данным заболеванием в определенный момент времени) болезни Паркинсона в среднем по миру колеблется от 72 до 258,8 на 100 тысяч населения.

Материалы и методы. В 2013-2014 годах в Национальном центре нейрохирургии было прооперировано 48 пациентов с болезнью Паркинсона. Для отбора пациентов использовали международные критерии отбора на хирургическое лечение, при болезни Паркинсона.

В 47 случаях в качестве цели было выбрано субталамическое ядро (STN), в одном случае – внутренний членик бледного шара (GPi). Мужчин было 23, женщин – 25. Средний возраст составил 57 лет. Средняя длительность заболевания – 10 лет. Выраженные дискинезии и флюктуации были у 75% пациентов.

Имплантировались система глубинной стимуляции головного мозга Activa PC производства компании Medtronic (США), состоящая из двух электродов, удлинительных кабелей и постоянного генератора импульсов.

Результаты исследования. Улучшение двигательных функций составило до 80%. Постуральная неустойчивость, нарушения походки и автономные симптомы регрессировали в меньшей степени. Всем пациентам уменьшена доза допаминергических препаратов на 30% и больше, что привело к полному регрессу лекарственных дискинезий во всех случаях. Осложнения наблюдались у 5 пациентов.

Обсуждение полученных данных. Глубинная стимуляция головного мозга позволяет максимально купировать основные симптомы болезни Паркинсона, такие как ригидность, тремор и брадикинезия, а в ряде случаев и постуральную неустойчивость и нарушения походки. Правильный отбор на хирургическое лечение является залогом успешного результата.

Ключевые слова: болезнь Паркинсона, глубинная стимуляция головного мозга

Введение

Болезнь Паркинсона – это хроническое прогрессирующее дегенеративное заболевание центральной нервной системы, вызванное прогрессирующим разрушением и гибелью нейронов чёрной субстанции среднего мозга и других отделов центральной нервной системы, использующих в качестве нейромедиатора дофамин, клинически проявляющееся нарушением произвольных движений.

Болезнь Паркинсона (БП) является второй самой распространенной нейродегенеративной болезнью, которая поражает от 1% до 3% взрослого населения старше 65 лет [1]. Распространенность (общее количество больных, страдающих данным заболеванием в определенный момент времени) болезни Паркинсона в среднем по миру колеблется от 72 до 258,8 на 100 тысяч населения [2, 3]. Болезнь распространена больше у женщин в соотношении 1,0 на 1,9. Заболеваемость составляет от 4,5 до 19 на 100 тысяч населения в год. Экстраполируя мировые данные эпидемиологии болезни Паркинсона можно предположить, что в настоящее время в Казахстане имеется от 16 до 23 тысяч больных БП, а ежегодно их количество становится на 1200 больше.

Учитывая высокую частоту инвалидизации больных с БП, значительное снижение качества жизни у данных пациентов, возникает острая

необходимость улучшения медицинской помощи данной категории больных. В 1990-х годах развился и стал применяться в лечении двигательных расстройств метод глубинной стимуляции головного мозга. Метод заключается в высокочастотной электрической стимуляции глубинных ядер, таких как субталамическое ядро, бледный шар и таламус [4, 5].

Материалы и методы

В 2013-2014 годах в Национальном центре нейрохирургии было прооперировано 48 пациентов с болезнью Паркинсона. Для отбора пациентов использовали международные критерии отбора на хирургическое лечение, при БП:

1. Болезнь Паркинсона
2. Возраст до 70 лет
3. Хоен-Яр 3-5 ст.
4. Длительность заболевания более 5 лет.
5. Хороший ответ на лечение леводопой – положительный допаминовый тест – улучшение моторных функций не менее чем на 30%.
6. Моторные флюктуации.
7. Дискинезии.

Использовались критерии исключения на хирургическое лечение при БП:

1. Психические нарушения – когнитивный дефицит, деменция, галлюцинации, расстройства поведения.

2. Выраженная депрессия.
3. Тяжелые соматические заболевания.
4. Органические поражения базальных ганглиев.
5. Синдром паркинсонизма и Паркинсон-плюс.

Всем пациентам проведено клиническое тестирование, используя UPDRS-тест, общеклинические исследования, МРТ головного мозга для исключения сопутствующей патологии. МРТ 3 Тесла проведена в 17 случаях для проведения таргетирования.

В день операции пациентам проводилась фиксация стереотаксической рамы, затем МРТ со стереотаксической рамой и МРТ-индикатором в режимах T2 SE и T1 с внутривенным контрастированием. В 5 случаях проведена КТ головного мозга. Планирование цели и траектории проводилось на программном обеспечении SurgiPlan (Elekta, Sweden). Как правило, применялся прямой метод таргетирования по Danish et al., используя T2 Axial МРТ. В 47 случаях в качестве цели было выбрано субталамическое ядро (STN), в одном случае - внутренний членик бледного шара (GPi). Мужчин было 23, женщин – 25. Средний возраст составил 57 лет. Средняя длительность заболевания – 10 лет. Выраженные дискинезии и флюктуации были у 75% пациентов.

Во время операции использовался микроэлектродрекординг для определения цели, а затем тестовая стимуляция с клиническими пробами. Имплантировались система глубинной стимуляции головного мозга Activa PC производства компании Medtronic (США), состоящая из двух электродов, удлинительных кабелей и постоянного генератора импульсов. Постоянный генератор импульсов имплантировался в левую подключичную область.

Первичная нейростимуляция проводилась в большинстве случаев на второй день после имплантации. Параметры стимуляции: частота 130 Hz, длина волны 60 μ S, амплитуда и контакт выставлялась по наилучшему результату. Наблюдение проводилось в сроки до месяца, 3 и 6 месяцев после хирургического лечения.

Результаты исследования

Стимуляция STN довольно хорошо изучена. Улучшение на 50% по UPDRS двигательной шкале после стимуляции STN поддерживалось на протяжении 5 лет [6]. Тремор и ригидность особенно поддается лечению стимуляцией STN,

а также брадикинезия, нарушения походки и постуральная неустойчивость. Стимуляция STN позволяет в 50-60% случаев снизить дозу допаминергических средств, дискинезии вследствие леводопы также уменьшаются в 94% случаев через 12 месяцев после лечения [7, 8]. В наших наблюдениях улучшение моторных функций в виде значительного регресса ригидности, тремора и брадикинезии составило до 80%. Постуральная неустойчивость, нарушения походки и автономные симптомы регрессировали в меньшей степени и в случаях, когда они регрессировали после приема леводопы. Всем пациентам уменьшена доза допаминергических препаратов на 30% и больше, что привело к полному регрессу лекарственных дискинезий во всех случаях, а в 7 случаях удалось отойти от препаратов совсем. Осложнения наблюдались у 5 пациентов. У одного пациента произошло кровоизлияние в месте имплантации электрода, что привело к удалению системы, проведению экстренного оперативного вмешательства по удалению гематомы и декомпрессии мозга. После курсов реабилитации и проведения плановой краниопластики, пациенту была проведена повторное оперативное лечение с положительным результатом. У одного пациента развился ишемический инсульт в послеоперационном периоде. У двух пациентов наблюдалось инфекционное осложнение, в связи с чем система была полностью удалена. У двух пациентов в раннем послеоперационном периоде развилась тромбоэмболия легочной артерии. Из них один случай завершился летальным исходом.

Обсуждение полученных данных

Глубинная стимуляция головного мозга стала важной частью лечения двигательных расстройств, проводимого в Национальном центре нейрохирургии в городе Астане. Для пациентов, у которых симптомы заболевания не поддаются медикаментозной терапии, стимуляция является эффективным методом лечения, позволяющий максимально купировать основные симптомы болезни Паркинсона, такие как ригидность, тремор и брадикинезия, а в ряде случаев и постуральную неустойчивость и нарушения походки. Правильный отбор на хирургическое лечение является залогом успешного результата.

СПИСОК ЛИТЕРАТУРЫ

1. Twelves, D., Perkins, K.S.M., Counsell, C., 2003. Systematic review of incidence studies of Parkinson's disease. *Mov. Disord.* 18, 19–31.
2. Катунина У.А. и др. Эпидемиология паркинсонизма. *Журнал неврологии и психиатрии*, 11, 2009, стр. 76-80.
3. E.R. Dorsey et al. Projected number of people with Parkinson disease in the most populous nations, 2005 through 2030. *Neurology* 2007. 68, 384-386.
4. Kumar, R., et al., 2003. Long-term follow-up of thalamic deep brain stimulation for essential and parkinsonian tremor. *Neurology* 61, 1601–1604.
5. Obeso, J., et al., 2001. Deep-brain stimulation of the subthalamic nucleus or the pars interna of the globus pallidus in Parkinson's disease. *N. Engl. J. Med.* 345, 956–963.
6. Hamani, C., et al., 2005. Bilateral subthalamic nucleus stimulation for Parkinson's disease: a systematic review the clinical literature. *Neurosurgery* 56, 1313–1321.
7. Krack, P., et al., 2003. Five-year follow-up of bilateral stimulation of the subthalamic nucleus in advanced Parkinson's disease. *N. Engl. J. Med.* 349, 1925–1934.



8. Kleiner-Fisman, G., et al., 2006. Subthalamic nucleus deep brain stimulation: summary and meta-analysis of outcomes. *Mov. Disord.* 21, S290–S304.
9. Deuschl, G., et al., 2006. A randomized trial of deep-brain stimulation for Parkinson's disease. *N. Engl. J. Med.* 355, 896–908.
10. Weaver, F., et al., 2009. Bilateral deep brain stimulation vs best medical therapy for patients with advanced Parkinson disease: a randomized controlled trial. *JAMA* 301, 63–73.
11. Anderson, V.C., et al., 2005. Pallidal vs subthalamic nucleus deep brain stimulation in Parkinson disease. *Arch. Neurol.* 62, 554–560.

ТҮЙІНДЕМЕ

С.К. Акшулаков (м.ф.д.), Е.Т. Махамбетов (м.ф.к.),
Ч.С. Шашкин (м.ф.к.), А.С. Шпеков, Ж. Комаров

«Ұлттық нейрохирургия орталығы» АҚ, Астана, Қазақстан

ПАРКИНСОН АУРУЫНЫҢ ХИРУРГИЯЛЫҚ ЕМІ

Кіріспе. Паркинсон ауруы бұл орталық жүйке жүйесінің созылмалы өршімелі дегенерациялық сырқаты. Оның таралуы 100 мың халыққа шаққанда 72-ден 258,8-ге дейін.

Материалдар мен әдістер. 2013-2014 жылдары Ұлттық нейрохирургия орталығында Паркинсон ауруымен 48 науқасқа ота жасалды. Пациенттерді хирургиялық емге іріктеуде халықаралық критерийлер қолданылды.

47 жағдайда нысана ретінде субталамустық ядро, ал бір жағдайда бозғылт шардың ішкі бөлімі таңдалды (GPi). Ер адамдар саны 23, әйелдер 25 болды. Орта жас 57-ді құрады. Сырқаттың орташа ұзақтығы – 10 жыл. Айқын дискинезиялар мен флюктуациялар 75% пациентте болды.

Medtronic (АҚШ) компаниясымен өндірілген мидың терең стимуляциясы жүйесі Activa PC имплантацияланды. Ол екі электрод, ұзарту кабелдері мен тұрақты генератордан тұрады.

Зерттеу нәтижелері. Қозғалыс қызметтерінің жақсаруы 80% дейін жетті. Тұру тұрақсыздығы, жүріс бұзылуы мен автономды симптомдардың кері қайтуы төмендеу дәрежеде болды. Барлық пациенттерге допаминергиялық дәрілердің дозасы 30%-ға және одан көп төмендетілді, ал бұл дәрілік дискинезиялардың регресіне алып келді, екі жағдайда дәрілерден толық бас тартуға қол жеткізілді. Асқыныстар 5 пациентте байқалды.

Талқылау. Мидың терең стимуляциясы, құрысу, тремор және брадикинезия (кейбір жағдайда тұру тұрақсыздығы мен жүріс бұзылуы) сияқты Паркинсон сырқатының негізгі симптомдарын барынша басуға мүмкіндік беретін, нәтижелі әдіс болып табылады. Хирургиялық емге дұрыс іріктеуді жүргізу табысты нәтиженің кепілі болып табылады.

Негізгі сөздер: Паркинсон ауруы, мидың терең стимуляциясы

SUMMARY

S. Akshulakov (D.Med.Sci.), Ye. Makhambetov (Ph.D),
Ch. Shashkin (Ph.D), A. Shpekov, Zh. Komarov

“National centre for neurosurgery” JSC, Astana, Kazakhstan

SURGICAL TREATMENT OF PARKINSON'S DISEASE

Background. Parkinson disease (PD) is chronic progressive degenerative disease of the central nervous system with prevalence 72 to 258,8 for 100 thousand people.

Materials and methods. 50 PD patients were operated in the National center for neurosurgery in period 2013-2014. We used international selection criteria.

We stimulated subthalamic nucleus in 48 cases and globus pallidus interna in 1 case. There were 23 male and 25 female. The average age of the patients was 57 y.o. The average duration of disease was 10 years. Severe fluctuations and dyskinesias were in 75% of cases.

We implanted DBS therapy Activa PC system from Medtronic (USA), which were consisted from two leads, extension cables and IPG.

Results. Improvement of motor functions was in 80% of cases. Postural instability, gait problems and autonomic symptoms less regressed. We decrease the dosage of dopaminergic drugs for 30% and more thereafter the drug induced dyskinesia regressed in all cases moreover in two cases we postponed medication completely. We had complications in 5 cases.

Discussion. Deep brain stimulation is effective treatment of PD and can decrease main symptoms of the disease: rigidity, tremor and bradykinesia and sometimes postural instability and gait problems. The right patient selection is a key for good result of this procedure.

Key Words: Parkinson's disease deep brain stimulation

УДК 616.831.72-006-089-085

А. С. Мустафаева (Ph.D), К.Б. Нурғалиев, Л.Р. Асенова,
А.Т. Имангожаева, Ж.Е. Сағатбекова

АО «Национальный центр нейрохирургии», г. Астана

РЕЗУЛЬТАТЫ РАННЕГО ВОССТАНОВИТЕЛЬНОГО ЛЕЧЕНИЯ БОЛЬНЫХ, ОПЕРИРОВАННЫХ ПО ПОВОДУ ОПУХОЛЕЙ МОСТО – МОЗЖЕЧКОВОГО УГЛА

Освещаются основные задачи ранней нейрореабилитации в нейроонкологии, представлен опыт применения комплексного восстановительного лечения больных, оперированных по поводу опухолей мосто – мозжечкового угла (ММУ). Проведен анализ исходов восстановительного лечения у больных данной нозологии. На фоне проводимого комплексного восстановительного лечения у пациентов, оперированных по поводу опухолей мосто – мозжечкового угла, отмечается положительная динамика восстановления вестибулярных и двигательных дисфункций, дисфункции VII пары черепно-мозговых нервов (ЧМН), психо-эмоционального статуса и, как следствие этого, улучшение качества жизни пациентов.

Ключевые слова: опухоли мосто-мозжечкового угла, ранняя реабилитация, качество жизни

Введение

Внемозговые опухоли мосто-мозжечкового угла (ММУ) составляют 6-8% среди всех интракраниальных объемных образований [7]. Невринома (нейрофиброма, невролеммома, шваннома) VIII нерва – наиболее часто встречающаяся опухоль мосто-мозжечкового угла. По статистике, на ее долю приходится от 5 до 13% от всех опухолей полости черепа и 1/3 опухолей задней черепной ямки [4, 10]. Наиболее часто опухоль поражает лиц трудоспособного возраста – от 20 до 60 лет (средний возраст – 50 лет). У женщин невринома VIII нерва встречается в 2 раза чаще, чем у мужчин [6, 8, 11].

Несмотря на достигнутые в настоящее время значительные успехи в хирургическом лечении опухолей ММУ, высокая степень инвалидизации больных, значительный социальный, экономический ущерб, наносимый обществу, вызывает все возрастающий интерес к проблеме восстановительного лечения пациентов данной нозологии [8]. Согласно данным литературы, наиболее важным фактором, определяющим нарушение качества жизни пациентов, являются сочетанные дисфункции V, VII, VIII пары черепно-мозговых нервов, бульбарные и вестибулярные нарушения [7].

Основными задачами ранней нейрореабилитации пациентов, перенесших операции по поводу удаления опухолей ММУ, являются создание условий для благоприятного течения компенсаторно-восстановительных процессов в головном мозге, купирование стрессовой реакции, восстановление функциональных нейродинамических отношений и нарушенных функций, профилактика и лечение осложнений со стороны дыхательной и сердечно-сосудистой систем, профилактика развития контрактур и патологических синкезий со стороны мимической мускулатуры, восстановления координаторных, психо-эмоциональных и когнитивных нарушений [1, 2, 3, 5, 9].

Повышение эффективности ранней реабилитации больных, оперированных по поводу опухолей ММУ требует дальнейшей разработки новых оптимальных методов восстановительного лечения и их научного обоснования, оценки эффективности, опре-

деления показаний и противопоказаний проводимых процедур.

Цель исследования

Изучение результатов комплексного восстановительного лечения больных, оперированных по поводу удаления опухолей ММУ, с дальнейшим сравнительным анализом исходов лечения и качества жизни больных данной нозологии.

Материалы и методы

В основу нашего исследования положены результаты комплексного лечения 36 больных, оперированных по поводу удаления опухолей ММУ, находившихся на восстановительном лечении в отделении нейрореабилитации АО «НЦН» в период с мая 2012 года по декабрь 2013 года.

Обследование больных, оперированных по поводу удаления опухолей ММУ, при поступлении основывалось на применении методов диагностики, позволяющих адекватно оценить состояние больных до и после курса лечения.

Общепринятый диагностический комплекс включал в себя клинико-неврологический осмотр, нейроофтальмологическое исследование, нейровизуализационные методы (КТ, СКТ, МРТ), а также скрининг-исследования когнитивных и двигательных функций (шкала спастичности Ашфорд, шкала нарушений жизнедеятельности Раппопорт, шкала Nause-Brackmann, шкала MMSE).

В комплекс восстановительного лечения мы относили медикаментозную терапию, занятия лечебной физкультурой (ЛФК) по различным методикам, курсы иглорефлексотерапии, занятия с психологом, логопедом. По окончании курса лечения было повторено комплексное исследование, оценивающее эффективность проведенного реабилитационного воздействия. Статистическую обработку полученных данных проводили с помощью стандартных методов обработки научных исследований.

Результаты и их обсуждение

Среди обследованных пациентов преобладали женщины – 61,1 % (n=22), мужчины составили 38,9 %



(n=14), что подтверждается данными литературы [6,8]. Основное число пострадавших (33 пациента – 91,6%) составили лица до 60 лет, т.е. лица наиболее трудоспособного возраста.

В 91,7% наблюдений (n=33) была диагностирована невринома (нейрофиброма, невролеммома, шваннома) VIII нерва, в 5,5% (n=2) – менингиома мосто-мозжечкового угла, у 1 пациента (2,8%) – эпидермоидная киста.

Клиническая картина у пациентов, перенесших операции по поводу удаления опухолей ММУ в наших наблюдениях была представлена гипертензионным, вестибуло-атактическим синдромами, очаговой симптоматикой, нарушениями слуха.

Среди пациентов гипертензионный синдром отмечался в 9 наблюдениях (25%), вестибуло-атактический синдром наблюдался у 30 пациентов (83,3%).

В 3 (8,3%) наблюдениях отмечался правосторонний гемипарез, у 5 (13,9%) больных парез был слева. Периферический парез лицевого нерва различной степени выраженности по шкале Hause-Brackmann отмечался у 33 пациентов (91,6%).

Бульбарный синдром отмечался в 12 наблюдениях (33,4%). Нарушения слуха различной степени выраженности отмечались у 30 пациентов (83,4%).

В комплекс медикаментозного лечения входили средства, воздействующие на специфические нейромедиаторные системы (холина альфосцерат (глиатин) в суточной дозе 1000 мг, корректоры мозгового кровообращения (винпоцетин в суточной дозе 10-20 мг), антихолинэстеразные средства (галантамин (нивалин) в суточной дозе 5-10 мг, прозерин 0,05%-1 мл), ангиопротекторы и корректоры микроциркуляции (L-Лизина эсцинат в суточной дозе 10 мл), диуретики (ацетазоламид в суточной дозе 250 мг).

Физиопроцедуры проводились в 72,2% (26) наблюдений. Физиотерапевтическое лечение (ФТЛ) было представлено применением терапии синусоидальными модулированными токами (СМТ) в 19,2% (у 5 пациентов), щадящим массажем лица, шейно-воротниковой зоны (ШВЗ) 19 пациентам (73%), массажем паретичных конечностей в 30% случаев (у 8 пациентов).

Лечебная физическая культура (ЛФК) проводилась всем (100%) нашим пациентам. Структура ЛФК была представлена аналитической, дыхательной, мимической гимнастикой, упражнениями на координацию и равновесие, упражнениями на восстановление мелкой моторики, лечением положением (лейкопластырное натяжение лица).

Занятия с психологом включали в себя экспериментально-психологическое обследование, психолого-коррекционные занятия, рациональную психотерапию, аутотренинг, занятия в сенсорной комнате, нейролингвистическое программирование, АРТ-терапию.

Занятия с логопедом проводились у пациентов с различными нарушениями деятельности артикуляционного аппарата (у 27 пациентов) и включали в себя дыхательные упражнения, направленные на увеличение глубины речевого вдоха и речевого выдоха, артикуляционный массаж мимической мускулатуры, артикуляционная гимнастика, развитие громкого, продолжительного, модулированного голоса, формирование связной речи, преодоление расстройств речевого программирования.

Иглорефлексотерапия (ИРТ) является одним из перспективных методов восстановительного лечения. ИРТ в нашем исследовании проводилась в 66,7% (у 24 пациентов). ИРТ в нашем исследовании проводилась по следующей методике: на начальном этапе (первые 2-3 дня) проводится воздействие только на дистальные точки – ХЭ-ГУ, ЦЗУ-САН-ЛИ, ЯН-ЛИНЬ-ЦУАНЬ, ЦЗИН-ГУ, ЧУНЬ-ЯН, ВАЙ-ГУАНЬ, в течение 15-20 минут. В дальнейшем воздействие продолжается на аурикулярные точки и точки воротниковой зоны. Первые три дня воздействие проводится на обе стороны лица с легкой вибрацией игл на пораженной стороне с дальнейшим (с 3-4 процедуры) переходом на пораженную сторону. Это точки ЯН-БАЙ, ТУУ-ВЭЙ, СЫ-БАЙ, ТУН-ЦЗЫ-ЛЯО, ДИ-ЦАН, ИН-СЯН, СЯ-ГУАНЬ, ШАНЬ-ГУАНЬ, СЫ-ЧЖУ-КУН. Курс лечения в среднем составлял 10-15 дней.

Оценка исходов восстановительного лечения больных, оперированных по поводу удаления опухолей ММУ, осуществлялась на основании динамики клинико-неврологической симптоматики.

При оценке исходов восстановительного лечения было отмечено, что у больных, перенесших операцию по поводу удаления опухолей ММУ, благоприятный исход, характеризующийся полным регрессом общемозговой симптоматики, полной или частичной социальной адаптацией, разрешением очаговой симптоматики до степени, обеспечивающей независимость от постороннего ухода, наблюдались у 17 (47,2%) больных.

Относительно благоприятный исход, в наших наблюдениях характеризовался неполным и медленным регрессом неврологического дефицита в виде сохранения когнитивных расстройств, частых головных болей, разрешением очаговой симптоматики до степени, обеспечивающей неполную социальную адаптацию и отмечались в 13 (36,1%) наблюдениях.

Сомнительный исход лечения в виде снижения уровня адаптации и возможным срывом компенсаторных механизмов, выраженной дисфункцией мимических мышц, постоянной или частичной зависимости от постороннего ухода наблюдались в 6 (16,7%) случаях.

Таким образом, положительные (благоприятные и относительно благоприятные) результаты лечения отмечались у 30 (83,3%) больных данной нозологии.

Выводы

1. Динамика восстановления нарушенных функций находится в непосредственной зависимости от раннего нейрохирургического и восстановительного лечения.

2. Комплексное восстановительное лечение, включающее медикаментозное лечение, физиопроцедуры, занятия ЛФК, курсы иглорефлексотерапии, занятия с логопедом, психологом, позволяет создать наиболее адекватные условия для благоприятного протекания компенсаторно-регенераторных механизмов в головном мозге за счет восстановления нарушенной ауторегуляции мозгового кровообращения, стабилизации процессов возбуждения и торможения в центральной нервной системе, что способствует оптимизации исходов раннего восстановительного лечения и, как следствие этого, улучшение качества жизни пациентов.



СПИСОК ЛИТЕРАТУРЫ

1. Белова, А.Н. Нейрореабилитация: руководство для врачей / А.Н. Белова. – М.: Антидор, 2002. – С. 420-433.
2. Епифанов В. А., Епифанов А.В. Реабилитация в неврологии / В.А.Епифанов, А.В. Епифанов. – М.: ГЭОТАР – Медиа, 2014. – С. 9-14, 184, 331-353.
3. Гурленя, А.М. Физиотерапия в неврологии / А.М. Гурленя, Г.Е. Багель. – М.: Медлит., 2008. – С. 213-215.
4. Гусев Е. И., Коновалов А. Н., Опухоли нервной системы // Неврология и нейрохирургия. – М.: Медицина, 2000. – С. 423–424.
5. Кадыков А.С. Реабилитация неврологических больных / А.С. Кадыков, Л.А. Черникова, Н.В. Шапаронова. – 3-е изд. – М.: МЕДпресс – информ, 2014. – С. 9-25
6. Качков И.А., Подпорина И.В. Невринома VIII пары черепно-мозговых нервов / Российский медицинский журнал, 1998 г, – № 9.
7. «Поленовские чтения»: материалы XIII научно-практической конференции : 2014. – С. 283.
8. Практическая нейрохирургия: Руководство для врачей / Под ред. Б.В. Гайдара. – СПб.: Гиппократ, 2002. – стр. 393, 424.
9. Разумов, А.Н. Восстановительная медицина: 15 лет новейшей истории – этапы и направления развития / А.Н. Разумов, И.П. Бобровницкий // Вестн. восст. мед. – 2008. № 3. – С. 7-13.
10. Knisely J. P. S., Suh J. H., Tsien C. Central Nervous System // Handbook of Radiation Oncology / edited by Haffty B. G., Wilson L. D. – Sudbury, MA: Jones and Barlett publishers. – P. 238–239. – 797 p.
11. Sampath P, Long D. M. Chapter 65. Acoustic Neuroma // Youmans Neurologic Surgery. – 5th. – Philadelphia: Saunders, 2004. – Vol. 1. – P. 1147–1168.

ТҮЙІНДЕМЕ

А. С. Мустафаева (Ph.D), К.Б. Нурғалиев, Л.Р. Асенова,
А.Т. Имангожаева, Ж.Е. Сағатбекова

«Ұлттық нейрохирургия орталығы» АҚ, Астана қ.

КӨПІР-МИШЫҚ БҰРЫШЫ ІСІКТЕРІНЕ ОПЕРАЦИЯ ЖАСАЛҒАН НАУҚАСТАРҒА ЕРТЕ ҚАЛПЫНА КЕЛТІРУ ЕМІН ҚОЛДАНУДЫҢ НӘТИЖЕЛЕРІ

Мақалада нейроонкологиядағы нейрооңалтудың ерте әдістерінің негізгі міндеттері баяндалады және де көпір-мишық бұрышының (КМБ) ісіктерінің себебінен операция жасалған науқастарға кешенді қалпына келтіру емін қолдану тәжірибесі ұсынылады. Сонымен қатар осы нозологиямен ауыратын науқастардың қалпына келтіру емінің нәтижелеріне талдау жасалды. Көпір-мишық бұрышының ісіктеріне операция

жасалған пациенттерде жүргізілген кешенді қалпына келтіру емінің негізінде вестибулярлы қозғалыс бұзылыстарының, бассүйек – ми жүйкелерінің (БМЖ) VII жұбы дисфункциясының, психо-эмоционалдық жай-күйінің оң динамикасы және осының себебінен пациенттердің өмір сапасының жақсаруы байқалды.

Негізгі сөздер: Көпір-мишық бұрышының ісіктері, нейрооңалтудың ерте әдістері, өмір сапасы.

SUMMARY

A. S. Mustafayeva (Ph.D), K.B. Nurgaliyev, L.R. Asenova,
A.T. Imangozhayeva, Zh.E. Sagatbekova
«National centre for neurosurgery» JSC, Astana city

THE RESULTS OF EARLY REHABILITATION OF PATIENTS OPERATED ON FOR TUMORS OF THE CEREBELLOPONTINE ANGLE

The article describes the main tasks early rehabilitation treatment in the neurooncology. Represents the experience of a comprehensive rehabilitation of patients operated on for tumors of cerebellopontine angle and analysis of the outcomes. On the background of the comprehensive rehabilitation treatment in patients operated on for tumors of the cerebellopontine

angle, were positive dynamics of recovery of motor and vestibular dysfunction, dysfunctions cranial nerves, psycho-emotional status and, as a consequence, improve the quality life of patients.

Key Words: Tumor of cerebellopontine angle, early rehabilitation, quality of life.



UDC 616.832-006.4-089.166.1-06

Julius July (MD, PhD)¹, Ferry Senjaya (MD)², Eka J Wahjoepramono (MD, PhD)¹

Department of Surgery, Medical Faculty of Pelita Harapan University, Neuroscience Centre, Siloam Hospitals Lippo Village, Tangerang-Banten, Indonesia¹

Department of Surgery, Medical Faculty of Pelita Harapan University, Neurosurgery Service, Siloam Hospitals TB Simatupang, South Jakarta, Indonesia²

SURGERY OF INTRAMEDULLARY TUMOR

Objective. Intramedullary tumors are relatively rare, but majority of these tumors are benign and very often the surgical removal of the tumor may offer 'cure' to the patients. Surgery of such lesion require a fine microsurgical technique. We would like to review some of the basic surgical principles share our results and complication.

Methods. Surgical exposure always reach the rostral and caudal pole of the tumor. The midline myelotomy is performed using a blade or microscissors. Pial (glial limiting membrane) tack-up sutures using 8-0 nylon are then placed at the myelotomy edges for gentle retraction. Except for hemangioblastoma, all tumor were done piecemeal using cusa. Generally, the goal of surgery is maximum tumor removal while preserving neurologic function. A combination of SSEPs, muscle MEPS, is important in guiding safe tumor resection.

Result. There were 35 surgical cases with intramedullary tumor (10F;25M), the mean age of presentation around 30-40 years. The pathologies are 15 ependymomas, 7 astrocytomas (1/7 anaplastic astrocytoma), 6 cavernomas, 5 hemangioblastomas, 1 glioblastoma multiforme, 1 tuberculoma. In term of location, 19 at cervical level, 10 thoracal, 4 thoracolumbal, 2 MO-upper cervical. Almost all cases experience decrease sensory with some spasticity, and improve over 6 months. Complete removal of 82% of case.

Conclusion. Surgery may offer a long term control or cure to majority of the tumors.

Key Words: Intramedullary tumor, ependymoma, astrocytoma, hemangioblastoma, cavernoma, tuberculoma, surgery, complications

Epidemiology

Intramedullary tumors are relatively rare and comprise only 2-4% of all primary central nervous system tumors [1]. In adults, these tumors accounts for 25% of all intradural tumors, while in pediatric population in whom the incidence of meningiomas and schwannomas is low, it accounts for 80% of all intradural tumors [2,3]. Ependymomas and astrocytomas make up for 70-80% of all intramedullary tumors. In our series, ependymomas comprise the majority of these lesions 50% with the mean age of presentation around 30-40 years. In pediatric population, astrocytomas predominate (60%), with the mean age of presentation around 5-10 years [2]. Other less common lesions include hemangioblastoma, cavernoma, tuberculoma, teratoma [4], epidermoid [5], glioblastoma multiforme, metastasis [6], etc.

Intramedullary tumors can arise anywhere along the spinal cord. In our series, among the adult, the most common location is cervical and cervicothoracic region. Some reports mentioned that the most common location for adult patients are thoracal and conus region.

Ependymoma

Ependymoma contributes as one third of intramedullary tumor in adult population. In our series, there is no gender predilection with a mean age of presentation at 35-40 years, although some other reports reported a male predilection. Intramedullary ependymomas can occur anywhere in the spinal cord, although they have slight tendency to arise at the cervical region. Lesions are characteristically hypovascular, well circumscribed, and non-infiltrative to the surrounding cord tissue. They are often capped by a cyst over its rostral pole, and less frequently at its lower pole. Symptoms and signs are due to chronic compression

of neural tissue. There are various histological subtypes, however, the most important feature that influences prognosis is anaplasia. Myxopapillary ependymomas are almost exclusively arise from the cauda equina and filum terminale [3].

Astrocytomas are more common in children than in adults. The two primary histological types are the diffuse fibrillary type and the pilocytic type [2, 3]. The pilocytic type is well differentiated and tends to be indolent, with a definable surgical plane, and is often associated with a large cyst. The diffuse fibrillary astrocytoma has an infiltrative nature to the normal cord, thus it is impossible to resect it completely. Residual tumor often has an indolent course, and controversy exists in the management of such tumors. Less than 10% of intramedullary astrocytomas are high grade (anaplastic astrocytoma or glioblastoma). These malignant tumors exhibit rapid growth, are locally invasive, and may seed through the CSF. Glioblastoma usually shows a rapid progression of symptoms, especially the motor function.

Hemangioblastomas account for 5-10% of all intramedullary tumors. Hemangioblastomas are highly vascular tumor that is associated with von Hippel-Lindau disease in 25%-30% of cases [3]. They are often associated with a cyst. The cyst wall itself is not lined with tumor cells. In patients with VHL disease, they often arise in multiple locations, thus findings of hemangioblastomas warranted imaging of the entire neuraxis. Removal of the lesion is considered curative, although in patients with VHL disease there's always a risk of developing new lesions.

Clinical Presentation and the Imaging

The clinical features of intramedullary tumors are variable and often indolent, with symptoms commonly precede diagnosis for 3-5 years. The pathology such

as ependymoma and astrocytoma, usually only cause sensory changes with subtle motor weakness. Very often patient with such significant big tumor (Fig. 1 left) only presented with very mild sensory symptoms, some will describe it as 'uncomfort feeling' or numbness. The size of tumor is not the absolute aspect that define the patient clinical presentation. As a comparison, smaller-sized tumor could present with obvious motor weakness (Fig. 1 right)

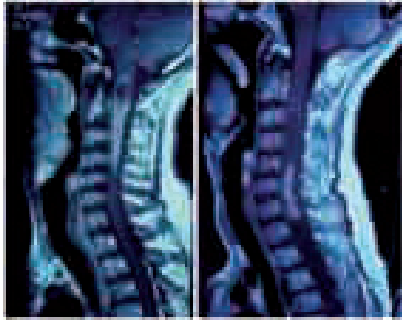


Figure 1 – left : A 53 years old male, who presented with one year history of numbness on both hands, and difficulty of doing fine movement such as doing button and signature. No obvious motor weakness.
Right: A 52 years old female, who presented with progressive weakness and numbness of all extremities. The tumor is smaller compared to the previous one but the syrinx exist above and below the tumor. In both cases, the pathology after surgery are ependymoma

The nature of neurologic deficits depends on the location of the tumors within the spinal cord and the progression of damage to the fiber tracts involved, the tumor size, the nature of the tumor growth rate, the spectrum of malignant behaviour, and the syrinx around the tumor. Although it was reported in the literature that some tumor may present with an abrupt deterioration because of intratumoral bleeding such as the case with hemangioblastomas [2], but it is rare. The hemangioblastoma could presented with swelling cord, it might be related with high pressure flow in spinal cord veins. On the MRI, the swelling cord could be extensive (Fig. 2 right), but the hemangioblastoma itself is very tiny on MRI (fig. 2 left). It is probably because of the feeder-draining (arteriovenous) shunting causes the venous congestion. The role of edema promoting factor also have been mentioned [7], but it is unrecognized yet.

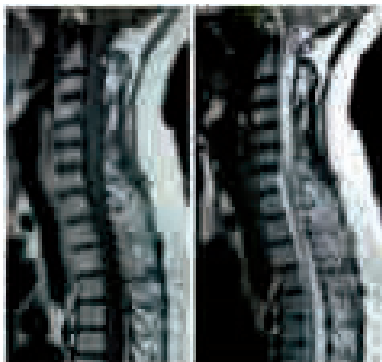

Figure 2 – A male 53 years old, who presented with progressive sensory changes (some part numb, and some part with mild burning sensation), motor power slightly weak (4+) and mild degree of spasticity. left : T1 with Gad, shows a tiny enhanced nodule at posterior cord on C2 level.
Right: an extensive swelling of the cord until C6-7 level

The swelling cord may represent the congested outflow of the interstitial fluid because of venous stasis and the venous compliance decreases. The blood from the feeder of the hemangioblastoma will drain in to the vein, causing higher pressure vein. Interstitial fluid that is supposed to be drained in to the vein, will be accumulated. The process could be similar with the pathogenesis of syrinx formation in chiary malformation. The congested fluid could further form small cysts that will condense become bigger cysts. If the cyst becomes big enough, then it will be called syrinx. (Fig. 3) As we could observe, the swelling cord always start and extend caudally from the lesion. The syrinx usually starts at the level below the lesion, then during valsava manuver (such as coughing, sneezing, lift ing heavy object, etc.) the syrinx will extend upward and downward.

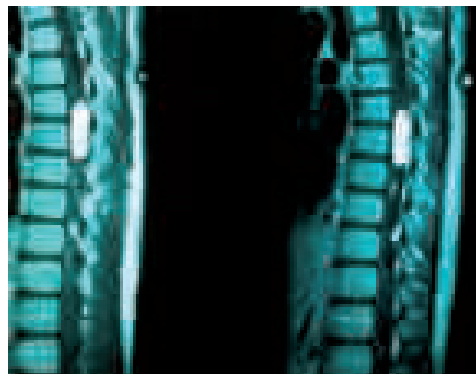

Figure 3 – A 21 years old male with progressive imbalance and numbness. The motor power of lower extremities were normal. T1 wighted image with Gad, shows a homogenous enhance lesion at T8-T9 level. Notice that the syrinx extend above and below the lesion. The pathology was hemangioblastoma

Axial spinal pain could be the earliest presenting symptoms. The pain is usually a deep, dull aching pain, could be radiating segmentally. Sometimes patient described it like a very tight band around the chest if the tumor located at the thoracal region. The pain often worse at night, and may awake the patient from sleep.

Due to their slow growth, intramedullary tumors may occasionally widen the spinal canal and erode the pedicles [2]. Scalloping of the vertebral bodies and scoliosis are also common [8].

Myelography was originally used to classify the location of the spinal tumors (intradural intramedullary, intradural extramedullary, and extradural). However with the advent of MRI, it is now rarely used and is used mainly when MRI is not available or not possible. Its sensitivity and specificity can be improved when combined with post myelographic CT.

MRI is the preferred modality for intramedullary tumors, and nowadays it is the only imaging necessary for initial work up. It could provide superb details of the spinal cord and the intramedullary lesions. Typically, most tumors are iso- or slightly hypointense on T1-weighted image, hyperintense on T2-weighted image including the edema dan cyst /syrinx. Gadolinium administration is important in defining the component of the tumors, and the enhancement could be homogeneous or heterogeneous.

Several MRI features may aid in distinguishing between the common types of intramedullary tumors.



Ependymomas tend to expand the cord symmetrically and focally as compared to astrocytomas, which are often more diffuse and eccentrically located. With gadolinium, ependymomas usually enhance more homogeneously with sharply demarcated mass, sometimes capped by a non-enhancing cyst. (Fig. 4) While infiltrating fibrillary astrocytomas present as diffuse and non-enhancing mass. MRI appearance of glioblastoma multiforme is sometimes very similar with intramedullary tuberculoma. Even the clinical features are very similar, but the response to the treatments are totally opposite between these two pathology.

Other disease can have MRI appearance similar to intramedullary tumors, such as tuberculoma, multiple sclerosis, transverse myelitis, sarcoidosis, and dural arteriovenous fistula (with massive cord edema). Tuberculoma imaging is somehow very similar with glioblastoma multiforme. Clinical history, neurologic examination, and consideration of differential diagnosis can help to avoid unnecessary or inappropriate surgery. Characteristically, tumors enlarge the spinal cord and show greater enhancement with contrast, while inflammatory lesions results in a normal or minimal increase in spinal cord size and the enhancement tend to be patchy and multiple. Flow voids are suggesting a vascular lesion. Spinal angiography can confirm this vascular entity.

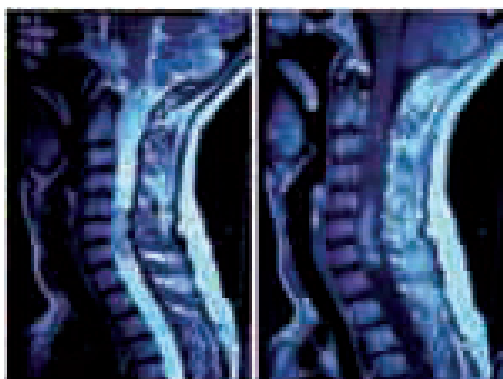


Figure 4 – a 52 years old female with progressive weakness and numbness on all extremities. She was wheel chair bound when she presented in clinic. Left : T2 weighted MRI showed isointense mass surrounded by syrinx. Right: T1 weighted images with contrast showed a contrast enhanced mass surrounded by the syrinx

Surgical Technique

Because most of these tumors are slow growing and locally contained, surgical resection is the treatment of choice. Preoperative counseling with patient and family is very important. They should understand the natural course of the disease, the indication for surgery and post operative rehabilitation. Patient should be informed that, certain pathologies such as ependymoma, hemangioblastoma, cavernoma etc, might be cured by surgical treatment. They also need to know that the surgical outcome is closely related to the preoperative neurological state. Patient that presented with wheel chair bound will most likely require wheel chair for their whole life, but those patients with mild sensory changes are most likely return to their preoperative motor function. After surgery, almost every patient will have some declining of their neurological function, but

all will improve gradually through rehabilitation. They usually return to their preoperative neurological state, 3-6 months after surgery.

Prior to surgery, the preoperative antibiotics and steroids are routinely given. After induction of general anesthesia, the patient is placed prone on the operating table with bolsters under the chest and hip, paying attention to free the abdomen from pressure to minimize venous hypertension. All pressure points are appropriately padded. If the lesion is in the cervical or cervicothoracic region, the head should be fixated using a head holder. If the lesion is in the thoracic or thoracolumbar region, the head can be supported with a foam doughnut. Anesthesiologist should be made aware that intraoperative monitoring is crucial to the success of resection and should minimize agents that interfere with intra operative monitoring. Halogenated volatile anesthetics may interfere sensory evoked potentials (SSEPs), while paralytics interfere motor evoked potentials (MEPs). Normotension should be maintained throughout the surgery to prevent ischemic spinal cord injury. An arterial line is always needed to ensure that a drop in blood pressure is detected early and corrected immediately. During positioning, always make sure that the eyes are free from compression. It has been reported that, a drop in blood pressure and compression to the eyes might cause blindness as a remote complication [9].

Prior to incision, the lesion of interest should be localized using C-arm or plain radiograph to confirm the operative level. A standard posterior midline approach is used to expose the lamina and spinous processes. Wide laminectomy or laminoplasty is performed without compromising the facet joints in order to minimize the risk of spinal instability. The extent of the bony removal should be at least one level above and one level below the tumor. Exposure of the syrinx and cystic component is not necessary, as they usually resolve after complete tumor resection. After the dorsal duramater exposed, meticulous hemostasis is carried out by coagulating bleeders, waxing the laminectomy edges, and placement of moist cottonoids along the epidural gutters. A midline durotomy is then carried out, and the dural edges are tacked up to the soft tissues laterally, to prevent extradural blood entering the intradural space. Care is taken not to open the arachnoid with the dura, to prevent troublesome bleeding from the vessel on the surface of the cord. The arachnoid is then opened as a separate layer and tacked laterally to the dural edges using hemoclips.

The dorsal aspect of the cord should be inspected for any surface abnormalities, including discoloration of neovascularization. But the most important step to do is to observe and define the midline of the cord. Very often the midline is shifted to one side, because of the tumor in the cord. One of the key features to define the midline is the vascular pattern. The perpendicular vein is usually coming out from midline posterior. Defining the midline is very important because the approach to most intramedullary tumors usually through posterior midline myelotomy, between the dorsal columns. Occasionally, eccentric lesions such as cavernoma, may be approached through the dorsal root entry zone. Hemangioblastomas usually have pial presentation, with very specific 'orange red' colour (Fig. 6a) and can be approached from there.

The midline myelotomy is performed using a blade or microscissors. Small dorsal pial vein crossing the midline can be cauterized and divided. Pial (glial limiting membrane) tack-up sutures using 8-0 nylon are then placed at the myelotomy edges for gentle retraction. The myelotomy is extended superiorly and inferiorly with sharp knife or microscissor, following the midline. Usually the midline can be dissected gently using no 5 or 7 Rhoton dissector.

The dorsal aspect of the tumor is then exposed, the myelotomy ideally should expose the rostral and caudal ends of the tumor. The pia tack-up will help to reduce manipulation at the edge of the myelotomy. The lesion can be entered to obtain specimen for frozen section to confirm pathological diagnosis. If the frozen section shows certain entity such as tuberculoma intramedullary, the surgery will come to an end.

Ependymomas typically are sharply demarcated from the surrounding normal cord tissue, and often surrounded by syrinx or cyst. The cleavage plane between the tumor and the surrounding cord can almost always be developed. Internal decompression is then carried out using a combination of ultrasonic aspirator, bipolar cautery, and suction. Adequate tumor debulking should be performed before removing the tumor at the edges. Combination of blunt and sharp dissection is used to infold the remaining tumor along its cleavage plane. Many tiny feeding vessels can be cauterized and divided. At its ventral attachment, usually there are substantial blood supplies from branches of anterior spinal artery. This should be carefully recognized and coagulated prior to cutting to prevent troublesome intramedullary hemorrhage. Such hemorrhage is very difficult to control without damaging the cord. (Fig. 5)

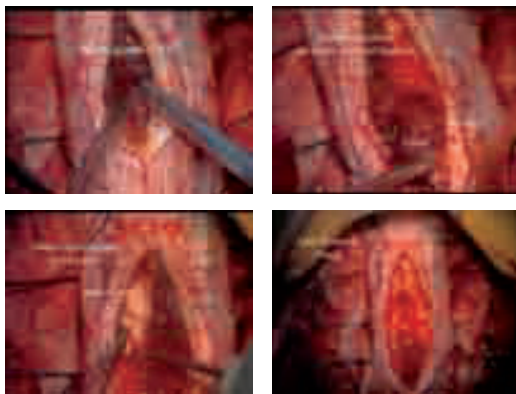


Figure 5 – A case with cervical ependymoma, upper left: debulking the tumor with gently powered cusa, notice that the pia tack-up with 8/0 nylon holding the myelotomy edge. Upper right: define the tumor and cord interface and following the interface as a plane. Lower left: developing cleavage between the tumor and surrounding cord. Extend the dissection by folding the tumor centripetally. Lower right: after total removal of the ependymoma

Astrocytomas often do not have clear cleavage plane, but they could have polar cyst usually at the inferior part. Aggressiveness with respect to resection depends on the histological diagnosis of a frozen section and the ability to find and maintain a surgical plane. Given the difficulty in determining many ependymomas from astrocytomas on frozen section, the presence or absence of a clear surgical plane is usually the key determining

factor in defining the surgical goal. If, after analysis of all available data including imaging characteristics, frozen section, and intraoperative appearance, a diagnosis of ependymoma is perceived, a complete surgical resection should be attempted. If a diagnosis of astrocytoma is perceived, most clinicians advocate a more limited debulking of only the tissue that is clearly abnormal.

Hemangioblastoma, these vascular tumors should not be entered because they will bleed profusely. It usually appears dorsally with a pial presentation and are often associated with polar cyst. It is very important to define the feeding vessel and the draining vein. Small feeding vessels at the tumor cord interface are coagulated and cut while preserving the draining vein for the last moment. Using low power bipolar, slowly shrink the tumor and creating more space for dissection of cleavage plane. Hemangioblastoma always have a good cleavage plane. Anteriorly, branches from anterior spinal artery may provide major blood supply. Complete resection should be feasible in virtually all cases of hemangioblastomas.

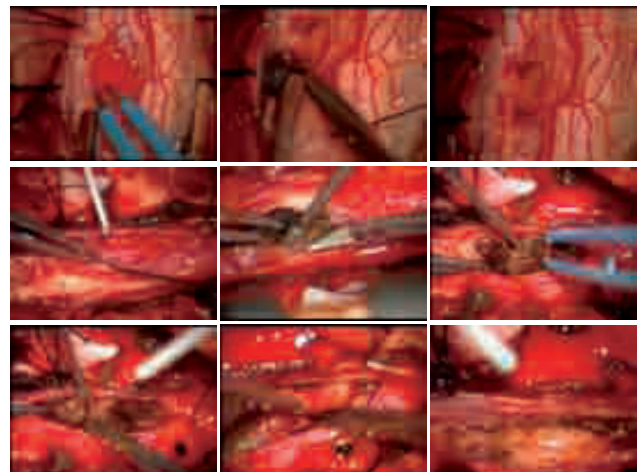


Figure 6 – small hamangioblastoma (a-c), a: the 'orange red' colour is typical for hemangioblastoma. Coagulate the feeding arteries and cut to isolate the tumor. b: leave the draining vein for the last moment. c: after complete removal, without piecemeal approach. Big hemangioblastoma (d-i), d: observe and coagulate the feeding vessel, e: define and develop the cleavage plane between tumor and cord interface, f: shrink the tumor with gentle coagulation and irrigation, g: cut the tumors into pieces to make more room for dissection, h: coagulate and cut the vessels, i: after complete removal

Cavernoma can be notice by the discoloration of hemosiderin from previous bleed. The best time to do the surgery, when the cavernoma is surrounded by chronic blood (2-3 weeks after the onset of bleed). Low power coagulation will help to shrink the tumor and creating more space. Total removal of such lesion should be feasible in virtually all cases.

Tuberculoma, usually bloodless, is yellowish-gray in colour. It is soft especially at the central part. When the suspicious of tuberculoma take place, then the surgeon should wait for the quick section confirmation before doing more manipulation to the cord. It is not necessary to decompress such lesion. Once tuberculoma is confirmed, then the surgery is stopped. Such case will be followed by anti tuberculosis medication.



Generally, the goal of surgery is maximum tumor removal while preserving neurologic function. A combination of SSEPs, muscle MEPS, is important in guiding safe tumor resection. SSEPs measure the afferent conduction of impulses from the peripheral site up to the cerebral cortex. However, SSEPs are often reduced after midline myelotomy. MEPs estimate of the integrity of the motor pathways during surgical resection of the tumor.

With meticulous microsurgical technique, complete tumor removal is possible. The tumor bed is then inspected for oozing. Meticulous hemostasis is attained using irrigation and placement of oxidized cellulose.

Adjuvant Treatment

In many patients, complete resection of ependymomas is feasible, and radiotherapy is unnecessary. The management of ependymomas that are subtotally resected is still controversial. In one series, 30 out of 33 patients who had subtotal resection were irradiated. The 5- and 10-year survival rates were both 59% following radiotherapy [2].

The role of radiotherapy after surgery for intramedullary astrocytoma has not been clearly elucidated. Radiotherapy may not be required after gross total resection of lowgrade astrocytomas. It is generally accepted as an adjuvant therapy for high grades astrocytomas.

There is no role for adjuvant radiotherapy in the treatment of intramedullary hemangioblastomas and cavernomas because most of these lesions are resectable. Intramedullary tuberculomas usually respond well with antituberculosis medication. Combination of rifampicin, isoniazide, pirazinamide, ethambutol and streptomycin are necessary to treat the tuberculoma. The treatment is similar with other extrapulmonary tuberculosis. The treatment should be adequate, at least 6 and could be maintained to 12 months. The follow up MRI could be done every 3 months for evaluation.

Outcome and Prognosis

A significant number of patients developed new neurologic deficits immediately after surgery. However, in most of these patients, the symptoms are usually transient and will resolve over several weeks to months. Manipulation around the myelotomy site may cause loss of proprioception and induce spasticity. The spasticity is usually improves over several weeks to months. Severe preoperative neurological deficits and functional status is significantly associated with poor neurological outcome.

In relationship with tumor location, tumor that located in cervical cord region are doing relatively better, recover faster compare with the thoracic level. It is probably related with the size of the original cord. The smaller the cord, the more vulnerable it is.

The 5-year survival rate for patients with all grades of intramedullary astrocytomas is 50-60% [2]. Patients with pilocytic astrocytoma have higher survival rates (5-year survival of 80%) than those harboring high-grade lesions (5-year survival of 0-15%) [2]. Malignant astrocytomas are associated with relentlessly progressive course with average postoperative survival of 6 months in adults and 13 months in children [3]. Unlike astrocytomas, ependymomas are usually more amenable to complete resection, which often results in a cure. McCormick et al have shown that there was no evidence of recurrence in their case series during a mean follow up of 62 months [8]. Another retrospective series showed that total resection carries a higher 10-year survival (85-90%) than subtotal resection (80%) or biopsy (25%) [2].

For hemangioblastomas and cavernomas, complete surgical resection of sporadic cases is usually curative. Patients with VHL are of course always at risk of developing new lesions and must have their entire neuraxis imaged periodically.

Tuberculoma usually do well, even if the patient comes with tetraplegic condition. Adequate treatment and aggressive rehabilitation will help to improve their motor function. Most cases, the motor function will improve over 8-12 months.

REFERENCE

1. Matsuyama Y, Sakai Y, Katayama Y, Imagama S, Ito Z, Wakao N, Sato K, Kamiya M, Yukawa Y, Kanemura T, Yanase M, Ishiguro N: Surgical results of intramedullary spinal cord tumor with spinal cord monitoring to guide extent of resection. *Journal of neurosurgery Spine* 10(5):404-13, 2009.
2. Fehlings MG, Rao SC: Spinal Cord and Spinal Column Tumors. In: Bernstein M, Berger MS, editors. *Neuro-Oncology: The Essentials*. Italy: Thieme Medical Publishers; 2000. p. 445-64.
3. New KC, Friedman AH: Intramedullary Tumors and Tumors of the Cauda Equina. In: Rengachary SS, Ellenbogen RG, editors. *Principles of Neurosurgery*. 2 ed. China: Elsevier Mosby; 2005. p. 689-98.
4. Ghostine S, Perry E, Vaynman S, Raghavan R, Tong KA, Samudrala S, Johnson JP, Colohan A: The rare case of an intramedullary cervical spinal cord teratoma in an elderly adult: case report and literature review. *Spine (Phila Pa 1976)* 34(26):E973-8, 2009.
5. King AB: Intramedullary epidermoid tumor of the spinal cord. *J Neurosurg* 14(3):353-7, 1957.
6. Sutter B, Arthur A, Laurent J, Chaddock J, Friehs G, Clarici G, Pendl G: Treatment options and time course for intramedullary spinal cord metastasis. Report of three cases and review of the literature. *Neurosurg Focus* 4(5):e3, 1998.
7. Solomon RA, Stein BM. Unusual spinal cord enlargement related to intramedullary hemangioblastoma. *J Neurosurg* 68:550-553, 1988
8. McCormick PC, Torres R, Post KD, Stein BM: Intramedullary ependymoma of the spinal cord. *J Neurosurg* 72(4):523-32, 1990.
9. Kamming D, Clarke S. Post operative visual loss following prone spinal surgery. *Br.J.Anesth* 95:257-260, 2005.

ТҮЙІНДЕМЕ

Julius July (MD, PhD)¹, Ferry Senjaya (MD)², Eka J Wahjoepramono (MD, PhD)¹

Department of Surgery, Medical Faculty of Pelita Harapan University, Neuroscience Centre, Siloam Hospitals Lippo Village, Tangerang-Banten, Indonesia¹

Department of Surgery, Medical Faculty of PelitaHarapan University, Neurosurgery Service, Siloam Hospitals TB Simatupang, South Jakarta, Indonesia²

ИНТРАМЕДУЛЛЯРЛЫ ІСІКТЕРДІҢ ХИРУРГИЯСЫ

Мақсаты. Интрамедуллярлы ісіктер салыстырмалы түрде алғанда сирек кездеседі, бірақ осы ісіктердің көбісі қатерсіз ісіктер және ісікті хирургиялық жолмен алып тастау көбіне науқастың толық жазылып кетуіне әсер етеді. Осындай зақымданудың хирургиясы нәзік микрохирургиялық техниканы қажет етеді. Біз негізгі хирургиялық принциптердің ішінен кейбірін қарастыруды, қол жеткізген нәтижелеріміз бен кезіккен қиыншылықтар туралы бөлісуді жөн көрдік.

Әдістері. Хирургиялық ену жолы барлық уақытта ісіктердің ростральды және каудальды полюстарын ашуға мүмкіндік беруі керек. Скальпель немесе микроқайшының көмегімен ортаңғы миелотомия жүзеге асырылады. Жұмсақ тракция үшін пиальды (глиальды шекаралы мембрана) қабықшаға миелотомия жиектеріне ұстағыштармен тігістер салынады, 8-0. нейлон қолданылады, гемангиобластомадан басқа ісіктердің барлығы кавитациялық-ультрадыбыстық хирургиялық аспиратордың қолданылуымен кезең-кезеңімен алынып тасталды. Операцияның мақсаты неврологиялық функциялардың сақталуымен ісікті барынша алып тастау болып табылады. Соматосенсорлық шақыртылған по-

тенциал мен бұлшық еттің моторлық шақыртылған потенциалдарының үйлесуі ісікті қауіпсіз алып тастауда үлкен мәнге ие.

Нәтижелері. Интрамедуллярлық ісіктері бар 35 хирургиялық жағдай қаралды (10 әйел; 25 еркек), орташа жасы 30-40 жас. Гистологиялық – 15 эпендимомалы, 7 астроцитомалы (1/7 атипиялық астроцитомы), 6 каверналы гемангиомалы, 5 гемангиобластомалы, 1 глиобластома, 1 туберкулема. Орналасуы: 19 мойын деңгейінде, 10 кеуде бөлігінде, 4 кеуде-бел аумағында, 2 МО-жоғарғы мойын бөлімінде. Операциядан кейінгі кезеңдегі барлық дерлік жағдайларда кейбір спастикалық сезімталдылықтың төмендеуі байқалды, симптоматика регрессі 6 ай ағымында орын алды. Ісікті түбегейлі алып тастау 82% жағдайда жүргізілді.

Тұжырым. Хирургиялық емдеу көп жағдайларда ісіктің өсуін барынша бақылауда ұстауға немесе түбегейлі алып тастауға мүмкіндік береді.

Негізгі сөздер: Интрамедуллярлы ісік, эпендимомы, астроцитомы, гемангиобластома, кавернома, туберкулема, хирургия, асқыну.

РЕЗЮМЕ

Julius July (MD, PhD)¹, Ferry Senjaya (MD)², Eka J Wahjoepramono (MD, PhD)¹

Department of Surgery, Medical Faculty of Pelita Harapan University, Neuroscience Centre, Siloam Hospitals Lippo Village, Tangerang-Banten, Indonesia¹

Department of Surgery, Medical Faculty of PelitaHarapan University, Neurosurgery Service, Siloam Hospitals TB Simatupang, South Jakarta, Indonesia²

ХИРУРГИЯ ИНТРАМЕДУЛЛЯРНОЙ ОПУХОЛИ

Цель. Интрамедуллярные опухоли относительно редки, но большинство из этих опухолей являются доброкачественными и очень часто хирургическое удаление опухоли может привести к полному излечению больного. Хирургия такого поражения требует тонкой микрохирургической техники. Мы хотели бы рассмотреть некоторые из основных хирургических принципов, поделиться своими результатами и трудностями с которыми столкнулись.

Методы. Хирургический доступ всегда должен позволять открыть ростральный и каудальный полюса опухоли. Осуществляется срединная миелотомия с помощью скальпеля или микроножниц. Для мягкой тракции накладываются швы держалки по краям миелотомии на пиальную (глиальная пограничная мембрана) оболочку, используют нейлон 8-0., все опухоли, кроме гемангиобластомы, были удалены поэтапно, с использованием кавитационно-ультразвукового хирургического аспиратора. Как правило, целью операции является максимальное удаление опухоли с сохранением неврологических функций. Сочетание соматосенсор-

ных вызванных потенциалов (ССВП), мышечных моторно вызванных потенциалов (МВП), играет важную роль в безопасном удалении опухоли.

Результаты. Рассматривалось 35 хирургических случаев с интрамедуллярной опухолью (10 женщин; 25 мужчин), средний возраст 30-40 лет. Гистологически – 15 эпендимом, 7 астроцитом (1/7 атипичная астроцитомы), 6 кавернозных гемангиом, 5 гемангиобластом, 1 глиобластома, 1 туберкулема. Локализация: 19 на шейном уровне, 10 грудной отдел, 4 груднопоясничный отдел, 2 МО-верхне шейный отдел. В послеоперационном периоде почти во всех случаях отмечалось снижение чувствительности с некоторой спастичностью, регресс симптоматики наступал в течении 6 месяцев. Тотальное удаление опухоли отмечено в 82% случаев.

Заключение. Хирургическое лечение позволяет в большинстве случаев достигнуть хорошего контроля роста либо тотального удаления опухоли.

Ключевые слова: Интрамедуллярная опухоль, эпендимомы, астроцитомы, гемангиобластома, кавернома, туберкулема, хирургия, осложнения.



УДК 616.831-001-089.17-07

К.Б. Ырысов (д.м.н.), И.Т. Ыдырысов, А.Ы. Муратов, Т.Т. Сейитбеков

Кыргызская государственная медицинская академия им. И.К. Ахунбаева,
кафедра нейрохирургии. г. Бишкек, Кыргызстан

ОСОБЕННОСТИ ДИАГНОСТИКИ И ЛЕЧЕНИЯ ПРИ СОЧЕТАННОЙ ЧЕРЕПНО-МОЗГОВОЙ ТРАВМЕ

Актуальность. Сочетанная черепно-мозговая травма (СЧМТ) составляет 43-68% в структуре сочетанных повреждений и наблюдается у 23-63% пострадавших с тяжелой черепно-мозговой травмой (ЧМТ).

Материалы и методы. Проведен ретроспективный анализ влияния данных, полученных при клинко-инструментальном обследовании, на исход хирургического лечения у 136 пострадавших с тяжелой СЧМТ.

Результаты. Послеоперационная летальность у пострадавших с СЧМТ составила 46,8%. Внечерепными факторами риска развития неблагоприятного исхода у пострадавших с СЧМТ явились: тяжесть сочетанной травмы 40 и более баллов по шкале ISS, наличие множественных внечерепных повреждений, позвоночно-спинальной травмы или травмы органов брюшной полости, возраст пострадавших старше 70 лет, наличие эпизодов гипоксии и артериальной гипотонии, развитие осложнений в послеоперационном периоде. Внутричерепными факторами риска были: угнетение уровня бодрствования до сопора и комы, наличие патологических двигательных реакций в ответ на болевой раздражитель или диффузной мышечной гипотонии, стадия развития дислокационного синдрома на уровне среднего мозга и моста.

Ключевые слова: Тяжелая сочетанная черепно-мозговая травма, факторы риска, прогноз исходов

Актуальность

Большой объем экстракраниальной патологии и тяжелая ЧМТ обуславливают высокий уровень летальности и инвалидизации у пострадавших с СЧМТ. Летальность при СЧМТ составляет 20,4-35%, а при крайне тяжелых сочетанных повреждениях (например, травма опорно-двигательного аппарата в сочетании с повреждением паренхиматозных органов и тяжелой ЧМТ), особенно с массивным кровотечением, достигает 90-100% [1-15].

Сочетанная черепно-мозговая травма (СЧМТ) составляет 43-68% в структуре сочетанных повреждений и наблюдается у 23-63% пострадавших с тяжелой черепно-мозговой травмой (ЧМТ) [7, 8, 12, 13].

Цель исследования

Определить прогностическую значимость факторов риска неблагоприятного исхода у пострадавших с СЧМТ.

Материалы и методы

Проведен ретроспективный анализ данных, полученных при клинко-инструментальном обследовании, и исходов хирургического лечения 556 пострадавших, оперированных по поводу тяжелой ЧМТ с 2008 г. по 2013 г. Из исследования исключали пострадавших в агональном и крайне тяжелом состоянии, с угнетением уровня бодрствования до атонической комы (3 балла по шкале комы Глазго – ШКГ), которым оперативное вмешательство провести не представлялось возможным из-за тяжести состояния.

Пострадавшие с СЧМТ составили 22,4% (136 больных) от общего количества оперированных больных с тяжелой ЧМТ. Мужчин было 80,9%, женщин – 19,1%. Средний возраст $36 \pm 12,4$ лет. Непосредственно с места происшествия доставлены 112 (82%) больных, переведены из других стационаров. Минимальное время с момента травмы до госпита-

лизации составило 30 мин, максимальное – 72 ч. Все пострадавшие с СЧМТ были госпитализированы в реанимационные отделения, состояние при поступлении расценивалось как тяжелое.

Основным способом нейровизуализации была компьютерная томография (КТ) и магнитно-резонансная томография (МРТ) головного мозга, которую выполняли при поступлении и в динамике всем больным. По данным КТ/МРТ определяли вид и объем очага повреждения мозга, величину поперечной дислокации, степень компрессии базальных цистерн, рассчитывали вентрикуло-краниальные коэффициенты (ВКК).

По данным КТ/МРТ головного мозга, у 42 пострадавших (30,5%) с СЧМТ были выявлены субдуральные гематомы, эпидуральные гематомы – у 23 (14%), вдавленные переломы черепа – у 22 (15,8%), ушибы мозга в сочетании с внутримозговыми гематомами – у 19 (13,9%), диффузное аксональное повреждение мозга – у 4 (2,6%). Множественные повреждения головного мозга (сочетания субдуральных, внутримозговых гематом и очагов ушиба мозга) отмечены у 23 больных (23,2%).

Объем травматического очага повреждения у больных с СЧМТ составил в среднем $82,1 \pm 12,3$ см³, смещение срединных структур – $7,4 \pm 4$ мм, величина ВКК-2 – $9,6 \pm 3,7\%$.

У 86 (62,8%) пострадавших при поступлении диагностирован шок разной степени тяжести. Повреждения мягких тканей головы (ушибленных или скальпированных ран) отмечены у 67 (49%) больных, переломы свода и основания выявлены у 104 (76,8%).

Тяжесть состояния пострадавших с СЧМТ по шкале Injury Severity Score (ISS) составила от 29 до 86 баллов (в среднем – $37,6 \pm 8,4$ балла). Оценку внечерепных повреждений проводили на основании классификации А. П. Фраермана и соавт. (1989). Выделяли травму опорно-двигательного аппарата, органов грудной клетки, повреждения лицевого скелета, ор-

ганов брюшной полости и позвоночно-спинальную травму [14]. При обследовании пострадавших с СЧМТ травма опорно-двигательного аппарата (конечностей и таза) была выявлена у 42 (30,9%) больных, травма органов грудной клетки – у 32 (23,5%), повреждения лицевого скелета – у 19 (14%), позвоночно-спинальная травма – у 10 (7%), повреждение органов брюшной полости и забрюшинного пространства – у 4 (2,9%). Множественные внечерепные повреждения (одновременное наличие у пострадавших повреждений двух и более внечерепных областей) выявлены у 24 больных, что составило 21,7%.

Повреждения одной анатомической области (тяжелая ЧМТ в сочетании с повреждениями лицевого скелета) отмечены у 19 пострадавших (13,6%), двух областей – у 88 больных (64,7%), трех – у 22 (19,5%) и четырех – у 3 (2,2%).

В ясном сознании и оглушении (13-15 баллов по ШКГ) доставлены 61 пострадавший с СЧМТ (44,4%). Угнетение уровня бодрствования до сопора (9-12 баллов по ШКГ) отмечено у 17 (12,7%), до умеренной комы (7-8 баллов по ШКГ) – у 20 (14,7%) и до глубокой комы (4-6 баллов по ШКГ) – у 38 (28,2%).

Оценку исходов хирургического лечения у пострадавших с СЧМТ проводили на основании шкалы исходов Глазго (ШИГ).

Данные, полученные при клинко-инструментальном обследовании пострадавших, обрабатывали с помощью пакета прикладных программ Statistica v. 6.0 фирмы StatSoft@Inc., USA. Методом однофакторного анализа определяли наличие и силу статистической связи между исходом хирургического лечения и признаками, полученными при клинко-инструментальном обследовании. Использовали метод рангового корреляционного анализа по Спирмену. Силу причинно-следственной связи оценивали с помощью коэффициента корреляции R, где $R < 0,25$ – слабая корреляция, $0,25 < R < 0,75$ – умеренная корреляция, $R > 0,75$ – сильная корреляция. Учитывали направление ассоциативной связи: R-положительный – прямая связь, R-отрицательный – обратная связь.

Результаты и их обсуждение

Выявлена зависимость между механизмом травмы и видом повреждения головного мозга у пострадавших с СЧМТ ($p < 0,05$). Так, у пострадавших в результате ДТП ($n=58$) наиболее часто встречались субдуральные гематомы – у 15 больных (25,1%) и очаги ушиба и разможнения мозга в сочетании с внутримозговыми гематомами – у 12 (21,2%). Диффузное аксональное повреждение мозга ($n=4$) наблюдали только у пострадавших в ДТП – у 100% больных. У пациентов, получивших травму в результате падения с большой высоты ($n=22$), преобладали множественные повреждения головного мозга – 7 (25,6%) больных и субдуральные гематомы – 6 (23,2%). У пострадавших в результате криминальной травмы ($n=24$) – вдавленные переломы черепа – 8 (31,5%) больных и субдуральные гематомы – 6 (24,9%). При падении с высоты роста ($n=8$) с наибольшей частотой встречались эпидуральные гематомы – у 3 (40%) пациентов.

Достоверное влияние на исход хирургического лечения оказывали тяжесть сочетанной травмы по шкале ISS, локализация (анатомическая область) вне-

черепных повреждений, возраст пострадавших, наличие эпизодов гипоксии и артериальной гипотонии, угнетение уровня бодрствования перед операцией, наличие глазодвигательных нарушений и нарушение фотореакций, изменения мышечного тонуса, стадия развития дислокационного синдрома, объем очага повреждения мозга, смещение срединных структур, аксиальная дислокация, величина ВКК-2 по данным КТ, наличие отека мозга во время операции и развитие осложнений ($p < 0,05$, метод Спирмена).

В нашей работе у пострадавших с СЧМТ количество неблагоприятных исходов лечения возрастало прямо пропорционально увеличению общего количества баллов по шкале ISS. При тяжести полученной травмы менее 40 баллов по шкале ISS летальность у пострадавших с СЧМТ составила 27,7%, от 40 до 50 баллов – 74,5%, свыше 50 баллов – 91,7%.

Обнаружена зависимость между исходом лечения и локализацией внечерепных повреждений ($p < 0,05$). Наибольшее количество неблагоприятных исходов отмечено у пострадавших с множественными внечерепными повреждениями ($n=24$) (при одновременном наличии повреждений двух и более внечерепных областей) – 58%, а также у больных с позвоночно-спинальной травмой ($n=10$) – 53% и травмой органов брюшной полости ($n=4$) – 50%.

В нашей группе больных летальность у пострадавших с СЧМТ в ясном сознании и оглушении (13-15 баллов по ШКГ) составила 13,1%, с уровнем угнетения бодрствования до сопора (9-12 баллов по ШКГ) – 46,3%, до умеренной комы (7-8 баллов по ШКГ) – 62,5% и до глубокой комы (4-6 баллов по ШКГ) – 82,1%.

Прогностическая ценность таких данных КТ головного мозга, как объем внутрисерепного очага повреждения мозга, величина поперечного смещения, степень компрессии базальных цистерн, отмечена многими авторами. Так, риск развития неблагоприятного исхода возрастает при увеличении объема внутрисерепной гематомы, при более выраженной степени компрессии базальных цистерн и большей величине поперечного смещения [9, 12].

В нашем исследовании объем внутрисерепного очага повреждения мозга являлся достоверным фактором риска развития неблагоприятного исхода у пострадавших с СЧМТ. Отмечено, что у пострадавших с малыми объемами гематом (до 50 см³) летальность была минимальной – 30,3%. При объеме очага повреждения от 50 до 90 см³ количество неблагоприятных исходов составило 41%. Наибольшая летальность отмечена у пострадавших с объемом гематомы свыше 90 см³ – 67,7%.

С ростом величины смещения срединных структур по данным КТ увеличивалось количество неблагоприятных исходов у пострадавших с СЧМТ. Так, при латеральной дислокации от 0 до 5 мм летальность составила 36,8%, от 6 до 10 мм – 48,1%, от 11 до 15 мм – 54,3%, от 16 до 20 мм – 75%. Все больные с величиной латеральной дислокации более 20 мм умерли.

У пострадавших с СЧМТ выявлена статистически значимая взаимосвязь между исходом лечения и степенью деформации базальных цистерн. При отсутствии аксиальной дислокации летальность составила 23,2%, при легкой степени компрессии базальных цистерн – 42,3%, при выраженной степени – 54,4%. На-



ибольшее количество неблагоприятных исходов отмечено при отсутствии визуализации цистерн основания мозга (грубой степени аксиальной дислокации по В.Н. Корниенко и соавт. (1987) – 76,4%.

Степень коллабирования желудочков мозга при отеке или смещении за счет внутричерепного объемного процесса оценивали с помощью величины второго ВКК (%). Результаты сравнивали с возрастными нормами. Имелась обратно пропорциональная зависимость исхода лечения у пострадавших с СЧМТ и величины ВКК-2. При уменьшении величины ВКК-2 увеличивалось количество неблагоприятных и плохих функциональных исходов. Наибольшая летальность отмечена при величине ВКК-2 менее 8% – 65,7%, а также в тех случаях, когда величину ВКК-2 рассчитать не представлялось возможным за счет выраженного сдавления и деформации желудочковой системы – 78%.

Отмечено, что у пострадавших с СЧМТ в случае развития отека и набухания вещества мозга во время оперативного вмешательства отмечается увеличение количества летальных исходов [7, 12]. По нашим данным, наличие отека мозга во время операции также значительно ухудшало исходы лечения. При отсутствии интраоперационного отека мозга летальность составила 40,5%, при его наличии – увеличивалась в два раза – до 77,8%.

Осложнения в послеоперационном периоде развились у 67 (41,5%) больных. Наиболее частыми осложнениями были пневмония – у 19 (33,5%) больных, менингит – у 5 (8,8%) и трофические расстройства (пролежни) – у 3 (4,4%).

Заключение

На основании проведенного исследования установлено, что послеоперационная летальность у пострадавших с СЧМТ составляет 46,8%. Ведущими причинами летального исхода являются отек, дислокация мозга и пневмония.

Внутричерепными факторами риска были угнетение уровня бодрствования до сопора и комы, наличие в неврологическом статусе при поступлении глазодвигательных расстройств, анизокории или двустороннего мидриаза, патологических двигательных реакций в ответ на болевой раздражитель или диффузной мышечной гипотонии, стадия развития дислокационного синдрома на уровне среднего мозга и моста, объем очага повреждения мозга более 90 см³, латеральной дислокации более 10 мм, выраженная и грубая степень аксиальной дислокации, величина ВКК-2 менее 8% или невозможность определить величину ВКК, наличие отека мозга во время операции.

СПИСОК ЛИТЕРАТУРЫ

1. Корниенко В.Н., Васин Н.Я., Кузьменко В.А. Компьютерная томография в диагностике черепно-мозговой травмы. – М.: Медицина, 1987. – 287 с.
2. Король А.П., Мичурин В.Ф., Коновалов С.В. Шок как причина неблагоприятных исходов при политравме с повреждением головного мозга // Клиническая хирургия. – 1990. – № 4. – С. 30-31.
3. Лебедев В.В., Крылов В.В., Лебедев Н.В. Сочетанная черепно-мозговая травма // Клиническое руководство по черепно-мозговой травме. / Под ред. Коновалова А.Н., Лихтермана Л.Б., Потапова А.А. – М.: Антидор, 2001. – Т. 2. – С. 523-559.
4. Лебедев В.В., Крылов В.В., Тиссен Т.П. Компьютерная томография в неотложной нейрохирургии. – М.: ОАО «Издательство «Медицина», 2005. – 360 с.
5. Потапов А.А., Лихтерман Л.Б., Зельман В.Л., Кравчук А.Д. Доказательная нейротравматология / Под ред. А.А. Потапова и Л.Б. Лихтермана. – М.: Антидор, 2003. – 517 с.
6. Семенов А.В. Догоспитальная диагностика и прогнозирование исходов сочетанной черепно-мозговой травмы // Нейрохирургия. – 2007. – № 3. – С. 56-59.
7. Фраерман А.П., Лихтерман Л.Б., Лебедев В.В. Клиническая классификация сочетанной черепно-мозговой травмы: Методические рекомендации. – М., 1989. – 7 с.
8. Bhandari M, Guyatt G.H., Khera V. Operative management of lower extremity fractures in patients with head injuries // Clin. Orthop. Relat. Res. – 2013. – Vol. 407. – P. 187-198.
9. Broos P.L., D'Hoore A, Vanderschot P. Multiple trauma in patients of 65 and over. Injury patterns. Factors influencing outcome. The importance of an aggressive care // Acta Chir. Belg. – 2013. – Vol. 93. – P. 126-130.
10. Bulloek R. Management and Prognosis of Severe Traumatic Brain Injury // Brain Trauma Foundation (c), Vashington, 2012. – 286 p.
11. Dereeper E, Ciardelli R, Vincent J.L. Fatal outcome after polytrauma: multiple organ failure or cerebral damage? // Resuscitation. – 2013. – Vol. 36. – P.15-18.
12. Fernandez V., Erli H.J., Kugler J.O. Kognitive Leistungsstörungen nach Polytrauma. Untersuchungen zur Lebensqualität // Unfallchirurg. – 2011. – Bd. 104. – S. 938-947.
13. Hirschmann M.T., Uike K.N., Kaufmann M. Qualitätssicherung interdisziplinärer Polytraumaversorgung. Möglichkeiten und Grenzen retrospektiver Standarderfassung // Anaesthesist. – 2012.- Bd. 56(7). – S. 673-678.
14. Lehmann U., Steinbeck K., Gobiet W. Prognose des polytraumatisierten Patienten mit schwerem Schadel-Hirn-Trauma während der Intensivphase // Langenbecks Arch. Chir. Suppl. Kongressbd. – 2013. – Bd. 113. – S. 340-341.
15. Matthes G, Seifert J., Bogatzki S. Alter und Überlebenswahrscheinlichkeit nach Polytrauma. «Local tailoring» des DGU-Prognosemodells // Unfallchirurg. – 2012. – Bd. 108. – S.288-292.

ТҮЙІНДЕМЕ

К.Б. Ырысов (м.ғ.д.), И.Т. Ыдырысов, А.Ы. Муратов, Т.Т. Сейитбеков

*И.К. Ахунбаев атындағы Қырғыз мемлекеттік медицина академиясы,
нейрохирургия кафедрасы, Бішкек қ., Қырғызстан*

ЖАНАМАЛАСҚАН БАССҮЙЕК-МИ ЖАРАҚАТЫ КЕЗІНДЕГІ ДИАГНОСТИКАЛАУ МЕН ЕМДЕУДІҢ ЕРЕКШЕЛІКТЕРІ

Өзектілігі. Жанамаласқан бассүйек-ми жарақаты (ЖБМЖ) жанамаласқан зақымданулар құрылымының 43-68% құрайды және ауыр бассүйек-ми жарақатын (БМЖ) алғандардың 23-63%-да байқалады.

Материалдар мен әдістер. Ауыр ЖБМЖ алған 136 науқасты хирургиялық емдеу нәтижесіне клиникалық-құрал-жабдықтармен тексерулер кезіндегі алынған деректердің әсер етуінің ретроспективті талдауы жүргізілді.

Нәтижелері. Операциядан кейінгі өлім-жітім ЖБМЖ алған науқастар арасында 46,8% құрады. ЖБМЖ алған науқастар арасында қолайсыз жағдайдың дамуына ықпал ететін бассүйекішілік емес факторлар болып табылады: ISS шкаласы бойынша жанамаласқан жарақаттың ауырлығы 40 балл және одан да жоғары, көптеген бассүйекішілік

зақымданулардың, омыртқа-жұлын жарақатының немесе құрсақ қуысы органдарының жарақатының бар болуы, жарақат алған адамның жасының 70-тен жоғары болуы, гипоксия және артериялық гипотония көріністерінің бар болуы, операциядан кейінгі кезеңдегі асқынулардың дамуы. Бассүйекішілік қатер факторлары болып табылады: сопор және комаға дейінгі ширақтық деңгейінің тежелуі, ауырсындыру тітіркендіргіші немесе диффуздық бұлшық ет гипотониясына жауап ретіндегі патологиялық қозғалыс реакциясының бар болуы, орта ми мен көпір деңгейіндегі дислокациялық синдромның даму сатысы.

Негізгі сөздер: Ауыр жанамаласқан бассүйек-ми жарақаты, қатер факторлары, нәтижелерді болжалдау.

SUMMARY

K. B. Yrysov (D.Med.Sci.), I. T. Ydyrysov, A. Y. Muratov, T.T. Seitbekov

*Kyrgyz State Medical Academy n.a. I. K. Akhunbaev,
Dpt. of Neurosurgery, Bishkek, Kyrgyzstan*

PECULIARITIES OF DIAGNOSTICS AND MANAGEMENT IN COMBINED SKULL BRAIN INJURY

Objective is assessment of risk factors prognostic significance for unfavorable outcome at patients with concomitant head injury (CHI).

Material and methods. We performed the retrospective analysis of clinical and instrumental examination data and surgical treatment outcomes at patients with severe head injury operated on. Among all these patients 136 (22.4%) persons suffered from CHI (men – 80.9%, women – 19.1%, average age – 36 years old). The retrospective analysis of influence of different factors, received during clinical and instrumental examination of patients, onto surgical treatment outcomes at patients with severe CHI was made.

Results and discussion. Postoperative lethality among patients with severe CHI was 46.8%. Extracranial risk factors for unfavorable outcome were follows:

severity of concomitant trauma 40 scores and more according to ISS scale, presence of multiple extracranial injuries, presence of spinal trauma or abdominal cavity organs trauma, patients older than 70 years old, periods of hypoxia and arterial hypotonia, development of complications in postoperative period. Intracranial risk factors were follows: spoor and coma, pathological movements in the response of pain stimulation or diffuse muscle hypotonia, stage of brain dislocation syndrome at the level of mesencephalon and pons.

Conclusion. Results, obtained during this retrospective analysis, can be used in prognosis of treatment outcomes at patients with CHI at early stages of delivery of medical care.

Key words: Severe concomitant head injury, risk factors, outcomes prognosis.



СЛУЧАЙ ИЗ ПРАКТИКИ

UDC 616.832.959-006

Achmad Adam, (MD., PhD)¹, Muhammad Zafrullah Arifin, (MD., PhD)¹ Rully Hanafi Dahlan, (MD., MSc)¹ Ahmad Faried, (MD., PhD)¹ Agung Budi Sutiono, (MD., PhD)¹ and Junichi Mizuno, (MD., PhD)²

Department of Neurosurgery, Faculty of Medicine, Universitas Padjadjaran-Dr Hasan Sadikin General Hospital, Bandung, Indonesia¹

Department of Neurosurgery and Centre for Spine – Spinal Cord Disorders, Southern Tohoku General Hospital, 1-2-5 Satonomori Iwanuma, Miyagi, Japan²

MULTIPLE SPINAL EXTRADURAL MENINGEAL CYSTS PARTIALLY ASSOCIATED WITH A DURAL DEFECT

Introduction. Spinal extradural meningeal cysts, extradural outpouchings of the arachnoid that communicate with the intraspinal subarachnoid space through a small dural defect, are relatively uncommon.

Case Report. We report a case of 35-year-old man with multiple spinal extradural meningeal cysts in the thoracolumbar region. The operative findings revealed a dural defect in one of the cysts that allowed communication between the extradural cyst cavity and the subarachnoid space. Application of the Valsalva maneuver allowed cerebrospinal fluid to flow into the cyst's cavity; however, reverse flow did not occur.

Result. These findings indicate that a valve-like mechanism developed in the enlarging cyst, but there was no communication between the extradural cyst cavity and the subarachnoid space in the other cysts.

Conclusion. The number of independent cysts makes this case unique and suggests an underlying defect in the dura of the spinal canal in a limited region. Surgical resection of the cyst wall and closure of the dural defect obtained a favorable result.

Key Words: Spinal extradural cyst, Neurological deficits

Introduction

Spinal extradural meningeal cysts are rare and are seldom a cause of spinal cord compression. They are thought to arise from congenital defects in the dura mater, they almost always communicate with the intrathecal subarachnoid space through the small defect in the dura [1-3], and they have been described as arachnoid cysts, pouches, and diverticula [4, 5]. These meningeal cysts are rare and may occur at all levels of the thecal sac. Spinal meningeal cysts are classified into three major categories: extradural cysts without nerve root fibers (Type I), extradural cysts with nerve root fibers (Type II) and intradural cysts (Type III) [6].

Spinal meningeal cysts are most common in the thoracic spine. When the spinal cord develops enlarging cystic cavities and spaces, the treatment is exclusively surgical [7-9]. These cysts are found predominantly in males [1-3]. The clinical presentation ranges from asymptomatic to pain, weakness, numbness, paralysis, and paralysis. The symptoms tend to occur during the second decade of life [1-3]. Patients usually present with progressive spastic or flaccid para- or quadriplegia [1-3]. Approximately 10% of patients present with monoparesis [1]. Sensory deficits are less prominent [10]. The clinical symptoms develop over months [2], although partial relief may occur in more than one-third of the patients [3]. Some cases are associated with long-term remission that extends for years [11].

Reciprocal obstruction and recanalization are thought to mediate remission and relapse [11, 12]. Nontraumatic spinal extradural meningeal cysts are

thought to have congenital, iatrogenic and inflammatory etiologies [1-3, 4, 6]. Cyst expansion is thought to be due to active secretion of the internal cell lining [2], an osmotic spinal gradient between the subarachnoid space and cyst [3, 12], pulsatile cerebrospinal fluid (CSF) dynamics [4, 6], active fluid secretion, hydrostatic forces and valve-like mechanisms [1, 3, 4, 5, 13]. Active secretion by the inner cell lining has never been proven, and this hypothesis has been discredited [1, 3].

Case Report

A 35-year-old man was referred to our hospital with a six month history of progressive bilateral leg weakness. Five years prior to admission, he occasionally experienced intermittent urinary incontinence, and three years prior to admission, he complained of problems with defecation. He had no history of infection or trauma.

Examination

On examination, we found no cutaneous stigmata of neurological disease and no dysmorphic features. The patient had no evidence of phacomatosis. Neurologically, the muscle strength of his right leg reduced to Grade 3+/3+. Bilateral upgoing plantar responses were present. Clonus was present at the both the patella and the ankles. There was hypoesthesia in small mid-thigh areas bilaterally and on the dorsal side of the left foot.

Laboratory and Radiological Examinations

Routine laboratory tests yielded normal results. Thoracolumbar vertebral roentgenograms (Th7-L2) revealed an enlarged interpedicular space. Magnetic

resonance imaging (MRI) revealed the presence of multiple extradural cystic lesions posterior to the cord that flattened and shifted the spinal cord anteriorly from Th-8 to L1 (Figure 1). This lesion was best visualized as a high signal intensity relative to the CSF on T2-weighted MRI (Figure 2). The lesion ventrally compressed the thecal sac and spinal cord. The cysts contained fluid that was demonstrated to be the same as CSF. Electromyography indicated the presence of myelopathy.

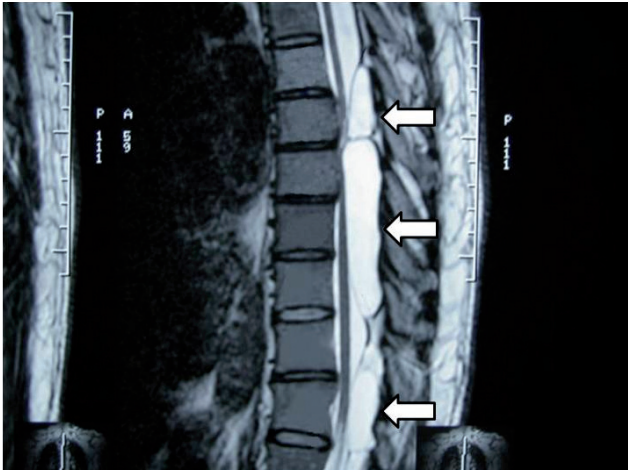


Figure 1. A magnetic resonance image (MRI) in a 35-year-old man with lower extremity weakness, occasionally experienced intermittent urinary incontinence and problems with defecation; the presence of multiple extradural cystic lesions (arrow) posterior to the cord that flattened and shifted the spinal cord anteriorly from Th-8 to L1

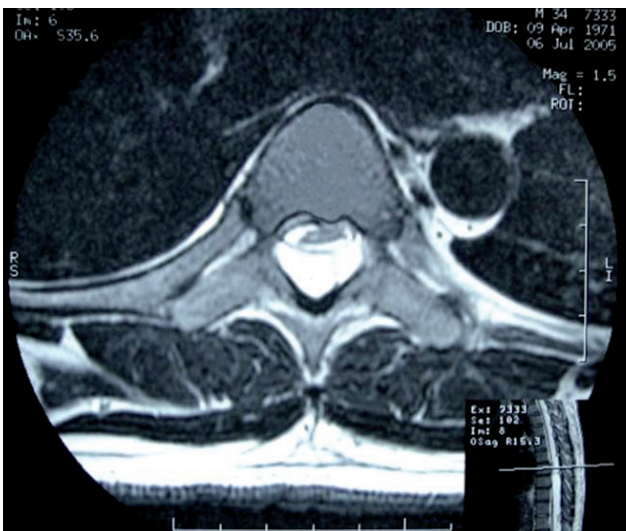


Figure 2. Cystic lesion was best visualized as a high signal intensity relative to the CSF on T2-weighted MRI. The lesion ventrally compressed the thecal sac and spinal cord. The cysts contained fluid that was demonstrated to be the same as CSF

Operation

The cystic lesion was exposed via laminectomy extending from Th7–Th9, and a partial laminectomy was performed at the L-1 laminae. On reflecting the bone, the canal was found to be occupied by multiple large translucent cysts. The cyst wall was white, fibrous, and tense. Following the removal of CSF-like fluid by puncture, the cyst re-expanded within a few minutes.

The dorsal wall was opened vertically to explore the intracystic cavity. There was a small dural defect adjacent to the right Th-7, bilateral Th-8 and left Th-9 nerve roots. During forced inflation of the patient's lungs by the anesthesiologist using the Valsalva maneuver, CSF flowed into the cyst cavity via the dural defects, without subsequent reflux. No other defects were noted. The dural defect was closed using No. 4-0 nylon. The ventral wall of the cyst was easily separated from the theca. The L-1 cyst was dissected in a similar manner, but no dural defects were found. The wound was closed in a watertight fashion.

Postoperative Course

During the postoperative course along with neurorehabilitative care, there was an increase in motor strength and improvement in the vegetative symptoms. The clonus remained.

Pathological Findings

A histopathological study of the cyst wall revealed a thin layer of arachnoid lined by discrete nests of meningotheelial cells. In some places immediately adjacent to the arachnoid, there was a thin layer of refractile collagenous connective tissue resembling attenuated dura. The final pathological diagnosis was an arachnoid cyst (Figure 3).

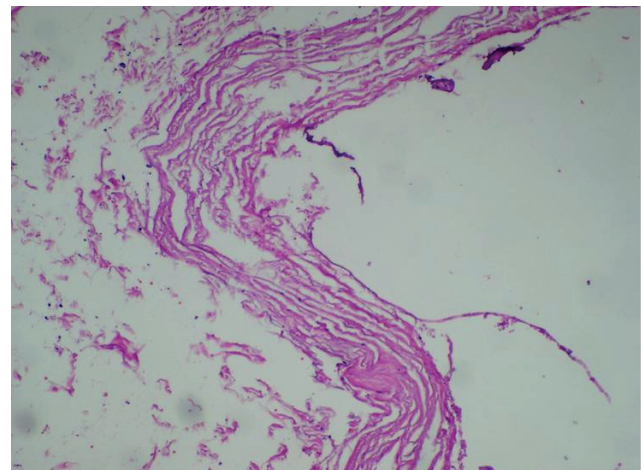


Figure 3. A histopathological study of the cyst wall revealed a thin layer of arachnoid lined by discrete nests of meningotheelial cells, there was a thin layer of refractile collagenous connective tissue resembling attenuated dura. The pathological diagnosis was an arachnoid cyst

Discussions

Extradural arachnoid cysts of the spine are an uncommon cause of myelopathy secondary to spinal cord compression. Although they are most commonly found in the thoracic spine, they may occur in other parts of the spine [9, 14-16]. They are commonly found posterior to the spinal cord, but there have been several reports of cysts in the posterolateral and anterior positions [14]. They are more common in males, and their peak incidence is in the second decade of life [9]. The precise causes and natural history of arachnoid cysts are unclear. They are known to be associated with trauma, surgery, arachnoiditis, and neural tube defects [15, 17, 18]. Familial cysts have been reported, and there is an association with lymphedema and distichia [7, 8].



According to the literature, there is no known underlying cause, and these lesions are thought to have congenital, iatrogenic and inflammatory etiologies. In our case, there was no history of trauma or surgery and no evidence of arachnoiditis. The history of progressive myelopathy for many years and the secondary bone changes observed on radiographs and at the time of surgery suggest a long-standing lesion with a congenital origin. Both active and passive fluid-transport mechanisms have been hypothesized to explain the formation and enlargement of extradural meningeal cysts [5]. Two cases of extradural arachnoid outpouchings have been reported, although in each case, there was only one diverticulum [9]. These cases suggest that the initial arachnoid herniation enlarges due to pressure pulses within the CSF that are caused by straining or coughing and by a valve-like mechanism at the cyst neck that prevents emptying. In other reports, intermittent relief of symptoms has been obtained in conjunction with changes in posture, suggesting that in certain positions, the diverticulum may empty [1, 14].

Histopathologically, the cyst wall has been reported to consist of fibrous connective tissue with or without an inner single-cell lining, which may represent an arachnoid membrane [1, 6]. Cells with secretory capability are frequently absent [12]. Microscopy of the cavities mostly shows gliosis of the lining with an annular fiber arrangement. The cavities appear to develop by fluid cutting through sites of structural weakness. The location and lining of the cavities has provoked discussion relating to whether the central canal is involved. Tumors may be associated with cyst cavities. Most investigators now prefer the passive fluid-transport theory to explain the etiology of cyst expansion via pulsatile CSF dynamics and an osmotic gradient with or without valve-like mechanisms [4, 12, 13, 19]. In the early stages, pulsatile CSF dynamics may promote cyst enlargement [4, 5], and an osmotic gradient can facilitate further expansion [3, 12]. It is possible that free fluid exchange occurs across the cyst wall in the spinal tumors. Both operative findings and post-myelographic CT scan suggest communication between extradural meningeal cysts and the subarachnoid space, as observed when intrathecal contrast material enters the cystic cavities, in approximately half of reported cases [1]. A recent study

suggests that such communication exists in nearly all cases of meningeal cysts [6].

Complete resection is ideal treatment [6]; surgery is most likely succeed if symptoms match findings. Unfortunately, not all isolated spinal meningeal cysts can be fully resected. In such case, percutaneous drainage, or shunting the cysts into the peritoneal cavity might relieve symptoms [6, 20]. Minimal invasive surgery have also met with some success. Neo et al., reported treated a giant spinal extradural arachnoid cyst by selectively closing, or occluded the dural defect with clips [21].

In the case presented here, the thoracic cyst was deflated immediately after intraoperative puncture, but it expanded within a few minutes, except in the lumbar region. The intraoperative findings confirmed that CSF influx through the dural defect followed forced inflation of the lungs. Although an osmotic pressure gradient may be partly responsible for cyst enlargement, the intraoperative findings strongly supported a valve-like mechanism [13].

MRI is a useful tool for diagnosing intraspinal meningeal cysts [13]. In the case presented here, MRI provided clear anatomical information and demonstrated pathological change. The hyperintense cystic lesion located in the spinal cord caused long-standing spinal cord compression. The prognosis of extradural meningeal cysts is favorable, and one-third of patients achieve complete recovery [13]. The persistence of a high intensity signal in the spinal cord on T2-weighted MRI may indicate the presence of a permanent subclinical lesion in our case. Resection of the cyst wall from the posterior aspect of the thecal sac and closure of the dural defect were performed to eradicate the valve-like mechanism [10, 13, 22].

Conclusion

In our report, there were multiple cysts, but only a single cyst with a cavity that demonstrated multiple separate necks extending through a dural opening. These necks allowed the cyst (or, more precisely, the diverticulum) to communicate with the spinal subarachnoid space.

Conflict of interest

None

REFERENCES

1. Kanaan IN, Sakati N, Otaibi F. Type I congenital multiple intraspinal extradural cysts associated with distichiasis and lymphedema syndrome. *Surg Neurol*. 2006;65(2):162-6.
2. Durmaz R, Oztürk Z, Delen E, Ciftçi E, Atasoy MA. Symptomatic foraminal extradural meningeal cyst. *Turk Neurosurg*. 2009;19(1):91-5.
3. Robinson Y, Reinke M, Haschtmann D, Ertel W, Heyde CE. Spinal extradural meningeal cyst with spinal stenosis. *Spinal Cord*. 2006;44(7):457-60.
4. Tureyen K, Senol N, Sahin B, Karahan N. Spinal extradural arachnoid cyst. *Spine J*. 2009; 9 (8): e 10-5.
5. Garetier M, Koch G, Rousset J, Chinellato S, Com-mandeur D, Le Bivic T. [Spinal extradural arachnoid cyst]. *Rev Neurol (Paris)*. 2011 Feb;167(2):187-9. [Article in French].
6. Choi JY, Kim SH, Lee WS, Sung KH. Spinal extradural arachnoid cyst. *Acta Neurochir (Wien)*. 2006;148(5):579-85.
7. Bergland RM. Congenital intraspinal extradural cyst. Report of three cases in one family. *J Neurosurg* 1968;28:495-9.
8. Chynn KY. Congenital spinal extradural cyst in two sibilings. *AMJ* 1967;101:204-15.
9. Payer M, Brühlhart K. Spinal extradural arachnoid cyst: review of surgical techniques. *J Clin Neurosci*. 2011;18(4):559-60.
10. Wilkins RH, Odom GL. Spinal extradural cysts, in Vinken PJ, Bruyn GW (eds): *Handbook of Clinical*

- Neurology, Part II: Tumours of the Spine and Spinal Cord. Amsterdam: NorthHolland, 1976, vol 20, pp 137-75.
11. Furtado SV, Thakar S, Murthy GK, Dadlani R, Hegde AS. Management of complex giant spinal arachnoid cysts presenting with myelopathy. *J Neurosurg Spine*. 2011;15(1):107-12.
 12. Netra R, Min L, Shao Hui M, Wang JC, Bin Y, Ming Z. Spinal extradural meningeal cysts: an MRI evaluation of a case series and literature review. *J Spinal Disord Tech*. 2011 Apr;24(2):132-6.
 13. Chang IC. Surgical experience in symptomatic congenital intraspinal cysts. *Pediatr Neurosurg*. 2004;40(4):165-70.
 14. Evangelou P, Meixensberger J, Bernhard M, Hirsch W, Kiess W, Merckenschlager A, Nestler U, Preuss M. Operative management of idiopathic spinal intradural arachnoid cysts in children: a systematic review. *Childs Nerv Syst*. 2012 Dec 9.
 15. Lee WJ, Park OJ, Won CH, Chang SE, Lee MW, Choi JH, Moon KC. Neurofibromatosis type 1 with dural ectasia. *J Dermatol*. 2012;39(7):655-6.
 16. Cho SK, Stoker GE, Bridwell KH. Spinal reconstruction with pedicle screw-based instrumentation and rhBMP-2 in patients with neurofibromatosis and severe dural ectasia and spinal deformity: report of two cases and a review of the literature. *J Bone Joint Surg Am*. 2011;93(15):e86.
 17. Fiss I, Danne M, Hartmann C, Brock M, Stendel R. Rapidly progressive paraplegia due to an extradural lumbar meningocele mimicking a cyst. Case report. *J Neurosurg Spine*. 2007;7(1):75-9.
 18. Hernández-León O, Pérez-Nogueira FR, Corrales N. [Posttraumatic epidural arachnoid spinal cyst: case report]. *Neurocirugia (Astur)*. 2011;22(3):267-70. Spanish.
 19. Voermans NC, Dijk KG, Bos MM, Geus-Oei LF, Verrips A, Lindert EJ. Postural headache in marfan syndrome associated with spinal cysts and liquor hypotension. *Neuropediatrics*. 2009;40(4):201-4.
 20. Kumar K, Malik S, Schulte PA. Symptomatic spinal arachnoid cysts: report of two cases with review of the literature. *Spine* 2003;28:E25-E29.
 21. Neo M, Koyama T, Sakamoto T, Fujibayashi S, Nakamura T. Detection of a dural defect by cinematic MRI and its selective closure as a treatment for a spinal extradural arachnoid cyst. *Spine* 2004;29:E426-30.
 22. Marbacher S, Barth A, Arnold M, Seiler RW. Multiple spinal extradural meningeal cysts presenting as acute paraplegia. Case report and review of the literature. *J Neurosurg Spine*. 2007;6(5):465-72.

ТҮЙІНДЕМЕ

Achmad Adam, (MD., PhD)¹, Muhammad Zafrullah Arifin, (MD., PhD)¹ Rully Hanafi Dahlan, (MD., MSc)¹ Ahmad Faried, (MD., PhD)¹ Agung Budi Sutiono, (MD., PhD)¹ and Junichi Mizuno, (MD., PhD)²

Department of Neurosurgery, Faculty of Medicine, Universitas Padjadjaran-Dr Hasan Sadikin General Hospital, Bandung, Indonesia¹

Department of Neurosurgery and Centre for Spine – Spinal Cord Disorders, Southern Tohoku General Hospital, 1-2-5 Satonomori Iwanuma, Miyagi, Japan²

ЖҰЛЫННЫҢ ҚАТТЫ ҚАБЫҒЫНЫҢ АҚАУЫМЕН ІШІНАРА БАЙЛАНЫСТЫ ЖҰЛЫННЫҢ КӨПТҮРЛІ ЭКСТРАДУРАЛЬДЫ МЕНИНГЕАЛЬДЫ ЖЫЛАУЫҚТАРЫ

Кіріспе. Омыртқадағы менингеальды жылауықтар, үлкен емес дуральды ақау арқылы субарахноидальды кеңістікпен байланысқан арахноидальды қабықтың экстрадуральды томпауы салыстырмалы түрде сирек кездеседі.

Клиникалық жағдай. Кеуде және бел аумақтарында жұлынның көптірлі экстрадуральды – менингеальды жылауықтары бар 35 жастағы ер кісінің жағдайы қарастырылады. Интраоперациялық жолмен жылауықтардың бірінен жұлынның қатты қабығының ақауы – субарахноидальды кеңістіктен эпидуральды жылауық бар екендігі анықталды. Вальсальва құрылғысы жұлын сұйықтығының жылауық қуысына ағуына мүмкіндік берді, алайда кері ағу байқалмады.

Нәтиже. Нәтижелер қақпақшалы механизм жылауық қуысының ұлғаюына себепкер болғандығын көрсетеді, бірақ экстрадуральды қуыстар мен басқа жылауықтардың субарахноидальды кеңістігі арасында байланыс бар екендігі туралы деректер анықталмады.

Тұжырым. Оқшауланған жылауықтардың саны бұл жағдайды бірегейлендіреді және шектелген аймақта жұлынның қатты қабығында ақаудың бар екендігін болжамдайды. Жылауық қабырғасының хирургиялық резекциясы және дуральды ақауды жою оң нәтиже беруде.

Негізгі сөздер: Омыртқаның экстрадуральды жылауығы, неврологиялық тапшылық.



РЕЗЮМЕ

Achmad Adam, (MD., PhD)¹, Muhammad Zafrullah Arifin, (MD., PhD)¹ Rully Hanafi Dahlan, (MD., MSc)¹ Ahmad Faried, (MD., PhD)¹ Agung Budi Sutiono, (MD., PhD)¹ and Junichi Mizuno, (MD., PhD)²

Department of Neurosurgery, Faculty of Medicine, Universitas Padjadjaran-Dr Hasan Sadikin General Hospital, Bandung, Indonesia¹

Department of Neurosurgery and Centre for Spine – Spinal Cord Disorders, Southern Tohoku General Hospital, 1-2-5 Satonomori Iwanuma, Miyagi, Japan²

МНОЖЕСТВЕННЫЕ СПИННОМОЗГОВЫЕ ЭКСТРАДУРАЛЬНЫЕ МЕНИНГЕАЛЬНЫЕ КИСТЫ ЧАСТИЧНО СВЯЗАННЫЕ С ДЕФЕКТОМ ТВЕРДОЙ МОЗГОВОЙ ОБОЛОЧКИ

Введение. Позвоночные экстрадуральные менингеальные кисты, экстрадуральное выпячивание арахноидальной оболочки связанное с субарахноидальным пространством через небольшой дуральный дефект, относительно редки.

Клинический случай. Рассматривается случай 35-летнего мужчины со множественными позвоночными экстрадурально-менингеальными кистами в области грудного и поясничного отделов. Интраоперационно был обнаружен дефект твердой мозговой оболочки в одной из кист, что обеспечило сообщение эпидуральной кисты с субарахноидальным пространством. Маневр Вальсальвы привел к поступлению спинномозговой жидкости в полость кисты, однако обратного оттока не наблюдалось.

Результат. Результаты показывают, что клапанный механизм способствовал увеличению полости кисты, но данных о наличии сообщения между экстрадуральными полостями и субарахноидальным пространством других кист не было обнаружено.

Заключение. Количество изолированных кист делает этот случай уникальным и предполагает наличие дефекта в твердой мозговой оболочке спинного мозга в ограниченной на ограниченном участке. Хирургическая резекция стенки кисты и закрытие дурального дефекта дает положительный результат.

Ключевые слова: Позвоночная экстрадуральная киста, неврологический дефицит.

ОБЗОР ЛИТЕРАТУРЫ

УДК 611.714.6

Э.Ф. Баринов (д.м.н., профессор), С.А. Дубина

Донецкий национальный медицинский университет им. М. Горького, г. Донецк, Украина

КОЛИЧЕСТВЕННАЯ АНАТОМИЯ ГЛАЗНИЦЫ

Морфометрические показатели глазницы используются в нормальной анатомии для характеристики глазницы в целом и ее структур, а также в клинической медицине в качестве диагностических признаков либо информационно-основы планирования хирургических операций.

Цель обзора. Выявление информативных морфометрических показателей глазницы и уточнение стандартных значений (референтных диапазонов показателей), которые используются при оперативных вмешательствах на орбите. Проведенный анализ литературных источников позволил выявить два основных подхода к описанию количественных показателей анатомии глазницы. В теоретическом подходе, морфометрия используется для количественной характеристики различных анатомических структур глазницы и их индивидуальных анатомических особенностей. В клинической медицине выбор показателей для морфометрии глазницы зависит от объекта внимания врача и выбора хирургического доступа. При осуществлении офтальмологических операций, восстановлении костной ткани глазницы после травм, выборе хирургических доступов к новообразованиям в глазнице и смежных анатомических областей необходимым является изучение количественной анатомии глазницы, информативными показателями являются: высота и ширина входа в глазницу, объем глазницы, длина ее стенок, размеры глазничных щелей, диаметр канала зрительного нерва. Кроме того, в литературе практически не уделяется должного внимания выделению особенностей изменчивости указанных морфометрических характеристик, либо не обосновывается достоверно их отсутствие. Указанные обстоятельства обуславливают необходимость большего внимания к количественной характеристике структур глазницы в половом и возрастном аспектах.

Ключевые слова: Глазница, нормальная анатомия, морфометрические показатели, клиническое использование

Введение

Функциональная значимость глазницы какместилища органа зрения, костного образования, средства сообщения различных анатомических структур с учетом сложности процессов, протекающих в организме человека на всех этапах его развития, и факторов внешней среды, обуславливают многообразие клинического интереса к структурам, формирующим глазницу, ее сообщениям и морфометрическим характеристикам.

Среди основных объектов такого интереса следует назвать геометрию входа в глазницу в случае диагностирования ряда врожденных аномалий (Рогинский В., 2002; Третьякова О., 2010). Важное значение для определения путей распространения гнойных воспалительных процессов имеет сообщение глазницы с полостью носа, средней черепной, подвисочной крыловидно-небной ямками (Хакимова Г., 2008; Бобылова М., 2011). Большое внимание анатомии и морфометрии глазницы уделяется в связи с необходимостью восстановления ее костных структур после травматических повреждений (Еолчиан С., 2006, 2011; Андреев В., 2010; Потапов А., 2012 и др.), хирургических вмешательств при онкологических заболеваниях (Закондырин Д., 2008; Черкаев В., 2013 и др.) и офтальмопатиях (Шеремета М., 2009; Кочетков П., 2009; Камалов И., 2010, и др.). Современные малоинвазивные методы при оперативном лечении указанных и прочих болезней, пластике орбиты и глазного яблока, требуют повышения точности и информативности визуализации нормальной и патоло-

гической картины состояния анатомических структур глазницы (Сысолятин П., 2009; Буцан С., 2012; De Lisi M., 2014 и др.) на основании изучения их морфометрических параметров.

Вместе с тем, анализ литературных источников позволяет утверждать, что на сегодняшний день не существует единой методики, позволяющей выполнять оценку линейных и объемных показателей анатомических структур глазницы, а также данных о стандартных значениях и референтных диапазонах таких показателей, которая могла бы служить основой для планирования хирургических доступов, моделирования имплантов. В связи с этим необходимо провести систематизацию количественных показателей, характеризующих анатомические особенности глазницы, с учетом их клинической значимости.

Цель работы

Выявление информативных морфометрических показателей глазницы и уточнение стандартных значений (референтных диапазонов показателей), которые используются при оперативных вмешательствах на орбите.

Изложение основного материала

Морфометрия как метод исследования используется в антропологии, возрастной анатомии и клинической практике достаточно давно. В связи с этим существует множество показателей, которые характеризуют анатомию глазницы. В зависимости от клинического объекта (стенки, вход, содержимое



глазницы и т.д.) и цели (диагностика, реконструкция стенок глазницы либо имплантация глазного яблока, планирование хирургического доступа) набор применяемых для морфометрии показателей существенно отличается.

В теоретической медицине известны морфометрические показатели глазницы, целью измерения которых является количественная характеристика глазницы. Однако эти показатели чаще всего не отражают потребности прикладной анатомии. Они являются отражением описательной функции в нормальной анатомии и ее разделе, характеризующем возрастные изменения. Так, например, в работе Николаенко В. в соавт. (2012) выделяются показатели (и их стандартные величины), описывающие орбиту: длина медиальной стенки глазницы (45 мм); длина латеральной стенки глазницы (40 мм); длина нижней стенки глазницы (20 мм); межорбитальное расстояние (18,5-30,5 мм; в среднем 25 мм); глубина глазницы (45 мм); ширина входа в глазницу (40 мм); высота входа в глазницу (35 мм); объем полости глазницы (23-26 см³); угол наклона входа в глазницу (8-13°); открытость глазницы (104-108°); угол между зрительными нервами (45°) и между зрительным нервом и зрительной осью (22,5°) [1].

В исследовании Шуть В. (2008) измерялись длина и высота входа в глазницу при различных ее формах и типах черепа и лица и при различном возрасте у детей. При высокой и длинной глазнице длина входа составляет в среднем $55,1 \pm 0,17$ мм, высота – $26,9 \pm 0,14$ мм; при высокой и короткой глазнице ее длина в среднем составляет $41,7 \pm 0,18$ мм, а высота – $40,1 \pm 0,11$ мм [2]. Помимо теоретического значения, результаты, полученные в процессе оценки вариабельности значений морфометрических показателей глазницы в зависимости от формы черепа, позволили выработать и практические рекомендации. В частности, анатомическое моделирование доступов в ретробульбарное пространство с учетом оценки длины стенок глазницы показало, что наиболее целесообразными являются доступы через латеральную (в случае долихоцефалической формы черепа) и нижнюю стенку (при брахицефалической форме черепа) глазницы. Фактором выбора в данном случае является корреляция длины стенки глазницы с возможной глубиной операционной раны и углами обзора при соответствующих хирургических доступах.

В работе Ципящук А. (2008) приводятся данные о референтных диапазонах таких морфометрических показателей взрослых людей, как: высота и ширина входа в глазницу; длина верхней, нижней и медиальной и латеральной стенок глазницы; длина и ширина верхней и нижней глазничных щелей на уровнях латеральной, средней и медиальной третей; глубина и объем глазницы при различных формах лицевого черепа. При этом доказано, что различий в возрастных группах по данным показателям нет. В выводах автора содержится ссылка на практическое значение данных о глубине глазницы и показателях индивидуально-типологических особенностей глазничных щелей. Их целесообразно учитывать при хирургических и диагностических эндоскопических манипуляциях на глазнице и сообщающихся с ней отверстий и каналов, а также при оперативных вмешательствах в отоларингологии, челюстно-лицевой и нейрохирургии [3].

Вовк Ю. (2010) приводит гендерные особенности значений показателей ширины (у мужчин справа – 38-46 мм; слева – 39-45 мм; у женщин справа – 36-44 мм, слева – 37-43 мм) и высоты (у мужчин справа – 28-37 мм, слева – 29-38 мм; у женщин справа – 28-38 мм, слева – 29-39 мм) входа в глазницу, отмечая, что их изменчивость коррелирует с формами головы и лица [4]. Загоровская Т. в соавт. (2013) приводит оценки показателя площади входа в глазницу: у мужчин справа – $12,5 \pm 0,2$ см²; слева – $12,4 \pm 0,2$ см²; у женщин справа – $10,9 \pm 0,3$ см²; слева $11,2 \pm 0,2$ см² [5].

В ряде литературных источников морфометрические показатели приводятся как фактические данные, а возможность их клинического применения описывается пространно. Вместе с тем, следует отметить рост публикаций, посвященных конкретизации набора морфометрических показателей в связи с клиническими потребностями.

В исследовании Омаровой С. (2009), посвященном возможностям компьютерной томографии (КТ) в диагностике первичных опухолей орбиты у детей, с целью визуализации нормального состояния костных структур орбиты и их состояния при развитии опухоли проводилась КТ-морфометрия ряда показателей, среди которых: длина наружной стенки орбиты; толщина наружной стенки орбиты (на уровне скулового отростка); длина внутренней стенки орбиты; угол расхождения стенок орбиты; поперечный вход в орбиту; объем орбиты. В результате исследования было установлено, что одним из общих КТ-признаков доброкачественных опухолей орбиты у детей является увеличение размеров орбиты (ее ширины, длины стенок и объема орбиты); одним из общих КТ-признаков раб-домиосарком и других злокачественных новообразований орбиты являются костно-деструктивные изменения, в том числе: расширение орбиты на стороне поражения в поперечнике; нечеткость и ступеванность костной стенки; разрушение внутренней стенки орбиты [6]. Таким образом, из всего исследованного набора морфометрических показателей глазницы, следует, что диагностически информативными или значимыми являются только поперечный вход в орбиту, объем орбиты и угол расхождения стенок, длина внутренней стенки орбиты.

На использование показателей ширины и высоты входа в глазницу, а также их соотношения при планировании восстановления эстетических характеристик орбитальной области после травм скулового комплекса указывает Jo T. (2014) [7].

Михайлюков В. (2014) разработал методику измерения линейных размеров глазницы, которая позволяет оценить степень повреждения и восстановления костной анатомии глазницы на всем ее протяжении. Автором рекомендуется использовать следующие основные стандарты измерений, например, максимальный продольный размер глазницы (глубина глазницы): от нижнеглазничного края до верхне-заднего полюса наружной поверхности костной стенки верхнечелюстной пазухи – $38,00 \pm 2,97$ мм); вертикальный размер входа в глазницу: от верхнеглазничного края до нижнеглазничного края глазницы ($34,67 \pm 2,45$ мм) и др. [8].

При проведении имплантации глазных яблок важное значение имеют значения об объеме глазницы, однако по данным литературы они разнятся



ся. Берая М. (2006) указывает на объем глазницы 12,28-16,75 см³. Ципящук А. (2008) – в зависимости от формы лицевого черепа: лептопрозопы (справа 13,2-21,7 см³, слева 12,3-21,5 см³), мезопрозопы (12,5-22,0 см³, слева 13,7-22,6 см³); эйрипрозопы (справа 13,1-20,0 см³, слева 12,2-20,8 см³) [9, 3].

Для выбора эффективной хирургической техники декомпрессии экзофтальма, по мнению Vorumandi F. et al. (2013), достаточным является простое измерение 4-х параметров с использованием двумерной КТ орбиты. К этим параметрам относятся: длина глазного яблока в отношении anterior-posterior на уровне центра хрусталика; глубина орбиты в отношении anterior-posterior как расстояние между верхушкой глазницы и центром передней границы орбиты на уровне нижней и верхней глазничных щелей; соотношение длины глазного яблока и глубины орбиты, а также угол между латеральной и медиальной стенками орбиты на уровне глазничного отверстия зрительного канала [10].

Оценку глубины, ширины и высоты орбиты и диаметра глазничного отверстия зрительного канала рекомендовано включать в протокол мультиспиральной КТ при диагностике эндокринной офтальмопатии Шереметой М. в соавт. (2009) [11]. Знание протяженности и диаметра зрительного канала позволяет оптимизировать декомпрессию зрительного нерва при эндоскопической технике, которая применяется при воспалительном или травматическом сдавлении зрительного нерва в области верхушки глазницы и канала зрительного нерва, а также хирургического вмешательства по поводу резекции утолщенного переднего наклоненного отростка и открытия зрительного канала в связи с опухолью, связанной со зрительным нервом (Лопатин А. (2009) [12], Ласунин Н. (2014) [13]).

В исследовании Akdemir G. et al. (2004), посвященном поиску анатомических ориентиров для трансэтмоидального доступа к зрительному каналу с целью проведения декомпрессии зрительного нерва, в качестве важных морфометрических показателей рассматриваются расстояния от точки дакрион до: переднего (справа 19,66 ± 3,96 мм, слева 19,11 ± 2,84 мм) и заднего (справа 32,01 ± 2,90 мм, слева 32,62 ± 3,33 мм) решетчатых отверстий; глазничного отверстия зрительного канала (справа 37,35 ± 2,73 мм, слева 37,52 ± 3,47 мм) [14].

При использовании в качестве анатомического ориентира решетчатых отверстий в офтальмохирургии Piagkou M. et al. (2014) предлагают учитывать вариабельность их числа и расположения, расстояний между ними и другими структурами глазницы с точки зрения пола, право-левосторонней симметрии [15].

Как указывают Abed S.F. et al. (2011), офтальмохирурги должны принимать во внимание ряд морфометрических показателей нижней стенки глазницы для планирования хирургического вмешательства и корректной навигации, в частности, расстояния: от подглазничного отверстия до ямки носослезного мешка; нижней глазничной щели, отверстия зрительного канала, нижнего края глазницы (20,67 ± 2,42 мм, 25,40 ± 2,70 мм, 43,23 ± 3,35 мм и 8,95 ± 1,53 мм соответственно); от заднего края подглазничной борозды до края нижней глазничной щели, отверстия зрительного канала (14,08 ± 2,41 мм, 35,02 ± 3,17 мм) [16].

Важным анатомическим ориентиром при осуществлении операций в полости глазницы является

отверстие, расположенное смежно с верхней глазничной щелью. Через него проходит сосуд, образующий анастомоз между слезной и средней оболочечной артериями, где потенциально могут возникнуть геморагии. В связи с этим Abed S.F. et al. (2012) предлагают учитывать расстояния от данного отверстия до лобно-скулового шва, надглазничной вырезки и бугорка Витналла (соответственно 30,92 ± 4,37 мм, 37,77 ± 3,55 мм, 29,69 ± 3,89 мм). В работе Celik S. et al. (2014) к данным параметрам добавляется еще и расстояние до латерального угла верхней глазничной щели (9,2 мм) [17, 18]. В исследовании Tomaszewska A. и Zelaźniewicz A. (2014) указывается, что в связи с недостаточностью научных данных о морфологии и морфометрии данного отверстия (в определении авторов – менинго-глазничное, meningo-orbitalforamen), целесообразной является оценка расстояния от данного отверстия до точек називон, фронто-маляре-орбитале и зигомаксилляре [19].

Особый интерес вызывает изучение анатомических параметров глазничных щелей, в силу специфичности локализации ряда патологических процессов именно в них. Развитие опухолей может приводить как к изменению ширины глазничных щелей вследствие деструкции краев малых и больших крыльев клиновидной кости, так и затруднять доступ через глазничные щели к интракраниальным структурам. Описанные явления характерны для синдромов Толосы-Ханта, верхней глазничной щели (Иванова-Смоленская И., 2013 [20]; Никифоров А., 2010 [21]). Кроме того, опухоли, расположенные на верхней, задней и передней стенках верхнечелюстной пазухи нередко вызывают невралгию подглазничного нерва (Федоров С. в соавт., 2005 [22]), ветви которого проходят через нижнюю глазничную щель, нарушение венозного оттока из глазницы в крыловидно-небную ямку.

В морфометрии верхней глазничной щели в связи с необходимостью хирургических доступов к средней черепной ямке и пещеристому синусу Govsa F. et al. (1999) предлагают учитывать расстояния от верхнемедиального до верхнелатерального краев (справа 17,3 ± 3,4 мм, слева 16,9 ± 2,9 мм), от верхнелатерального (справа 20,8 ± 3,9 мм, слева 20,1 ± 3,8 мм) и верхнемедиального (справа 9,5 ± 2,2 мм, слева 9 ± 2,4 мм) до нижнего края щели [23].

При различных хирургических доступах (антростомия верхней челюсти, подход с тотальной этмоидэктомией, медиальная максиллоэктомия) De Battista J.C. et al. (2012) используются длина / ширина переднелатерального, среднего и заднемедиального сегментов нижней глазничной щели (соответственно, 6,46/5 мм; 4,95/3, 2 мм; 17,6/2,4 мм) и ее длина в целом (29 мм) [24].

Выводы

Поиск оптимальных клинических подходов при оперативном вмешательстве на орбите повышает интерес к информативным критериям, характеризующим анатомию этой области черепа. В литературе приводятся ссылки на общепринятые морфометрические характеристики глазницы, упоминаемые в описательной анатомии. Вместе с тем, показатели, используемые в клинической медицине, как правило, отличаются от описательных, что связано с индивидуальными, возрастными и гендерными различиями.



Некоторые из описательных показателей признаются диагностически незначительными или малоинформативными. По ряду из них в хирургической практике применяются дополнительные варианты измерения. Кроме того, в современной литературе упоминаются достаточно нестандартные по сравнению с классической краниометрической программой исследования анатомических размеров структур глазницы.

В целом, анализ литературных источников позволяет утверждать, что при осуществлении офтальмологических операций, восстановлении костной ткани глазницы после травм, выборе хирургических доступов к новообразованиям в глазнице и смеж-

ных анатомических областей необходимым является изучение количественной анатомии глазницы по ряду показателей. К ним, прежде всего, относятся: показатели входа в глазницу (высота и ширина), объем глазницы, длина ее стенок, размеры глазничных щелей. Кроме того, в литературе практически не уделяется должного внимания выделению особенностей изменчивости указанных морфометрических характеристик, либо не обосновывается достоверно их отсутствие. Указанные обстоятельства обуславливают необходимость большего внимания к количественной характеристике структур глазницы в половом и возрастном аспектах.

СПИСОК ЛИТЕРАТУРЫ

1. Николаенко В. П. Орбитальные переломы: руководство для врачей / В. П. Николаенко, Ю. С. Астахов. – СПб.: Эко-Вектор, 2012. – 436 с.
2. Шуть В.В. Возрастные и индивидуальные различия в строении глазницы по данным морфометрии и лучевой диагностики: автореф. дис. ... к.мед.н. ... специальность: 14.00.02 «Анатомия человека», 14.00.08 «Глазные болезни» / В.В. Шуть; Рос. ун-т дружбы народов. – М., 2008. – 21 с.
3. Ципящук А. Ф. Морфология глазничных щелей у взрослых людей при различных краниотипах : автореферат дис. ... к.мед.н. ... специальность: 14.00.02 «Анатомия человека» / А. Ф. Ципящук; Саратов. гос. мед. ун-т. – Саратов, 2008 – 25 с.
4. Вовк, Ю. Н. Клиническая анатомия головы: уч. пособ. Ч. 1 / Ю.Н. Вовк. – Луганск, Элтон-2, 2010. – 196 с.
5. Загоровская Т.М. Изменчивость морфометрических характеристик глазницы в зависимости от возраста и пола / Т. М. Загоровская, О. Ю. Алешкина, О. В. Сырова // Бюллетень медицинских Интернет-конференций. – 2013. – Том 3. № 5. – С. 917.
6. Омарова С. М. Возрастные особенности строения и семиотика первичных опухолей орбиты у детей и подростков по данным компьютерной томографии: автореф... к.мед.н... специальность: 14.00.08 «Глазные болезни» / С. М. Омарова; ФГУ «МНИИ глазных болезней им. Гельмгольца Росмедтехнологий». – М., 2009. – 26 с.
7. Jo T. An anthropometric and three-dimensional computed tomographic evaluation of two-point fixation of zygomatic complex fractures / T. Jo, J. Kim // Arch Plast Surg. 2014 Sep;41(5):493-499.
8. Михайлюков В. М. Безрамная навигация в хирургическом лечении посттравматических дефектов и деформаций глазницы : автореф... к.мед.н. ... специальность : 14.01.17 «Хирургия», 14.01.18 «Нейрохирургия» / В. М. Михайлюков; НИИ скорой помощи им. Н. В. Склифосовского. – Москва, 2014. – 24 с.
9. Берая М. З. Комплексная диагностика орбитальной области до и после удаления глазного яблока : автореф. дис. ... к.мед.н. ... специальность : 14.00.08 «Глазные болезни» / М. З. Берая; ФГУ «МНИИ глазных болезней им. Гельмгольца Росздрава». – М., 2006. – 27 с.
10. Borumandi F. Classification of orbital morphology for decompression surgery in Graves' orbitopathy: two-dimensional versus three-dimensional orbital parameters / F. Borumandi, B. Hammer, H. Noser [et al.] // Br. J. Ophthalmol. 2013. Vol. 97. № 5 : 659-662.
11. Шеремета М. С. Клинико-рентгенологические взаимоотношения при эндокринной офтальмопатии / М. С. Шеремета, Н. Ю. Свириденко, О. В. Ремизов [и др.] // Клиническая и экспериментальная тиреологическая. – 2009. – Т. 5, № 1. – С. 53-57.
12. Лопатин А. Н. Эндоскопическая ринохирургия: от простых вмешательств в полости носа до верхушки орбиты и основания черепа / А. С. Лопатин, Д. Н. Капитанов // Вестник оториноларингологии. – 2009. – №4. – С. 12-17.
13. Ласунин Н. В. Декомпрессия зрительного нерва в лечении новообразований, распространяющихся на зрительный канал : дис. ... к.мед.н. ... специальность: 14.01.18 «Нейрохирургия» / Н. В. Ласунин; ФГБУ «НИИ нейрохирургии им. акад. Н.Н. Бурденко» РАМН. – М., 2014 – 117 с.
14. Akdemir G. Transethmoidal approach to the optic canal: surgical and radiological micro-anatomy / G. Akdemir, I. Tekdemir, L. Altin / SurgNeurol. 2004 Sep; 62(3) : 268-74.
15. Piagkou M. Bony landmarks of the medial orbital wall: an anatomical study of ethmoidal foramina / M. Piagkou, G. Skotsimara, A. Dalaka et al. // Clin Anat. 2014 May;27(4): 570-577.
16. Abed S. F. Morphometric and geometric anatomy of the caucasian orbital floor / S. F. Abed, P. N. Shams, S. Shen [et al.] // Orbit; 2011. Vol. 30. № 5 : 214-220.
17. Abed S. F. A cadaveric study of the cranio-orbital foramen and its significance in orbital surgery / S.F. Abed, P. Shams, S. Shen et al. // PlastReconstr Surg. 2012 Feb; 129(2): 307e-311e.
18. Celik S. Navigational area of the cranio-orbital foramen and its significance in orbital surgery / S. Celik , Z. Kazak, M. A. Ozer [et al.] // Surg Radiol Anat. 2014 Apr 18. <http://www.ncbi.nlm.nih.gov/pubmed/24744137>.
19. Tomaszewska A. Morphology and morphometry of the meningo-orbital foramen as a result of plastic responses to the ambient temperature and its clinical relevance / A. Tomaszewska, A. Zelaźniewicz // J Craniofac Surg. 2014 May;25(3): 1033-1037.

20. Иванова-Смоленская И. А. Случай синдрома Толосы-Ханта / И. А. Иванова-Смоленская, В. Н. Закутняя [и др.] // Нервные болезни. – 2013. – №1. – С. 20-22.
21. Никифоров А. Неврология. Полный толковый словарь / А. Никифоров. – М.: Эксмо, 2010. – 1210 с.
22. Федоров С. Н. Глазные болезни: учеб. / С. Н. Федоров, Н. С. Ярцева, А. О. Исманкулов. – М.: 2005. – 440 с.
23. Govsa F. The superior orbital fissure and its contents / F.Govsa, G. Kayalioglu, M. Erturk [et al.] // SurgRadiol Anat. 1999; 21(3):181-185.
24. De Battista J.C. Anatomy of the inferior orbital fissure: implications for endoscopic cranial base surgery / J. C. De Battista, L. A. Zimmer, P. V. Theodosopoulos [et al.] // J Neurol Surg B Skull Base. 2012 Apr;73(2): 132-138.

ТҮЙІНДЕМЕ

Э.Ф. Баринов (м.ғ.д., профессор), С.А. Дубина

М. Горький атындағы Донецк ұлттық медицина университеті, Донецк қ., Украина

КӨЗШАРАНЫҢ САНДЫҚ АНАТОМИЯСЫ

Көзшараның морфометриялық көрсеткіштері қалыпты анатомияда көзшараның жалпы алғанда оның құрылымын сипаттау үшін, сонымен қатар клиникалық медицинада диагностикалық көріністері немесе хирургиялық операцияларды жоспарлаудың ақпараттық негізі есебінде қолданылады.

Шолу мақсаты. Орбитада операциялық араласулар кезінде қолданылатын стандартты мағыналарды (көрсеткіштердің референтті диапазондарын) нақтылау және көзшараның ақпараттық морфометриялық көрсеткіштерін айқындау.

Әдеби дереккөздердің жүргізілген талдауы көзшара анатомиясының сандық көрсеткіштерін сипаттаудың негізгі екі жолын айқындауға мүмкіндік берді. Теориялық әдісте морфометрия көзшараның түрлі анатомиялық құрылымының сапалық сипаттамасы мен олардың жеке анатомиялық ерекшеліктері үшін қолданылады. Клиникалық медицинада көзшара морфометриясы үшін көрсеткіштерді таңдау дәрігер назар аударған нысан мен хирургиялық жолды таңдауға

байланысты. Офтальмологиялық операцияларды, жарақаттан кейін көзшараның сүйек тінін қалпына келтіруді жүзеге асыру кезінде, көзшара мен бейін-дес анатомиялық аймақтардағы ісіктерге хирургиялық ену жолдарын таңдауда көзшараның сандық анатомиясын зерттеу қажетті болып табылады, ақпараттық көрсеткіштер болып саналады: көзшараға ену жолының ені мен ұзындығы, көзшара көлемі, көзшара қабырғаларының ұзындығы, көзшара жарықшағының мөлшерлері, көру нервісі каналының диаметрі. Бұдан өзге, әдебиетте аталған морфометриялық сипаттамалардың құбылмалылығының ерекшеліктерін айқындауға қажетті көңіл бөлінбейді немесе олардың жоқ болуы нақты негізделмейді. Аталған жағдайлар көзшара құрылымының сапалық сипаттамасына жыныстық және жасына байланысты аспектілерде баса назар аударудың қажеттілігін негіздейді.

Негізгі сөздер: Көзшара, қалыпты анатомия, морфометриялық көрсеткіштер, клиникалық пайдалану.

SUMMARY

E.F. Barinov (D.Med.Sci., professor), S.A. Dubina

Donetsk M. Gorky national medical university, Donetsk, Ukraine

QUANTITATIVE ANATOMY OF AN ORBIT

Morphometric indicators of an orbit are used in normal anatomy for the characteristic of an orbit in general and its structures as well as in clinical medicine for diagnosing or as an information basis for planning of surgeries.

Review purpose. Identification of informative morphometric indicators of orbit and specification of standard values (reference ranges of indicators) which are used at surgeries in an orbit.

Analysis of references allowed revealing two main approaches to the description of quantitative indicators of orbital anatomy. In theoretical approach the morphometry is used for quantitative characteristic of various anatomical structures of an orbit and their specific anatomic features. In clinical medicine the choice of indicators for an orbital morphometry depends

on object of clinical attention and a choice of surgical access. Informative indicators which necessary for ophthalmologic surgery, restoration of a bone tissue of an orbit after injuries, choosing of surgical accesses to tumors in orbit and adjacent anatomic areas are as follows: height and width of an entrance to an orbit, orbital volume, length of its walls, sizes of orbital fissures, diameter of optical channel. Besides, in literature it is not paid due attention to features of variability of morphometric characteristics, mentioned above, as well as it is not grounded if their absence is reliable. The specified circumstances cause need of attention to the quantitative characteristic of structures of an orbit in sexual and age aspects.

Keywords: Orbit, normal anatomy, morphometric indicators, clinical usage.

MATERIALS OF THE 10th ASIAN CONGRESS OF NEUROSURGICAL NURSING



10th Asian Congress of Neurological Surgeons

*"Unique Science,
Unique City
let's meet in the heart
of Eurasia"*



September 9-12, 2014

**Rixos President Hotel
Astana - Kazakhstan**

acns2014.org



NOP-01[Neurosurgical Nursing] THE 3 C'S OF NEUROSURGICAL NURSING

Satiapoorany Subramaniam

INTRODUCTION

OBJECTIVE:

Nursing is a demanding yet rewarding profession. Neurosurgical Unit is a unit where nurses embrace a holistic, coordinated, multidisciplinary approach to meeting patients and family's needs and expectations, thereby ensuring patient safety and patient and staff satisfaction. Therefore nurses play a vital role in facilitating a shift towards a more patient-care focused environment

METHOD: The 3 C's of neuroscience nursing of CARING, COMPASSION AND COMMUNICATION is very vital in neuroscience nursing. The mission of every neuroscience nurse is to be a leader in providing compassionate, individualized, culturally appropriate quality nursing care, focusing on the unique needs of our neurosurgical patient population and their families'.

RESULTS: Communication has always been the cornerstone of nursing care, so much so that it is almost impossible to describe what nursing is or what nurses do without reference to terms such as listening, communicating, reporting and observing. However, compassion is also linked along with confidence, competence, conscience, commitment and comportment. If nurses claim to genuinely care for their patients, then without compassion their caring may be incomplete and lacking. This could help to explain why some nurses are technically competent, but do not seem outwardly compassionate. Ultimately, "compassion impels and empowers nurses to not only acknowledge, but also act".

CONCLUSIONS: The shift towards patient-centered care is the priority in health care today. Providing quality care with the 3 C' that is highly efficient and patient-friendly while being cost-effective is difficult, but not an impossible task.

NOP-02[Neurosurgical Nursing] EMBOLIZATION

Yit Cheng Yee

Kuala Lumpur General Hospital, Kuala Lumpur, Malaysia

INTRODUCTION

OBJECTIVE: Endovascular coiling is an invasive procedure performed by an interventional radiologist, also known as coiling or endovascular embolization. It is a procedure to block blood flow into an aneurysm. Coiling may also be used to treat a condition called arteriovenous malformation, or AVM.

METHOD: The coils used in this procedure are made of soft platinum metal, and are shaped like a spring. These coils are very small and thin, ranging in size from about twice the width of a human hair (largest) to less than one hair's width (smallest).

RESULTS: Neurological assessment and hemodynamic monitoring is crucial to detect any deterioration and vasospasm. Hypotension should be treated promptly to maintain adequate cerebral blood flow and to prevent 2^o insults to the brain.

CONCLUSIONS: Therefore, nurses play an important role in nursing these patients in order to prevent morbidity and mortality.

NOP-03[Neurosurgical Nursing] NURSING CARE OF A POST CRANIOTOMY PATIENT

Satiapoorany Subramaniam

Nursing Department, Medical Faculty, Kuala Lumpur, Malaysia

INTRODUCTION

OBJECTIVE:

Postoperative care is the management of a patient after surgery. This includes care given during the immediate postoperative period, both in the operating room and post anesthesia care unit as well as during the days following surgery.

METHOD: The goal of postoperative care is to ensure that patients have good outcomes after surgical procedures. A good outcome includes recovery without complications and adequate pain management. Another objective of postoperative care is to assist patients in taking responsibility for regaining optimum health.

RESULTS: The relationship between the patient and the nursing staff is extremely dynamic and personal. The patient places his trust in the nursing staff and they, in return, must utilize all their knowledge and skills to ensure the patient's well-being and assist in his return to good health and independence. This is accomplished by developing therapeutic relationship between the patient, his family, and the health care professionals.

CONCLUSIONS: This talk will cover some important issues pertaining to post operative care after a craniotomy.

NOP-04[Neurosurgical Nursing] PREVENTION OF NOSOCOMIAL INFECTION IN THE NEUROSURGICAL UNIT

Yit Cheng Yee

Kuala Lumpur General Hospital, Kuala Lumpur, Malaysia

INTRODUCTION

OBJECTIVE: Nosocomial infections, also called "hospital-acquired infections", are infections acquired more than 48 hours after admission.

METHOD: Prevention of nosocomial infections is the responsibility of all individuals and services providing healthcare, which includes:-

- decreasing aspiration by the patient
- preventing cross-contamination or colonization via hands of personnel
- appropriate disinfection or sterilization of respiratory-therapy devices
- education of hospital staff and patients

RESULTS: Nurses should be familiar with practices to prevent the occurrence and spread of infection, and maintain appropriate practices for all patients throughout the duration of their hospital stay

CONCLUSIONS: Therefore, implementation of patient care practices for infection control is the role of the nursing staff.

NOP-05[Neurosurgical Nursing] MANAGEMENT OF EXTERNAL VENTRICULAR DRAINAGE

Yit Cheng Yee

Kuala Lumpur General Hospital, Kuala Lumpur, Malaysia

INTRODUCTION

OBJECTIVE: The brain and spinal cord are surrounded by cerebro-spinal fluid (CSF), which helps to protect them. The areas in the brain that contain this fluid are called ventricles. Sometimes CSF needs to be drained away from the ventricles, for reasons that are explained. External ventricular drainage (EVD) is a temporary method of doing this.

METHOD: The EVD system uses a catheter (a thin, plastic tube), which is placed in the ventricle of the brain. This is connected to a drainage system outside the body. The drainage system works by using gravity. This means the amount of CSF that can drain away depends on the position of the drip chamber or cylinder beneath the ventricles

RESULTS: No matter the reason for the insertion, the safe care of the EVD system is critical to the patient's well being. The EVD system will be explained in detail, as well as the hourly care and assessment. Trouble shooting of the system will be discussed as well. In addition, how to obtain a sample of CSF from the buretrol port will be explained

CONCLUSIONS: Nursing care and management of patients with EVDs is predominantly aimed at preventing the occurrence of complications and collaboration with the medical teams is essential to establish prescribed parameters which are based on individual assessment of the patient's clinical status

NOP-06[Neurosurgical Nursing] NURSING MANAGEMENT OF TRACHEOSTOMY (A NEUROSURGICAL POINT OF VIEW)

Yit Cheng Yee

General Hospital Kuala Lumpur, Kuala Lumpur, Malaysia

INTRODUCTION

OBJECTIVE: A tracheostomy is a surgical opening into the trachea below the larynx through which an indwelling tube is placed to overcome upper airway obstruction, facilitate mechanical ventilatory support and/or the removal of tracheo-bronchial secretions

The essential principles when caring for patients with a tracheostomy are based on maintaining patient safety, facilitating communication and preventing complications associated with the procedure

METHOD: Nurses caring for tracheostomised Neurosurgical patients should be skilled and competent in all aspects of care. They should be able to detect partial and total airway obstruction and should also have the necessary skills to secure an airway if this occurs.

RESULTS: Effective communication can be a challenge with some patients with tracheostomies, and written and other non-verbal communication strategies are necessary.

CONCLUSIONS: Therefore, nursing Neurosurgical patients with a tracheostomy can be challenging. Since such patients are becoming more common in acute areas, nurses must ensure that knowledge and skills are maintained both from a theoretical and practical perspective



EP-350[Neurosurgical Nursing]

Features of nurse care in endovascular neurosurgical operations

Farida Kassymova

Department of Vascular and Functional Neurosurgery, National Center For Neurosurgery, Astana, Kazakhstan

INTRODUCTION

OBJECTIVE: To provide qualified nurse care endovascular surgery cases of cerebral vascular pathology. Care features are: monitoring of vital functions and indicators for 12 hours after the operation, observation of the zone of punctured femoral artery. Activities aimed at improving the patients condition and prevention of complications in the early postoperative period and early detection of them.

METHOD: From 2008 to 12.2013 850 endovascular cases were performed in cerebrovascular diseases. Nursing care was conducted in accordance with the plan of treatment and care. An important element in the early postoperative period is the observance of strict bed regimen for at least 7 hours after surgery, preventing the formation of a hematoma in the femoral artery puncture area. Features of nurse care in endovascular procedures are:

1. Conversations with patients about the preparation for the operation.
2. Shaving and hygiene activities of
3. Participation in the nursing assessment and prevention of thromboembolic complications.
4. Monitoring of vital signs: Blood pressure, heart rate, respiratory rate every two hours.
5. Tell and look after the patients about strict bed regimen after the surgery
6. Strict adherence to the plan of preoperative and postoperative care.

RESULTS: Care in accordance with standards of operating procedures gives a favorable outcome and recovery.

CONCLUSIONS: The treatment of patients with vascular disease of the brain is a complex process and requires a multi-disciplinary approach. Nursing care is an integral part of a successful treatment outcome of patients with cerebrovascular disease.

EP-351[Neurosurgical Nursing]

Modern view for nursing care

Altyn Zhumabayeva

National Centre For Neurosurgery, Astana, Kazakhstan

INTRODUCTION

OBJECTIVE: To improve the quality of medical care through nurse care, treatment, providing a high level of safety for patients with neurosurgical diseases.

Ways to improve the quality of care for patients with neurosurgical diseases. The National Center for Neurosurgery introduced a number of changes of the legal and professional status of the nurse.

METHOD: Correlation between nurses and patient amount, i.e. five patients per nurse. We developed a separate structure, parallel to the doctors. Introduced new forms of medical notes for nurses. Developed and implemented standards of operating procedures for nurses, together with doctors, we developed information brochures for patients.

RESULTS: The achievement of these changes is the organization of the nurse care so that one nurse is taking care after the patient from admission to discharge in order to improve patient care and make his stay more comfortable.

CONCLUSIONS: Policy change management of nursing staff contributed to improve the quality and raise the prestige of the nursing service.

EP-352[Neurosurgical Nursing]

Preanalytical phase of immunohistochemical research in neuromorphology

Lyazzat Mukalykova, Lazzat Kalieva, Korlygain Manabaeva

National Centre for Neurosurgery

INTRODUCTION

OBJECTIVE: In recent years due to the initiation of new standards for verification and treatment of malignant tumors of the nervous system there is an increase of requirements for accurate and timely diagnosis of these diseases. As it is known, cancer diagnosis is based on reliable pathological verification of neoplastic process. The whole process of carrying the immunohistochemical preparations can be divided into 3 stages: preanalytical, analytical and postanalytical. The aim is to study the protocol of taking the immunohistochemical preparations, to choose and adapt protocols for the work.

METHOD: More than 15 protocols of preparing are studied, considerable attention was paid to the peculiarities of preanalytical stage.

RESULTS: We conducted more than 100 immunohistochemical researches. Preanalytical stage was carried out by assistant-histologist. 10% neutral (buffered) formalin was used as a lock. Fixation was conducted at room temperature, no less than 12 and no more than for 24 hours. The alcohol of ascending concentration was used in installation. As the illuminator we use 0-xylol. Sections were placed on glasses which were covered with poly-L-lysine.

CONCLUSIONS: Pre-analytical stage of immunohistochemical researches is the most essential moment in complicated technical process of preparations production. During this stage appeared defects will involve incorrect and nonspecific immunohistochemical reactions that lead to wrong verification of neoplastic process by pathologist doctor.

EP-353[Neurosurgical Nursing]

Prevention of hospital-acquired infection in the surgical clinic

Galina Zatsepilova, Altyn Zhumabaeva

National Centre for Neurosurgery

INTRODUCTION

OBJECTIVE: The organization of control and prevention of hospital-acquired in the surgical clinic.

METHOD: The program of prevention and control of hospital-acquired infection in JSC "National Center of Neurosurgery" is routine practice.

This program includes:

1. definition of major factors and groups of hospital infection development's risk;
2. monitoring of an epidemiological situation;
3. measures of fight and infections' prevention with held events' assessment;
4. increase of disinfection and sterilizing actions' efficiency;
5. training of the medical personnel in infectious control bases, hygiene of hands, prevention of professional infection.

RESULTS: There is a mechanism of activity's coordination on control over infections and on their prevention, including clinical and not clinical personnel of clinic. As a result of development of the program for prevention and control of hospital-acquired infection the medical personnel in the work base completely on the program for prevention and control of hospital-acquired infection.

CONCLUSIONS: The main role in prevention of hospital-acquired infection belongs to the medical personnel. Observance of the basic rules on sanitary and epidemic mode and rules on care of the patient is a valuable component in successful approach to effective treatment, prevention of hospital-acquired infection, improvement of quality of life and support of patients and their relatives.

EP-354[Neurosurgical Nursing]

Strategy for the prevention of infections and the care of central venous catheter by nursing professionals

Aslai Dautova, Roza Zhaksimbekova

National Centre for Neurosurgery

INTRODUCTION

OBJECTIVE: Increase of the required level of knowledge, skill and abilities of nursing professionals in the care of central venous catheter.

METHOD: Wound infection at the puncture site of the central venous catheter is the actual problem today. Puncture site of the central venous catheter plays an important role. For example (according to the literature) femoral catheter infected more often than the jugular and subclavian vein. We examined 326 patients in 2010-2012, which were punctured and catheterized by vena femoralis - 120 patients, vena subclavia - 57 patients, f.jugularis - 60 patients for the period from 5 to 18 days (for continuous infusion therapy). Among the patients there were 200 men and 126 women, mean age of patients was 43+ -35 years. To prevent infection the careful care and control is required, which needs the timely replacement of dressings and daily inspection. With this purpose was developed the algorithm of dressings for the prevention and monitoring of central venous catheter, on the main issues of infection control filling the form 08-1.

RESULTS: In our studies wound infection was observed on 3 patients, which is 0.92%. As a result of compliance with the algorithm we were able to reduce the number of nosocomial infections.

CONCLUSIONS: The basis of the work of nurses is to prevent the emergence and further spread of nosocomial infections.

Education of the personnel is a key to reduce the frequency of nosocomial infection.

EP-355[Neurosurgical Nursing]**Modern processing technology of medical devices in health care facilities**

Gulnaz Khamidulina, Arailym Nurbaeva
National Centre for Neurosurgery

INTRODUCTION

OBJECTIVE: Efficiency of medical products processing in the SSC

METHOD: thorough inspection, culling, mechanized cleaning of medical devices in the washer - disinfectant, meticulous care using spray with sterile oil, packaging, sterilization and forwarding of all of these processes is fully conductive in central sterilization department by employees of SSC. Widespread in the world is the use of the washer - disinfectant. If safety of single-use medical devices is guaranteed by the manufacturer, the safety of reusable medical devices depends on the measures like high quality cleaning, disinfection, pre-sterilization cleaning and sterilization. Transportation of the used appliances from operating room to CSSD is done in a dry form without contact with any disinfectants.

RESULTS: appliances that have been hand-cleaned retained 20% of the micro flora, and tools that have been cleaned by machined retained only 0.5 % of the micro flora. This means that use of machine cleaned appliances reduces infections patients' nosocomial infection.

CONCLUSIONS: 1) disinfection excluded in places - departments

2) freed time for nurses to perform direct duties

3) reduced the amount of disinfectants

4) minimized the chemical aggression of modern expensive surgical appliances

5) minimized the contact of nurses with disinfectants and the likelihood trauma in primary disinfection tool, which prevents occupational contagion.

EP-356[Neurosurgical Nursing]**Physiotherapy exercises for patients with a spine injury and a spinal cord**

Saltanat Keldygaliev, Gulim Kairova
National Centre for Neurosurgery

INTRODUCTION

OBJECTIVE: Restoration of motive function, sensitivity, improvement of patients' life's quality, prevention of contractures.

METHOD: Various techniques of physiotherapy exercises are used in the course of rehabilitation of patients with a spinal trauma. However, stage-by-stage gymnastic has the most important meaning, process of stage-by-stage motive development of newborns is put in fundamentals of this gymnastics. It means that a patient learn to turn over from a back on a stomach and from a stomach on a back independently, learn to sit down, to sit without support, also to learn standing and movement on all fours, training of verticalization and walking with support, and then without support. At the same time the passive gymnastic used too for relaxing and strengthening of spastic muscles, improvement of microcirculation and prevention of contractures. Also the respiratory gymnastic is used together with these methods.

RESULTS: The using of these methods improves considerably of patients' life's quality by acquisition of self-service skills, so promotes prevention of contractures, to restoration of the lost motive functions.

CONCLUSIONS: Early application of the physiotherapy exercises complex will allow emergence of early positive results in motive dynamics of the patient that increase of motivation and a self-assessment of the patient necessary for further rehabilitation of the house promotes, to decrease in intensity of a pain syndrome and to improvement of the psychological status of the patient.

EP-357[Neurosurgical Nursing]**Care of patient after transpedicular fixation of the spine**

Zhanat Akshalova, Arailym Kurmanova
National Centre for Neurosurgery

INTRODUCTION

OBJECTIVE: The purpose of the paper is to provide a qualified patients care and monitoring after spinal surgery, aimed to improve their activity and prevent possible postoperative complications and their subsequent rehabilitation at our center.

METHOD: From 2011 to 12.2013y, 368 operations on transpedicular fixation of the spine, was performed.

Fixation - this surgical procedure is performed to stabilize two or more vertebrae of the spine. The construction is fixed with screws and titanium rods. After the, compression of the nerve root is removed, inside the disc, between the two vertebrae, intervertebral disc prosthesis is introduced

and fixed by pedicle screws. Before the operation is carried out the upcoming intervention, the risks and benefits of the possible complications of this type of intervention are discussed. The nurse is looking after postoperative patient activation, as well as control over the use of funds patient support when traveling in the early hours after the abolition of bed rest. The activity is monitored throughout the period of hospitalization from the first day after surgery.

RESULTS: The transpedicular spine fixation without any complications is a good prerequisite for the start of early rehabilitation. By giving the characteristics of each patient and the principles of early postoperative rehabilitation, we have achieved effective prevention of postoperative complications, as well as shortening the early rehabilitation of patients.

CONCLUSIONS: The role of the nurse: Provide quality medical care to work together with doctors to respect patient and keep his dignity, to exercise control over the conduct of early postoperative rehabilitation.

EP-358[Neurosurgical Nursing]**Supervision and care of patients with violation of the mental status**

Gulmira Galimova, Aigul Nagaeva
National Centre for Neurosurgery

INTRODUCTION

OBJECTIVE: Prevention of suicide behavior at patients with violation of the mental status.

METHOD: According to the algorithm of nurse's actions in JSC National Center of Neurosurgery, at manifestation of the patient mental status' violation the specialist of nurse business, if it is necessary together with treating or the doctor on duty, carries out the suicide behavior development's assessment of risk. After that they plan the necessary actions. Firstly, it is necessary to isolate patient, then it has to look after patient every 2 hours, and if it is possible, will give an individual post for him. Close the window in the chamber. To exclude access to pricking and cutting subjects. Also, it must to fix the dates in the case of diseases. If the specialist of nurse business tries to communicate with such patient, he has to speak quietly, by using an adequate lexicon. If the aggressive behavior continues, for the safety it can be available the methods of deduction of the patient by more than two medical employees or the methods of patient's fixation on motionless frame of his bed. The control of his body's state, fixators and patient's physiological requirements are carried out at least each two hours.

RESULTS: Application of algorithm of nurse's actions at manifestation of the patient mental status' violation allows to reduce number of suicide attempts at patients with cognitive violations.

CONCLUSIONS: It is necessary to carry out measures to prevent the implementation of self-destructive behavior, when patient's conditions can lead to injure his health

EP-359[Neurosurgical Nursing]**Prevention of blood transfusion reactions and complications**

Zinoviya Karabanova
National Centre for Neurosurgery

INTRODUCTION

OBJECTIVE: To provide prophylaxis and prevention of transfusion reactions and complications. To conduct the observation of recipients during transfusion and in post-transfusion period, monitor vital signs.

METHOD: Today, with the introduction of the new organizational structure, standards and technologies of the practical activity of the nursing staff, the use of information technology duties of nurses when conducting transfusion therapy definitely goes to a new level. Introduced new standards for transfusion therapy help to reduce risks, improve safety and quality of care holding a blood transfusion. To prevent the occurrence of transfusion reactions and complications, blood transfusion is performed directly at the bedside.

RESULTS: At all stages of blood transfusion trained nursing professionals are involved in the process to assist the physician, as well as during other operations. This type of evaluation helps to identify the level of training of nurse practitioners, allows to analyze the work of the head nurses in staff training, as well as motivates nurse practitioners for self-development.

CONCLUSIONS: Due to the fact that the transfusion of blood products is widely used during surgical procedures associated with large blood loss during surgery and in the postoperative period, a nurse practitioner should have specific knowledge on transfusion therapy. Acquired advanced knowledge and skills help nurse practitioners to reduce all kinds of reactions and complications, related to blood transfusion, since trained nurse practitioner provides invaluable assistance to a physician and plays an important role in the prevention and detection of post-transfusion reactions.

Prevention

Профилактика ГПТО в ЛПУ

1. Использование эритроцитов только с заместительной целью

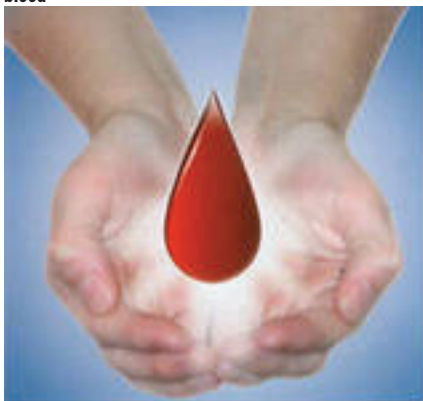- Замещение кровопотери
- Лечение хронической анемии

2. Иммунологическое обеспечение при переливании эритроцитосодержащих сред

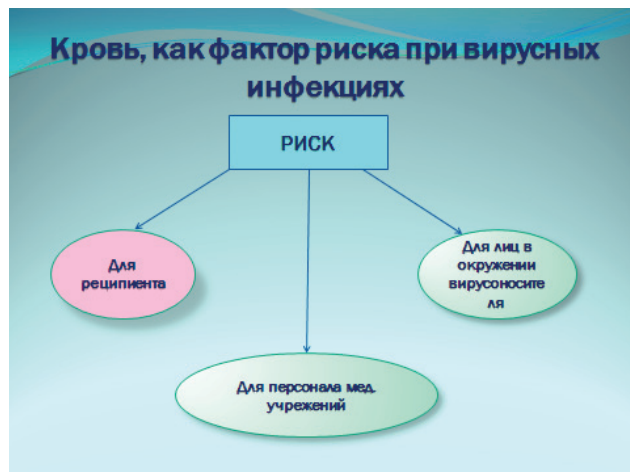3. Информированное добровольное согласие пациента на применение аллогенной крови и ее компонентов

4. Альтернативы донорским эритроцитам: аутодонорство, стимуляция эритропоэза, нормоволемическая гемодилюция, искусственные переносчики газов крови (перфторан)

blood



Blood as a risk factor



Patient identification



EP-360[Neurosurgical Nursing]

The role of operating nurse in conducting standardized procedures during neurosurgical operations

Lyubov Semenova, Maiya Ten, Natalya Dmitrieva, Anar Zhuzhasarova, Zarina Ispanova, Dinara Akparova

Department of surgery, National Centre for Neurosurgery, Astana, Kazakhstan

INTRODUCTION

OBJECTIVE: To evaluate the role of an operating nurse in providing quality care and patient safety in neurosurgical interventions within the framework of implementation of the JCI international standards.

METHOD: from March 2013 to March 2014 in the Operating Unit more than 2,000 operations on the brain and spinal cord were conducted, during the period of introduction and undergoing through the JCI accreditation process in the JSC "National Center of Neurosurgery". The operating nurse takes a particular important role in conducting the procedures such as the marking of the surgical site and a "Time-out", which were developed, approved and implemented. The Operating Unit medical staff is responsible for documenting (marking of the surgical site, patient identification) the patient's readiness after admitting him/her from clinical units. The special paper form such as (AXL-01) "The pre-operative verification and the "Time-out procedures" is filled

RESULTS: precise and documented implementation of further procedures such as patient identification, marking of the surgical site, and conducting a "time-out", the presence and readiness of all members of the operating team, correct name of the surgery, availability and readiness of the necessary tests, medications, medical equipment and tools certainly has led to a significant improvement in the quality of patient care, and most importantly to their maximum safety.

CONCLUSIONS: There is a continuing development with the participation of national and international mentors such as conducting Master Class sessions. The nurses from the Operating Unit advance their professional skills in foreign clinics regularly.

EP-361[Neurosurgical Nursing]

Neurosurgical care for patients in the postoperative period

Galiya Abseitarova, Marzhan Tungushbayeva

City Hospital № 1, Astana, Kazakhstan

INTRODUCTION

OBJECTIVE: The purpose: to determine the nurse's role in the postoperative period.

1. To learn neurosurgical nursing features.
2. Identify the problems of the neurosurgical nursing.
3. Clarify the nurse's role in postoperative patients care.
4. Suggest the ways to optimize nurse's professional work.

METHOD: questioning of nurses, a comparative analysis, patients' health surveillance. The postoperative care is aimed at the functional recovery, postoperative wound healing and prevention of possible complications.

A questionnaire was developed to learn the department's nurses' work. It helped to reveal the problems of the nurses' work. Also patients' conditions (physical, psychological) were observed during the process of care. Nurses' have a high level of training and skills that confirmed by work experience and qualification grade. In addition to postoperative patients care, sometimes at the request of relatives nurses visit patients at home, teach and train them and their relatives in self-service skills, massage, physical (bodily) exercises. Neurosurgery department nurses are routinely take part in feeding patients, changing of underwear and bed clothing, hygienic care of the patients' skin and oral cavity, treatment of surgical wounds.

RESULTS: The postoperative care is aimed at the functional recovery, postoperative wound healing and prevention of possible complications.

CONCLUSIONS: 1) Nurse plays the role of performer, instructor, innovator;
2) Neurosurgical department nurse must help patients' to alleviate their suffering, find contact even with the most seriously ill one's, feel the patient's mood, carry out medical prescriptions.

EP-362[Neurosurgical Nursing]**The role of X-ray operating nurses during endovascular operations**

Gulzhan Aubakirova

Department Of Radiology, National Centre For Neurosurgery, Astana, Kazakhstan

INTRODUCTION

OBJECTIVE: Organization of work in the angiography room, preparation and accounting of consumables needed for endovascular operations. Sterility control kit tools, medical products. Compliance with the disciplinary regimen, as well as compliance with all applicable rules and procedures for the safety of personnel and patients from radiation exposure.

METHOD: In most cases, to perform endovascular intervention anesthesia is not required, local anesthesia is often performed at the femoral artery puncture zone. This allows performing intervention even in patients with severe concomitant diseases, which is contraindicated for traditional open surgery. To prevent postoperative complications, nurse role in the control of sterile zone is very important.

RESULTS: JSC "National center for neurosurgery" during 2013 was conducted:

- Endovascular operations (embolization of brain aneurysms, arteriovenous malformations, carotid stenting) - 270;
- Selective - cerebral angiography (diagnostic tests) - 315;
- Radiofrequency destruction of the trigeminal nerve branches - 57.
- As well as radiation safety following events were held:
- Dosimetry and related facilities;
- Control of operating parameters of X-ray machine;
- Monitoring the effectiveness of individual and mobile means of radiation protection;
- Individual X-ray monitoring.

CONCLUSIONS: Quality work of operating nurse in the angiography room, her knowledge of the necessary consumables, stages of the operation, compliance with all applicable rules and skills are an indicator of well-coordinated work of the doctor and nurse that provides quality health care and patient safety.



НОВОСТИ НАУКИ

Нестандартная диагностика позволит выявить риск инсульта

В новом исследовании, проведенном в Университете Киото, приняли участие 546 мужчин и 841 женщина. Средний возраст участников составил 67 лет. Добровольцы должны были какое-то время стоять на одной ноге с открытыми глазами.

Ученые попросили участников стоять на одной ноге максимум 60 секунд. Неспособность простоять на одной ноге хотя бы 20 секунд значительно повышала риск инсульта и ухудшала состояние здоровья мозга. Исследователи обнаружили в мозге людей, которые не могли долго стоять на одной ноге, небольшие повреждения кровеносных сосудов, часто не имеющие симптомов, такие как лакунарный инфаркт и геморрагическое пропитывание (кровоизлияние с сохранением структуры ткани).

Такие повреждения обычно вызваны поражением стенок мельчайших кровеносных сосудов в головном мозге. Сосуды становятся менее эластичными, и из-за этого ухудшается кровоток. В целом, люди, в мозге которых обнаружили нарушения, были старше, страдали от высокого кровяного давления, и их сонная артерия была толще, чем у участников без поврежденного мозга. У здоровых людей без мозговых повреждений неспособность долго стоять на одной ноге была связана с ухудшением когнитивных функций.

Ученые поняли, как на самом деле работают антибиотики

Томас Бернхардт из Гарвардской медицинской школы исследовал механизм действия пенициллина и других бета-лактамов антибактериальных препаратов, которые в ходу с 1928 года. Эта работа должна пролить свет на развитие лекарственной устойчивости у бактерий.

Пенициллин тормозит синтез клеточной стенки бактерий, что приводит к смерти патогена. Теперь же стало известно: создание клеточной стенки включает в себя два этапа - синтез цепей, состоящих из N-ацетилглюкозамина и N-ацетилмурамовой кислоты, и последующее соединение их в упорядоченные структуры.

Специально было получено производное пенициллина, воздействующее только на один фермент, из группы аналогов, участвующих в сборке клеточной стенки. Также был создан вариант бактерии *E.coli*. Отсутствие этого фермента в клетках не влияло на жизнедеятельность бактерий. Но подавление его работы пенициллином приводило к гибели бактериальных клеток.

Получалось, что пенициллин не только подавлял активность целевых ферментов. Он изменял их активность и в клетке запускался циклический процесс сборки и разрушения цепей, необходимых для строительства клеточной стенки. В результате энергетические запасы клетки истощаются и бактерия умирает.

В свою очередь, в ответ на пенициллин бактерии вырабатывают бета-лактамазы, способные разрушать молекулы препарата. Открытие гарвардского специалиста заключается в следующем: сигнал к выработке в клетке бета-лактамазы - запуск циклической сборки и разрушения мембран.

Источник: medinfo.ru

Информация для авторов

При направлении статьи в редакцию необходимо соблюдать следующие правила оформления и последовательности:

- ❖ **Индекс УДК:** Индекс УДК помещают отдельной строкой слева.
- ❖ **Сведения об авторах помещают перед заглавием статьи:**
Имя автора (инициалы и фамилия);
Ученое звание, ученая степень;
Должность или профессию;
Место работы (наименование учреждения или организации, населенного пункта);
Наименование страны (для иностранных авторов).
- ❖ **Заглавие публикуемого материала:** Не допускается включать в заглавие публикуемого материала название раздела, подраздела, цикла, где он публикуется.
- ❖ **Подзаголовочные данные:** Сведения о типе публикуемого материала, в том числе формулировки «Обзор литературы», «Обзор...» в обзорных публикациях, помещают после заглавия публикуемого материала.
- ❖ **Резюме:** Резюме приводят на языке текста публикуемого материала и помещают перед текстом, после заглавия и подзаголовочных данных. Для оригинальных статей резюме должно включать следующие краткие разделы: цель исследования, методы, результаты, заключение. К каждой статье прилагается резюме на казахском, русском и английском языках. Резюме на русском языке (если статья на русском) помещается перед текстом, а на казахском и английском - в конце текста статьи. Соответственно резюме на казахском помещается в начале статьи на казахском, а на русском и английском - в конце текста статьи. Каждое резюме должно содержать ключевые слова (от 3 до 6 слов). Текст Резюме должен быть максимально информативным и отражать, прежде всего, основные результаты вашей работы. Оптимальный объем Резюме – от 2/3 до 1 страницы. Приступая к написанию Резюме, помните, что для большого круга читателей все знакомство с вашей статьей ограничится прочтением ее названия и Резюме. Поэтому относитесь к Резюме как к чрезвычайно важной и ответственной работе. Обращайте особое внимание на квалифицированный перевод резюме на английский язык.
- ❖ **Ключевые слова:** Ключевые слова, помещают отдельной строкой непосредственно после заглавия, перед текстом публикуемого материала.
- ❖ **Текст:** Оригинальная статья должна состоять из введения, характеристики собственного материала и методов исследования, результатов и их обсуждения, заключения или выводов.
- ❖ **Пристатейные библиографические списки:** В заглавии пристатейного библиографического списка используют название «Список литературы». Список помещают после текста публикуемого материала. Все ссылки в списке последовательно нумеруются и располагаются по порядку упоминания в тексте. Библиографические ссылки в тексте статьи даются в квадратных скобках с номерами в соответствии со списком литературы. Список литературы оформить согласно ГОСТу 7.1–2003.
- ❖ **Оформление:** Статья должна быть напечатана шрифтом Times New Roman, размером 12, через 1,5 интервал. Формат файла –Microsoft Word (расширение *.doc).
- ❖ **Объем статей:** Объем оригинальных статей и лекций, включая таблицы, рисунки, список литературы и резюме не должен превышать 10 стр., обзорных статей – 15 стр. Отдельные сообщения и заметки не должны превышать 5 стр.
- ❖ **Контактная информация:** Статья должна включать информацию об авторах, с которым редколлегия может вести переписку, их телефоны, адреса с почтовым индексом, электронные адреса.
- ❖ **Сокращения в статье:** Статья должна быть тщательно выверена автором. Сокращение слов, имен, названий (кроме общепринятых сокращений мер, физических, химических и математических величин и терминов) не допускается. Сокращения слов, терминов расшифровываются при первом упоминании в тексте. В резюме могут быть только общепринятые сокращения.
- ❖ **Требования к рисункам:** Все рисунки, используемые в статье, должны быть пронумерованы и подписаны. В тексте должно быть упоминание о каждом рисунке.
Формат файла рисунка – TIFF (расширение *.tif). Программы, в которых выполнен рисунок – CorelDRAW 7, 8 и 9, FreeHand 8 и 9. Режим – bitmap (битовая карта – черно-белое изображение без полутонов). Разрешение – 600 dpi (для черно-белых и штриховых рисунков), не менее 300 dpi (для цветных изображений, фотографий и рисунков с серыми элементами).
- ❖ Направление в редакцию работ, опубликованных в других изданиях или посланных в другие редакции, не допускается.
- ❖ Редакция оставляет за собой право не публиковать, не рецензировать и не возвращать авторам статьи, оформленные с нарушением вышеназванных правил. Всю ответственность за приведенные в статьях дозы лекарств, формулы, цифровые показатели несут авторы публикаций. Редакция также оставляет за собой право сокращать и редактировать статьи и иллюстративный материал. Все статьи рецензируются.

Статьи следует направлять по адресу:

010000, г. Астана, Левый берег реки Ишим, пр-т. Туран 34/1,
Национальный центр нейрохирургии, Редакция журнала
«Нейрохирургия и неврология Казахстана»,
Тел/факс: (7172) 51-15-94 (1326), моб. +7 747 777 48 64
e-mail: nsnkkz@gmail.com